This is a digital copy of a book that was preserved for generations on library shelves before it was carefully scanned by Google as part of a project to make the world's books discoverable online.

It has survived long enough for the copyright to expire and the book to enter the public domain. A public domain book is one that was never subject to copyright or whose legal copyright term has expired. Whether a book is in the public domain may vary country to country. Public domain books are our gateways to the past, representing a wealth of history, culture and knowledge that's often difficult to discover.

Marks, notations and other marginalia present in the original volume will appear in this file - a reminder of this book's long journey from the publisher to a library and finally to you.

Usage guidelines

Google is proud to partner with libraries to digitize public domain materials and make them widely accessible. Public domain books belong to the public and we are merely their custodians. Nevertheless, this work is expensive, so in order to keep providing this resource, we have taken steps to prevent abuse by commercial parties, including placing technical restrictions on automated querying.

We also ask that you:

+ *Make non-commercial use of the files* We designed Google Book Search for use by individuals, and we request that you use these files for personal, non-commercial purposes.

+ *Refrain from automated querying* Do not send automated queries of any sort to Google's system: If you are conducting research on machine translation, optical character recognition or other areas where access to a large amount of text is helpful, please contact us. We encourage the use of public domain materials for these purposes and may be able to help.

+ *Maintain attribution* The Google "watermark" you see on each file is essential for informing people about this project and helping them find additional materials through Google Book Search. Please do not remove it.

+ *Keep it legal* Whatever your use, remember that you are responsible for ensuring that what you are doing is legal. Do not assume that just because we believe a book is in the public domain for users in the United States, that the work is also in the public domain for users in other countries. Whether a book is still in copyright varies from country to country, and we can't offer guidance on whether any specific use of any specific book is allowed. Please do not assume that a book's appearance in Google Book Search means it can be used in any manner anywhere in the world. Copyright infringement liability can be quite severe.

About Google Book Search

Google's mission is to organize the world's information and to make it universally accessible and useful. Google Book Search helps readers discover the world's books while helping authors and publishers reach new audiences. You can search through the full text of this book on the web at `http://books.google.com/`




BIBLIOTHECA · BOSTONIENSIS · MEDICINAE
SERVAT · ET · DOCET
FVNDATA
MDCCCLXIII
EX DONO


BIBLIOTHECA · BOSTONIENSIS · MEDICINAE
SERVAT · ET · DOCET
FVNDATA
MDCCCLXXII
EX DONO

DEUTSCHE ZEITSCHRIFT

FÜR

CHIRURGIE.

HERAUSGEGEBEN

VON

PROF. BARDENHEUER IN KÖLN, PROF. BARTH IN DANZIG, PROF. v. BERGMANN IN BERLIN, PROF. BIER IN BONN, DR. BORCHARD IN POSEN, PROF. CH. H. BRAUN IN GÖTTINGEN, DR. v. BURCKHARDT IN STUTTGART, PROF. DOLLINGER IN BUDAPEST, PROF. v. EISELSBERG IN WIEN, PROF. ENDERLEN IN BASEL, DR. G. FISCHER IN HANNOVER, PROF. FRIEDRICH IN GREIFSWALD, PROF. GRASER IN ERLANGEN, PROF. HELFERICH IN KIEL, PROF. HILDEBRAND IN BERLIN, PROF. HOCHENEGG IN WIEN, DR. KAPPELER IN KONSTANZ, PROF. KOCHER IN BERN, PROF. KÖNIG IN JENA, PROF. KRÖNLEIN IN ZÜRICH, PROF. KÜSTER IN MARBURG, DR. C. LAUENSTEIN IN HAMBURG, PROF. LENNANDER IN UPSALA, PROF. v. LEUTHOLD IN BERLIN, PROF. MADELUNG IN STRASSBURG I. E., DR. MARTENS IN BERLIN, PROF. MÜLLER IN ROSTOCK, DR. A. NAUMANN IN BERLIN, PROF. PERTHES IN LEIPZIG, PROF. POPPERT IN GIESSEN, PROF. RIEDEL IN JENA, PROF. E. ROSE IN BERLIN, PROF. RYDYGIER IN LEMBERG, PROF. SCHÖNBORN IN WÜRZBURG, PROF. SONNENBURG IN BERLIN, PROF. TRENDELENBURG IN LEIPZIG, DR. WIESINGER IN HAMBURG, PROF. WITZEL IN BONN

UND UNTER MITWIRKUNG VON

PROF. DR. ROSE IN BERLIN, PROF. DR. TRENDELENBURG IN LEIPZIG, PROF. DR. BIER IN BONN

REDIGIERT VON

PROF. DR. HELFERICH IN KIEL

Achtzigster Band.

Mit 66 Abbildungen im Text und 6 Tafeln.

LEIPZIG,
VERLAG VON F. C. W. VOGEL
1905.

BOSTON MEDICAL
JUL 10 1906
LIBRARY

CATALOGUED
JUL 10 1906
E. H. B.

Druck von August Pries in Leipzig.

Inhalt des achtzigsten Bandes.

Erstes und Zweites Heft, ausgegeben Oktober 1905.

Seite

I. Zwei operierte Fälle von Leberruptur. Zugleich ein Beitrag zur Ätiologie der Ösophagusruptur. Von Stabsarzt Dr. Thöle-Danzig 1

II. Zur Kenntnis der traumatischen Pankreascysten. Von Dr. Franz Honigmann in Breslau. (Mit Tafel I.) 19

III. Aus der chirurgischen Klinik zu Gießen. (Direktor: Prof. Dr. Poppert.) Beitrag zur Frage der Resektion des carcinomatösen Magens. Von Dr. Aug. Brüning, Privatdocent für Chirurgie 96

IV. Aus der kaiserlichen chirurgischen Universitätsklinik Kyoto, Japan. Beitrag zur totalen resp. subtotalen Exstirpation des carcinomatösen Magens. Von Prof. H. Ito und Assistent Prof. S. Asahara . . 134

V. Aus dem pathologisch-anatomischen Institut zu Bonn. Infektiöses Aneurysma der linken Coronararterie als Teilerscheinung einer Septicopyämie nach Osteomyelitis acuta infectiosa femoris. Von Dr. Ernst Ruge, früheren Assistenten des Institutes, jetzigen Assistenten an der chirurgischen Universitätsklinik in Würzburg. (Mit 2 Abbildungen im Text und Tafel II.) 150

VI. Über syringomyelitische Schultergelenkverrenkungen. Von Denis G. Zesas, Lausanne 165

VII. Aus der chirurgischen Universitätsklinik zu Leipzig. (Direktor: Geheimrat Prof. Dr. Trendelenburg.) Experimentelle Untersuchungen und klinische Erfahrungen über die Verwertbarkeit von Novokain für die örtliche Anästhesie. Von Privatdocent Dr. H. Heineke und Dr. A. Läwen, Assistenten der Klinik 180

VIII. Kleinere Mitteilung. Aus der chirurgischen Abteilung des Krankenhauses Huyssens-Stiftung, Essen-Ruhr. (Leitender Arzt: Dr. Morian.) Kahnbeinbrüche der Fußwurzel. Von Dr. Bergmann, I. Assistenzarzt. (Mit 5 Abbildungen.) 199

IX. Besprechungen:

1. L. H. Farabeuf, Les vaisseaux sanguins des organes génito-urinaires du perinée et du pelvis. (Dr. Graf-Kiel) 207

Seite

2. O. M. Lannelongue, Lecons de clinique chirurgicale. (Dr. Graf-Kiel) 207

Anzeigen literarischer Neuigkeiten 208

Drittes und Viertes Heft,

ausgegeben November 1905.

Seite

X. Aus dem städtischen Krankenhause im Friedrichshain, Berlin. Melanosarkom des harten Gaumens. Ein Beitrag zur doppelseitigen Oberkieferresektion. Von Dr. med. Hans Seidel, Assistenzarzt. (Mit 2 Abbildungen.) 209

XI. Aus dem Kronprinz-Rudolf-Kinderhospitale in Wien. (Direktor: Dr. Gnändinger.) Über die Stieldrehung der Adnexe in Leistenbrüchen im frühen Kindesalter. Von Dr. Nikolaus Damianos, emer. Assistenten der Abteilung des Prof. v. Mosetig-Moorhof in Wien . . 228

XII. Aus der chirurgischen Klinik zu Marburg. (Geh.-Rat Küster.) Über Luxatio pedis sub talo. Von Prof. Dr. Wendel, Oberarzt der Klinik. (Mit 1 Abbildung im Text.) 251

XIII. Aus der pathologisch-anatomischen Anstalt der Universität Basel. (Vorsteher: Prof. E. Kaufmann.) Beiträge zur Geschwulstlehre. I. Über die alveolären Geschwülste der Glandula carotica. Klinisch-pathologisch-anatomischer Beitrag. Von Prof. E. Kaufmann und E. Ruppanner, früher Assistent am Kantonsspital zu Glarus. (Mit 18 Abbildungen im Text und Tafel III, IV.) 259

XIV. Aus der königl. chirurgischen Universitätsklinik in Greifswald. (Direktor: Prof. Dr. Friedrich.) Über einen pathologischen Befund bei „Fußsohlenschmerz". (Mortonsche Krankheit.) Von Stabsarzt Dr. Pochhammer, kommandiert zur Klinik. (Mit 2 Abbildungen im Text und Tafel V.) 320

XV. Aus der chirurgischen Universitätsklinik zu Straßburg i. E. (Direktor: Professor Dr. Madelung.) Anatomisches über „Pagets disease of the nipple". Von Assistenzarzt Dr. A. Schambacher. (Mit 4 Abbildungen.) . . . 332

XVI. Über kongenitale sacrococcygeale Fisteln. Von Dr. A. Martina in Graz 354

XVII. Aus der Professor Dr. Vulpiusschen orthopädisch-chirurgischen Heilanstalt zu Heidelberg. Zur Ätiologie der angeborenen Hüftgelenksverrenkung. Von Assistenzarzt Dr. Paul Ewald 366

Seite

XVIII—XIX. Kleinere Mitteilungen:
Aus der chirurgischen Universitätsklinik zu Leipzig. (Direktor: Geheimrat Prof. Dr. Trendelenburg.)
Zur Technik der Osteoplastik am Schädel. Von Assistenzarzt Dr. C. Sultan 391
Über Entstehung und Wesen des arteriellen Collateralkreislaufs. Eine Entgegnung an Herrn Professor Bier. Von Dr. M. Katzenstein 394
XX. Besprechungen:
1. Knapp, A., Die Geschwülste des rechten und linken Schläfenlappens. Eine klinische Studie. (Heineke-Leipzig) . . . 398
2. Bardenheuer und Graessner, Die Technik der Extensionsverbände bei der Behandlung der Frakturen und Luxationen der Extremitäten. (Helferich) 399
3. H. Fischer, Leitfaden der kriegschirurgischen Operations- und Verbandstechnik. (Helferich) 400

Fünftes und Sechstes Heft,
ausgegeben Dezember 1905.

Seite

XXI. Beiträge zur Behandlung der Knochenbrüche. Von Geh.-Rat Prof. Dr. Heusner, Barmen. (Mit 7 Abbildungen.) 401
XXII. Aus der II. chirurgischen Universitätsklinik in Wien. (Vorstand: Prof. Dr. Jul. Hochenegg.)
Über Harnblasensteine. Von Dr. J. Finsterer, Operationszögling der Klinik. (Mit 17 Abbildungen.) 414
XXIII. Aus dem städtischen Krankenhause zu Konstanz. (Dirig. Arzt: Dr. O Kappeler.)
Ein Beitrag zur Pathologie des Carcinoms des weiblichen Urethra. Von Assistenzarzt Dr. W. Knoll. (Mit Tafel VI.) 461
XXIV. Aus der chirurgischen Universitätsklinik zu Greifswald. (Direktor: Prof. Dr. P. Friedrich.)
Zur Ätiologie tumorverdächtiger Cysten der langen Röhrenknochen. Von Assistenzarzt Dr. P. Glimm. (Mit 2 Abbildungen.) . . 476
XXV. Aus der chirurgischen Universitätsklinik in Lausanne, Schweiz. (Vorstand: Prof. Dr. Roux.)
Über die bisherigen Resultate der verschiedenen operativen Eingriffe bei Cöcumtuberkulose und Appendicitis Tuberculosa — eine vergleichende Zusammenstellung. Von Dr. Paul Campiche, I. Assistenten der Klinik 495
XXVI. Aus der chirurgischen Abteilung des Bürger-Hospitals. (Akademie für praktische Medizin in Köln: Prof. Tilmann.)
Die Diastase der Unterschenkelknochen bei Distorsionen des Fußgelenkes. Von Assistenzarzt Dr. Vorschütz. (Mit 3 Abbildungen.) 559

Seite

XXVII. Aus der chirurgischen Abteilung des Krankenhauses Moabit zu Berlin. (Geh.-Rat Prof. Dr. Sonnenburg.)
Über die extraperitoneale Blasenhernie. Von Dr. R. Lücke . 574

XXVIII. Kleinere Mitteilung:
Aus der königl. chirurgischen Universitätsklinik, Königsberg i. Pr. (Prof. Dr. Frhr. v. Eiselsberg.)
Ein Fall von subkutaner Mastdarmabreißung durch Überfahren. Von Stabsarzt Dr. Kirstein, früher kommandiert zur Klinik 586

XXIX. Besprechungen:
1. Dr. Eugen Holländer, Die Karikatur und Satire in der Medizin. (Helferich) 589
2. Prof. F. Klausner-München, Über das psychische Verhalten des Arztes und Patienten vor, bei und nach der Operation. (Sick). 590
3. Huguier, Dr. Alphonse, Ancien interne lauréat des hopitaux de Paris etc.: Tractement des Ankyloses par la résection orthopédique et l'interposition musculaire. Sick-Kiel 590
4. Dr. Tiberius von Györy, Semmelweis' gesammelte Werke. (Helferich) 591
5. F. Klausner, Über Mißbildungen der menschlichen Gliedmaßen. (Helferich) 591
6. Dr. Ludwig Löwe, Zur Chirurgie der Nase. (Helferich). 591
7. Victor Babes, Beobachtungen über Riesenzellen. (Helferich). 592
8. Dr. Th. Walzberg, Die Gallensteinkrankheit und ihre Behandlung. (Helferich) 592
9. Dr. Alban Köhler, Die normale und pathologische Anatomie des Hüftgelenks und Oberschenkels in röntgenographischer Darstellung. (Helferich) 592
10. Hoffa und Blencke, Die orthopädische Literatur. (Helferich). 593
11. Archiv für physikalische Medizin und medizinische Technik, herausgegeben von Dr. H. Kraft u. Dr. Wiesner. (Helferich). 594

Anzeigen literarischer Neuigkeiten 594

8962



I.

Zwei operierte Fälle von Leberruptur.

Zugleich ein Beitrag zur Ätiologie der Ösophagusrupturen.

Von

Stabsarzt Dr. Thöle-Danzig.

Bis jetzt ist nur eine relativ geringe Zahl von Leberrupturen veröffentlicht. Etwa 300 operierten offenen Leberverletzungen stehen 100 Fälle von operierten subkutanen Zerreißungen gegenüber. Und dabei sind in Friedenszeiten die Rupturen nach allgemeiner Annahme annähernd ebenso häufig, wie die Schuß- und Stichverletzungen zusammen.

Verschiedene Gründe lassen sich dafür geltend machen, daß so wenig Fälle von operierten Rupturen bekannt wurden.

Zum Teil handelte es sich um desolate Fälle, um so schwer Verletzte, daß sie starben, ehe sie in ärztliche Behandlung kamen. Eine zweite Reihe kam noch zur Operation, endete aber letal und wurde deshalb nicht publiziert. Das ungünstige Resultat ist jedenfalls oft darauf zurückzuführen, daß zu lange mit der Operation gewartet wurde, daß man die innere Blutung erst absolut sicher diagnostiziert haben wollte. Aus diesem Grunde werden schliesslich auch heute noch viele Fälle exspektativ behandelt. Mag auch eine gewisse Prozentzahl in Heilung ausgehen, so wird doch für die meisten das Abwarten verhängnisvoll. Der sicheren Diagnose zuliebe zögert man so lange mit dem operativen Eingriff, bis es zu spät ist, bis der schlechte Allgemeinzustand eine Laparotomie nicht mehr erlaubt, oder dieselbe unglücklich ausgehen läßt.

In der Unsicherheit der Frühdiagnose ist hauptsächlich der Grund zu suchen, weshalb bisher so selten bei Leberrupturen laparotomiert wurde. Die Schwierigkeit der rechtzeitigen Diagnosenstellung erklärt die auch jetzt noch so hohe Mortalität. Während

von den operativ behandelten Stich- und Schussverletzungen der Leber 22 bezw. 49 Proz. starben, endeten 61 Proz. der Rupturen letal. Auch die Entwicklung der Technik in den letzten Jahren hat die Operationsprognose nicht gebessert. Ein Fortschritt ist nur von der Verbesserung der Diagnostik zu erwarten.

Die meisten der Verletzten, welche noch in ärztliche Behandlung kamen, starben infolge des primären Blutverlustes aus dem Leberriß, nicht, wie meist behauptet wird, infolge Mitverletzung anderer Eingeweide. Die Leberruptur ließ sich bei der Laparotomie zwar versorgen, so daß keine weitere Blutung erfolgte; aber die Operation kam zu spät, der primäre Blutverlust hatte bereits den Tod besiegelt.

Sobald eine Leberruptur feststeht, kann ohne Frage die Behandlung nur eine operative sein. Die einwandsfrei beobachteten Fälle von Spontanheilung auch größerer Leberrisse können diesen Satz nicht umstoßen. Denn man kann sich nie darauf verlassen, daß eine Ruptur bei exspektativer Behandlung, d. h. bei absoluter Ruhe und Vermeidnng aller Schädlichkeiten heilen wird. Zahlreiche Beispiele lehren, daß auch aus einem kleinen Riß eine tödliche Blutung erfolgen kann. Nur die exakte Versorgung der Wunde durch Naht oder Tamponade gewährt Sicherheit, und kein gewissenhafter Arzt wird auf die unsichere Spontanheilung bauen, sobald die Leberruptur frühzeitig diagnostiziert werden konnte.

Auf die Frühdiagnose und das durch dieselbe ermöglichte rechtzeitige Operieren kommt also alles an. Mit jeder Stunde Zuwartens sinken die Chancen der Operation. Während bei operativer Behandlung in den ersten 12 Stunden die Mortalität 55 Proz. betrug, stieg sie in der 13. bis 24. Stunde auf 67 Proz., nach der 24. Stunde auf 78 Proz.

In der Frühdiagnose der subkutanen Baucheingeweide-Verletzungen sind wir aber leider auch heute noch ganz unsicher.

Die Diagnose stützt sich auf allgemeine und lokale (abdominale) Symptome; der Anamnese kommt nur ein geringer diagnostischer Wert zu.

Auf Grund von allgemeinen sog. Shoksymptomen allein kann man in den ersten drei Stunden nicht entscheiden, ob es sich um eine einfache oder um eine mit Eingeweideverletzung komplizierte Bauchkontusion handelt. Erst wenn diese Symptome (Alteration des Bewußtseins, Veränderung des Pulses, der Atmung und der Körperwärme, der Gesichtsfarbe und des Gesichtsausdrucks, Übelkeit und Erbrechen) noch länger anhalten, oder 2. sich steigern,

oder 3. erst gewisse Zeit nach der Verletzung auftreten, oder schließlich 4. nach vorübergehendem Nachlassen sich wieder einstellen, erst dann ist man berechtigt, Eingeweideverletzung anzunehmen, auch wenn inzwischen sich keine lokalen Abdominalsymptome ausbildeten.

Den lokalen Abdominalsymptomen ist eine größere Bedeutung beizumessen. Sicher bewiesen wird eine Eingeweideverletzung nur durch den Nachweis einer abnormen, sich vergrößernden Dämpfung im Leibe, namentlich in den abhängigen und seitlichen Bauchpartien. Bei innerer Blutung ist diese früher festzustellen als bei Magenperforation, weil zur Bildung eines peritonitischen Exsudats Zeit erforderlich ist. Bei Magenperforation ist nur dann frühzeitig Dämpfung vorhanden, wenn infolge Platzens des stark gefüllten Magens plötzlich sich eine grosse Flüssigkeitsmenge in den Bauch ergießt; dann pflegt aber gleichzeitig durch das ausgetretene Gas (Meteorismus externus) früh auch die Leberdämpfung verschwunden zu sein. Abnorme Dämpfung bei erhaltener Leberdämpfung spricht also für innere Blutung, bei früh verschwundener Leberdämpfung für Magenperforation. Bei letzterer kommt es in der Regel auch zu Blutbrechen.

Wenn behauptet wird, daß durch Verkleinerung bezw. Verschwundensein der Leberdämpfung eine Eingeweideverletzung sicher bewiesen sei, so kann ich dem auf Grund der beiden mitzuteilenden Fälle nicht beipflichten. Allmähliche Verkleinerung der Leberdämpfung infolge Kantenstellung der Leber ist allerdings meistens eine Folge allgemeiner Darmlähmung (Meteorismus internus), welche durch beginnende Peritonitis oder profuse innere Blutung zustande kommt. Ich habe jedoch in den beiden Fällen bald nach dem Trauma die Leberdämpfung durch rein lokale Lähmung und Blähung des Colon ascendens und transversum, vorzüglich der Flexura hepatica erheblich verkleinert gefunden, ohne Perforation und Peritonitis, selbst ohne Zeichen von schwerer Quetschung oder Suffusion an der Darmwand. Das Trauma an sich hatte durch Einwirkung auf die Nerven der Darmmuskulatur und -gefäße den Darm am Ort des Auftreffens der Gewalt gebläht. Gegen Meteorismus externus infolge Magenperforation spricht in solchen Fällen im Anfang nur das Fehlen von Blutbrechen. Verkleinerung von Leberdämpfung allein ist also keine Indikation zur Laparotomie.

Alle anderen lokalen Abdominalsymptome — lokaler Schmerz, Erbrechen, Bauchdeckenkontraktur — sind unsicher und

höchstens Verdachtsypmtome. Beweisend für Organverletzung werden sie ebenso wie die allgemeinen sog. Shoksymptome nur durch ihr zeitliches Verhalten.

Für die Intensität des Schmerzes fällt die individuell so verschiedene Empfindlichkeit in nicht abzuschätzendem Maße ins Gewicht. Brechen in der ersten Zeit nach dem Unfall kann rein traumatisch-reflektorischer Natur sein; erst wenn es stundenlang anhält, ist damit bewiesen, daß es durch weiter fortdauernde Reizung des Bauchfells durch ausgetretenen Magendarminhalt oder ergossenes Blut ausgelöst wird. Bauchdeckenkontraktur, namentlich umschriebene einseitige brettartige Härte am Ort der Verletzung, ist zwar von vornherein sehr verdächtig auf Eingeweideverletzung und fraglos das wichtigste dieser Wahrscheinlichkeitssymptome. Man fand es aber verschiedene Male auch bei einfacher Kontusion in den ersten Stunden sehr deutlich ausgesprochen.

In den ersten Stunden nach dem Trauma sind wir also auch jetzt noch in weitaus den meisten Fällen darauf angewiesen, durch genaueste Beobachtung des Allgemeinzustandes, namentlich des Pulses, und der lokalen Abdominalerscheinungen möglichst frühzeitig zur Wahrscheinlichkeitsdiagnose Organverletzung zu gelangen.

Es ist gewiß willkürlich und mißlich, einen bestimmten Zeitpunkt zu fixieren, von dem an man beim Fehlen von sicheren Symptomen lediglich auf Grund von Verdachtssymptomen von der expektativen zur operativen Behandlung übergehen soll. Mit dem Zeitpunkt von drei Stunden soll denn auch nur ein ungefährer Anhalt gegeben sein. Die Urteilsfähigkeit des Arztes fällt gewichtig in die Wagschale. Je größer die Erfahrung, um so früher wird die Bedeutung einer auch nur geringfügigen Veränderung gewürdigt, um so öfter schon vor Ablauf der 3. Stunde operiert werden. Durch das Zusammentreffen mehrerer Verdachtssymptome wird natürlich der Entschluß zum operativen Eingreifen erleichtert.

Nur durch Verallgemeinerung der frühzeitigen Laparotomie kann die Prognose der subkutanen Bauchverletzungen gebessert werden. Diese ist aber nur möglich, wenn die Frühdiagnose Organverletzung sicherer wird. Hauptsächlich aus diesem Grunde, um in diagnostischer Beziehung zu fördern, erscheint eine möglichst umfangreiche Veröffentlichung von genau beobachteten operierten Fällen wünschenswert. Besondere diagnostische Klärung wäre freilich nur zu erwarten, wenn die Leiter von Kliniken und größeren Krankenhäusern ihre Gesamtfälle zusammenstellen lassen wollten. Eine solche Statistik hätte wirklichen Wert, weil sie nur

Fälle umfassen würde, bei deren Beurteilung und Behandlung gleiche Gesichtspunkte und Regeln geltend waren.

Immerhin zeigen folgende beiden letzthin von mir operierten Fälle von Leberruptur besonders in diagnostischer Beziehung so viel Bemerkenswertes, daß ich sie der Veröffentlichung an dieser Stelle für wert halte.

Fall I.

Der früher stets gesunde Grenadier B. wurde am 13. VI. 05, vormittags 11 Uhr, als er in geschlossener Sektion die Straße entlang ging und seitwärts sah, von der Deichsel eines im Schritt entgegenkommenden Einspänners direkt von vorn in die Magengrube getroffen. Er stürzte bewußtlos um, wurde in ein Haus getragen und erwachte nach kurzer Zeit. Hier erbrach er 2mal einige Löffel voll bräunlich-gelber Flüssigkeit ohne Blut; seit dem Morgenkaffee um $6^1/_2$ Uhr hatte er nichts genossen.

Aufnahmebefund: 1 Stunde nach der Verletzung, nach Überführung ins Lazarett mittelst Krankenfahrbahre: Kräftiger Mann bei vollem Bewußtsein, erzählt den Vorgang selbst, stöhnt dazwischen laut vor Schmerzen in der Magengrube. Über dem Schwertfortsatz und den links anstoßenden Rippenknorpeln zeigt die Haut eine rundliche Druckmarke von etwa 7 cm Durchmesser. Druck an dieser Stelle sehr schmerzhaft, auch der Druck unter dem Schwertfortsatz in die Tiefe des Bauches hinein. Kein Rippenbruch. Puls 86, unter mittelkräftig, die einzelnen Schläge regelmäßig, aber nicht gleich stark. Temperatur $36{,}8^0$. Hände, Füße und Nasenspitze fühlen sich nicht kühl an. Atmung oberflächlich und auf 34 beschleunigt, bei tiefem Atmen nimmt der Leibschmerz zu. Leib nicht aufgetrieben oder eingezogen, Bauchdecken mäßig kontrahiert bei vorsichtiger Palpation und zwar beiderseits überall gleichmäßig. Außer im Epigastrium ist die Palpation nirgends schmerzhaft. In den Flanken und über der Symphyse keine abnorme Dämpfung, Douglas nicht vorgewölbt. Milzdämpfung normal. Leberdämpfung entschieden verkleinert: in der rechten vorderen Axillarlinie nur 2 Querfinger hoch, nach oben bis zum 5. Zwischenrippenraum reichend, in der Medianlinie ist überhaupt keine Leberdämpfung mehr vorhanden. Sonst überall gleichmäßiger Darmschall, am lautesten in der Magengrube. Seitenlage ändert das Perkussionsresultat nicht. Kein Schulterschmerz. Urin spontan nicht zu entleeren, mit Katheter wird etwa $^1/_2$ Liter klaren Urins ohne Blut, Eiweiß, Zucker und Gallenfarbstoff entleert. Während der Untersuchung erbricht B. einmal etwa 3 Eßlöffel einer schleimigen gelben Flüssigkeit ohne Blut. — Auf fremde Anordnung hin hatte der Verletzte 1 cgr Morphium und Eisblase auf die Magengegend erhalten. Die Eisblase wird entfernt, der Mann in Wolldecken und Wärmeflaschen eingepackt.

Da die Differentialdiagnose einfache Kontusion oder Eingeweideverletzung vor der Hand nicht zu stellen ist, wird zunächst beobachtet.

Um 2 Uhr, d. h. 3 Stunden nach der Verletzung ist der Puls auf 72 zurückgegangen und bedeutend kräftiger geworden, Erbrechen ist nicht wieder erfolgt. Die Atmung aber ist noch ebenso beschleunigt, der Ver-

letzte krümmt sich noch mitunter spontan vor Schmerzen, welche tief im Bauch lokalisiert werden, wenn er auch behauptet, daß im allgemeinen die Schmerzen nachgelassen hätten (die Beobachtung störende Morphiumwirkung!). Die Bauchdeckenkontraktur hat entschieden zugenommen und zwar überall. Die Leberdämpfung ist jetzt entschieden vergrößert, in der rechten vorderen Axillarlinie 4 Querfinger hoch. Unterer Leberrand dabei nicht zu palpieren, obwohl die Dämpfung den Rippenbogen um 3 cm überragt. Auch jetzt keine abnorme Dämpfung unten in den Flanken und über der Symphyse, Douglas nicht vorgewölbt. Kein Aufstoßen, kein Schulterschmerz. Winde noch nicht abgegangen.

Auf Grund der (trotz Morphium) noch spontanen Leibschmerzen, der Zunahme der Bauchdeckenkontraktur und der Vergrößerung der Leberdämpfung wird Eingeweideverletzuag als wahrscheinlich angenommen und Probelaparotomie vorgeschlagen. Eine sichere spezielle Diagnose vor dem Bauchschnitt zu stellen, erschien nicht möglich. Magen- und Leberruptur kamen besonders in Frage. Gegen Leberruptur mit innerer Blutung wurde geltend gemacht die Besserung des Pulses und das Fehlen abnormer seitlicher Dämpfung, das Fehlen einer Vorwölbung des Douglas. Gegen Magenruptur sprachen das Fehlen von Blut im Erbrochenen und die allmähliche Verbreiterung der anfangs verkleinerten Leberdämpfung. Hätte auch die anfängliche Verkleinerung durch freien Meteorismus externus bedingt sein können, so erschien eine so rasche Resorption des freien Gases in 2 Stunden nicht denkbar; außerdem war jetzt die Leberdämpfung über das normale Maß nach unten vergrößert. Diese Vergrößerung war also wahrscheinlich durch Ansammlung von Blut unter der Leber bedingt. Die Diagnose neigte demnach mehr zur Annahme einer Leberruptur, trotz der Besserung des Pulses.

In ruhiger Äthernarkose Operation auf gewärmtem Tisch, nachdem die Extremitäten mit Watte eingewickelt sind. Dauer 1 Stunde.

Längsschnitt in der Linea alba vom Schwertfortsatz bis zum Nabel. Durch das Bauchfell scheint blauschwarzer Inhalt durch. Nach Eröffnung der Bauchhöhle sieht man oberhalb des stark geblähten Magens und Querkolons dunkles Blut auf dem linken Leberlappen liegen. Dieser zeigt einen großen Riß unmittelbar links vom Lig. suspensorium, genau diesem entlang laufend. Weil die Leber wegen Straffheit der Bauchdecken und besonderer Steilheit der Rippenbogen schwer zugänglich ist, wird nach Langenbuch auf das obere Ende des Medianschnitts ein Schrägschnitt parallel dem rechten Rippenrand nach außen bis zur rechten Mammillarlinie aufgesetzt. Derselbe durchtrennt die Haut daumenbreit über diesem Rande und rasiert dann die Muskeln schräg nach innen unten ab. Die A. epigastrica superior wird vor ihrer Durchschneidung unterbunden. (Es wird der Schrägschnitt rechterseits angelegt, weil das Lig. suspensorium rechts von der Mittellinie steht, die ganze Leber nach rechts hinübergeschoben liegt.) Nachdem jetzt noch der Lig. teres durchschnitten und der untere Rand des Lig. suspensorium eingekerbt ist, gelingt es, durch starkes Hinaufziehen des Rippenbogens durch die Hand eines Assistenten, die Leberwunde zugänglich zu machen. Der sagittale Riß durchsetzt den linken Lappen in ganzer Dicke von der Vorder- zur Unterfläche und reicht 10—12 cm weit nach hinten, er klafft wenig. Als die Leber vorgezogen,

und die Wundflächen auseinandergehalten werden, zeigen sie sich unregelmäßig zerfetzt. Einige hasel- bis fast walnußgroße Bröckel sind fast ganz abgequetscht und werden abgetragen. In der Tiefe der jetzt keilförmig aussehenden Wunde blutet es profus aus größeren Gefäßen, ein Fassen derselben aber gelingt in den zerklüfteten Wundflächen nicht. Tamponade des Risses war unmöglich, weil keine eigentliche Höhle zu tamponieren war und der Tampon in dem keilförmigen Spalt keinen Halt gefunden hätte. Er hätte die Wundflächen nur auseinandergedrängt, aber nicht fest komprimiert. Es kam also zur Blutstillung nur die Naht in Betracht. Unter Herunterziehen der Leber am oberen Stumpf des durchschnittenen Lig. teres, gelingt es mit Mühe, das Organ weit genug für dieselbe zugänglich zu machen. Drei dicke Catgutnähte Nr. 6 werden mit langer, entsprechend gebogener silberner Öhrsonde durchgelegt. Die Sonde wird frei mit dem Öhr voran, $1^1/_2$ cm von den Wundflächen entfernt, durch die ganze Lappendicke von der Unter- zur Oberfläche durchgeführt, dann an der Oberfläche mit dem Faden versehen und so zurückgezogen. Nach dem Durchlegen der drei Fäden werden sie alle an der Unterfläche geknotet. Die Schlingen werden nur so fest angezogen, daß die Leberwundflächen fest adaptiert sind; die dicken Fäden schneiden dabei nicht ein. An der Unterfläche sickert noch etwas Blut zwischen den Nähten aus, an der Vorderfläche nicht. Die übrige Leber läßt sich gut abtasten und übersehen; sie ist unverletzt, ebenso die Milz. Magen und Colon transversum (Flexura hepatica) stark gebläht, aber unverletzt und auch ohne Suffusionen der Wandung, Dünndarm hingegen kontrahiert. Rechterseits zwischen Bauchwand und rechtem Leberlappen, sowie unter dem rechten Lappen sind etwa 500 ccm dunklen, zum Teil flüssigen, zum Teil geronnenen Bluts angesammelt. Auswischen mit trocknen Gazekompressen. Ein schmaler Gazestreifen wird auf die Nahtlinie an der Unterfläche, ein zweiter auf die Oberfläche der Leber gelegt. Exakte Etagennaht der Bauchwunde: Bauchfell und Muskeln mit Catgutknopfnähten, Haut mit Seide. Die beiden Tampons werden zu den unteren Enden des Median- und Schrägschnitts herausgeleitet. Während der Bauchnaht wird $^1/_2$ Liter Kochsalzlösung subkutan infundiert.

Verlauf: Patient erholt sich bald, klagt sehr über Durst und bekommt nachmittags alle Viertelstunde 1 Eßlöffel kalte Milch, Kaffee, Tee mit Kognak, Wasser mit Rotwein abwechselnd. Einige Male wird das Getrunkene wieder ausgeworfen. Abends ist der Verband stark durchgeblutet. Puls 120, ziemlich klein und weich; Nasenspitze kühl, Hände und Füsse warm. Deswegen werden 120 ccm 10prozentiger steriler Gelatinelösung Merck subkutan injiziert und 0,01 Morphium gegeben. Verband oberflächlich erneuert. Vom weiteren Verlauf sei nur bemerkt, daß B. in den ersten 2 Tagen häufig erbrach. Als das Brechen auch nach wiederholten Magenausspülungen nicht aufhörte, wurden in der Annahme, daß der unter der Leber liegende Tampon auf die kleine Kurvatur und Vorderfläche des Magens drückt, die Tampons schon am 2. Tage entfernt. Nachblutung trat nicht ein, und das Brechen hörte auf. Abends zeigte sich der Magen bei der Spülung leer. Der Puls ging in den ersten 2 Tagen langsam von 140 auf 110 herab, war am 3. Tag schon auf 84 gesunken. Die höchste Temperatur war 38,8 am zweiten Abend, vom 3. Tage an

überstieg sie 37,4 nicht mehr. Nie Ikterus und Schulterschmerz. Urin stets ohne Gallenfarbstoff, Eiweiß und Zucker. Nach 8 Tagen erfolgte Stuhl auf Glyzerinklystier, und es wurde zu fester Kost übergegangen. In 13 Tagen war die große Wunde per primam fest verheilt, 4 Wochen nach der Operation stand der Mann mit Leibbinde auf. Bei sehr gutem Appetit — auch fette Speisen wurden gern gegessen und gut vertragen — erholte er sich rasch. Die Narbe war sehr fest, der mediane Schenkel wölbte sich beim Pressen niemals vor, der schräge Schenkel lag auf der festen Unterlage des Thorax daumenbreit über dem Rippenbogen. Weil es aber doch wegen der Narbe nicht ratsam erschien, den Mann sogleich den Anstrengungen des Dienstes wieder auszusetzen, wurde er am 29. VII. 05 nach Einleitung des Invaliditätsverfahrens entlassen. Er hatte nur noch über leichtes Ziehen im Bereiche der senkrechten Narbe bei forzierten Rumpfbewegungen zu klagen, sah frisch und blühend aus.

Fall II.

Der früher stets gesunde Husar W. verunglückte am 20. VI. 05 um 8 Uhr vormittags. Er fuhr einen leeren, aber schweren Kastenwagen: die Pferde gingen durch, er fiel nach vorn über den Wagenrand an der Deichsel vorbei mit Brust und Gesicht auf den Feldweg, und zwei Räder gingen über seinen Rücken hinweg. Der Mann wurde nicht bewußtlos, wurde von Kameraden in den Schatten getragen und saß dort $^3/_4$ Stunden, bis der telephonisch bestellte Krankenwagen zur Stelle war und ihn ins Lazarett schaffte. Kein Erbrechen, W. hatte um 5 Uhr Kaffee getrunken und Brot gegessen.

Aufnahmebefund, $1^1/_2$ Stunden nach der Verletzung: Der Mann liegt auf der linken Seite mit angezogenen Beinen und jammert laut über Schmerzen. Er sieht blaß und kollabiert aus, die Nasenspitze ist kalt. die Hände kühl. Bewußtsein frei. Puls 84, klein und leicht unterdrückbar. Atmung gepreßt und auf 28 beschleunigt, unregelmäßig und stoßweise wegen Schmerzen in der Magengrube. Vorn über dem 4.—6. Rippenknorpel flächenhafte Hautabschürfung, hinten rechts von der Gegend der rechten Niere nach außen unten nach dem rechten Darmbeinkamm zieht eine streifenförmige Excoriation (Radspur). Kein Rippen- und Wirbelbruch, die Beine werden gut bewegt, Reflexe und Sensibilität intakt. Pupillen mittelweit, reagieren auf Licht und Konvergenz. Keine abnorme Dämpfung über der rechten Lunge. Druck auf die 12. Rippe und die Gegend der rechten Niere ist schmerzhaft, doch wird spontan klarer heller Urin ohne Blut entleert ($^1/_4$ l). Bei vorsichtiger Palpation des Leibes werden die flachen und der gerade Bauchmuskel rechterseits deutlich kontrahiert gegenüber links. Druck unter dem rechten Rippenbogen nur wenig schmerzhaft, Zusammendrücken der unteren Brustkorbapertur in frontaler und sagittaler Richtung nicht besonders schmerzhaft. Kein Schulterschmerz. Perkussion ergibt eine deutliche Verkleinerung der Leberdämpfung: dieselbe ist in der rechten vorderen Axillarlinie nur 2 Querfinger hoch, in der Medianlinie überhaupt nicht vorhanden. Überall gleichmäßig lauter Darmschall. Nirgends eine abnorme Dämpfung in den Flanken und über der Symphyse, Douglas nicht vorgewölbt. Kein Aufstoßen und Brechreiz.

Der Verdacht einer schweren inneren Verletzung wurde ausgesprochen.

Aber weil die Differentialdiagnose einfache Kontusion oder Eingeweideverletzung zur Zeit noch nicht zu stellen ist, wird der Mann in Wolldecken und Wärmeflaschen eingepackt und zunächst beobachtet. Er trinkt einige Schluck heißer Fleischbrühe, ohne zu brechen.

Um 11 Uhr, d. h. 3 Stunden nach der Verletzung ist der Puls von 84 auf 96 gestiegen und entschieden noch kleiner, fadenförmig geworden. Nase und Hände sind noch kühl, Gesichtsausdruck noch ebenso verfallen. Schmerzen noch in gleichem Maße vorhanden. Leib flach, Kontraktion rechts nicht stärker geworden. Auch jetzt kein Schulterschmerz. Leberdämpfung noch ebenso verkleinert, auch jetzt noch überall Darmschall, keine abnorme Dämpfung, keine Vorwölbung des Douglas. Patient hat nicht gebrochen.

Wegen anhaltenden Collapses und der Verschlechterung des Pulses ist jetzt nach 3 Stunden einfacher reflektorischer nervöser Shok auszuschließen. Trotz Fehlens jeder abnormen Dämpfung wird innere Blutung angenommen, wahrscheinlich aus einer Leberruptur stammend. Man erinnert sich an Fälle aus der Literatur, in denen bei großer Leberruptur mit schwerer innerer Blutung das Blut so diffus und gleichmäßig zwischen den Eingeweiden verteilt war, daß keine Dämpfung resultierte. Die Verkleinerung der Leberdämpfung wird wie in dem vor 8 Tagen operierten Fall I auf lokale Blähung des Colon bezogen.

Operation $3^1/_2$ Stunden post trauma in ruhiger Äthernarkose, auf gewärmtem Tisch, Extremitäten eingewickelt. Dauer 1 Stunde.

Medianschnitt vom Schwertfortsatz 10 cm nach abwärts. Als sich viel Blut im Bauch findet, wird der Schnitt bis 2 Querfinger unter Nabelhöhe verlängert mit Excision des Nabels. Eine ungeheure Masse dunklen flüssigen Bluts mit wenig Gerinnseln stürzt von allen Seiten her aus dem Bauch. Dasselbe ist überall gleichmäßig zwischen den Eingeweiden diffus verteilt. Rasch wird es mit großen Kompressen ausgewischt, quillt aber immer aufs neue heraus. Deshalb komprimiert der an der linken Seite des Verletzten stehende Assistent mit seiner linken Hand die Aorta dicht unter dem Zwerchfell oberhalb der Coeliaca gegen die Wirbelsäule. Jetzt wird ein großer Leberriß zwischen dem Lobus quadratus und sinister gefunden, und sofort ein großer Schrägschnitt auf das obere Ende des Medianschnitts nach rechts unten bis zur vorderen rechten Axillarlinie aufgesetzt (Langenbuchs Schnitt). Als der große dreieckige Bauchwandlappen nach unten umgeschlagen ist, und der Rippenbogen durch die Hand eines Assistenten stark nach oben gezogen wird, hat man guten Zugang zu der Leberverletzung. Der Riß durchsetzt die ganze Dicke des Leberrandes 6 cm weit nach hinten; die dreieckigen glatten Leberwundflächen sind hinten, wo sie hiluswärts zusammenstoßen, 4 cm hoch. In diesem Winkel blutet es stark arteriell, als die Aortenkompression vorübergehend aufgehoben wird. Deshalb wird die Aorta wieder zugedrückt. Zwischen den Leberwundflächen dringt das Lig. suspensorium ein. Nachdem das Lig. teres dicht vor der Leber durchschnitten und das Lig. suspensorium etwas eingekerbt ist, läßt sich die Leber am Rumpf des Lig. teres besser nach unten und hinten ziehen und für die Naht zugänglich machen. Naht des Leberrisses mit 2 dicken Catgutnähten (Nr. 6), welche mit großen, platten, stumpfen Nadeln und Nadelführer durch die ganze

Dicke der Leber durchgeführt werden, $1^1/_2$ cm von den Wundflächen entfernt. Die Fäden werden so fest geknotet, daß die Wundflächen fest aufeinanderliegen, sie schneiden dabei nur wenig ein. Als die Aortenkompression jetzt aufgehoben wird, steht die Blutung aus dem Leberriß. Es blutet nur noch aus einem Riß im Lig. hepato-gastricum unmittelbar unter bezw. hinter der vernähten Leberruptur. Durch den Riß hindurch ist die unverletzte Oberfläche des Pankreas sichtbar. Weil die Quelle dieser Blutung so nicht zu eruieren ist, und der Allgemeinzustand des Verletzten rasche Beendigung der Operation verlangt, wird ein breiter dicker Gazestreifen fest auf den Riß im Ligament tamponiert. Der Streifen deckt auch die Nahtlinie an der Leberunterfläche. Die übrige Leberoberfläche und Gallenblase, sowie die Milz, welche ebenfalls ganz zu übersehen ist, sind unverletzt. Magen und Quercolon, namentlich die Flexura hepatica stark gebläht, aber unverletzt und ohne Suffusionen. Kein retroperitonealer Bluterguß um die rechte Niere herum. Auswischen des Bluts auch aus den unteren Teilen der Bauchhöhle und dem kleinen Becken mit trocknen Kompressen. Etagennaht der Bauchwunde wie in Fall I. Nur die Mitte des Längsschnitts bleibt 4 cm lang offen zum Herausleiten des Tampons. Während der Bauchnaht wird $^1/_2$ Liter Kochsalzlösung subkutan infundiert. Bett gut gewärmt. Sauerstoffinhalation. Mindestens $1^1/_2$ Liter Blut waren aus dem Bauch ausgeräumt (schwer zu schätzen).

Verlauf: Der Mann kam bald zu Bewußtsein. Puls 140, aber nicht kleiner als vor der Operation. Atmung 42. Nachmittags viel Durst, noch $1^1/_2$ Liter Kochsalzlösung infundiert, trinkt schluckweise Milchkaffee, ohne zu brechen. Abends Gefühl von Druck in der Magengegend, dreimaliges Erbrechen galligwässriger Massen, zusammen etwa 300 ccm.

Am folgenden Tage ist das subjektive Befinden besser. Puls 140 und leidlich kräftig, Atmung 38, Nasenspitze und Extremitäten warm. Verband nicht durchgeblutet, kein Aufstoßen und Brechreiz. Kein Schulterschmerz. Spontan eine reichliche dickbreiige Stuhlentleerung. Trinkt alle Viertelstunde 1 Schluck Kaffee, Milch, Citronenlimonade, Portwein, Schaumwein. 1 Liter Kochsalzlösung infundiert, wiederholt Sauerstoffatmung. Abends fühlt sich der Mann viel wohler, erbricht aber dreimal schwärzliche, kaffeeähnliche Massen (ca. 200 ccm), die Temperatur ist auf 39^0 gestiegen, und der Urin enthält reichlich Eiweiß, keinen Zucker und keinen Gallenfarbstoff. Puls 140, nicht schlecht.

Am 2. Morgen fühlt der Mann sich viel besser, nachdem er nachts etwas geschlafen hat. Er sieht zufrieden und frisch aus. Puls 130, leidlich kräftig, Temperatur auf $37{,}8^0$ gesunken, Atmung auf 32, aber ganz auffallend tief und schwer. Leib weich und schmerzlos, kein Aufstoßen und Brechen, keine peritonitischen Symptome. Aufsetzen zwecks Untersuchung der Lunge hinten wird nicht gewagt. Man hätte Hoffnung gehabt, daß der Mann aus der Lebensgefahr gerettet sei, wenn nicht die auffallende Atmung und der auch heute erhebliche Eiweißgehalt des Urins angezeigt hätten, daß nicht alles in Ordnung sei. Nachmittags Klagen über stärkere Völle in der Magengegend, Temperatur auf 40^0 gestiegen. Abends 9 Uhr plötzliche Verschlechterung. Der Mann ruft: „mir wird schlecht und es ist, als wenn mir einer mit einer Schaufel vor den Magen geschlagen hat". Puls kaum fühlbar. In der Annahme, daß eine Nachblutung eingetreten,

wird rasch der Verband aufgeschnitten. Kein frisches Blut im Verband, Leib in der oberen Hälfte stark aufgetrieben, gar keine Leberdämpfung zu perkutieren, Magenschall reicht sehr hoch hinauf. Auch im Bereich des Colon transversum und ascendens auffallend tiefer tympanitischer Schall. Nirgends Druckschmerz und Kontraktion der Bauchdecken. Weil W. zu sterben droht, wird ohne Narkose der Medianschnitt geöffnet. Kein Blut im Bauch, auch nach Entfernung des Tampons keine Nachblutung. Magen und Colon transversum und ascendens (besonders die Flexura hepatica) enorm gebläht, Darmserosa nicht injiziert, keine Peritonitis. Über einer Kompresse wird die Bauchwunde durch eine Naht wieder zusammengezogen und verbunden. Durch Magenausspülung wird viel schwärzliche kaffeeähnliche Flüssigkeit herausbefördert, in welcher chemisch und mikroskopisch Blut nachzuweisen ist. Nachts 12 Uhr stirbt der Mann.

Die Sektion ergab: Keine Nachblutung, keine Peritonitis. Magen und Dickdarm (Colon ascendens, Flexura hepatica und Colon transversum) enorm gebläht. Das Colon hat hier einen Umfang von 30—32 cm, gewunden und geknickt füllt es die ganze rechte Bauchseite aus, besonders rechts oben. Seine Schlingen sind unter sich, sowie mit der Unterfläche des rechten Leberlappens und der Gallenblase leicht löslich verklebt. Kein Belag und keine Suffusionen an der Darmwand. An anderen Stellen der Bauchhöhle keine Verklebungen zwischen den Eingeweiden. Der kontrahierte Dünndarm liegt links unten, zwischen seinen Schlingen und im kleinen Becken noch etwas altes, schwerflüssiges Blut. Gallenblase und Choledochus stark gefüllt. — Der genähte Leberriß ist schon so fest verklebt, daß nach Durchschneidung der beiden Catgutnähte die Wundflächen nur durch Zug zu trennen sind. Die glatten Wundflächen sahen blaß gelbbraun aus; diese Verfärbung reicht $^1/_2$ cm in die Tiefe. Zwischen beiden Wundflächen lag das untere vordere Ende des Lig. suspensorium und an dessen freiem Rande des Lig. teres, 4 cm vor seinem Ansatz an der Leberpforte durchschnitten. Das Lig. suspensorium senkte sich auffallend tief in die Incisura interlobularis ein, und der Lobus quadratus und sinister waren gewissermaßen beiderseits vom Lig. suspensorium abgerissen, abgestreift. Der Riß mißt in sagittaler Richtung 6 cm und erreicht fast die Querfurche der Leberpforte. Der linke Pfortaderast ist nicht verletzt; an demselben endet das Lig. teres. — Im Lig. hepato-gastricum ein 4 cm langer klaffender Schlitz, hinter demselben liegen in der Bursa omentalis etwa 2 Eßlöffel dunkelroter Blutgerinnsel oberhalb der kleinen Magenkurvatur. Nachdem die Gerinnsel entfernt sind, sieht man an der hochgekippten Leber im Lobus Spigelii (Tuber papillare) eine Zertrümmerungshöhle. Diese reicht 4—5 cm tief in die Leber hinein bis auf die unverletzte Vorderwand der Vena cava, wo diese mit der Leberhinterfläche verwachsen ist. In die Höhle kann man 2 Finger einführen, ihre Wandung ist zerklüftet und fetzig. Der Spigelsche Lappen liegt genau vor der Wirbelsäule und genau hinter der vorderen genähten Ruptur. (Aus dieser Zertrümmerungshöhle hatte es bei der Operation durch den Schlitz im Lig. hepato-gastricum geblutet, der Tampon hatte die Blutung gestillt.) Zwerchfell, Magen, Därme, Milz, Nieren unverletzt. Im Magen kein thrombotisches Ulcus pepticum. In der rechten Pleurahöhle ca. 50 ccm blutigseröser Flüssigkeit, flächenhafte alte Verwachsungen zwischen Lunge und

Brustkorbwand. In der linken Pleurahöhle viel dunkelbraune trübe Flüssigkeit; 600 ccm werden ausgeschöpft und immer aufs neue sammelt sich solche Flüssigkeit an, und zwar wenn man auf den Magen drückt. Man findet dann, als Lungen und Herz herausgenommen werden, im Mediastinum posticum zwischen linker Lunge, Herzbeutel und Zwerchfell eine gänseeigroße Jauchehöhle mit schiefrig-schwärzlicher fetziger Wandung. In ihrem Bereich zeigt die Vorderseite des Ösophagus einen 4 cm langen, nicht klaffenden, ganz glatten Schlitz. Die Ränder desselben sind scharf, wie mit dem Messer geschnitten, und zeigen keine Spur von Quetschung. Der Schlitz liegt gerade da, wo der Ösophagus die Wirbelsäule kreuzt und 2 Querfinger höher, als der Lobus Spigelii. Die Jauchehöhle im Mediastinum posticum steht entlang der medianen Fläche der linken Lunge mit der linken Pleurahöhle in Verbindung, der Mageninhalt entleert sich also durch den Schlitz im Ösophagus in die Pleurahöhle. Beide Nervi vagi sind an der Stelle der Speiseröhrenverletzung unverletzt. Die Pleura parietalis und visceralis ist unverändert, nicht entzündlich gerötet. Die Jauchehöhle war also erst kurze Zeit vor dem Tode in die Pleura durchbrochen, wahrscheinlich am letzten Abend 9 Uhr, als W. plötzlich kollabierte und das Gefühl hatte, als wenn ihm jemand mit einer Schaufel vor den Magen geschlagen hätte. Zerfließende weiche, nicht vergrößerte Milz. Nephritis parenchymatosa. Herz sehr schlaff, Muskelfleisch opak hellbraun. In den Lungenarterien keine Lebergewebs- und Blutemboli. Lungen lufthaltig, etwas ödematös.

Todesursache: Sepsis durch Berstungsruptur des Ösophagus mit nachfolgender Mediastinitis und Durchbruch der Jauchehöhle in die Pleura.

Vorstehende beiden Fälle geben zu folgenden epikritischen Bemerkungen Veranlassung:

1. Die einzelnen Symptome des Shoks stehen oft nicht miteinander im Einklang. Die Störungen des Bewußtseins und die Schmerzempfindung, d. h. Reaktionen der Großhirnrinde, sind mehr von der psychischen Konstitution des Individuums abhängig als die übrigen von den automatischen Zentren ausgelösten Collapssymptome. Patient I war bewußtlos gewesen, obwohl er bald darauf nicht kollabiert aussah und eine leichtere Verletzung mit geringerer Blutung als Patient II erlitten hatte. Er hatte ein weiches empfindsames Gemüt, der zweite Mann einen harten energischen Charakter. Die automatischen Shoksymptome (Verkleinerung und Beschleunigung des Pulses, Kühle der Körperoberfläche, Blässe und verfallener Gesichtsausdruck), beim zweiten schwerer Verletzten trotz erhaltenen Bewußtseins deutlich ausgesprochen, haben größere diagnostische Bedeutung. Auch hinsichtlich des Auftretens von Erbrechen ist die psychische Beschaffenheit von Bedeutung.

2. Trotz innerer Blutung kann, wenn diese nicht profus ist,

der Puls wieder kräftiger und langsamer werden. Die anfängliche Pulsverschlechterung ist dann als nervöses reflektorisches Shoksymptom aufzufassen. Besserung des Pulses in einigen Stunden ist also kein Beweis gegen innere Blutung.

3. In der ersten Zeit kann bei Leberruptur das Blut unter der Leber angesammelt bleiben, so daß nur die Leberdämpfung nach unten verbreitert erscheint, während die unteren Bauchpartien und Flanken noch frei von abnormer Dämpfung sind, der Douglas noch nicht vorgewölbt ist. Das ist auch von Carwardine[1]), Fuchsig[2]), Rammstedt[3]) beobachtet.

In Fall II war es überhaupt nicht zur Ansammlung einer größeren Blutmenge an einer umschriebenen Stelle gekommen. Infolgedessen fehlte jede abnorme Dämpfung, obwohl mindestens $1^1/_2$ Liter Blut in den Bauch ergossen waren. Solche diffuse Verteilung des Blutergusses zwischen den Baucheingeweiden ist auch von Fuchsig l. c., Kehr, Weiss[4]), Fraenkel[5]) beobachtet. Ähnlich fand Eichel in einem Falle von Ulcus ventriculi perforatum mehr als 1 Liter Mageninhalt zwischen den Darmschlingen verteilt, ohne daß irgendwo eine abnorme Dämpfung vorhanden gewesen war. Durch straffe muskulöse Bauchdecken und gefüllte Darmschlingen ist diese diffuse Ausbreitung zu erklären.

4. Trotzdem in Fall I der Riß den linken Lappen durchsetzte, hatte sich das Blut unter dem rechten Lappen angesammelt. Hier lag freilich der Riß ganz nahe der Medianlinie, die ganze Leber weit nach rechts. Es sind aber auch Fälle beschrieben, in denen bei Ruptur des rechten Lappens nur linksseitige Flankendämpfung vorhanden war (Fraenkel l. c. Fall 2, Wilms[6]). Es kommt wesentlich darauf an, welche Lage nach der Verletzung eingenommen wurde.

5. Besonders zu betonen ist die in beiden Fällen beobachtete Verkleinerung der Leberdämpfung durch rasch auftretende lokale traumatische Lähmung und Blähung des Colon transversum. Zur Kantenstellung der Leber ist also kein allgemeiner Meteorismus internus erforderlich, wie meist behauptet wird. Die Drehung

1) Carwardine, The Lancet 1900. I. May 12, S. 1355.
2) Fuchsig, Wiener klinische Rundschau. 27. 4. 1902, Nr. 17, Fall 2.
3) Rammstedt, Archiv f. klin. Chir. Bd. 75, Heft 4, S. 985, Fall 1 u. 2. 1905.
4) Weiß, 14. Congrès de Chir. Paris 1901. Procès-verbaux S. 151.
5) Fraenkel, Beitr. zur klin. Chir. Bd. 30, Heft 2, 1901.
6) Wilms, Deutsche med. Wochenschr. 1901, Nr. 34, Fall 16.

der Leber um ihre transversale Axe wird durch Blähung des Colon transversum allein bewirkt, worauf Oppenheim[1]) aufmerksam gemacht hat.

Auch ohne schwere Kontusion, ohne Blutungen in die Darmwand kann der Darm lokal gebläht werden. Dieser lokale Meteorismus internus entsteht reflektorisch durch traumatische Alteration der Nerven der Darmmuskulatur und Darmgefäße am Ort, wo die Gewalt auftraf, und kann tagelang bestehen bleiben (Fälle aus der Münchner Klinik in Satos[2]) Dissertation). Die lokale Darmlähmung war nicht auf mechanisch-chemische Reizung durch lokalen Bluterguß zu beziehen, denn in Fall II war der Bluterguß ganz diffus verteilt.

6. Was den Entstehungsmechanismus der beiden Rupturen anlangt, so handelte es sich beide Male um relativ langsam in die Tiefe wirkende, aber schwere Gewalten. Im Fall I ist der linke Lappen über seine Elastizitätsgrenze hinaus nach hinten überbogen, daher die glatte geradlinige Zerreißung der Kapsel und der nächstliegenden Gewebsschichten vorn. Außerdem ist der linke Lappen auch zwischen Wirbelsäule und dem durch die Deichsel eingedrückten Rippenbogen direkt zerquetscht, daher die Absprengung von mehreren nußgroßen Bröckeln aus den Wundflächen. Indirekte Berstung und direkte Zertrümmerung haben also zusammengewirkt.

Beide Mechanismen kamen auch in Fall II zur Wirkung. Die längsgestellte Zertrümmerungshöhle im Lobus Spigelii ist durch direktes Zerquetschen des Lappens zwischen der dem Erdboden fest aufliegenden vorderen Bauchwand und der durch die Last des Wagens niedergedrückten Wirbelsäule entstanden. Der Riß zwischen Lobus quadratus und sinister ist indirekt auf Überbiegen zurückzuführen, wobei die Gewalt, was selten vorkommt, vom Rücken her einwirkte. Der Fall zeigt deutlich, wie sehr der Ansatz der Haltebänder mitbestimmend für den Verlauf der Leberrupturen ist: Infolge des auffallend tiefen Eindringens des Lig. suspensorium in die Incisura interlobularis wurden beide Lappen von dem Bande gewissermaßen seitlich abgestreift.

Die meisten Leberrupturen entstehen indirekt durch Überbiegen. Glatte Risse können außerdem noch aus Stoßfortpflanzung

1) Oppenheim, Deutsche med. Wochenschr. 1902. Nr. 27.

2) Sato, Über die Verletzungen der Leber. Inaug.-Dissert. München 1903. S. 27, 30 u. 32.

in dem flüssigkeitsreichen, inkompressiblen und unelastischen Organ hervorgehen. So sind auch die weiten glatten Sprünge zu erklären, welche man oft von einem Schußkanal der Leber ausgehen sieht.

Durch direkt auftreffende Gewalt entstehen Zertrümmerungshöhlen, keine glatten Risse. Wenn eine Gewalt von einer Seite her rasch auftrifft (Hufschlag), wird die Leber vorn an der Aufschlagstelle direkt zertrümmert; oder sie weicht nach hinten aus, schlägt gegen die Wirbelsäule, und es entsteht par contrecoup indirekt eine Zertrümmerung der gegenüberliegenden hinteren Leberfläche. Wenn die Gewalt langsamer in die Tiefe wirkt, wird die Leber zwischen auftreffender Gewalt und Wirbelsäule, seltener wie in Fall II der fest gegen ein Widerlager anliegenden vorderen Bauchwand, zerquetscht. Dasselbe ist der Fall bei Quetschung zwischen zwei sich gegeneinander bewegenden Gewalten (den Puffern zweier aufeinander rollender Eisenbahnwagen).

7. Bezüglich der Technik sei hier nur folgendes gesagt: Der Langenbuchsche Schnitt schafft ausgezeichneten Zugang zu den oberen Partien der Bauchhöhle, er ist der Schnitt der Wahl für Leberoperationen. Da der schräge Schenkel der Narbe auf den knöchernen Brustkorb zu liegen kommt, so ist die Gefahr des Bauchbruchs nicht größer als nach einfachem Medianschnitt. Um Hautnekrose an der Spitze des dreieckigen, nach unten umzuschlagenden Bauchwandlappens zu vermeiden, lasse man den Anfang des Schrägschnitts etwa 3 cm weit senkrecht auf den Medianschnitt auftreffen, nicht in spitzem Winkel.

Bei allen profusen intraabdominalen Blutungen unklaren Ursprungs ist die Kompression der Bauchaorta dicht unter dem Zwerchfell und über der A. coeliaca nach Senn eine ausgezeichnete Hilfe, die Quelle der Blutung aufzufinden. Die komprimierende Hand des Assistenten stört aber den Operateur sehr und ermüdet bald. Dahlgrens[1]) Aortenkompressorium ersetzt die Hand in zweckmäßiger Weise. D. hat auf meine Veranlassung zu dem zweiten gekröpften Modell einen zweiten Haltegriff konstruieren lassen, so daß auch dieses Instrument mit Leichtigkeit absolut sicher gehalten werden kann.

Was die definitive Versorgung einer Leberwunde anlangt, so ist die Naht der Tamponade vorzuziehen, sobald sie ausführbar ist. Tamponieren läßt sich nur eine Höhle oder ein Spalt. Sobald, wie in diesen beiden Fällen, der Riß die ganze

1) Dahlgren, Centralbl. f. Chir. 1903. Nr. 7.

Leberdicke durchsetzt und eine klaffende Lappenwunde vorhanden ist, findet ein Tampon keinen festen Halt. Er drängt die Wundflächen auseinander, komprimiert aber nicht. Sonst leistet feste Tamponade in bezug auf den Effekt der Blutstillung ebenso viel wie die Naht.

Den Lebertampon lasse man direkt nach vorn in horizontaler Ebene die Bauchhöhle durchsetzen, nicht nach vorn unten, damit er nicht den Magen zusammendrückt wie in Fall I. Er wird also zur Mitte, nicht zum unteren Winkel des Medianschnitts herausgeleitet.

Für mich gelten folgende Indikationen zur Lebertamponade:

I. wegen ihrer Natur und Beschaffenheit sind zu tamponieren

a) alle Schußwunden,

b) alle Rupturen mit stark zerquetschten Wundrändern und von ganz unregelmäßiger Gestalt, Rupturen mit vielen Querrissen, Zertrümmerunghöhlen.

Diese Wunden sind nicht nur deshalb zu tamponieren, weil die Naht die Blutstillung nicht sicher besorgt, sondern weil sie zu Infektion auf dem Gallen- oder Blutwege prädisponiert sind. Bei Vereiterung aber wird das Sekret durch den Tampon abgeleitet.

II. Der Allgemeinzustand des Verletzten spricht in der Entscheidung, ob Naht oder Tamponade, ein gewichtigeres Wort, als Größe und Sitz der Wunde. Anatomisch läßt sich fast jede Leberwunde mittelst Lappenschnitts, Hinaufziehen des Rippenbogens und eventueller Durchschneidung der Haltebänder für die Naht zugänglich machen, auch ohne Bildung eines Thoraxwandlappens. In jedem Falle aber, in welchem das Leben des Verletzten von der möglichst raschen Blutstillung und Beendigung der Operation abhängt, die Leberwunde aber für schnellen Verschluß durch Naht zu groß oder zu unbequem gelegen ist, ist zu tamponieren (s. Fall II).

III. Der Sitz der Leberwunde gibt an und für sich nur dann eine Indikation zur Tamponade, wenn die Wunde sehr hoch hinten oben am rechten Lappen oder nahe der Porta hepatis liegt, und die Vena portae bezw. einer ihrer beiden Hauptäste mitverletzt ist.

IV. Die Beschaffenheit des Lebergewebes kann die Tamponade erfordern, wenn das Parenchym krankhaft morsch und

brüchig ist durch Fettinfiltration, parenchymatöse Entzündung bezw. fettige Degeneration, Amyloidinfiltration. Die Leber von Kindern (schon für halbjährige gilt das) läßt sich ebenso gut nähen, wie die Leber Erwachsener.

In allen anderen Fällen ist die Naht vorzuziehen, weil sie gewissermaßen sogleich wieder normmle Verhältnisse schafft und vor allem primären Verschluß der Bauchwunde ermöglicht.

Bei großer Leberwunde versuche man, sowohl vor der Naht als der Tamponade, in der Leberwunde die größeren Gefäße zu unterbinden. Oft wird das in den unregelmäßigen Wundflächen unmöglich sein.

Ich benutze zur Lebernaht biegsame silberne Öhrsonden, deren Öhr aus Stahl gefertigt und angelötet ist. Das Öhr ist geschlitzt und federt. Die Sonde wird frei mit dem Öhr voran durchgeführt und es läßt sich dann leicht der Faden einhängen. Der biegsamen Sonde kann man die für jeden Einzelfall zweckmäßigste Krümmung geben. Außerdem wende ich Nadeln von der Form der gewöhnlichen Wundnadeln an, die mit Nadelführer durchgeführt werden. Sie sind groß, platt und haben stumpfe Spitze. Als Nahtmaterial ist dickstes Catgut zu wählen und der nicht resorbierbaren Seide vorzuziehen.

8. Die Ösophagusruptur kann nur durch Berstung infolge Einpressens von Mageninhalt durch das Überfahren entstanden sein. Allerdings betraf sie gerade die Kreuzungsstelle mit der Wirbelsäule, aber um direkte Zerquetschung kann es sich nicht gehandelt haben, weil die Ränder glatt wie mit dem Messer geschnitten waren, die Hinterwand sich ganz intakt zeigte, und der Riß 2 Querfinger höher als die Zertrümmerunghöhle im Spigelschen Lappen lag. Ich habe in der Literatur keinen Fall von Ruptur der gesunden Speiseröhre gefunden, welcher in bezug auf den Entstehungsmechanismus diesem anzureihen wäre (vergl. Mac Weeny, The Lancet. 21. VII. 1900).

Die Ösophagusruptur hat auffallend geringe Symptome dargeboten, so daß sie intra vitam nicht zu diagnostizieren war. Der Mann schluckte gut kurz vor und nach der Operation. Das am ersten Tage Erbrochene enthielt kein Blut, nur am zweiten Tage wurde kaffeeähnliche, altes Blut enthaltende Flüssigkeit erbrochen, am dritten Tage erfolgte überhaupt kein Brechen mehr, die weiche Magensonde ließ sich leicht bis in den Magen einführen. Schmerzen

hatte der Mann nicht von der Ruptur, nur der stark gefüllte Magen belästigte ihn durch ein Gefühl von Völle. Vor allem aber fehlte das für akute Ösophagusruptur charakteristische von der Supraclavikulargegend sich ausbreitende Hautemphysem und die Atemnot. Allerdings war die Atmung schon am zweiten Tage auffallend tief und schwer, zu Atemnot kam es aber erst kurz vor dem Tode, als die Jauchehöhle im Mediastinum posticum in die linke Pleurahöhle durchbrach.

II.

Zur Kenntnis der traumatischen Pankreascysten.

Von

Dr. Franz Honigmann in Breslau.

(Mit Tafel I.)

I.

Bei der Entstehung der Cysten und Pseudocysten des Pankreas spielt bekanntlich das Trauma eine hervorragende Rolle. Unter 121 Fällen von Pankreascysten, die Koerte[1]) in seinem ausgezeichneten Werke über die chirurgischen Krankheiten und Verletzungen des Pankreas zusammengestellt hat, finden sich 33, in denen eine Verletzung als Ursache der Erkrankung angegeben ist. von Mikulicz[2]) schätzt die Zahl der traumatischen Pankreascysten auf ca. $^1/_4$ aller Fälle und P. Lazarus[3]) gibt an, daß sich in 30 Proz. der Pankreascysten vorangegangene mechanische Insulte nachweisen lassen. Die Beziehungen zwischen Verletzung und Cystenbildung sind wenigstens im größten Teil dieser Fälle so klare, daß an ihrem ursächlichen Zusammenhange kein Zweifel obwalten kann. Auch die klinischen Erscheinungen der Erkrankung sind durch die immer zahlreicher werdenden Schilderungen einschlägiger Fälle zu einem ziemlich charakteristischen Bilde herausgearbeitet worden, so daß heute wohl meistens mindestens mit erheblicher Wahrscheinlichkeit die Diagnose zu stellen sein wird. Dagegen ist die Pathogenese der traumatischen Pankreascysten nur in einer geringen Anzahl der veröffentlichten Fälle eine durchsichtige und sicher zu beurteilende. Denn erst wenige anatomische Befunde liegen vor und die operative

1) Deutsche Chirurgie, Lieferung 45d. Stuttgart 1898.
2) Mitteilungen aus den Grenzgebieten. Band 12, Heft 1.
3) Zeitschrift für klinische Medizin. Bd. 50 u. 51.

Autopsie vermag nur selten genügend zur Klärung beizutragen. In diesem Punkte sind also unsere Kenntnisse noch der Vervollständigung bedürftig, und vielfache Einzelbeobachtungen werden sich gegenseitig ergänzen müssen, ehe wir die Vorgänge bei der Entstehung dieser interessanten Affektion in allen wesentlichen Details kennen und richtig deuten werden.

Darum ist es wohl gerechtfertigt, wenn ich einen von mir beobachteten Fall, der in mehrfacher Hinsicht bemerkenswert erscheint, einer ausführlichen Beschreibung für wert halte. Im Anschluß daran sollen die traumatischen Pankreascysten auf Grund des in der Literatur vorliegenden kasuistischen Materials einer eingehenden Besprechung unterzogen werden.

Krankengeschichte.

Der 19jährige Kaufmann H. in S. verunglückte am 15. VIII. 1904 indem er unmittelbar nach dem Mittagessen auf einem Motorrad gegen einen stillstehenden bespannten Lastwagen anfuhr. Das Pferd versetzte ihm einen Hufschlag in die linke Oberbauchgegend. Er fiel vom Rade und kam unter den Lastwagen zu liegen. Alsbald traten schwere Shokerscheinungen auf (Leichenblässe, Kollaps). Das Bewußtsein blieb erhalten. Ärztlich wurden außerdem nur eine leichte Hautabschürfung im linken Hypochondrium, aber keine Zeichen innerer Organverletzung festgestellt. Am folgenden Tage Erbrechen (ohne Blutbeimengung), anfallsweise heftige Leibschmerzen, besonders stark nach der Nahrungsaufnahme. Der Urin soll in den ersten beiden Tagen klar und nicht blutig verfärbt gewesen sein. Am 3. Tage nach dem Trauma wurde er vom Arzt untersucht. Es fand sich etwas Eiweiß, aber weder Blut, noch Zucker. Der Leib schwoll an. Kein Stuhlgang, jedoch Abgang von Flatus.

Am 18. VIII. 1904 nach S. gerufen sah ich den Kranken zum ersten Male und erhob folgenden Befund:

Mäßig kräftiger, hochaufgeschossener schlanker junger Mann in leidlichem Ernährungszustand. Gesichtsfarbe blaß. Züge nicht verfallen. Der Patient macht keinen schwerkranken Eindruck. Temperatur normal, Puls 96 regelmäßig, ziemlich kräftig. Zunge belegt, aber feucht. In der linken Mammillarlinie zwischen 8. und 10. Rippe Abschürfung und Blutunterlaufung der Haut. Keine Rippenfraktur.

Abdomen sehr stark aufgetrieben. Erheblicher Hochstand des Zwerchfells. Die Konturen des Magens, besonders der großen Kurvatur, zeichnen sich durch die Bauchdecken deutlich ab, als ob der Magen stark aufgetrieben oder vorgewölbt wäre. Leberdämpfung vorhanden, sonst überall tympanitischer Perkussionsschall. In den abhängigen Partien keine Dämpfung. Trotz des starken Meteorismus ist der Leib nirgends druckempfindlich. Linke Lendengegend neben der Wirbelsäule leicht vorgewölbt und sehr druckempfindlich. Palpation von vorn her unter den

linken Rippenbogen ruft lebhafte Schmerzen hervor. Abtastung der linken Nere wegen des starken Meteorismus nicht möglich.

Der Verletzte klagte abgesehen von den erwähnten Schmerzattacken im linken Oberbauch über Schmerzen beim Urinieren, die nach der Eichel ausstrahlen, außerdem über Schmerzen in der linken Schulterblattgegend. Daselbst keine objektiven Veränderungen.

Diagnose: Retroperitoneales Hämatom in der linken Nierengegend. Ordination: Exspektatives Verhalten, absolute Bettruhe in Rückenlage, flüssige Diät (Milch, Obersalzbrunnen), Prießnitz um den Leib, bei heftigen Schmerzen Morphinsuppositorien, vorsichtiger Öleinguß zur Erzielung von Stuhl und Beseitigung des lästigen Meteorismus.

Am 26. VIII. 1904 erhielt ich folgenden Bericht über den weiteren Verlauf: „Vom 18. bis 22. VIII. ständige Besserung. Stuhlgang trat ein, der Leib schwoll ab, Schmerzanfälle ließen nach. Am 22. fühlte sich Patient so gesund, daß er das Bett verließ. Darauf sofort wieder heftige Schmerzen im Leibe und ein kollapsartiger Zustand (Blässe, kühle Extremitäten etc.). Seitdem jeden Nachmittag heftige kolikartige Schmerzattacken, gelegentlich auch Erbrechen. Patient könne nicht in Rückenlage urinieren, sondern müsse dazu aufgerichtet werden". Der Urin war sauer und völlig frei von Eiweiß, Blut und Zucker. Im Zentrifugat weder Zylinder, noch Blutzellen oder sonstige morphot. Bestandteile.

Am 9. IX. wurde ich wieder nach S. gerufen. Ich hörte, daß Schmerzen und Allgemeinbefinden wieder besser geworden. Dagegen wurde seit den letzten Tagen eine Anschwellung unter dem linken Rippenbogen beobachtet. Der Hausarzt hatte in der linken vorderen Axillarlinie eine Probepunktion mit negativem Erfolge ausgeführt: „es sei nur etwas Blut in der Spritze gewesen".

Der Kranke war sichtlich abgemagert und recht blaß. Kräftezustand leidlich. Pat. klagte über Schmerzen, die zeitweise links im Unterleibe auftraten und zuweilen auch nach Blase und Hoden ausstrahlten. Stuhl seit einigen Tagen angehalten. Der Urin zeigte eine Trübung, die beim Kochen und Säurezusatz verschwand, kein Eiweiß, Zucker oder Blut. Abdomen ziemlich stark meteoristisch aufgetrieben.

Das linke Hypochondrium deutlich vorgewölbt. Die unteren Interkostalräume links vorn fast verstrichen.

Unter dem linken Rippenbogen zwischen Mammillar- und Axillarlinie handbreit eine diffuse pralle Resistenz zu fühlen; sie war etwas druckempfindlich, der Perkussionsschall, darüber gedämpft tympanitisch, ging nach oben in eine Zone hellen tympanitischen Schalles über (Magen), nach unten in Darmton. Gegen die Leberdämpfung war die Resistenz durch eine Zone tympanitischen Schalles gut abgrenzbar.

Die linke untere Lungengrenze (hinten) etwa um 2 Querfingerbreite nach oben gedrängt, doch bei der Atmung gut verschieblich. Brustorgane sonst ohne abnormen Befund.

Die früher vorhandene lumbale Anschwellung links neben der Wirbelsäule nicht mehr deutlich. Dagegen unterhalb der 12. Rippe eine etwa 2 Finger breite absolute Schalldämpfung, die sich bis in die Flanke erstreckte und in die vordere Dämpfung über der Resistenz unmittelbar überging. Milzdämpfung dagegen nicht abzugrenzen. Bei bimanueller

Palpation, die durch den bestehenden Meteorismus etwas erschwert war, konnte man die Resistenz von vorn her den lumbal tastenden Fingern entgegendrängen. Die linke Niere nicht fühlbar. Meine Diagnose lautete jetzt: Retroperitoneales Blutextrasat infolge Verletzung des Pankreas oder der linken Niere, vielleicht auch sickernde Blutung aus einem retroperitoneal gelegenen Blutgefäß. Die behandelnden Kollegen wünschten eine Probepunktion, die ich zur Vermeidung einer Eingeweideverletzung von hinten her vornahm.

Von einem Punkte, in der Mitte zwischen Darmbeinkamm und 12. Rippe, ungefähr handbreit nach außen und links von der Wirbelsäule stach ich in rechter Seitenlage des Patienten mit langer dünner Hohlnadel ein, während ich den Tumor mit der vorn aufgelegten linken Hand nach der Lende drängte, und aspirierte ca. 2 ccm einer blutig gefärbten Flüssigkeit. Etwa nach einer Stunde verspürte der Kranke heftigen Harndrang und entleerte blutig gefärbten Urin. Schon der nächste nach der Probepunktion gelassene Urin, und alle späteren Portionen waren dagegen frei von makroskopischen Blutbeimengungen.

Die durchsichtige, blutfarbene Punktionsflüssigkeit war alkalisch und ergab weder beim Stehen noch beim Zentrifugieren ein Sediment. Auch nach 48stündigem Stehen keine Spur von Gerinnung nachweisbar. Mikroskopisch waren außer sehr spärlichen Schatten keinerlei Formelemente sichtbar. Eine physiologisch-chemische Untersuchung unterblieb leider wegen der geringen Flüssigkeitsmenge. Die Untersuchung des blutig verfärbten Urins ergab: Hellersche Blutprobe positiv; Eiweiß dem Blutgehalt entsprechend; im Sediment zahlreiche wohlerhaltene rote und einzelne weiße Blutkörperchen.

Aus der Probepunktion war zu schließen, daß die Geschwulst durch eine Ansammlung veränderten (lackfarbenen) Blutes in der unmittelbaren Nähe der linken Niere gebildet wurde. Denn dies Organ war ja von der Kanüle auf dem Wege nach dem Tumor verletzt worden. Auf meine Veranlassung wurde Pat. nunmehr nach Breslau überführt und dort am 13. IX. 1904 in das „Schlesische Haus" aufgenommen.

15. IX. 1904. Puls und Temperatur normal. Nachts häufig Schmerzanfälle im Leib und im Kreuz. Linksseitiger Schulterschmerz. Nach ausgiebiger Entleerung des Darms tritt die Vorwölbung im linken Oberbauch deutlicher hervor. Ausdehnung der Resistenz wie am 9. IX. Bei Aufblähung des Darms mit Luft zeigt sich, daß das Querkolon den unteren Pol der Geschwulst bedeckt. Der mit Brausemischung aufgeblähte Magen liegt zum Teil oberhalb des Tumors und vor ihm; die absolute Dämpfung über dem Tumor verschwindet zum größten Teil hinter dem sich aufblähenden Magen.

Urin etwas trüb, trübt sich beim Kochen stärker und hellt sich bei Säurezusatz wieder soweit auf, daß nur die ursprüngliche Trübung zurückbleibt. Kein Eiweiß, Blut oder Zucker. Im Zentrifugat vereinzelte Schatten, sonst keine Formelemente.

Nahrungsaufnahme leidlich (auch leichterer fester Speisen).

In den folgenden Tagen nehmen die Schmerzanfälle an Häufigkeit und Intensität ab, um dann wieder heftiger aufzutreten, besonders des Nachts; oft können sie durch Nahrungsaufnahme kupiert werden. Zeitweise sind

Narkotica nötig (Heroin, Morphin). In der schmerzfreien Zeit fühlt sich Pat. ganz gesund, ist bei gutem Appetit und nimmt reichlich Nahrung zu sich. Trotzdem schreitet die Abmagerung fort. Stuhlgang stets angehalten. Urin frei.

Am 4. X. 1904 hat der Tumor folgende Konfiguration angenommen: das linke Hypochondrium und das linke Epigastrium oberhalb des Nabels sichtbar vorgewölbt. Die Vorwölbung geht nach links in die Flanke über. Perkussionsschall darüber gedämpft. Die Dämpfung reicht in der Mammillarlinie von der 6. linken Rippe bis einen Fingerbreit über die Nabellinie, nach rechts fast bis zur rechten Parasternallinie. Die rechte Begrenzungslinie verläuft in leichtem, nach rechts konvexen Bogen vom Schwertfortsatz nach links und unten. Gegen die Leberdämpfung ist die Dämpfungsfigur deutlich durch eine Zone tympanitischen Schalles geschieden, dagegen läßt sie sich gegen die Milzdämpfung nicht abgrenzen. Nach oben von ihr Magenschall, über den übrigen Partien der vorderen Bauchwand Darmton. Bei der Palpation fühlt man in der Ausdehnung der Dämpfung und nach unten diese etwa um Querfingerbreite überragend eine prall elastische, deutlich fluktuierende Geschwulst mit glatter kugliger Oberfläche; der untere Rand erscheint etwas unregelmäßig, fast wie gelappt. Der Tumor füllt die linke Seite ganz aus und ist auch in der Lendengegend bei Betastung von hinten noch 2 Fingerbreit unter der linken 12. Rippe fühlbar. Besonders deutlich bei bimanueller Betastung in rechter Seitenlage, wenn man ihn vom Vorderbauch her nach hinten drängt. Vom Rücken aus Konsistenz der Geschwulst nicht so prall, sondern mehr festweich, und Fluktuation nicht zu fühlen. Der untere Rand kann von hinten nicht deutlich abgetastet werden.

Der Tumor ist nicht druckempfindlich und nicht verschieblich, weder in querer Richtung noch auch bei der Atmung. Er scheint breitbasig der hinteren Bauchwand aufzusitzen. Pulsationen oder Gefäßgeräusche sind über der Geschwulst nirgends wahrzunehmen. Auch an der seitlichen und hinteren Bauchwand ist der Perkussionsschall über dem fühlbaren Tumor gedämpft. Lateralwärts und links von dem Tumor nirgends tympanitischer Schall.

Urin völlig frei von Eiweiß, Zucker und Blut etc. Stuhlgang erfolgt nur auf Einguß oder Abführmittel, stets von normaler Beschaffenheit und Farbe.

Da trotz ziemlich reichlicher Nahrungsaufnahme die Abmagerung ständig zunimmt, die Schmerzanfälle nicht aufhören und der Kranke immer mehr herunter kommt, wird jetzt seitens der Eltern die Einwilligung zu der schon vorher anempfohlenen Operation erteilt.

10. X. 1904. Operation nach üblicher Vorbereitung. Äthertropfnarkose. Hautschnitt von der Spitze der linken 12. Rippe ca. 20 cm lang quer nach vorn über die Höhe der Geschwulst. Das Peritoneum wird nach rechts geschoben, bis der Tumor mit einer prall gespannten, dunkelblau durchschimmernden Bindegewebswand frei vorzuliegen scheint. Punktion in der hinteren Achsellinie negativ. Kleine Incision an der Punktionsstelle. Man gelangt in eine 3—5 mm dicke schwartig derbe Bindegewebsmasse, nach deren Durchtrennung die Oberfläche der darin ganz fest eingebetteten linken Niere freiliegt. Beim Einschneiden der Schwarte wird die Niere mit dem Messer versehentlich leicht eingekerbt. Die

mäßige Blutung steht bald auf Tamponade. Die Niere wird jetzt vorsichtig aus ihrer schwartigen Umhüllung ausgelöst und vollständig abgetastet. Es zeigt sich an ihr keinerlei pathologische Veränderung, außer dem gänzlichen Mangel einer Fettkapsel, die vollständig durch starres schwartiges Bindegewebe ersetzt ist.

Einführung eines Gazestreifens bis an den unteren Nierenpol. Um den vor der Niere zwischen ihr und dem Peritoneum liegenden Tumor zu erreichen, wird der Hautschnitt nach vorn verlängert, etwa bis zum Außenrande des linken Rectus abdominis und bis auf das Peritoneum schichtweise vertieft. Das Bauchfell wird nicht eröffnet, sondern vorsichtig vom Tumor möglichst weit nach rechts abgeschoben, bis an eine Stelle. die flächenhaft und fest mit dem Tumor verlötet ist; das abgelöste Bauchfell wird medianwärts beiseite gezogen; jetzt liegt ein etwa handtellergroßer Bezirk der Geschwulstoberfläche frei, über die eine etwa federkieldicke Vene hinwegzieht. Das Gefäß wird doppelt ligiert und durchtrennt und dann mittels Probepunktionsspritze aus der fluktuierenden Geschwulst eine weißlichgraue geruchlose Flüssigkeit aspiriert. Darauf wird mit einen mittelstarken Trocart eingegangen und langsam etwa 1 Liter von dieser Flüssigkeit abgelassen. Incision der Cystenwand. Sie besteht aus derbem, fibrösem Bindegewebe und ist etwa 1 cm dick. Die in das Innere der Cyste eingeführte Hand fühlt, daß die Innenwand des Sackes teils glatt, teils mit unregelmäßigen Hervorragungen versehen ist, besonders nach der Wirbelsäule zu, die man deutlich durch die Wand hindurch fühlen kann. Links neben der Wirbelsäule fühlt man im Cysteninnern eine flache weiche, leicht zerreißliche Gewebsmasse. Beim Austupfen der Cystenhöhle entleert sich außer reichlicher Flüssigkeit eine Menge gelbgrauer, z. T. schwärzlich pigmentierter Gewebsklumpen und -bröckel von Bohnen bis über Haselnußgröße, diese, sowie ein 2 qcm großes excidiertes Stück der Cystenwand werden zur histologischen Untersuchung konserviert.

Bei einem Lagewechsel des Patienten reißt plötzlich unter knallartiger Detonation das Peritoneum an der Umschlagstelle in einer Ausdehnung von ca. 4 cm ein. Da nicht mit Sicherheit ausgeschlossen werden kann, ob im Augenblick des Einreißens etwas Cysteninhalt ins Peritoneum geflossen sei, wird in den Riß ein schmaler Jodoformgazestreifen eingeführt, im übrigen die Peritonealwunde rasch durch fortlaufende Catgutnaht geschlossen. Dann wird die Cystenwunde an die Ränder der Hautwunde mit einigen Catgutsuturen vernäht; im übrigen die Wunde durch Etagennähte vereinigt. Nur für die ins Bauchfell und an die Niere eingelegten Gazestreifen bleiben Lücken. In die Cystenhöhle wird ein Mikuliczscher Gazeschleier und innerhalb desselben ein daumendickes Gummidrain eingeführt. Rings um das letztere wird die ausgedehnte Höhle mit sterilen Gazebinden locker austamponiert.

Die Umgebung der Wunde wird mit Zinkpaste eingefettet. Handtuchverband mit steriler Gaze und Zellstoffkissen. Nach zwei Stunden ist der Patient unruhig und klagt über Schmerzen. Morph. subc. 0,01. Darauf Beruhigung.

Nachm.: Temperatur 36,8, Puls 108, steigt zeitweise bis 120, dabei kräftig. Schmerzen gering. Pat. kann nicht spontan urinieren und wird abends daher katheterisiert. Urin klar, frei von Eiweiß, Zucker und Blut.

11. X. Nacht schlaflos. Keine Schmerzen, Leib weich unempfindlich, keine Übelkeit oder Erbrechen. Temperatur 36,8, Puls 120. Zunge feucht, Patient erhält flüssige Nahrung. Urin spontan von normaler Beschaffenheit. Verband nicht durchtränkt.

12. X. Pat. hat gut geschlafen. Temperatur 36,8. Puls 120, kräftig regelmäßig. Verbandwechsel. Wunde reaktionslos. Sekretion aus der Fistel gering.

Urin frei von Eiweiß, Zucker, Blut; im Zentrifugat ein granulierter Zylinder, mehrere weiße und rote Blutzellen.

14. X. Temperatur früh 37,0, Puls 90, kräftig. Peritonealtampon wird entfernt, Nierentampon gelockert. Nachmittag: Temperatur 37,2. Urin normal.

16. X. Temperatur 36,6. Pat. hat schlecht geschlafen, klagt über Schmerzen in der Wunde. Nach Darmeinguß Entleerung von massenhaftem geformtem Stuhl. Derselbe ist braungefärbt, aber stellenweise mit weißen Einlagerungen versehen.

Der heute entleerte Urin ist alkalisch, übelriechend und enthält ein reichliches Sediment von krümeligen Flocken und entsprechenden Eiweißgehalt. Das Sediment zeigt mikroskopisch Detritus, Eiterkörperchen und Fetttröpfchen. Verbandwechsel: Wunde reaktionslos. Entfernung des Nierentampons. Gegen 1 Uhr mittags plötzlicher Anfall von heftigen Schmerzen „in der Wunde“ von 10 Minuten Dauer. Nachmittag: Temperatur 37,0, Puls 96. 3 mal täglich 1,0 Urotropin. Abends Morphin.

17. X. Nacht gut. Temperatur 36,7, Puls 90 gut. Verband stärker durchtränkt. Das Gummidrain wird entfernt, die Gazetampons in der Höhle durch frische ersetzt. Wunde reaktionslos.

18. X. Entfernung aller Nähte. Keine Schmerzen. Urin frei.

19. X. Nach Entfernung aller Tampons wird die Cystenhöhle mit Borsäure ausgespült und locker mit steriler Gaze tamponiert. Urin klar und von normaler Beschaffenheit. Nachmittags Tenesmus vesicae. Im Urin wieder ein flockiger Niederschlag und Eiweiß, im Sediment Leukocyten und Fetttröpfchen.

20. X. Nacht gut. Temperatur normal. Cystenhöhle secerniert mäßig. Sekret enthält zahlreiche Leukocyten.

Nachmittag: Temperatur 37,6, heftiger Tenesmus vesicae. Urin trüb. Ordo: Urotropin, Fol. uv. urs. Milchdiät.

21. X. Temperatur 36,6. Tenesmus hat aufgehört.

Nachmittag wieder heftiges „Wasserschneiden“. Im Urin große Flocken, die außer nekrotischen Gewebsfetzen von fibrinähnlichem Aussehen nur Leukocyten enthalten. Gegen Abend Nachlaß der Schmerzen. Nach Entleerung einiger großer Flocken Abgang einer reichlichen Menge von ganz klarem Harn.

22. X. Nacht gut. Keine Blasenbeschwerden. Urin sauer, klar, eiweißfrei, kein Sediment. Sekret in der Fistel gering und von rahmig eitrigem Charakter.

23. X. Status idem. Appetit gut. Stuhlgang seit der Operation ziemlich regelmäßig, aber im Verhältnis zur Nahrungsaufnahme auffallend kopiös. Er enthält oft weiße, flockigfasrige Massen, die mikroskopisch

vorwiegend aus Fett bestehen und auch einige unvollkommen verdaute Muskelfasern enthalten.

30. X. Fistel sehr verkleinert, sezerniert spärlich. Keine Urinbeschwerden, Harn normal; Allgemeinbefinden vorzüglich.

11. XI. Patient wird aus der Klinik in häusliche Pflege entlassen. Wunde bis auf die Fistel geheilt. Diese etwa noch 5 cm lang und federkieldick. Sekretion minimal. Einführung eines Jodoformstäbchens. Subjektives Befinden gut.

20. XI. Die Fistel ist grade für eine feinste Sonde noch entrierbar. Der Patient hat in der letzten Woche 8 Pfund zugenommen, ist völlig beschwerdefrei und wird nach der Heimat entlassen, wo sich nach seinem Bericht binnen 8 Tagen die Fistel völlig schloß.

20. XII. 1904. Der Patient stellt sich zur Untersuchung vor. Er befindet sich in gutem Ernährungszustand und hat seit der Entlassung aus der Klinik 14 Pfund an Gewicht zugenommen. Keinerlei Beschwerden. Urin hellgelb, klar, sauer, frei von Eiweiß, Zucker und Blut, kein Sediment.

Die 25 cm lange Operationsnarbe bläulichrot, glatt, verschieblich: keine Zeichen von Nachgiebigkeit oder Hernienbildung. Die Palpation des Abdomens ergibt völlig normale Verhältnisse, insbesondere keinerlei Veränderungen in der Oberbauchgegend. Verdauung geregelt und ungestört

Letzte Nachuntersuchung am 20. VI. 1905.

Seit dem 1. IV. d. J. hat Herr H. seine sehr angestrengte Tätigkeit wieder aufgenommen.

Mitte April hatte er einen leichten Anfall von Schmerzen in der Oberbauchgegend, der sich 8 Tage später heftiger wiederholte und erst nach zweistündiger Ruhelage und Anwendung heißer Umschläge zurückging. Der Charakter der Schmerzen soll den Koliken vor der Operation ähnlich gewesen sein. Abgesehen von diesen beiden Attacken waren Appetit, Verdauung und überhaupt das Allgemeinbefinden stets ungestört. In den letzten 4 Wochen, in denen er sehr angestrengt zu tun hatte, habe er 4 kg an Gewicht verloren, sei jedoch sonst beschwerdefrei gewesen. Die ihm verordnete Leibbinde habe er in den letzten Monaten nicht mehr getragen.

Befund: Gesunde Gesichtsfarbe, Aussehen frisch und blühend. Ernährungszustaad leidlich. Fettpolster gering. Die Operationsnarbe ist an der der Fistel entsprechenden Stelle etwas weich und nachgiebig und wölbt sich bei aufrechter Körperstellung etwas vor; beim Liegen verschwindet die Vorwölbung, beim Husten und Pressen wird sie stärker, ohne daß Schmerzen auftreten. Über der Vorwölbung tympanitischer Schall.

Bei Betastung des Abdomens ganz normale Verhältnisse; speziell in der Pankreasgegend weder Druckempfindlichkeit noch positiver Palpationsbefund. Der Urin klar, frei von Eiweiß, Zucker und Blut. Appetit gut. Stuhlgang regelmäßig, von normaler Beschaffenheit.

Ordo: Elastische Leibbinde mit Pelotte; mehrwöchentlicher Erholungsaufenthalt in guter Luft.

Nachzutragen sind noch die Ergebnisse der Untersuchung des Cysteninhaltes und der Cystenwand.

I. Cysteninhalt.

Er besteht aus einer grauweißlichen opaken Flüssigkeit von alkalischer Reaktion und spezif. Gewicht 1012.

Bei der mikroskopischen Untersuchung fanden sich zahlreiche Fettsäurenadeln, Fetttröpfchen und einzelne verfettete Leukocyten. Die physiologisch-chemische Untersuchung wurde von Herrn Dr. Korte, derzeit Assistent an der Kgl. medizin. Univ.-Poliklinik, freundlichst ausgeführt, wofür ich ihm auch an dieser Stelle meinen herzlichsten Dank ausspreche. Dr. Korte faßt das Ergebnis seiner Untersuchung folgendermaßen zusammen:

„1. Die mir übersandte Flüssigkeit war steril; wenigstens blieb eine Agarplatte, der 1 ccm Cysteninhalt zugesetzt war, steril. Um nachträgliches Bakterienwachstum zu verhindern, wurde sofort etwas Toluol zu der Cystenflüssigkeit zugesetzt und wiederholt kräftig geschüttelt. Zu den folgenden Versuchen wurde nur die mit Toluol versetzte Flüssigkeit benützt, und obendrein bei jedem Versuche noch einige Tropfen Toluol von neuem zugefügt. Die Ergebnisse sind daher sicher nicht durch Bakterienentwicklung vorgetäuscht.

2. Zu 5 ccm flüssiger Gelatine (7prozent. mit 0,3 Proz. Na_2CO_3) wurden 1 ccm Cysteninhalt in verschiedener Konzentration und einige Tropfen Toluol zugefügt. Dann kamen die Röhrchen für 12 Stunden in den Brutschrank, dann für kurze Zeit in den Eisschrank. Es zeigte sich dabei, daß 1 ccm des auf das achtfache verdünnten Cysteninhaltes 5 ccm Gelatine dauernd verflüssigt hatten, während 1 ccm des aufs 16fache verdünnten Cysteninhaltes die Gelatine wieder festwerden ließ.

3. 10 ccm sterile Milch wurden mit etwas Lackmustinktur versetzt; dazu kam 1 ccm Cysteninhalt und einige Tropfen Toluol. Nach 12stündigem Aufenthalt im Brutschrank war die blaue Farbe in eine rote übergegangen.

4. 5 ccm sterile gequollene Stärkelösung wurde mit 1 ccm Cysteninhalt und einigen Tropfen Toluol versetzt. Nach 12 Stunden Aufenthalt im Brutschrank gab diese Mischung Zuckerreaktion (Trommer, Nylander usw.), während die Stärkelösung oder der Cysteninhalt allein diese nicht gaben."

Aus diesen Untersuchungen geht hervor, daß der Cysteninhalt ein Eiweiß (Gelatine) auflösendes, ein Fett spaltendes und ein diastatisches Ferment, also sämtliche für Pankreassaft charakteristische Wirkungen, enthalten hat.

II. Ergebnisse der histologischen Untersuchung.

a) Cystenwand.

Das ausgeschnittene Stück der Cystenwand wurde in Alkohol gehärtet, in Celloidin eingebettet und die Schnitte teils mit Hämatoxylin-Eosin, teils nach van Gieson gefärbt.

Bei der mikroskopischen Untersuchung zeigte die Cystenwand einen fast durchweg bindegewebigen Bau. Eine Schichtung ist dabei ebenso-

wenig, wie bei makroskopischer Betrachtung zu erkennen. Das die Wand zusammensetzende Bindegewebe zeigt an verschiedenen Partien in bezug auf Dichtigkeit, Anordnung und Kernreichtum eine große Mannigfaltigkeit. Während es an einigen Stellen einen netzartigen Bau hat, zeigt es vorwiegend fibrilläre Struktur. Der „retikuläre" Teil läßt ein großmaschiges, regelmäßiges Netzwerk erkennen. Die Maschen sind von polygonaler Gestalt und durch feine Septa voneinander getrennt, in denen teils diffus gefärbte flache, längliche, teils etwas größere, mehr ovale, bläschenförmige Kerne liegen. Die Maschen sind größtenteils leer; nur sehr vereinzelt sieht man darin unregelmäßige amorphe, teils gelbliche, teils schwärzlichgrüne Pigmenthäufchen.

Aus der Umgebung ziehen in dieses Netzwerk, welches dem Stützgerüst einer Lymphdrüse ähnlich gebaut ist, mehrere mächtigere Bindegewebsleisten, die sich in feinere Zweige verästeln und die ganze Partie in mehrere Abteilungen trennen. Diese Bindegewebsleisten zeigen eine fasrige, ziemlich fest gefügte Grundsubstanz und diffus gefärbte schmale, längliche Kerne. An den übrigen Teilen des Schnittes bildet das Bindegewebe ein unregelmäßiges, ziemlich dichtes Flechtwerk von Fasern, das nur mäßig kernreich ist, und dessen Kerne sich stark färben und von länglicher Gestalt sind. Nur an vereinzelten Stellen sieht man einen parallel fasrigen Verlauf dichter gelagerter, geradliniger Fibrillen; meist haben sie ein lockeres Gefüge und einen welligen oder spiraligen Verlauf.

Die Wand ist reich an Blutgefäßen: vielfach sieht man erweiterte Kapillaren. Nahe der Oberfläche findet sich eine Anhäufung erweiterter Gefäßlumina, die dicht nebeneinder gedrängt sind. In der Umgebung einiger dieser Gefäße ist das Gewebe mit zahlreichen runden Zellen infiltriert.

Mitten in der Cystenwand befindet sich ein größerer, unregelmäßig begrenzter Hohlraum (vgl. Fig. 1) von länglicher ungefähr nierenförmiger Gestalt, in dessen Umgebung das Bindegewebe auffallend kernreich und weniger fasrig ist, als an den mehr peripher gelegenen Teilen der Wand. Zwischen den Bindegewebsfasern sieht man ganz vereinzelt hier und da gelbbraune Pigmentkörnchen. Am Rande dieses Hohlraumes liegen in verschiedener Breite, bald in ein- oder zweifacher, bald in vier- und mehrfacher Schicht, eine Lage großer heller Zellen von unverkennbar epithelialem Charakter. Sie zeigen keine besondere Anordnung und sind nicht gleichmäßig gut erhalten. An einzelnen Stellen sieht man schon bei schwacher Vergrößerung die Zellgrenzen undeutlich werden, und einige Kerne weniger distinkt gefärbt, daneben auch kernlose Zellen, die in eine amorphe formlose Masse übergehen.

Bei starker Vergrößerung (s. Fig. 1a) zeigen die Zellen eine rundliche Gestalt; sie haben einen außerordentlich großen Zellleib und einen meist zentral, manchmal etwas exzentrisch gelegenen deutlichgefärbten, bläschenförmigen runden Kern. Die Konturen der Zellen sind sehr deutlich, das Protoplasma bleibt fast ungefärbt; und zeigt stellenweise einen gekörnten Charakter; in anderen Zellen ist es ohne jede Differenzierung und sieht wie geronnen aus. Neben diesen gut ausgebildeten Zellen sieht man vereinzelte mit schlecht gefärbten, sehr blassen Kernen, auch ganz kernlose Exemplare mit mehr weniger erhaltenem Kontur.

b) Gewebstrümmer im Cysteninnern.

Die aus der Cyste entleerten Gewebsklumpen und -bröckel sind von graugelblicher Färbung und auf dem Durchschnitt vielfach mit gelbbräunlichem und schwärzlichem Pigment durchsetzt. Mehrere Stücke wurden in Alkohol gehärtet und teils in Celloidin, teils in Paraffin eingebettet. Die Schnitte wurden zum Teil mit Hämatoxylin, zum Teil mit Ferrocyankali und Salzsäure auf Eisen (Hämosiderin) gefärbt.

Im mikroskopischen Bilde (vgl. Fig. 2) sieht man ein sehr fein verzweigtes Netz aus zarten Bindegewebsfasern, das ein äußerst zierliches Maschenwerk begrenzt. An seinen peripheren Partien erkennt man rundliche, diffus gefärbte Gebilde in deutlich alveolärer Anordnung. Einzelne Zellen oder Kerne sind in diesen Gebilden nicht wahrzunehmen. Bei starker Vergrößerung zeigen sich diese nekrotischen Gewebsläppchen aus einem regellosen Gewirr von Fasern zusammengesetzt. Untersucht man eine der stark pigmentierten Partien, so findet man auch an einigen Stellen noch alveolär angeordnete nekrotische Gewebsmassen, die kaum noch den Farbstoff annehmen und bei Hämatoxylinfärbung ein stahlartig graublaues Kolorit zeigen (vgl. Fig. 3). Das Pigment liegt teils in regellosen Körnchen von verschiedener Größe im Gewebe verstreut, teils schließt es sich an die alveoläre Anordnung an, indem es entweder den Kontur der einzelnen Läppchen mit einem Kranz von goldgelben Körnchen umgrenzt oder auch die ganze Alveole durchsetzt.

Nach Eisenfärbung tritt bei dem überwiegenden Teile der Pigmentkörnchen die Reaktion ein.

Fassen wir nochmals die Hauptdaten unseres Falles kurz zusammen:

Ein junger gesunder Mann erleidet einen heftigen Stoß gegen die linke Oberbauchgegend. Nachdem die ersten schweren Shokerscheinungen überwunden, bestehen noch einige Tage Leibschmerzen, Erbrechen und Anschwellung des Leibes. Die linke Nierengegend ist druckempfindlich, die linke Lende geschwollen; die Schmerzen strahlen zeitweise nach der Eichel aus. Im Urin wird am dritten Krankheitstage Eiweiß gefunden.

Es lag nahe, an eine Kontusion der linken Niere zu denken. In den ersten beiden Tagen nach der Verletzung war der Urin nicht ärztlich untersucht worden. Ob er Blutelemente enthalten, steht daher nicht fest. Zeichen von Verletzung eines anderen Bauchorgans lagen nicht vor, auch keine Peritonitis. Das einzige noch verwertbare Symptom war das ausgeprägte Hervortreten der Magenkonturen in dem meteoristisch stark geblähten Abdomen. Es ließ sich nicht mit Sicherheit entscheiden, ob der Magen nur stark aufgetrieben war — dafür sprach der helle tympanitische Perkussions-

schall — oder, ob er durch ein dahinter gelegenes Hämatom nach vorn gedrängt wurde.

Die ersten Erscheinungen besserten sich nun im Laufe einer Woche unter Bettruhe und Diät soweit, daß der Patient sich verleiten ließ, das Bett zu verlassen.

Dies gibt Anlaß zu einem neuen Kollaps, an den sich wiederum heftige Schmerzanfälle anschließen. Etwa 3 Wochen nach dem Unfall wird eine Anschwellung unter dem linken Rippenbogen bemerkt. Sie ist durch einen kopfgroßen fluktuierenden Tumor hervorgerufen. Die Untersuchung ergibt, daß der Magen vor dem Tumor und oberhalb von ihm liegt, während der Querdarm vor seinem unteren Pol hinzieht. Die Geschwulst erstreckt sich in die linke Lendengegend, die sie ganz ausfüllt und ist auch vom Rücken aus unter der 12. Rippe deutlich fühlbar. Die Probepunktion von hinten ergibt eine Flüssigkeit mit den Eigenschaften des lackfarbenen Blutes.

In den folgenden Wochen wächst der Tumor langsam, während der Kranke abmagert, und mit wechselnder Häufigkeit kolikartige Schmerzanfälle auftreten. Der Urin zeigt keine charakteristischen Veränderungen, der Stuhlgang ist angehalten und nur auf künstlichem Wege zu erzielen, aber von normaler Konsistenz und Farbe, ohne jede pathologische Beimengung.

Nach alledem stand fest, daß es sich um einen traumatisch entstandenen, retroperitoneal gelegenen fluktuierenden Tumor mit blutig gefärbtem flüssigen Inhalte handelte, und somit waren wesentliche Fingerzeige für die Diagnose gegeben.

Als Ausgangspunkt der Flüssigkeitsansammlung kamen in erster Reihe die linke Niere und das Pankreas in Betracht. Zwar, daß das Nierenparenchym selbst verletzt gewesen wäre und zu einer Blutung Anlaß gegeben hätte, dagegen sprach der Urinbefund. Nur einmal, am 3. Krankheitstage, war Eiweiß gefunden worden, aber niemals Blut.

Andererseits war die Entwicklung der Geschwulst nach der Lumbalgegend, die sich schon sofort nach dem Trauma geschwollen zeigte, in Betracht zu ziehen. Auch verlief das Colon descendens an der Vorderseite des Tumors, hinter dem überhaupt nirgends tympanitischer Schall nachzuweisen war. Ferner hatte der Kranke zeitweise Urinbeschwerden. Schon in den ersten Tagen nach dem Unfall klagte er über Schmerzen beim Wasserlassen, die nach der Eichel ausstrahlten, später konnte er eine Zeitlang nur im Stehen urinieren und gab ebenfalls an, daß die Leibschmerzen nach der Blase hin ausstrahlten.

Daß die linke Niere sich in der unmittelbaren Nähe des Tumors befinden müsse, war auch daraus zu schließen, daß bei der Probepunktion die Niere unbeabsichtigterweise angestochen wurde. Trat doch direkt nachher eine einmalige Blutbeimengung zum Urin auf. Diese Tatsache lieferte gleichzeitig den Beweis, daß der Urin der linken Niere in die Blase gelange, und daß diese Kommunikation nicht etwa durch einen geschlossenen Hämatonephrosensack unterbrochen sei, wodurch sonst vielleicht vorher der Mangel an Urinveränderungen zu erklären gewesen wäre.

War also eine Blutansammlung im Nierenbecken ganz unwahrscheinlich, so konnte doch eine traumatische Cyste der Fettkapsel bestehen, wie sie sich nach Küster[1]) in seltenen Fällen aus traumatischen Blutergüssen zwischen fibröser und Fettkapsel entwickeln kann. Auch an ein traumatisches Aneurysma spurium der Nierenarterie konnte man denken; dagegen sprach allerdings das Fehlen einer initialen Hämaturie, die nach Morris[2]) eine beinahe regelmäßige Begleiterscheinung dieser Affektion ist.

Andererseits war sowohl der Verlauf als der Untersuchungsbefund den in der Literatur beschriebenen Fällen von „traumatischen Pankreascysten" sehr ähnlich. Auch die Art der subjektiven Beschwerden (Koliken) und die im Mißverhältnis zur Nahrungsaufnahme stehende Abmagerung des Patienten stützte die dahingehende Vermutung.

Da jedoch nur mit Sicherheit diagnostiziert werden konnte, daß der Tumor retroperitoneal liege, aber ein Zusammenhang mit der Niere bezw. ihren Hüllen nicht ausgeschlossen werden konnte, hielt ich es für vorteilhaft, nicht, wie es bei Pankreascysten üblich ist, von einem vorderen Laparotomieschnitt aus die Geschwulst anzugreifen, sondern zog eine lumbale Incision vor, die einerseits über die Beschaffenheit der Niere und ihre Umgebung Aufklärung geben konnte, andererseits bei hinreichender Verlängerung nach vorn auch nötigenfalls die Eröffnung des Peritoneums gestattete.

Der Befund bei der Operation ergab in der Tat insofern eine Beteiligung der linken Niere an dem Krankheitsprozeß, als die Fettkapsel in eine starre bindegewebige Schwarte verwandelt war. Das Trauma hatte jedenfalls einen ausgedehnten Bluterguß in die Fettkapsel hervorgerufen, und die Blutinfiltration führte sekundär zur Bildung der derben Bindegewebsmasse. Wahrscheinlich hat als entzünd-

1) Die Chirurgie der Nieren etc. Stuttgart 1896—1902, S. 190 u. 553.
2) Lanzet 1900. october 6th, p. 1002.

licher Reiz dabei der gleichzeitig ausgetretene Pankreassaft eine Rolle gespielt. Denn die Bauchspeicheldrüse hat ja zweifellos durch die Verletzung eine heftige Quetschung und eine Kontinuitätstrennung erlitten. Die Folge war ein Erguß von Blut und Pankreassekret in die Umgebung der Drüse, deren gequetschter Abschnitt zum Teil der Nekrose anheimfiel. Das Blut und das zertrümmerte Gewebe wurden allmählich durch die verdauende Wirkung des Bauchspeichels verändert. Etwa 3 Wochen nach dem Unfall hatte der Erguß, wie die Probepunktion ergab, noch den Charakter einer blutfarbstoffhaltigen Flüssigkeit. Der Inhalt der 8 Wochen post trauma eröffneten Cyste war nicht mehr blutig gefärbt, sondern grauweißlich, milchähnlich; aber in den zahlreichen Gewebsbröckeln, die sich von der Innenwand der Cyste ablösten, waren vielfache Pigmentanhäufungen nachweisbar, die auf den früheren Blutgehalt des Ergusses hindeuten (positive Eisenreaktion!).

Der Zusammenhang der Cyste mit dem Pankreas wird schon durch den Nachweis der drei charakteristischen Fermente außer Zweifel gestellt. Aber auch die histologische Untersuchung der Sackwand und der in der Cyste gefundenen Gewebstrümmer bestätigt die Diagnose. Inmitten des sonst ausschließlich aus Bindegewebselementen bestehenden Gefüges der Cystenwand findet sich in einem Spalt eine Anhäufung großer protoplasmareicher Zellen, die unverkennbar den Charakter von Drüsenepithelien darbieten. Eine typische Anordnung zeigen sie allerdings nicht. Aber schon per exclusionem müssen wir annehmen, daß diese Zellen aus dem Pankreas stammen, nicht nur, weil sie morphologisch mit den Epithelien dieser Drüse übereinstimmen, auch, weil für ihre Herkunft kein anderes epithelbesitzendes Organ in Frage kommt. Schließlich lassen auch die nekrotischen Gewebstrümmer bei der mikroskopischen Untersuchung die alveoläre Anordnung der Drüsenläppchen und das bindegewebige Stützgerüst des Organs noch ganz deutlich erkennen.

Nach alledem wird die Entstehung des cystischen Tumors in unserem Falle folgendermaßen zu deuten sein.

Der mechanische Insult verursachte im Pankreas und zwar wahrscheinlich im Schwanzteil, außerdem in der Fettkapsel der benachbarten linken Niere eine heftige Kontusion. Die direkte Folge war ein erheblicher Bluterguß hinter das bedeckende Peritonealblatt der Drüse, welches intakt blieb. Die Zerreißung von Pankreasgewebe führte ferner zum Ausfluß von Pankreassekret aus den unterbrochenen Gängen. Das Nierenparenchym blieb unverletzt, während die Fettkapsel mit Blut durchtränkt wurde. Das im Laufe der fol-

genden Woche sich im Kontusionsherde ansammelnde Pankreassekret führte zu einer allmählichen Verdauung des Hämatoms, zur Auflösung des Gewebsfettes und zur Nekrosierung der lädierten Drüsenteile. In der Umgebung kam es zu einer reaktiven Entzündung, an der auch die Fettkapsel der Niere teilnahm. Das Endprodukt dieser Entzündung bildete eine derbe Bindegewebskapsel, die die Flüssigkeitsansammlung gegen die Nachbarschaft abschloß und auch die Fettkapsel der linken Niere in sich aufgehen ließ, so daß dieses Organ gewissermaßen in die Cystenwand eingeschlossen wurde.

Diese engen Beziehungen der linken Niere zu der Geschwulst machten sich noch einmal nach der Operation in einer für den Kranken unangenehmen Weise geltend. Am 6. Tage nach dem Eingriff trat plötzlich unter heftigem Tenesmus eine starke Trübung des vorher ganz normalen Urins auf. Seine Reaktion wurde alkalisch, das Sediment außerordentlich reichlich und wies außer Leukocyten krümelige, weißlichgraue Flocken auf, die sich mikroskopisch als Detritus und nekrotische fädige Gewebsfetzen, untermischt mit Fetttröpfchen, darstellten. Die plötzliche Veränderung des Urins wurde durch eine heftige Attacke von kolikartigen Leibschmerzen eingeleitet. Unter Milchdiät und Urotropin verschwanden die quälenden Symptome in wenigen Tagen und der Urin wurde wieder klar, sauer und frei von allen pathologischen Beimengungen.

Der Zwischenfall ist nur so zu erklären, daß plötzlich eine Kommunikation zwischen Cystenhöhle und Harnwegen (vermutlich im Nierenbecken) entstanden war, die zu einem Durchbruch von Cysteninhalt führte. Mit der fortschreitenden Vernarbung des Cystensacks heilte auch die Kommunikationsöffnung, die übrigens eine ventilartige Beschaffenheit gehabt zu haben scheint, da der Cysteninhalt bei sorgsam darauf gerichteter Aufmerksamkeit niemals eine urinöse Beimischung zeigte. Es muß als ein Glück betrachtet werden, daß die Andauung des Nierenbeckens nicht vor der operativen Eröffnung der Cyste zu einer Kommunikation geführt hat. Diese hätte sonst verhängnisvollere Störungen bewirken können.

Nach Beseitigung der Harnbeschwerden erlitt die normale Rekonvaleszenz keine weitere Unterbrechung; die Wunde heilte primär, soweit sie vernäht war, die Fistel schloß sich nach wenigen Wochen, der Ernährungszustand hob sich sichtlich, und der Patient erlangte bald sein altes Gewicht und gesundes Aussehen wieder. Interessant ist, daß in der ersten Zeit nach der Operation gewisse Erscheinungen beobachtet wurden, die vor der Operation nicht nachweis-

bar waren, und die auf leichte Störungen in der Funktion des Pankreas hinweisen, nämlich eine abnorm reichliche Fettbeimengung zu den Stuhlgängen und eine Massenhaftigkeit ihres Volumens, die in keinem Verhältnis zu der eingeführten Nahrung stand. Der gelegentliche Befund von unverdauten Muskelfasern im Stuhl war nie so reichlich, daß er pathologische Geltung beanspruchen könnte.

Als die bemerkenswertesten Punkte des beschriebenen Falles möchte ich schließlich folgende zusammenfassen:

1. Die stark lumbale Entwicklung der Cyste.
2. Die gleichzeitige traumatische Perinephritis, die die Ursache einer glücklicherweise nur vorübergehenden Kommunikation der Cyste mit den Harnwegen bildete.
3. Der immerhin seltene Nachweis sämtlicher 3 Pankreasfermente im Cysteninhalt.
4. Der Befund von Pankreasepithelien in der Dicke der bindegewebigen Cystenwand.
5. Der Befund von nekrotischen Drüsenresten im Innern der Cyste.

II.

Koerte hat in seinem oben zitierten Werke eine mustergültige Darstellung der traumatischen Pankreascysten auf Grund aller bis dahin bekannten Fälle — 33 an der Zahl — gegeben. Wiewohl seitdem erst 7 Jahre verflossen sind, ist die Kasuistik der traumatischen Pankreascysten nun schon über die doppelte Anzahl gestiegen.

Abgesehen von meiner vorstehend geschilderten eigenen Beobachtung, habe ich 69 Fälle aus der Literatur zusammenstellen können, wobei ich es im Hinblick auf den heute schwer zu beherrschenden Umfang der internationalen Fachpublizistik nicht für ausgeschlossen halte, daß mir noch die eine oder andere einschlägige Veröffentlichung entgangen ist. Berücksichtigt man, daß nicht alle beobachteten Fälle beschrieben werden, so kann man die traumatischen Pankreascysten, deren Existenz noch vor etwa einem Jahrzehnt überhaupt bestritten wurde, heute kaum als eine besonders seltene Affektion bezeichnen.

Von den 70 Fällen, die der folgenden Besprechung zugrunde liegen, sind nur 10 (= 14 Proz.) weiblichen Geschlechts. Dies erklärt sich aus der Tatsache, daß Männer im allgemeinen Verletzungen in höherem Grade ausgesetzt sind. Jenseits des 30. Lebensjahres findet sich

kein weiblicher Fall. Im übrigen gruppieren sich die Fälle nach Alter und Geschlecht in folgender Weise:

1—10.	Jahr	4	männl.	2	weibl.
11—20.	„	17	„	2	„
21—30.	„	15	„	6	„
31—40.	„	11	„		
41—50.	„	4	„		
51—60.	„	6	„		
61—70.	„	1	„		
Alter unbekannt		6	„		

Der jüngste Fall betrifft einen zweijährigen Knaben (Lynn), der älteste einen 62jährigen Mann (Gussenbauer).

Aus dieser Übersicht ergibt sich, daß 37 Fälle, also über die Hälfte in das 2. und 3. Lebensdezennium fallen, während von da an eine stetige Abnahme der Fälle mit höherwerdendem Alter zu konstatieren ist.

Dies mag einerseits damit zusammenhängen, daß bei jüngeren Personen die Gelegenheit zu Verletzungen überhaupt eine größere ist. Außerdem spielt aber dabei vielleicht auch eine größere Vulnerabilität des jugendlichen Pankreas eine Rolle. Lazarus[1]) konnte wenigstens im Tierexperiment Beobachtungen machen, die für eine leichtere Verletzlichkeit des Organs bei jungen Individuen sprechen. Derselbe Autor macht darauf aufmerksam, daß auch während der Verdauungsphase die Verwundbarkeit der Drüse erhöht sei. In dieser Periode wird das Pankreas mit Blut und Lymphe überflutet, die Drüsenzellen nehmen an Volumen zu und an Resistenz ab. Auch könne der gefüllte Magen einen Insult auf das dahinter gelegene Pankreas besser fortpflanzen, als der leere. Im Gegensatz hierzu steht die ältere Ansicht von Senn[2]), daß gerade bei leerem Magen und schlaffen Bauchdecken ein Schlag über die Pankreasgegend zu ernsten Quetschungen oder Zerreißungen des Pankreas ohne Riß seiner Hülle führen kann.

In meinem Falle fand der Unfall tatsächlich unmittelbar nach der Mahlzeit statt. Sonst fand ich in der Literatur nur selten Angaben über diesen Punkt[3]), der vielleicht doch größere Beachtung verdient. Denn die relative Häufigkeit von Verletzungen der Bauch-

1) Festschrift für E. von Leyden. Berlin 1902.

2) Journal of the Americ. medical association 1885, sept. 26. f. No. 13 u. 14.

3) Cushing erwähnt, daß die Verletzung bei seinem Falle 5 Stunden nach der letzten Mahlzeit stattfand.

speicheldrüse ist im Hinblick auf ihre tiefe und geschützte Lage recht auffallend. Nach Lazarus[1]) beruht die große Vulnerabilität des Organs auch auf seiner Armut an interstitiellem Stützgewebe und der daraus sich ergebenden geringen Konsistenz. Ferner kommt dabei die reiche Vaskularisation der Drüse und die große Labilität des Zellprotoplasmas ihrer Epithelien in Betracht.

Unter den Ursachen der Verletzung finden wir am häufigsten einen heftigen Schlag, Stoß oder Tritt (besonders Pferdehufschlag) gegen die Oberbauchgegend angegeben. Oft auch kam der Insult durch einen Sturz zustande, wobei die Betroffenen mit dem Oberbauch oder Rippenbogen gegen einen harten Körper aufflogen. Ferner werden Überfahrung, Quetschung zwischen Eisenbahnpuffern usw. angeführt. Bei Steeles Patienten gingen häufige Quetschungen der Geschwulstbildung voran. Im Falle von Brown trat nach einer schweren Pufferquetschung zunächst eine Ansammlung blutiger Flüssigkeit in der Bauchhöhle ein. Als derselbe Kranke nach wenigen Monaten durch Sturz eine neue Bauchquetschung erlitt, bildete sich eine Pankreascyste aus. Einmal (Fisher) entwickelte sich die Krankheit nach dem Heben eines schweren Tisches. Zweimal (Coombs und Nash, Lardy) werden heftige Hustenanfälle als Ursache angeschuldigt. Im Falle von Doran handelte es sich um eine unruhige Geisteskranke, die oft aus dem Bett sprang und vielen traumatischen Insulten ausgesetzt war. In diesem Falle scheint der Kausalnexus zwischen Verletzung und Cystenbildung ebensowenig ganz einwurfsfrei, als in den Fällen von Mérigot de Treigny, Küster, Lindner, Albert und Gussenbauer[2]).

In allen diesen Krankengeschichten fehlt die Kontinuität zwischen Unfall und dem Eintritt der ersten Cystensymptome. Immerhin ist auch in diesen unsicheren Fällen wenigstens die Möglichkeit eines Zusammenhanges des anamnestisch angeführten Trauma und der später entwickelten Geschwulst nicht von der Hand zu weisen. Am verständlichsten bleibt aber die traumatische Genese der Pankreascysten in den zahlreichen Fällen, wo das Organ durch eine heftige das Epigastrium treffende Gewalt gegen die Wirbelsäule gepreßt wurde, und wo die cystische Geschwulst sich kurze Zeit nach dieser Verletzung entwickelte.

Die unmittelbaren Folgen des Trauma waren in den meisten

1) l. c.
2) Vgl. hierüber Koerte, l. c. S. 40.

Fällen schwere [1]) Krankheitserscheinungen, die teils als allgemeine Shoksymptome zu deuten sind, teils auch direkt auf eine Bauchverletzung hinweisen. Zu den ersteren rechne ich die sehr häufig auftretende, meist nur kurze Zeit dauernde Bewußtlosigkeit, Ohnmacht, Blässe des Gesichts, Kleiner- und Frequentwerden des Pulses, Kühle der Extremitäten usw. usw.

Unter den anderen Krankheitszeichen stehen Schmerzen und Erbrechen in erster Reihe. Die Schmerzen werden meist in der Oberbauchgegend lokalisiert (Magen-, Lebergegend, Hypochondrium), mitunter auch in der Nähe des Nabels, oder als Rücken- bezw. Kreuzschmerzen angegeben. Sie werden in der Regel als heftig und stechend bezeichnet und haben manchmal einen intermittierenden Charakter. Das Erbrochene war mitunter mit Blut gemischt, einmal (Martin-Morison) zeigte es eine grünliche Farbe. Zu den häufigen Symptomen gehört auch die Anschwellung des Leibes, und einigemal wird erwähnt, daß sie speziell die epigastrischen Partien betraf. So war z. B. bei Pichler besonders die rechte Oberbauchgegend, bei Lazarus das linke Hypochondrium stark angeschwollen. Auch in meinem Falle war trotz allgemeiner Anschwellung des Leibes in der Magengegend eine etwas stärkere Vorwölbung unverkennbar. Hierauf möchte ich einiges Gewicht legen. Denn Koerte hebt hervor, daß in keinem der traumatischen Fälle in den ersten Tagen nach der Verletzung die Geschwulst bemerkt wurde, und fügt hinzu: „Es ist dies wichtig — denn, wenn es sich um einen Bluterguß in die Bursa omentalis gehandelt hätte — dann müßte der Erguß bald entstanden sein". In den Fällen von Pichler und mir ist sicher auszuschließen, daß nur ein Bluterguß in die Bursa vorlag, da der spätere Verlauf den Zusammenhang mit dem Pankreas außer Zweifel stellte. Man wird daher eine lokale Anschwellung im Epigastrium, die sich in der ersten Zeit nach dem Insult bemerkbar macht, nicht gegen die Diagnose einer traumatischen Pankreascyste verwerten dürfen.

Von weiteren Krankheitserscheinungen bleiben zu erwähnen: Empfindlichkeit und Spannung des Leibes, Rigidität der Bauchdecken, Emporziehen der Knie, Dyspepsie, heftiges Durstgefühl, Obstipation, selbst Ileus, andererseits Diarrhoen, selten (Pitt-Jacobson, Pichler) Ikterus. Mitunter werden Atembeschwerden, Dyspnoe und blutiger Auswurf, sowie mäßiges Fieber erwähnt.

1) Nur in einem einzigen Falle (Randall) wird ausdrücklich hervorgehoben, daß sich an das Trauma (Hufschlag im Rücken) keine unmittelbaren Folgeerscheinungen anschlossen.

Auch Störungen der Harnorgane kommen vor. Ghiulamila sah am ersten Tage Hämaturie, mein Patient klagte über nach der Eichel ausstrahlende Schmerzen beim Urinieren. In meinem Falle war auch ein ausgeprägter linksseitiger Schulterschmerz vorhanden, der im weiteren Krankheitsverlauf noch häufig wiederkehrte. Dieses Symptom habe ich sonst nur noch bei Hermann und Riegner erwähnt gefunden.

In einer großen Anzahl der Fälle war das schwere Krankheitsbild, das sich an das Trauma anschloß, vorübergehender Natur, und häufig trat schon nach wenigen Tagen eine so erhebliche Besserung ein, daß die Kranken sich geheilt glaubten und weiterer ärztlichen Behandlung entzogen, bis das Auftreten einer Geschwulst oder die Wiederkehr von Schmerzen oder anderen Beschwerden sie wieder in Behandlung führte. Dieses beschwerdefreie Intervall kann einen sehr verschieden langen Zeitraum umfassen.

Während manchmal nur wenige Tage oder Wochen vergehen, bis der Tumor zur Wahrnehmung gelangt oder durch die von ihm bedingten Beschwerden den Kranken belästigt, dauert es in einzelnen Fällen Monate, selbst Jahre, ehe die Patienten sich gezwungen sehen, wieder die Hilfe des Arztes zu beanspruchen. In 48 Fällen fand ich verwertbare Angaben über den Zeitpunkt, wo zuerst ein Tumor festgestellt werden konnte. Die nachstehende Übersicht gibt eine Zusammenstellung davon.

Die Geschwulst wurde beobachtet

in der	1.	Woche nach der Verletzung	2 mal
„ „	2.	„ „ „	3 „
„ „	3.	„ „ „	6 „
„ „	4.	„ „ „	4 „
„ „	5.	„ „ „	6 „
„ „	6.	„ „ „	3 „
6 Wochen bis	2	Monate „ „	4 „
im	3.	Monate „ „	5 „
„	4.	„ „ „	3 „
„	5.	„ „ „	2 „
„	6.	„ „ „	3 „
„	6—12.	„ „ „	kein „
nach	1	Jahr „ „	1 „
	2	Jahren „ „	2 „
	3	„ „ „	2 „
	5	„ „ „	1 „
	8	„ „ „	1 „

Die Tabelle zeigt, daß in der überwiegenden Mehrzahl der Fälle (33 von 48) die Geschwulst innerhalb des ersten Vierteljahrs

nach der Verletzung zur Kognition kam. Die Fälle, bei denen erst nach einem oder mehreren Jahren der Tumor sich entwickelte, nehmen ihrer Pathogenese nach eine besondere Stellung ein. Darauf werde ich weiter unten noch zu sprechen kommen.

Symptomatologie.

Unter den Symptomen der traumatischen Pankreascysten nimmt die palpable und meist auch sichtbare Geschwulst die wichtigste Stelle ein. Der Tumor ist in der Regel in der Oberbauchgegend zwischen Schwertfortsatz und Nabel und zwar vorwiegend mehr linksseitig gelegen. Viermal wurde er streng median gefunden, achtmal im rechten Epigastrium, einmal (Phillips) dehnte er das ganze Abdomen aus, so daß er einen Ascites vortäuschte. In der Regel überschreitet die Geschwulst aber nicht die Nabelhorizontale nach unten (nur in 7 Fällen); einmal erstreckte sie sich in die rechte Fossa iliaca (Martin-Morison), einmal bis zur linken Spina sup. ant. (Schala). In mehreren Fällen war die Lendengegend durch die Schwellung ausgefüllt, bei Méry und Takayasu rechterseits, bei Morison, Malthe, Barker und mir links. Die Ausdehnung des Tumors schwankt im allgemeinen zwischen Orangen- und Mannskopfgröße, einmal (Schwartz) hatte er sogar den Umfang eines schwangeren Uterus im 7.—8. Monat erreicht (vergl. auch den erwähnten Fall von Phillips).

Die Bauchwand pflegt entsprechend der Höhe der Geschwulst deutlich vorgewölbt zu sein. Bei der Betastung ist der Tumor manchmal, aber keineswegs immer, druckempfindlich. Die Gestalt der Cyste ist gewöhnlich rund, ovoid, kugelig, ihre Oberfläche glatt, ihre Konsistenz wird in der Regel als prall elastisch, gespannt, derb resistent, selten als weich geschildert. Seefisch bezeichnet sie in seinem Falle als luftkissenartig. Fluktuation ist fast immer mehr weniger deutlich nachzuweisen. Nur dreimal fand ich ausdrücklich betont, daß die Geschwulst nicht fluktuierte. Respiratorische Verschieblichkeit wurde öfters gefunden, während Beweglichkeit des Tumors in querer Richtung zu den Seltenheiten gehört. Denn meist sitzen die Cysten breitbasig und fest auf der hinteren Bauchwand auf. Siebenmal fand ich die Angabe, daß die Geschwulst eine mit der Herzaktion synchrone Pulsation zeigte, einmal, daß letztere in Knieellenbogenlage verschwand (Riegner). Auch in den übrigen Fällen war die Pulsation jedenfalls nur von der Aorta fortgeleitet.

Im Falle von Randall war außer der Pulsation auch ein deutliches Schwirren, bei Payrs Kranken ein blasendes systolisches Geräusch, aber keine Pulsation über dem Tumor wahrzunehmen. Pichler erwähnt ein feines mit der Atmung synchrones Reiben. Über dem Tumor ist der Perkussionsschall gedämpft und zwar pflegt über der höchsten Vorwölbung der Geschwulst eine absolute Dämpfung zu bestehen, die nach der Peripherie in gedämpft tympanitischen Schall übergeht. Die Abgrenzung gegen die Leberdämpfung ist meistens durch eine Zone tympanitischen Schalles deutlich, während die Milzdämpfung oft unmittelbar in die Tumordämpfung übergeht. Im Falle Payrs war auch die Herzdämpfung nicht gegen den Tumor abzugrenzen. Man wird gut tun, nach E. Küsters Vorschlag die Palpation und Perkussion nicht nur in Rückenlage, sondern auch in Seitenlage und aufrechter Stellung, eventuell auch in Knieellenbogenlage vorzunehmen.

Von größter diagnostischer Bedeutung ist das Verhalten der Geschwulst bei Aufblähung des Magens und Darms, die zuerst von Gussenbauer zu diesem Zwecke angewendet wurde. Der typische Befund bei Pankreascyste ist derart, daß die Geschwulst in ihren obersten Partien vom Magen, am unteren Pol vom Querdarm gedeckt wird[1]). Bei der Aufblähung des Magens pflegt daher der obere Rand der Tumordämpfung zu verschwinden und durch Magenschall verdrängt zu werden, während das aufgeblähte Colon transversum an dem unteren Rande der Geschwulst leicht zu perkutieren ist.

Doch kommen auch Abweichungen von diesem Verhalten vor. In Riegners Falle legte sich der aufgeblähte Magen soweit über den Tumor, daß nur die oberste Zone der absoluten Dämpfung unbedeckt blieb und das gleichzeitig aufgeblähte Querkolon legte sich dicht an die große Kurvatur an. Auch im Payrschen Falle blieb der aufgeblähte Magen links und unten vom Tumor, während das Colon transv. über den unteren Anteil der Geschwulst etwas in die Höhe stieg. Ein ähnliches Verhalten war im zweiten Falle von Dick zu konstatieren, indem der aufgeblähte Magen die unteren zwei Drittel des Tumors überragte.

In allen diesen Fällen war die Cyste zwischen Magen und Leber gelegen (Species gastro-hepatica nach Lazarus) und gegen

---

1) Lazarus (Zeitschr. f. klin. Medizin Bd. 50, 51) bezeichnet diese „Normalform" als Species gastrocolica. Das Lig. gastrocolicum ist dabei oft mit der vorderen Cystenkapsel verlötet.

das Ligamentum gastro-hepaticum gewachsen, während bei dem häufigsten Wachstumstypus die Geschwulst sich zwischen Magen und Querdarm entwickelt und das Lig. gastrocolicum entfaltet.

Noch eine dritte Wachstumsrichtung ist möglich, wenn man die anatomischen Beziehungen des Pankreas zum Bauchfell [1]) in Betracht zieht, nämlich zwischen die Blätter des Mesokolon (Species mesocolica nach Lazarus). Unter den traumatischen Fällen habe ich jedoch keinen gefunden, der diesem Typus entspräche. Lazarus unterscheidet auch noch eine Species retroventricularis. Diese seltene Form käme zustande, wenn durch Adhäsionen der hinteren Magenwand mit dem Pankreas (infolge von Perigastritis oder Peripancreatitis) die anderen Wachstumswege in das Omentum minus versperrt sind. Die vordere Cystenwand sei dabei gewöhnlich mit der hinteren Magenwand in großer Ausdehnung verwachsen.

Betrachten wir nun die übrigen Symptome, so stehen diejenigen, die vom Digestionstraktus ausgehen, im Vordergrunde. Am konstantesten findet man eine erhebliche, meist mit allgemeiner Schwäche und Kräfteverlust einhergehende Abmagerung verzeichnet, die nicht selten 20—30 Pfund Gewichtsverlust entspricht und je nach dem Krankheitsverlauf in kurzer Zeit oder mehr allmählich sich ausbildet. Die Kranken sehen meist schlecht aus, ihre Gesichtsfarbe wird als blaß, fahl, kränklich, gelegentlich als graugelblich, grauweiß mit einem Stich ins Gelbliche oder als blaßbräunlich geschildert. Im Falle von Martin-Morison war die Haut trocken und rauh. Schmerzen pflegen nur in seltenen Fällen ganz zu fehlen (z. B. bei Pichler). Meist treten sie anfallsweise auf und sind von kardialgischem oder kolikartigem Charakter. Mitunter äußern sie sich nur in einem Gefühl von Völle oder Druck in der Magengegend. Während bei der Mehrzahl der Patienten nach der Mahlzeit die Schmerzen zunehmen, manchmal sogar direkt durch die Nahrungsaufnahme hervorgerufen werden, finden wir einmal (Chew-Cathcart) hervorgehoben, daß die krampfartigen Schmerzen nach dem Essen geringer wurden. Auch bei meinem Patienten war dieses Symptom sehr ausgesprochen. Er mußte sich auch für die Nachtzeit immer Nahrung bereit stellen lassen und konnte oft die Anfälle, die in brennenden, von der Magengegend nach dem Kreuz hin ausstrahlenden Schmerzen bestanden, durch Essen kupieren. Ob diese Erscheinung rein mechanisch zu deuten ist, derart, daß die Schmerzen von dem verschiedenen Füllungszustand des Magens abhängig waren,

1) Vgl. hierüber Koerte a. a. O. S. 52 ff.

oder ob vielleicht die Veränderungen der Sekretionsverhältnisse während der Verdauungsphase hierbei eine Rolle spielte, dürfte schwer zu entscheiden sein.

Überhaupt wissen wir nicht, ob bei der Entstehung der Schmerzen und Koliken nur der Druck der Geschwulst auf die Nachbarorgane, speziell auch auf den Plexus coeliacus in Betracht kommt, oder ob auch sekundäre entzündliche Prozesse dabei mitwirken.

Als weitere Störung der Magenfunktion sind Appetitlosigkeit, belegte Zunge, Aufstoßen, starkes Durstgefühl, Salzsäuremangel im Magensaft, Dyspepsie, Übelkeit und Erbrechen anzuführen. Letzteres tritt manchmal anfallsweise, mitunter nur nach dem Essen auf. Im zweiten Falle Zimmermanns kam es zum Erbrechen, wenn der Kranke sich auf die rechte Seite legte. Da in diesem Falle der Magen durch die Cyste nach rechts verdrängt war, muß das Erbrechen durch den in rechter Seitenlage verstärkten Druck der Geschwulst auf den Magen hervorgerufen worden sein.

Die Darmtätigkeit ist meist gestört und zwar besteht am häufigsten schwere Obstipation, die in einigen Fällen sich bis zur völligen Occlusion des Darms mit ileusartigen Erscheinungen gesteigert hat.

In meinem Falle war vor der Operation Stuhl nur bei Kombination von Abführmitteln und hohen Eingüssen und, trotz regelmäßiger Anwendung dieser Applikationen, nur in mehrtägigen Intervallen zu erzielen. Durchfälle fand ich nur einmal angegeben (Randall). Ikterus ist selten und wohl durch Druck des Tumors auf die Gallenwege verursacht. Der Leib ist öfters aufgetrieben oder stark gespannt, manchmal auch druckempfindlich. Kulenkampff beobachtete bei seinem Patienten einen energischen Kontraktionszustand der Musc. recti abdominis, der selbst in Narkose nicht zu beseitigen war.

Einmal (Martin-Morison) finden wir erwähnt, daß außer dem Tumor freie Flüssigkeit im Abdomen nachweisbar war, vielleicht als Folge einer durch den Unfall bedingten traumatischen Peritonitis. Auch bei Browns Patienten trat nach dem ersten Trauma ein blutig gefärbtes Exsudat im Peritoneum auf, und erst nach der zweiten Bauchverletzung wurde die Entwicklung der Pankreascyste beobachtet. Bei Dezmann ging die Entwicklung eines hämorrhagischen Ascites der Cystenbildung voran.

In Zimmermanns zweitem Falle bestand ein intra- oder prä-

peritoneales Hämatom der linken Bauchseite, nach dessen Beseitigung erst der Tumor entdeckt wurde.

Eigentliche Ausfallserscheinungen von seiten der Funktion des Pankreas sind nur in geringem Maße und höchst selten zur Beobachtung gelangt.

Viermal finden wir das Vorkommen von Glykosurie erwähnt: Riegner, Dick (2. Fall) und Exner fanden Spuren von Zucker im Urin. Interessant ist in dieser Hinsicht die Beobachtung Pichlers. Während vor der Operation der Cyste der Urin zuckerfrei war, trat im Laufe der Wundheilung ein Diabetes auf, der sich nicht nur in reichlichem Zuckergehalt des Urins, sondern auch in starker Abmagerung des Patienten trotz reichlicher Nahrungszufuhr kundgab[1]). Auch bei Eiweiß-Fettdiät blieb der Harn ca. 2 Monate hindurch zuckerhaltig und die Harnmenge betrug 1400—2400 ccm. Nach Schluß der Fistel nahm der Patient wieder stark an Gewicht zu und der Harn wurde normal. Fast 1 Jahr nach der Operation konnte bei erneuter Untersuchung selbst bei Zufuhr von Traubenzucker keine Glykosurie mehr erzielt werden. Pichler glaubt den Diabetes mit der Narbenbildung nach der Einnähung und Drainage der Cyste in Verbindung bringen zu müssen, und plädiert daher dafür, in geeigneten Fällen durch Totalexstirpation der Cyste einer starken Narbenbildung vorzubeugen. Wir können uns nicht der Ansicht anschließen, daß das Operationsverfahren an der Glykosurie schuld sei. Sonst würde ein derartiges Vorkommnis bei der Häufigkeit, mit der doch schon nunmehr die Gussenbauersche Operation ausgeführt wurde, nicht so vereinzelt dastehen. Auch die rasche Heilung des Diabetes wäre nicht zu erklären, wenn er durch die Narbenbildung bedingt gewesen wäre.

Von sonstigen spezifischen Pankreassymptomen wird zweimal die Beimengung von Fett zum Stuhlgang erwähnt. Fenger gibt wenigstens an, daß die Fäces von weißer Farbe gewesen seien. Der Kranke von Fisk litt nach der Operation an Fettstühlen, die durch Pankreatin beseitigt wurden. Auch in meinem Falle war nach der Operation mehrere Male eine deutliche Fettbeimengung zum Stuhl zu konstatieren, der sonst nach Farbe und Konsistenz normal war. Er enthielt zwar gelegentlich einige unverdaute Muskelfasern, aber nicht mehr, als es wohl auch bei normalem Stoffwechsel vorkommt. Das letztere Symptom, das nach Fles und Friedrich Müller auf eine Affektion des Pankreas hindeuten soll, war in den Fällen von Riegner und Karewski (2. Fall) deutlich ausgeprägt. In meinem Falle war dagegen noch eine Erscheinung

1) In E. Küsters Falle trat nach der Operation eine Polyurie (auch Albuminurie) auf, die der Autor als Diabetes insipidus deutete. Viele Jahre später entstand ein Diabetes mellitus (s. u.).

beachtenswert, die ich sonst nicht erwähnt fand. Die Stuhlentleerungen vor der Operation und in der ersten Zeit nachher waren so ungewöhnlich voluminös im Verhältnis zur Nahrungszufuhr, daß dies dem Patienten selbst auffiel. Dies läßt darauf schließen, daß eine ungenügende Ausnützung der zugeführten Nahrung stattfand (vergl. Oser[1]).

Von selteneren Störungen, die sich gelegentlich erwähnt finden, wären noch zu nennen: Schlingbeschwerden und Schwellung beider Parotiden (Cushing), Schulterschmerz (Riegner, Hermann, Honigmann), Schwindel, Fieber, Schüttelfröste und Albuminurie. In Browns Falle war auch die Urinentleerung schmerzhaft. Hermanns Patient entleerte von Zeit zu Zeit wolkig getrübten Urin. Im Falle von Seefisch enthielt der Urin Blut und granulierte Zylinder, außerdem bestand bei dem 12jährigen Knaben eine Cystitis. Die Albuminurie mag öfters durch den Druck des Tumors auf die benachbarte Niere hervorgerufen sein. Dann verschwindet das Eiweiß nach Beseitigung des Tumors (Seefisch). Mitunter mag wohl auch eine gleichzeitige Läsion der Niere die Harnveränderungen und -beschwerden bedingt haben, wie es z. B. in meiner Beobachtung der Fall war.

Ein sehr merkwürdiges Symptom, das auch bei nicht traumatischen Pankreascysten wiederholt beschrieben worden ist, bildet das vorübergehende Verschwinden der Geschwulst. Zu den 5 hierher gehörigen Fällen, die Koerte[2]) anführt (Le Dentu, Mérigot, Karewski II, Schala und Schwartz), kann ich noch 4 neuere Beobachtungen hinzufügen.

In Payrs Falle verschwand die schon zur Kopfgröße angewachsene Geschwulst binnen $1^1/_2$ Tagen nach Darreichung von Diuretin unter heftigen Beschwerden, besonders Brustschmerzen, Erbrechen, Magendrücken und Koliken. Nach einer 6wöchentlichen beschwerdefreien Pause wuchs der Tumor binnen 8 Tagen zu seiner früheren Größe, um nach kurzer Zeit noch zweimal spontan zu verschwinden und sich wieder zu entwickeln. Nach einer nunmehr vorgenommenen Probepunktion verschwand der Tumor wieder unter heftigen Schmerzen, bildete sich aber bald von neuem. Vor dem Verschwinden des Tumors bestanden jedesmal einige Tage Diarrhoen mit Beimengung von massenhaft weißlichen Fetzen und Flocken, während des Verschwindens trat Verstopfung ein und nachher erfolgten wieder dunkelgefärbte Stuhlgänge.

Bei dem Patienten van der Laans verschwand die Geschwulst im Anschluß an eine Probepunktion, und zwar binnen 3 Stunden unter Schüttel-

1) Die Erkrankungen des Pankreas. Wien 1898.
2) l. c.

frost. Erbrechen und Abdominalschmerzen. Bei der sofort angeschlossenen Laparotomie war die Cyste nicht zu finden. Nach 3 Wochen bildete sie sich von neuem. Ähnlich war es im Falle Pichlers, wo sich im Anschluß an die Probepunktion der Tumor verkleinerte, und nach einigen Wochen unter Übelbefinden, Erbrechen, heftigen Schmerzen und Temperatursteigerung verschwand, um erst nach 14 Tagen wieder nachweisbar zu werden.

Bei Exners Kranken wurde ohne äußeren Anlaß die Kindskopfgroße Geschwulst 10 Tage, nachdem sie zuerst bemerkt worden, plötzlich weicher und bald kaum mehr nachweisbar. Dagegen konnte man im Abdominalraum freie Flüssigkeit nachweisen. Nach 5 Tagen füllte sich die Cyste wieder, um nach einer Stunde von neuem zu verschwinden. Nach einigen Tagen war die Geschwulst wieder zu fühlen, und verschwand am folgenden Tage zum dritten Male.

In den Fällen, wo eine Probepunktion den Anlaß zum Verschwinden des Tumors gab, wird man an ein Ausfließen des Cysteninhalts ins Peritoneum denken müssen. Gleichzeitig auftretende peritoneale Erscheinungen stützen dann diese Annahme.

In dem Payrschen Falle hat jedenfalls ein Durchbruch in den Darm stattgefunden, wie die Diarrhoen mit Entleerung weißer Flocken beweisen.

Bei Exner fand wohl ein Platzen des Tumors ins Bauchfell hinein statt, denn nach dem Schwinden der Cyste war Flüssigkeit im freien Peritoneum nachweisbar. Da hier die Perforation spontan erfolgte, so muß der Innendruck des Cysteninhalts so groß geworden sein, daß er die dünne Hülle sprengte. Vielleicht lag auch in diesem Falle ein Erguß der Bursa omentalis vor, der sich bei einem gewissen Füllungsgrade durch das offene Foramen Winslowi wiederholentlich in die Bauchhöhle entleerte.

Diagnose.

Nach dem vorliegenden kasuistischen Material zeigt das Krankheitsbild der traumatischen Pankreascysten so viele charakteristische Züge, daß in allen typischen Fällen die Diagnose auf wenig Schwierigkeiten stößt und tatsächlich auch von zahlreichen Beobachtern richtig gestellt wurde. Freilich ist, wie Koerte mit Recht betont, kein einzelnes Symptom für die Affektion pathognostisch, und nur aus dem Ensemble vielfacher Erscheinungen sind wichtige Schlüsse auf das Wesen der Erkrankung zu ziehen.

Wenn nach einem heftigen Trauma, das die Oberbauchgegend, meist unter schweren Shokerscheinungen, getroffen hat, in kürzerer Zeit — oft nach einem beschwerdefreien Intervall — im Epigastrium zwischen Schwertfortsatz und Nabel ein kugeliger fluktuierender Tumor sich entwickelt, der, von der Leber durch eine tympanitische Zone getrennt, gegen die Milzdämpfung sich schwer abgrenzen läßt und bei Aufblähung von Magen und Querkolon hinter diesen Organen

seine Lage hat, wenn die Bildung dieser Geschwulst von einer erheblichen Abmagerung und zunehmenden Schwäche begleitet wird und mit Kardialgien, Kolikanfällen, Digestionsbeschwerden und Stuhlverhaltung einhergeht, so wird der Verdacht auf eine Pankreascyste erregt werden.

In seltenen Fällen wird diese Vermutung durch Ausfallserscheinungen seitens des Pankreas, wie den Befund von Zucker im Harn, von Fett und unverdauten Muskelfasern im Stuhl gestützt werden können. Zeigt sich bei längerer Beobachtung, daß der Tumor von Zeit zu Zeit verschwindet oder kleiner wird, um wieder von neuem sich zu entwickeln, so wächst die Wahrscheinlichkeit erheblich, da eine ähnliche Erscheinung sonst nur bei peritonealen Blutcysten (Fisher[1]) und bei Pankreasabszessen (Koerte[2]) beobachtet worden ist. Letztere gehen wohl aber stets mit Fieber einher.

Bei atypischer Entwicklung der Geschwulst können jedoch erhebliche Schwierigkeiten für die Erkennung ihrer Natur und ihres Ausgangspunktes entstehen. Am häufigsten scheint eine Verwechslung mit Echinococcus vorgekommen zu sein.

Doch ist diese wohl meist vermeidbar, wenn man die Lagebeziehungen der Cyste zum aufgeblähten Magen berücksichtigt. Denn, wie Koerte mit Recht hervorhebt, kann eine Lebercyste nicht hinter dem Magen liegen, während auch in den Fällen, wo die Pankreascyste zwischen Leber und Magen entwickelt war, der aufgeblähte Magen die Vorderfläche des Tumors größtenteils bedeckte. Ferner wird die Anamnese in allen Fällen, wo das Trauma nicht etwa sehr lange Zeit der Tumorbildung voranging, gegen die Diagnose Echinococcus sprechen.

Wo die Abgrenzung der Cyste gegen die Leber nicht möglich ist, kann auch die Unterscheidung gegen eine Gallenblasengeschwulst Schwierigkeiten machen. Im Falle Cumstons gingen der Tumorentwicklung mehrfache Kolikanfälle voraus. Zwischen den Anfällen war die 26jährige Frau zuerst stets beschwerdefrei; dann gesellten sich Digestionsstörungen und leichter Ikterus dazu. Bei der Aufnahme (7 Monate nach dem Trauma) war die Lebergegend geschwollen und druckempfindlich und die Leberdämpfung überragte den Rippenbogen um 5 Querfinger. Es wurde die Diagnose auf Gallensteinleiden gestellt. Die Operation ergab eine in der Tiefe

1) Guys Hospital reports vol. XLIX, 1892.
2) Koerte, l. c.

unter der Leber gelegene, orangegroße, mit der Nachbarschaft stark verwachsene Cyste.

Da die traumatischen Pankreascysten oft weit ins linke Hypochondrium hineinwachsen und gegen die Milz sich perkutorisch nicht abgrenzen lassen, sind sie auch wiederholt für Milztumoren gehalten worden. Ebenso wie bei der Differenzierung gegen Gallenblasentumoren bildet hier das Verhalten zu Magen und Darm das wertvollste diagnostische Hilfsmittel, da sich in den beiden genannten Fällen wohl kaum jemals die aufgeblähten Organe vor die Geschwulst lagern werden, wie es bei Pankreascysten die Regel ist.

Mitunter kommen auch für die Differentialdiagnose Aneurysmen in Frage, die ja ebenfalls nach Verletzungen entstehen können. Gewisse Erscheinungen, die wiederholt bei Pankreascysten beobachtet wurden, wie Pulsation, Schwirren und andere Gefäßgeräusche über dem Tumor können einen solchen Verdacht erwecken. Lazarus[1]) nimmt an, daß die durch den Tumor bewirkte Kompression der Aorta zu einer zentralen Erweiterung dieses Gefäßes führen und so pathologische Geräusche hervorrufen könne. Die Pulsationen werden sich wohl leicht als fortgeleitete erkennen lassen, da allseitige pulsatorische Expansionen zu fehlen pflegen (Koerte). Auch kann man in Knieellenbogenlage das Phänomen verschwinden sehen (Pepper[2])).

Zu gunsten eines Aneurysma der Bauchaorta sprechen andererseits große Blässe oder venöse Stauung im Gesicht, sowie Schwäche des Radialpulses (vergl. Thiem[3])).

In gewissen Fällen kann jedoch die Entscheidung recht schwierig sein, ob es sich um eine der Aorta aufsitzende und ihre Schläge fortleitende Geschwulst oder um ein Aneurysma handele. Auch in einem von Thiem[3]) berichteten Fall von traumatischem Aneurysma der Bauchaorta war im Anfange die sichere Diagnose nicht zu stellen und erst nach mehrjährigem Bestehen ließen das Auftreten eines deutlichen Schwirrens und eines blasenden, mit dem Spitzenstoß synchronen Geräusches keinen Zweifel über die Natur des Tumors. Noch schwieriger als bei Aneurysmen der Aorta abdominalis kann bei solchen ihrer kleinen Seitenäste die Differentialdiagnose werden. Im wesentlichen kommen hier nur die Aneu-

1) l. c. Zeitschrift f. klin. Medizin Bd. 50, 51.
2) Vgl. Senn, l. c.
3) Handbuch der Unfallerkrankungen. Stuttgart 1898, S. 622.

rysmen der Nierenarterie in Betracht. Unter 13 Fällen, die Keen [1]) zusammenstellte, waren 6 traumatischen Ursprungs, während Morris [2]) unter 19 Fällen sogar 12 traumatische fand.

Speziell in denjenigen Fällen, in denen nach dem Trauma ein lumbarwärts entwickelter Tumor die Lende mehr oder weniger ausfüllt, wird man auch an ein Aneurysma spurium der Arteria renalis denken müssen. Charakteristische Gefäßphänomene, wie Pulsation und Geräusche fehlen leider bei dieser Affektion [3]), da das Lumen der Nierenarterie im Verhältnis zur Größe des Sackes zu klein ist, um eine Fortleitung dieser Erscheinungen zu ermöglichen. Die falschen Aneurysmen der Art. renal. können unmittelbar oder längere Zeit nach dem Trauma auftreten und ein sehr bedeutendes Volumen erreichen, von 2 Faustgröße bis zum Umfange des halben Abdomens. Die Art des Insults ist ähnlich wie bei den Pankreascysten: Überfahrung, Pufferquetschung, Hufschlag oder Stoß gegen den Leib werden angeführt.

Der Tumor ist elastisch, mitunter undeutlich fluktuierend, meist wenig beweglich und zeigt selten respiratorische Verschieblichkeit; manchmal ist er unempfindlich, zuweilen mit großen Schmerzen verbunden, die unmittelbar nach dem Unfalle selten zu fehlen pflegen. Während alle die genannten Symptome so wenig charakteristisch sind, daß sie keinen sicheren Anhaltspunkt für die Diagnose geben, scheint mir eines gerade auch mit Rücksicht auf die Unterscheidung von traumatischen Pankreascysten die größte Beachtung zu verdienen: Bei den traumatischen Aneurysmen der Nierenarterie wurde nämlich fast immer (bei Morris in 10 von 12 Fällen) Hämaturie beobachtet. Sie ist meist das erste Symptom, das oft bald nach dem Unfalle noch vor Entwicklung eines Tumors auftritt und monatelang anhalten oder nach 1—2 Tagen aufhören kann, um später wieder aufzutreten. In der Zwischenzeit pflegt dann der Urin etwas Albumen zu enthalten. Allerdings bildet selbst die Hämaturie kein absolut beweisendes Kriterium, da sie in seltenen Fällen (Hahn [4]) beim Aneurysma fehlen kann, andererseits bei traumatischer Pankreascyste, allerdings in ganz vereinzelten Fällen,

1) Philadelphia med. journal 1900, s. auch Handbuch der praktischen Chirurgie 1901. Bd. III, 2, S. 548.

2) Lanzet 1990, oct. 6, p. 1002.

3) Nur in einem einzigen der Morrischen Fälle wurde ein lautes systolisches Geräusch über dem Tumor wahrgenommen.

4) Deutsche medizinische Wochenscurift 1894.

wahrscheinlich infolge gleichzeitiger Nierenkontusion beobachtet wurde (Seefisch, Ghiulamila).

Auch in meinem Falle wiesen manche Zeichen auf eine Beteiligung der Niere (vorübergehende Albuminurie in den ersten Tagen, Harnbeschwerden, Ausstrahlen von Schmerzen nach der Eichel), so daß bei der außergewöhnlich lateralen Entwicklung der Geschwulst und bei dem Ergebnis der lumbal ausgeführten Probepunktion, die lackfarbenes Blut zutage förderte, das Vorhandensein eines Blutsackes in der unmittelbaren Umgebung der Niere sehr wesentlich in den Kreis der Erwägungen gezogen werden mußte.

In solchen, allerdings nicht sehr häufigen Fällen, wo die Geschwulst die ganze Lendengegend ausfüllt, kommt auch die traumatische „Hämatonephrose" in Frage [1]). Nach Koerte zwar reicht in der Regel der Pankreastumor nur bis zur Achsellinie, während sich dahinter tympanitischer Schall findet. Daß aber auch Ausnahmen von dieser Regel vorkommen, beweist meine Beobachtung, nach der die Geschwulst die ganze linke Lendengegend einnahm und auch von der hinteren Bauchwand her unterhalb der 12. Rippe deutlich palpabel war.

Das Kolon verlief teils vor dem Tumor, teils median von ihm; hinter ihm war nirgends tympanitischer Schall zu erzeugen. Dieser Befund sprach eigentlich mehr für Nierentumor, und diese Konfiguration der Geschwulst war ja auch durch die gleichzeitig bestehende traumatische Perinephritis bedingt, die eben die Unterscheidung der Pankreascyste gegen einen von der linken Niere ausgehenden Prozeß ungemein erschwerte.

Auch das von Koerte mit Recht hervorgehobene Moment, daß sich bei genauer Anamnese die Entwicklung des Pankreastumors vom Epigastrium aus feststellen lassen wird, kam in meinem Falle in Wegfall, da in diesem eine deutliche lumbale Anschwellung dem Auftreten des Tumors im linken Hypochondrium voranging.

Veränderungen des Urins, besonders Blutbeimischung, werden sich in den Fällen traumatischer Hämato- und Hydronephrose wohl häufiger unmittelbar nach dem Unfall als später nachweisen lassen. Ein großer Blutsack kann dann die Kommunikation mit der Blase unterbrechen. In diesem Falle würde die Cystoskopie zeigen, daß der Ureter der kranken Seite keinen Harn ausspritzt (Koerte).

Nur in sehr seltenen Fällen gewannen die traumatischen

1) Traumatische Hydronephrosen sind sehr selten und entstehen meist erst lange Zeit nach der Verletzung (vgl. Küster l. c.).

Pankreascysten eine so große Ausdehnung, daß sie das ganze Abdomen einnahmen und irrtümlich für Ascites gehalten wurden.

So hatte sich im Falle von Phillips 5 Monate nach einem Hufschlag unter heftigen Schmerzanfällen eine enorme Anschwellung des Leibes gebildet. Abgesehen von der Magengegend war überall über dem Abdomen der Perkussionsschall gedämpft.

Der Nabel war vorgewölbt und Fluktuation nachweisbar. Die Veränderung der Dämpfung bei Lagewechsel war nicht so typisch, wie bei freiem Erguß, daher wurde die Diagnose auf Ascites mit Peritonealadhäsionen gestellt. Auch die Incision schaffte keine Klarheit, und erst die Sektion ergab das Bestehen einer Pankreascyste, die fast die ganze Bauchhöhle ausfüllte und dicht an die vordere Bauchwand heranreichte. Der Magen lag über der Cyste, die sich nach unten bis ins Becken erstreckte.

In der Diskussion, die sich an diese Mitteilung anschloß, erwähnten zum Busch und Douglas Powell ähnliche Fälle von Pankreascysten, die zur Verwechslung mit Ascites Anlaß gegeben. Der Patient zum Buschs bekam im Anschluß an die Punktion eine septische Peritonitis, der er erlag. Ob diese Cysten auch traumatischen Ursprungs waren, ist nicht angegeben.

BOSTON MEDICAL LIBRARY

Auch ein abgesacktes peritonitisches Exsudat kann mitunter bei der Differentialdiagnose in Frage kommen. Im Riegnerschen Falle, in dem die Anamnese auf eine Magenperforation infolge von Ulcus hindeutete, hatte O. Rosenbach anfänglich ein hinter dem Magen gelegenes peritonitisches Exsudat vermutet. Auch Drobnick zog in seinem Falle eine abgekapselte eitrige Peritonitis mit in die Reihe der diagnostischen Erwägungen. Eine genaue Berücksichtigung der Vorgeschichte und des klinischen Befundes wird jedoch nach dieser Richtung hin nur selten Irrtümer aufkommen lassen. Dasselbe gilt von der Verwechslung mit Mesenterialcysten. Wenn sie nicht gerade an der Ansatzstelle des Mesenteriums liegen, sind sie meist unterhalb des Nabels zu fühlen und besitzen eine weit größere Beweglichkeit als Pankreascysten (vergl. Speckert[1]).

Sehr schwierig dagegen muß sich die Unterscheidung der letzteren gegen anderweitige retroperitoneale Cysten gestalten. Abgesehen von den höchst seltenen Nebennierencysten[2]), die übrigens, soviel mir bekannt, noch nicht im Anschluß an Verletzungen beobachtet wurden, kommen hier besonders die retroperitonealen Lymph-

1) Archiv für klin. Chirurgie Bd. 75, Heft 4.

2) Nach Karewski drängen die Nebennierencysten Magen und Colon nur nach vorn, aber nicht nach oben und unten; auch könne die Palpation der nach unten gedrängten Niere einen Anhaltspunkt für ihre Diagnose geben.

und Chyluscysten in Betracht. Elter[1]) hat einen hierhergehörigen Fall beschrieben.

Es handelte sich um einen 13jährigen Knaben, der von einem Leiterwagen überfahren wurde, wobei ihm die Räder über den Oberbauch gingen. Sofort nachher traten Erbrechen und heftige epigastrische Schmerzen auf. In der Folgezeit Kolikanfälle in der Oberbauchgegend und Entwicklung eines epigastrischen elastischen Tumors, der sich nach links etwas weiter als nach rechts ausdehnte. Magen und Querkolon legten sich bei der Aufblähung vor den Tumor, der durch einen tympanitischen Streifen gegen Leber und Milz abgegrenzt war. Also: das typische klinische Bild einer traumatischen Pankreascyste. Diese Diagnose wurde auch vorerst gestellt. Trotzdem konnte bei der Operation ein anatomischer Zusammenhang der retroperitoneal hinter der Bursa omentalis gelegenen Cyste mit dem Pankreas nicht festgestellt werden, und der klare Cysteninhalt enthielt keinen Pankreassaft. Im Fistelsekret fanden sich große Mengen Natriumkarbonat und ein diastatisches Ferment. Trypsin fehlte. Nach der Operation entleerte sich noch eine beträchtliche Menge klarer lymphatischer Flüssigkeit aus dem Cystenraum.

Elter nimmt an, daß es sich um einen durch Ruptur eines großen Lymphgefäßstammes entstandenen retroperitonealen Lymphergnß, eine Pseudolymphcyste gehandelt habe.

Dagegen ist Münzer[2]) der Ansicht, daß die erst gestellte Diagnose Pankreascyste annehmbar er sei, weil der negative Trypsinbefund nichts beweise. Da jedoch auch die operative Autopsie einen Zusammenhang der Cyste mit dem Pankreas nicht erkennen ließ, muß meines Erachtens die Genese der Cyste als unentschieden betrachtet werden.

Schließlich möchte ich noch die von Fisher[3]) als peritoneal sanguineous cysts bezeichneten Blutcysten des Mesenteriums, speziell die ohne Pankreasverletzung entstehenden Hämatome der Bursa omentalis erwähnen. Ihren klinischen Erscheinungen nach lassen sie sich kaum von den Pankreascysten abgrenzen (Fisher, Lloyd). Von den 20 Fällen, die Fisher anführt, sind 6 traumatischen Ursprungs. Tatsächlich stimmen sie in ihrem Verlauf und ihren Symptomen, auch in den Lageverhältnissen des nachweisbaren Tumors mit Pankreascysten auffallend überein. Dies ist leicht zu begreifen, wenn man die anatomischen Verhältnisse solcher Bursa-

1) Bruns Beiträge zur klin. Chirurgie, Bd. 30, S. 558.

2) Pankreascysten, Sammelreferat. Centralblatt für die Grenzgebiete, Bd. VI, 1903.

3) l. c.

hämatome in Betracht zieht. Wenn aber Fisher soweit geht, in einem Falle (Mérigot), wo die Sektion einen innigen Zusammenhang der Cyste mit dem atrophierten und in die fibröse Cystenwand aufgegangenen Drüsenkörper des Pankreas ergibt, die intensive Veränderung des letzteren als sekundär durch den mechanischen Druck der benachbarten Blutcyste verursacht, aufzufassen, so scheint seine Deutung recht gezwungen. Und wenn Fisher schließen zu dürfen glaubt, daß alle oder die überwiegende Mehrzahl der als traumatische Pankreascysten beschriebenen Tumoren nur „intraperitoneal sanguineous cysts" seien, die mit dem Pankreas keinen oder nur einen sekundären Zusammenhang hätten, so wird diese Meinung von Koerte mit vollstem Rechte zurückgewiesen.

Immerhin kann wegen der großen Übereinstimmung der klinischen Bilder die Entscheidung über den Ursprung einer epigastrischen Cyste oft erst durch die Untersuchung des Cysteninhalts oder durch die Autopsie in vivo bei der Operation getroffen werden.

Die Flüssigkeit im Innern der traumatischen Pankreascysten ist in der Tat von charakteristischer Beschaffenheit, zeigt aber doch nach den vorliegenden Mitteilungen sehr erhebliche Differenzen:

15mal wird sie als klar, 12mal als trüb, öfters als opalisierend, auch als milchig oder rahmähnlich geschildert. Seltener wurde ein farbloser, wasserheller Cysteninhalt gefunden. Seine Farbe ist am häufigsten als rot, dunkelbraunrot, braun oder gelbbraun bezeichnet, öfters auch als gelblich oder hellgelb, gelegentlich als kaffee- oder schokoladefarbig, einmal als porterähnlich. In drei Fällen (Lynn, Littlewood, Zimmermann II) hatte die Farbe eine grünliche Nuance. In der von mir operierten Cyste war das Kolorit des Inhalts steingrau mit einem Stich ins Gelbliche.

Die Konsistenz der Flüssigkeit wird selten als dünn, öfters als dickflüssig oder schleimig angegeben. Die Reaktion ist in der Regel alkalisch, nur einmal (Pichler) war sie neutral. Das spezifische Gewicht schwankt im allgemeinen zwischen 1010 und 1020; ausnahmsweise hoch war es in Gussenbauers Fall (1160). Einen fast konstanten Befund bildet ein ziemlich reichlicher Eiweißgehalt, so daß Koerte darin eine charakteristische Eigentümlichkeit sieht.

Im Falle von Barker betrug der Eiweißgehalt 3 Proz. Von besonderen Eiweißkörpern werden angeführt. Albumin und Globulin (Karewski, Payr), Propepton (Karewski), Pepton (Gussenbauer, Barker), Albumose (Dezmann). Fett war in zehn Fällen teils in Tropfenform, teils in Körnchenkugeln nachweisbar, zweimal auch in Gestalt von Fettsäurenadeln (Pichler, Honigmann), Cholestearinkristalle wurden zweimal gefunden

(Treiburg, Doran), Spuren von Zucker konnten Tremaine, Payr und Lazarus im Cysteninhalt nachweisen.

Von sonstigen chemischen Bestandteilen, die gelegentlich gefunden wurden, seien noch erwähnt Mucin (Payr, Lazarus, Pichler), Chloride (Treiburg, Tremaine, Chew-Cathcart, Littlewood, Dick I), Tyrosin (Kulenkampf, Pitt-Jacobson, Doran, Randall, Dezmann, Coombs-Nash und Seefisch) und Leucin (Kulenkampf, Lynn u. Seefisch), endlich Harnstoff (Martin-Morison).

Das Sediment enthielt in vielen Fällen mehr oder weniger veränderte rote und weiße Blutzellen, wie auch häufig makroskopische Blutbeimengungen erwähnt werden, außerdem große granulierte Zellen (Coombs und Nash), abgestorbene Peritoneal- und Zylinderepithelien, sowie Drüsenelemente (Pichler), Pigment (Fisher, Pichler) und bräunliche Kristalle (Lissner).

Für die Diagnose der Pankreascysten am wichtigsten ist der Befund der spezifischen Fermente in der Cystenflüssigkeit.

In 28 Fällen fand ich keine verwertbaren Angaben über diesen Punkt, während dreimal (Berg, Tremaine, Drobnick) nur erwähnt wird, daß der Cysteninhalt die Eigenschaften des Pankreassaftes besaß.

Unter den übrigen 39 Fällen sind nur 8, in denen alle 3 Fermente nachgewiesen wurden. (Riegner, Karewski, Littlewood, Schala, Brown, Dezmann, Seefisch, Honigmann).

Trypsin allein wurde viermal gefunden (Gussenbauer, Cushing, Dick I und II), Fettemulgierendes Ferment allein einmal (Poppert), diastatisches Ferment allein 14 mal (Chew-Cathcart, Pitt-Jacobson, Barnett, Martin-Morison, Schwartz, Fisher, Lynn, Doran, Payr, Barker, van der Laan, Fisk, Coombs u. Nash, Lazarus).

Trypsin und Fettferment 5 mal (Karewski I, Albert, Lissner, Zimmermann I u. II).

Diastatisches und Fettferment 6 mal (Kulenkampf, Küster, Treiburg, Lindner, Lloyd, Exner).

Keine Fermente wurden trotz darauf gerichteter Untersuchung in den Fällen von Randall und Lardy gefunden [1]).

In denjenigen Fällen, in denen alle 3 Pankreasfermente nachzuweisen waren, ist der Zusammenhang der Cyste mit der Drüse als sicher zu betrachten. Anders steht es mit den viel zahlreicheren Fällen, in denen einzelne Fermente fehlen. Die größte diagnostische Bedeutung beanspruchi dann der Befund von Trypsin, demnächst von Fettferment, während die amylolytische Wirkung gelegentlich auch in andern Punktionsflüssigkeiten beobachtet worden ist (von Jacksch, Breusing, Zeehuisen [2]) Koerte nimmt allerdings an, daß eine kräftige diastatische Wirkung immerhin

1) In dieser Übersicht ist keine Rücksicht darauf genommen, ob die Fermente im Cysteninhalt oder erst später im Fistelsekret nachgewiesen wurden.

2) Citiert nach Koerte, l. c.

die Diagnose zu stützen vermag, während eine schwache nichts beweise. Dagegen stützt Elter in seinem Falle die Diagnose: Lymphcyste direkt auf die Tatsache, daß ein sacharifizierendes Ferment in der Cystenflüssigkeit enthalten war, und fügt hinzu: „In einem Pankreasfistelsekret wäre entweder kein Ferment oder doch jedenfalls Trypsin nachzuweisen gewesen". Wenn man diesen Standpunkt einnehmen wollte, so müßte man einen großen Teil der Fälle, die unter der Diagnose „Pankreascyste" veröffentlicht worden sind, als zweifelhaft bezeichnen.

Denn nur in 17 Fällen war Trypsin nachweisbar, und nur zweimal wurden gar keine Fermente gefunden, während 14 mal das diastatische Ferment allein und 6 mal mit Steapsin zusammen nachgewiesen wurde. Jedoch wird man Elter nicht ohne weiteres beistimmen dürfen. Wenn auch zuzugeben ist, daß der Befund von Trypsin[1]) für eine Pankreascyste pathognomonisch ist, so darf man doch beim Fehlen von Trypsin, wenn die andern Fermente vorhanden sind, nicht den pankreatischen Ursprung der Cyste negieren. Boruttau[2]) ist der Ansicht, daß Blutbeimengung die Wirksamkeit der Fermente zerstört, die daher oft im Fistelsekret nachweisbar sind, wo sie im Inhalt der bei der Operation entleerten Cyste fehlten; und Lazarus[3]) weist darauf hin, daß gerade Trypsin und Fettferment zur Verdauung von Gewebstrümmern und Bluterguß verbraucht werden können. Daher finde sich am häufigsten das diastatische Ferment allein. Auch Sekretstagnation, autolytische und entzündliche Prozesse könnten zur Zersetzung der Fermente führen.

Danach wäre es jedenfalls erklärlich, daß das eiweißspaltende Ferment eher verschwindet als die andern. Es muß hier auch erwähnt werden, daß vielleicht grade der Trypsinnachweis an Bedingungen geknüpft ist, die physiologisch noch nicht ganz aufgeklärt sind. Koerte[4]) fand, als er gelegentlich einer Operation am Ductus choledochus durch einen in den Ductus pancreaticus eingeführten Katheter das normale Pankreassekret auffing, fett- und stärkespaltendes Ferment, während das eiweißverdauende fehlte. Erst bei Zusatz von menschlichem Darmsaft zeigte das Pankreassekret die Fähigkeit, Eiweiß aufzulösen. Koerte schließt daraus, daß im Pankreassekret nur ein Proferment des Trypsin enthalten sei, welches erst durch Kontakt mit Darmsaft aktiv wird und dann energische Eiweißverdauung ausübt. Dagegen konnte Becker[5]) in dem Sekret einer Fistel, die sich nach Schußverletzung des Pankreas gebildet hatte, alle drei Pankreasfermente nachweisen. Die Zumischung von Darmsaft war im Beckerschen Falle ausgeschlossen, und der Autor glaubt daher, das Prinzip, durch welches das Protrypsin aktiviert wird, sei mit dem Wundsekret

---

1) Lazarus hat allerdings auch einmal im Inhalt einer Ovarialcyste fibrinverdauende Wirkung feststellen können.

2) Vgl. Remy, Beiträge zur Kenntnis der Pankreascysten. In.-Dissertation Göttingen 1901.

3) l. c.

4) Langenbecks Archiv für klin. Chirurgie, Bd. 71, S. 1049.

5) Bruns Beiträge zur klin. Chirurgie, Bd. 44, Heft 3, S. 760/61,

hineingelangt. Er schließt daraus, daß dieses Prinzip nicht allein im Darmsaft enthalten sein könnte [1]).

Jedenfalls geht aus Körtes Beobachtung hervor, daß der fehlende Trypsinnachweis nicht ohne weiteres gegen die Diagnose Pankreascyste verwertet werden darf, wie es Elter tut. Noch auffälliger ist es, daß dieser das Fehlen sämtlicher Fermente eher für eine Stütze der Diagnose hält, als das Vorhandensein von Diastase und Steapsin. Freilich sind eine Reihe von Fällen beobachtet, wo der Nachweis aller Fermente mißlang, aber durch die anatomische Untersuchung ein Zusammenhang der Cyste mit dem Pankreas sichergestellt wurde. Unter denen mit traumatischer Anamnese sind allerdings nur zwei hierhergehörige zu erwähnen. Im Falle von Mérigot de Treigny erwies die Sektion schwere Veränderungen des mit der Cyste zusammenhängenden Pankreas. Doch wird von dem Vorhandensein von Fermenten nichts erwähnt. Randall teilt ausdrücklich mit, daß in seinem Falle keine Fermente zu finden waren. In der untersuchten Cystenwand fand sich jedoch Drüsengewebe mit tubulösen Alveolen, die mit kubischem Epithel ausgekleidet waren.

Fassen wir unser Urteil über die Bedeutung des Ferment befundes zusammen, so können wir sagen: Absolut beweisend für den Zusammenhang einer Cyste mit dem Pankreas ist nur der Nachweis sämtlicher drei charakteristischen Fermente oder des Trypsins zusammen mit einem der beiden anderen. Werden nur die letzteren beiden gefunden, so bleibt die Diagnose noch wahrscheinlich. Gelingt nur der Nachweis des stärke- oder fettspaltenden Ferments, so ist der Befund nur zusammen mit anderen charakteristischen Momenten als Stütze für die Diagnose zu verwerten, und zwar hat die fettspaltende Wirkung größere Bedeutung als die diastatische. Fehlen sämtliche Fermente, so ist trotzdem ein Zusammenhang der Cyste mit dem Pankreas keineswegs ausgeschlossen.

Probepunktion.

Es ist erklärlich, daß bei den häufig sich bietenden Schwierigkeiten der klinischen Diagnose öfters zur Probepunktion geschritten wurde, weil man von der Untersuchung des Cysteninhalts ein entscheidendes Ergebnis erwartete. Nach dem aber, was eben über den diagnostischen Wert des Cysteninhalts auseinandergesetzt worden

1) Neuerdings beobachtete auch Garrè (Bruns Beiträge, Bd. 46, Heft 1, S. 236), welcher bei Operation einer Pankreasverletzung das Sekret der Drüse gewann, daß Trypsin nur nach Zusatz von Dünndarmschleimhautextrakt (Enterokinase) wirksam wurde, während die beiden anderen Fermente ohne weiteres nachweisbar waren.

ist, muß es sehr fraglich erscheinen, ob der Nutzen der Probepunktion im richtigen Verhältnis steht zu den Gefahren, die dieser oft für zu harmlos erachteten Encheirese anhaften.

In 26 Fällen von traumatischer Pankreascyste wurde eine Probepunktion vorgenommen. In acht Fällen war der kleine Eingriff von mehr oder weniger unangenehmen Nebenerscheinungen gefolgt:

1. Chew und Cathcart: Sofort nach der Probepunktion treten heftige Schmerzen und Collaps ein.

2. Tremaine: Nach der Probepunktion Schmerz, Collaps, Erbrechen. In beiden Fällen mußte sofort Laparotomie angeschlossen werden. Es zeigte sich, daß die Cyste geplatzt war.

3. E. Küster: Am Nachmittage nach der Probepunktion kardialgische Anfälle und Reizerscheinungen, die nach zwei Tagen aufhörten. Im Peritoneum nach einigen Tagen freier Erguß nachzuweisen.

4. Karewski fand bei der Operation, daß die Punktionsnadel den Magen durchbohrt hatte: ein weiterer Nachteil war daraus nicht entstanden.

5. Payr: Nach der Probepunktion verschwand der Tumor unter starken Schmerzen.

6. van der Laan: 3 Stunden nach der Probepunktion war die Cyste verschwunden. Schüttelfrost, Erbrechen und Leibschmerz traten auf. Bei der sofort ausgeführten Laparotomie war die kollabierte Cyste nicht aufzufinden, so daß die Operation 3 Wochen später nach Wiederanfüllung der Cyste wiederholt werden mußte.

7. Dick, Fall I: Nach der Probepunktion, bei der 2 Liter Inhalt entleert werden, trat eine vorübergehende Besserung in den Beschwerden des Kranken ein, so daß er nach 4 Tagen ohne ärztliche Erlaubnis das Bett verließ. Darauf trat reichliches galliges Erbrechen, Ikterus und Verschlechterung des Allgemeinbefindens ein. Bei der Laparotomie zeigten sich Fettnekrosenherde im Netz. Wenige Tage darauf trat unter zunehmender Schwäche Ikterus, Erbrechen und Koma der Tod ein. Bei der Sektion wurden Fettnekrosen auch in der Cystenwand, im Milzhilusfett und in der Pankreassubstanz gefunden.

Es ist nicht auszuschließen, daß durch die Punktionsöffnung Cysteninhalt ins Peritoneum ausgeflossen sei und die disseminierte Fettnekrose hervorgerufen habe.

8. Honigmann: In meinem Fall wollte ich die Gefahr der Probepunktion vermeiden, indem ich von hinten einstach, zumal der Tumor stark lumbal entwickelt war. Kurze Zeit nach der Probepunktion trat Harndrang auf, und es wurde blutiger Urin entleert.

Die Hohlnadel hatte also die Niere verletzt. Weitere Folgen traten allerdings nicht auf. Schon die zweite Urinentleerung zeigte makroskopisch keine Blutbeimischung mehr; nach wenigen Tagen war auch mikroskopisch kein Blut mehr im Zentrifugat nachzuweisen. Immerhin wirkte der Zwischenfall zuerst auf Arzt und Patienten beunruhigend.

Die Hauptgefahren der Probepunktion bestehen also einmal in Nebenverletzungen der Nachbarorgane (Magen, Darm, Niere, Gefäße), die allerdings bei Benutzung scharfer und dünner Nadeln wohl kaum je zu ernstlichen Komplikationen führen dürften, ferner aber besonders in der Entleerung von Cysteninhalt durch die Punktionsöffnung in die freie Bauchhöhle. Nach den angeführten Erfahrungen kann man den Cysteninhalt keinesfalls als indifferent für das Peritoneum ansehen.

Nicht allein, daß in mehreren Fällen heftige peritoneale Reizerscheinungen auftraten, die eine sofortige Laparotomie nötig machten, in einem Falle (Dick) hatte der Austritt der Pankreasflüssigkeit in den Bauchfellraum auch zur Bildung von Fettnekrosen geführt, und der letale Ausgang muß wohl hierauf zurückgeführt werden. Wenn auch die schweren Krankheitserscheinungen nicht unmittelbar nach der Punktion auftraten, sondern erst vier Tage später, als der Patient zum ersten Male danach das Bett verließ, so ist das jedenfalls so zu erklären, daß durch die ziemlich ausgiebige Entleerung der Cyste zunächst ihre Spannung so vermindert wurde, daß in der Rückenlage des Kranken kein Inhalt ausfloß. Durch Wiederanfüllung der Cyste und durch die mit dem Aufstehen verbundene Erschütterung mag dann erst der Austritt einer größeren Flüssigkeitsmenge ins Peritoneum ermöglicht worden sein.

Nach den Tierversuchen von Hildebrandt, Dettmer, Koerte u. a. ist zweifellos mit der Möglichkeit zu rechnen, daß durch Ausfließen von Pankreassaft in die Bauchhöhle eine disseminierte Fettnekrose entstehen kann. Wiewohl diese meist verhängnisvolle Krankheit auch wiederholt nach Verletzungen beobachtet wurde (Warren, Rolleston, Foster und Fitz, Hansemann[1]) u. s. w.), ist unter den zahlreichen Fällen von traumatischen Pankreascysten die Beobachtung von Dick die einzige, wo diese unglückliche Komplikation auftrat. Es ist kaum anzunehmen, daß das so charakteristische Bild der Fettnekrose selbst in leichteren Fällen mit glücklichem Verlaufe der Aufmerksamkeit der Operateure entgangen wäre.

Gewiß darf man nicht verkennen, daß in dem Dickschen Falle noch besondere Umstände vorgelegen haben müssen — vielleicht eine infektiöse Beschaffenheit des Pankreassaftes — die die deletäre Wirkung des Cysteninhalts begünstigten. Denn in den übrigen oben erwähnten Fällen, in denen Cysten-

1) Vgl. Koerte, l. c.

inhalt ins Peritoneum ausfloß, waren niemals Fettnekrosen zu beobachten. Im allgemeinen scheint ja der Pankreascysteninhalt frei von Mikroorganismen zu sein. Untersuchungen darüber liegen erst wenige vor. Randall fand die aus der von ihm operierten Cyste entleerte Flüssigkeit steril. Lazarus untersuchte den Saft zweier hämorrhagischen Cysten bakteriologisch und fand ihn keimfrei.

Auch in meinem Falle erwies sich der Cysteninhalt mikroskopisch und im Kulturverfahren als bakterienrein.

Nach v. Mikulicz[1]) wirkt aber das mit Blut vermischte Pankreassekret in größeren Mengen hochgradig toxisch und kann auch ohne Hinzutreten bakterieller Infektion (wie z. B. bei der sogenannten Apoplexia pancreat) zum Tode führen. Auch indirekt schädige das Pankreasexsudat das Peritoneum, indem es den Boden für die Infektion empfänglich mache. Auch könne bei Verletzungen des Pankreas retrograd vom Duodenum aus eine bakterielle Infektion der Drüse stattfinden. Das Pankreassekret vermöge anscheinend auch aseptische Peritonitis zu erzeugen (paralytischer Ileus). Daher müsse man das Pankreassekret in jedem Falle vom Peritoneum fern zu halten suchen.

Schließlich ist noch zu erwähnen, daß durch die Probepunktion auch Blutungen in die Cyste hinein erfolgen können, deren Wand meist reich an Gefäßen ist.

Nach alledem stehen der Probepunktion so erhebliche Bedenken gegenüber, daß ihre etwaigen Vorteile dagegen gering anzuschlagen sind. Denn die Aussicht, alle charakteristischen Fermente in der Punktionsflüssigkeit zu finden, ist eine sehr unsichere. Die Therapie wird aber auch kaum je durch das Ergebnis der Punktion beeinflußt werden, da der fühlbare cystische Tumor und die von ihm bedingten Beschwerden die Anzeige zur Operation abgeben, gleichviel ob der Ausgangspunkt der Geschwulst das Pankreas ist oder nicht. Über die anatomische Lage des Tumors, deren genauere Kenntnis allerdings für die Operation notwendig ist, gibt ja die klinische Untersuchung besseren Aufschluß als der Probestich. Dieser wird daher nur ausnahmsweise seine Indikation finden, am ehesten noch bei den stark lateral entwickelten Tumoren, wo die minder gefährliche extraperitoneale Ausführung der Punktion von der Lende her möglich ist[2]).

1) l. c.

2) Zimmermann hat in seinem 2. Falle eine Probepunktion nach vorheriger Eröffnung der Bauchhöhle vorgenommen. Bei einem solchen Vorgehen vermeidet man zwar die Gefahren der Punktion, dafür aber ist der Eingriff fast eben so groß, als wenn man sofort die Eröffnung und Einnähung der Cyste anschließen würde.

Pathogenese.

Wenngleich bei der klinischen Betrachtung sämtliche dieser Besprechung zugrunde liegenden Fälle unterschiedslos als „Pankreascysten" zusammengefaßt wurden, so darf man doch vom pathologisch-anatomischen Standpunkte aus keineswegs alle diese Gebilde als einheitlichen Begriff ansehen. Bekanntlich wurde noch vor etwa einem Dezennium von manchen Autoren (Fisher, Lloyd) das Vorkommen wahrer Pankreascysten nach Trauma überhaupt geleugnet und die überwiegende Mehrzahl der einschlägigen Fälle für Hämotome der Bursa omentalis erklärt. Heute liegt jedoch genügendes Material vor, welches die traumatische Entstehung cystischer Bildungen innerhalb der Bauchspeicheldrüse und an ihrer Peripherie ganz sicher stellt.

Will man allerdings nur die endopankreatischen als echte Pankreascysten ansprechen, so würde sich ihre Zahl sehr reduzieren. Doch erscheint es uns berechtigt, auch diejenigen peripankreatischen Cysten dazu zu rechnen, bei denen der anatomische Zusammenhang mit der Bauchspeicheldrüse durch die Beschaffenheit des Cysteninhalts (Nachweis der Fermente) oder durch den Befund von Pankreasgewebe in der Cystenwand zu erweisen ist.

Diese letzteren, in der Literatur als Pseudocysten oder Cystoide des Pankreas bezeichnet, bilden gerade die Mehrzahl der traumatischen Fälle und sind abzugrenzen gegen die klinisch meist sehr schwer davon unterscheidbaren Ergüsse in die Bursa omentalis bei intaktem Pankreas. Das morphologische Kriterium, ob eine echte Cyste oder eine Scheincyste vorliegt, bildet das Vorhandensein oder Fehlen einer selbständigen Wand.

Nach Ziegler[1]) nennt man „einen Hohlraum, der gegen die Umgebung durch eine Bindegewebsmembran oder auch durch ein komplizierter gebautes Gewebe abgegrenzt ist und einen von der Hülle differenten Inhalt besitzt, eine Cyste." (Vgl. auch Heinricius[2]).

Bei einem Erguß in den Netzbeutel wird die Wand vom Peritoneum gebildet, die echten Pankreascysten dagegen liegen extraperitoneal, gleichviel ob die Sackwand ausschließlich von mehr oder weniger veränderten Gewebsbestandteilen des Pankreas gebildet wird oder als Endprodukt einer durch den Erguß von Blut und

1) Allgemeine Pathologie. Jena 1898.
2) Archiv für klin. Chirurgie, Bd. 54.

Pankreassaft in seiner Umgebung angeregten reaktiven Entzündung lediglich eine Bindegewebskapsel darstellt.

Um die verschiedenen Typen der Cystogenese schildern zu können, müssen wir uns an das bisher vorliegende anatomische Tatsachenmaterial halten.

Die Sektionsbefunde von Le Dentu, Richardson, Méry, Mérigot de Treigny und Tilger sind schon von Koerte in seinem vielfach zitierten Werke[1]) so eingehend gewürdigt, daß ich nur darauf zu verweisen brauche. Koerte trennt die traumatischen Pankreascysten in 2 Klassen:

I. Fälle, bei denen das Trauma eine chronische interstitielle Pancreatitis hervorruft, und bei denen dann allmählich unter anfallsweise auftretenden entzündlichen Erscheinungen im Laufe von längerer Zeit eine cystische Geschwulst im Epigastrium entsteht. Die Zerreißung von Drüsengewebe, sowie der Erguß von Blut und Pankreassekret können zur chronisch entzündlichen Wucherung des interstitiellen Bindegewebes führen, wodurch eine Abschnürung und cystische Erweiterung einzelner Drüsenbläschen und ihrer Ausführungsgänge zustande kommt. Zu dieser Klasse rechnet Koerte die Fälle von E. Küster, Lindner, Steele, Riegner und Pitt.

II. Fälle, bei denen die epigastrische Geschwulstbildung kurze Zeit nach der Verletzung (13 Tage bis wenige Monate) auftritt. Diese „Pseudocysten" seien als hämorrhagische oder entzündliche Ergüsse anzusehen, die entweder in die Bursa omentalis direkt oder unter das die Drüse deckende Peritonealblatt stattfanden. Das Trauma bewirkt eine Zerreißung der Drüse und einen Erguß von Blut und Pankreassaft. Wird gleichzeitig das die Drüse bedeckende Peritonealblatt durchtrennt, so ergießt sich das Exsudat in die Bursa, die durch entzündliche Verklebung des Foramen Winslowii von der Bauchhöhle abgeschlossen wird. Anderenfalls bleibt der Erguß retroperitoneal und kann sich abkapseln und in die Bursa allmählich hineinwachsen oder auch sekundär in sie perforieren.

Die Frage, ob durch mechanische Insulte auf dem Umwege einer interstitiellen Entzündung Cysten im Pankreas entstehen können, ist auch experimentell in Angriff genommen worden.

Koerte[2]) konnte bei Katzen und Hunden nach Verletzungen der Drüse, die teils in Quetschungen allein, teils in solchen mit gleichzeitigen Gefäßabbindungen oder Injektionen reizender Stoffe bestanden, starke Wucherung des interstitiellen Gewebes mit Beeinträchtigung der Drüsenbläschen, die von Bindegewebe umschnürt waren, folgen sehen. Lazarus[3]) hat an 13 Hunden Versuche gemacht. Die mechanischen Insulte bestanden in Kontusion, Discision oder Kompression der freigelegten Drüse. Sie hatten immer endopankreatische Blutungen von verschiedener Ausdehnung zur Folge je nach dem Grade der Verletzung. Als Endresultat der Kontusion entstand am Läsionsort ein indurativer Proliferationsprozeß im subkapsulären

1) S. 111.
2 l. c.
3 Festschrift für E. von Leyden. Berlin 1902.

und interstitiellem Bindegewebe, ferner eine Vermehrung der Ductuli, Adhäsionen zwischen Kapsel und Parenchym und eine periductuläre Bindegewebshyperplasie, die sich strahlenartig ins interacinöse Gewebe fortsetzte. So wurden durch diese cirrhotischen Prozesse ductuli abgeschnürt und zentral-cystisch degeneriert. Solche „Abschnürungscysten" (echte Retentionscysten) waren in der subkapsulären Parenchymzone nachweisbar.

Ferner kann die traumatische Läsion zur Nekrose des Fettgewebes führen, auf deren Boden „Erweichungcystoide" entstehen. Der Saftaustritt aus der Drüsenwunde führt zur Nekrose des interstitiellen Fettgewebes; auf dem Wege der (chemischen oder infektiösen) Entzündung oder der Autodigestion, durch Colliquationsvorgänge im Zentrum konfluierter Nekroseherde erfolgt die Bildung solcher Erweichungshöhlen.

In einem Versuche gelang es Lazarus eine gänseeigroße Pankreascyste dadurch zu erzeugen, daß er durch Quetschung der Drüse mehrere subkapsuläre Hämatome herstellte und in der Peripherie eines der Extravasate durch tropfenweise Injektion von Jodtinktur eine indurierende Entzündung erregte. Während die andern Hämatome mit Hinterlassung einer Parenchymnarbe sich ganz resorbierten, bildete sich das letztgenannte zu einer Cyste von der erwähnten Größe um, die molkig weißen flüssigen Inhalt hatte und keine epitheliale Auskleidung zeigte. Lazarus führt die Entstehung dieser „intrapankreatischen Pseudocyste" darauf zurück, daß der künstlich hervorgerufene cirrhotische Prozeß im umgebenden Gewebe einerseits zur Sekretstauung, andererseits zur Erschwerung der Resorption in dem sklerotischen, gefäßarmen Gewebe führte. Analog diesem Verhalten könnten Cysten im Pankreas auf traumatischer Grundlage entstehen, wenn das aus den lädierten Drüsengängen ausgeflossene Sekret Digestion des Hämatoms, der Gewebstrümmer und des angrenzenden Parenchyms bewirkt, während in der Peripherie die reaktive Entzündung zur Ausbildung der Cystenkapsel führt, und die Resorption infolge indurativer Vorgänge behindert ist.

Auf welche Weise die der Regel nach außerordentliche Resorptionsfähigkeit des Pankreas durch cirrhotische Prozesse gehemmt wird, hat Lazarus in seinen pathologisch-anatomischen Untersuchungen über die Pathogenese der Pankreascysten [1]) feststellen können. Er vermochte das gewucherte Bindegewebe bis zwischen die Grundmembranen der Endbläschen zu verfolgen. Durch diesen die Membrana propria umhüllenden Bindegewebsmantel wurde das terminale Drüsenbläschen von dem Kapillarmaschennetz geschieden. Ferner kann es durch Schrumpfungsprozesse im periacinösen Gewebe zu einer Verödung der Kapillaren kommen.

Wenn trotz der so abgeschnittenen Ernährungszufuhr die Drüsenzellen nicht atrophieren, und ihre Sekretion nicht versiegt, so liegt dies nach Lazarus daran, daß die Zellen des Schaltstücks in den Acinus eindringen und sich an die eigentlichen Drüsenzellen anlegen. So erfolgt die Regeneration der Zellen, die neues Sekret produzieren. Dies Sekret kann aber weder durch die komprimierten Ausführungsgänge nach außen befördert, noch von dem durch eine Bindegewebsschicht abgetrennten Kapillar-

1) Zeitschrift für Heilkunde, 1901, Bd. 22, Heft VI u. X.

netz aufgesaugt werden. So kommt Sekretstauung zustande, die zur Sekretmetamorphose und zur progressiven Ausdehnung des Acinus führt. Die Drüsenzellen formen sich zu einer epithelialen Innenschicht und das interponierte Bindegewebe zur fibrösen Außenschicht des so zur echten Retentionscyste gewordenen Acinus samt seinem Schaltstücke.

Es ist auch der Fall möglich, daß die interstitielle Entzündung des Pankreas nicht erst durch das Trauma bewirkt wird, sondern schon zur Zeit der Verletzung besteht, und daß diese nur zu einer Blutung in eine präformierte Cyste führt, die dadurch plötzlich vergrößert wird. Auch kann die Entzündung nach einer Verletzung sekundär durch Fortleitung entzündlicher Prozesse der Umgebung verursacht werden, zumal das Trauma meist außer dem Pankreas auch Nachbarorgane schädigt (Magen, Darm, Leber, Milz, Peritoneum).

Endlich kann es im Anschluß an das Trauma zur Invasion von Mikroorganismen in das Gangsystem kommen. Auf dem Wege der Sialangitis ist gleichfalls die Entstehung der Sekretretention möglich.

Abzutrennen von den „intrapankreatischen Cysten und Cystoiden" seien die Bursahämatome mit oder ohne Pankreasläsion. Letztere werden durch Resorption gewöhnlich kleiner und heilen auch rasch nach operativer Entleerung.

Bei den ersteren handelt es sich um Pankreasverletzungen mit Riß des Wandperitoneums. Es kommt zum Austritt von Drüsensaft in die Bursa und der Erguß kann durch das Foramen epiploicum ins freie Peritoneum fließen. Diese Art der Netzbeutelblutungen ist durch fortschreitendes Wachstum ausgezeichnet, da aus den eröffneten Drüsengängen sich Pankreassekret entleert. Durch Digestion des Hämatoms verlieren sie ihre blutige Beschaffenheit. Ein reaktiver Entzündungsprozeß in der Umgebung führt zu ihrer bindegewebigen Abkapselung und somit zur Bildung „peripankreatischer Cystoide".

Nunmehr sollen zunächst eine Reihe neuerer Sektionsbefunde etc. besprochen werden, die in mehrfacher Beziehung geeignet erscheinen, unsere Anschauungen über die Pathogenese der traumatischen Pankreascysten erweitern und klären zu helfen.

I. Peripancreatisches Hämatom der Bursa omentalis (Pseudocyste).

Kraske: Ein Bahnhofsarbeiter war durch eine schwere Kiste, die gegen seine linke Seite fiel, an eine Säule gedrückt worden und fiel zu Boden. Schwerer Shok. Heftige Leibschmerzen, die sich über den ganzen Rücken verbreiteten. An der linken Thoraxseite ist besonders die untere Partie sehr druckempfindlich. Abdomen leicht aufgetrieben, weich und unempfindlich; rechts etwas vermehrte Resistenz und Dämpfung. Kraske nahm an, daß es sich um Milzverletzung und Blutung ins freie Peritoneum handle. Patient erholte sich in den nächsten Tagen. Am 6. Tage Zeichen schwerer innerer Blutung; Anämie, elender Puls, Erbrechen.

Der Leib blieb weich, doch trat eine starke Auftreibung des Oberbauchs ein. die Dämpfung und Fluktuation darbot; Magen lag oberhalb, Colon transversum unterhalb der Geschwulst, die von der Leber perkutorisch nicht zu trennen war, dagegen durch eine tympanitische Zone von der Milzdämpfung geschieden blieb. Kraske diagnostizierte jetzt eine Pankreasverletzung, die zuerst durch das Foramen Winslowii zur Blutung ins Peritoneum geführt, während die sekundäre Blutung nach Verlötung des Foramen Winslowii in die Bursa omentalis erfolgte. Da Patient am folgenden Tage starb. kam es nicht zur Operation. Die Sektion ergab hinter dem Mesokolon einen mit Blut gefüllten Sack, auf dessen Außenwand die Milz aufliegt. Das Pankreas war 5—6 cm vom Ende in seinem Schwanzteil quer durchrissen. Der Sack ist die mit Blut gefüllte Bursa omentalis. Die Rißstelle des Pankreas liegt unmittelbar vor der Wirbelsäule.

In diesem Falle erfolgte durch die am 6. Tage nach dem Trauma auftretende schwere Nachblutung der Tod so schnell, daß reaktive Entzündungsvorgänge um das Hämatom und die lädierten Pankreasteile herum noch nicht zur Ausbildung kommen konnten. Es handelte sich also um das erste Entwicklungsstadium einer peripankreatischen Pseudocyste, d. h. um einen Bluterguß in die Bursa infolge Zerreißung des Pankreas und des die Drüse bedeckenden Peritonealblattes.

II. Peripankreatische Cyste.

Russow: Es handelte sich um einen 11jährigen Knaben, der 14 Tage zuvor überfahren worden war. Nach 2tägiger Bettruhe hatte er sich erholt und war beschwerdefrei. 11 Tage nach dem Trauma traten Schmerzen auf, außerdem Auftreibung des Leibes und Stuhlverhaltung. Unter dem linken Rippenrand war eine in der Tiefe fluktuierende Geschwulst nachweisbar zwischen Schwertfortsatz und Milz. Schwindel, Übelkeit, Durst und Erbrechen. In den folgenden Tagen Zunahme der Geschwulst und der Schmerzen. Temperatur 37,8. Urinmenge sank auf 400 ccm. Geringer Eiweißgehalt. Stuhlverhaltung hielt an. Allgemeinzustand schlecht. In der Annahme, daß es sich um eine chronische Peritonitis mit Bestehen eines inkapsulierten Eiterherdes und Verengerung des Darmlumens durch peritoneale Adhäsionen handele, wurde die Laparotomie ausgeführt. Aus der Bauchhöhle floß eine geringe Menge klarer Flüssigkeit. Feste Verwachsungen des Netzes mit Magen und Därmen. Da bei Lösung der Adhäsionen ein Collaps eintritt, muß die Operation abgebrochen werden. Tod am folgenden Tage. Sektion: Der ziemlich stark ausgedehnte Magen ist nach vorn vorgetrieben, die große Kurvatur nach vorn gedreht, Pylorus und Anfangsteil des Duodenum nach vorn unten und rechts verdrängt. Der Fundus des Magens ist auch nach vorn gedrängt und stößt an den linken Rippenrand, wo er fest mit der Milz verwachsen ist. Der untere Rand des chronisch entzündeten Netzes ist nach links oben verlagert und mit Milz und Magen fest verwachsen. Das Querkolon liegt tief und ist mit der großen Kurvatur fest verwachsen. Die oberen ausgedehnten Jejunum-

schlingen liegen unter der Flexura coli dextra und sind mit dem Mesokolon transversum verwachsen, die übrigen Darmschlingen sind kollabiert und nicht verwachsen, das Foramen Winslowii ist durchgängig, die Bursa omentalis ist undurchgängig und ihre Wände mit einander verwachsen. Das Mesokolon transvers ist stark gespannt durch eine dahinter liegende Geschwulst, die sich hinter und unter dem Magen befindet, fluktuiert und fest mit Magen und Colon transv. verwachsen ist. Diese Geschwulst nimmt den größten Teil des Pankreas ein, von dem sie ausgeht, nur der Kopf und ein Teil der cauda ist frei. Die Geschwulst ist eine Cyste mit flüssigem Inhalt und sehr dünnen lockern Wänden.

An der Hinterfläche des Sackes sind die flachgedrückten und verbreiterten Läppchen des Pankreas zu bemerken. Die Drüse hat hier nur eine Dicke von 3—4 mm. In den erhaltenen Teilen des Caput und der Cauda ist das Gewebe sehr fest und leicht pigmentiert. In der Dicke der Wand gegenüber den Drüsenresten ist ein Bündel regelmäßig gelagerter, stark hypertrophierter Muskelfasern zu sehen, die vertikal zur Längsaxe der Drüse liegen — offenbar die Muskelfasern des Ductus pancreaticus. Die Innenfläche der Cystenwand ist von einem dicken sehr lockren, weiß-gelblichen Belag eingenommen, der sich z. T. sehr leicht entfernen läßt und unter dem Mikroskop lockres zerfallendes Bindegewebe zeigt, das von einer Menge verfetteter Lymphocyten und Epithelien infiltriert ist. Die Flüssigkeit ist hellstrohfarben, ziemlich durchsichtig, klebrig und eiweißreich. Über Fermente keine Angabe. Russow glaubt, daß die Cyste entzündlichen Ursprungs und durch das Trauma entstanden sei.

In diesem Falle handelte es sich also um eine ausgebildete Cyste, die mit dem Drüsenkörper des Pankreas innig zusammenhing und zweifellos als Folge des kurz zuvor stattgefundenen Traumas anzusehen ist. Durch den mechanischen Insult wurde die Drüse gequetscht und wahrscheinlich ein größerer Ausführungsgang zerrissen, wodurch ein Erguß von Pankreassaft hervorgerufen wurde.

Die Peritonitis, deren Erscheinungen 11 Tage nach der Verletzung auftraten und deren Folgen sich bei der Operation in Gestalt fester Verlötungen der Baucheingeweide in der Nachbarschaft des Exsudats kundgaben, mag wohl durch eine gleichzeitige Läsion des die Drüse bedeckenden Peritoneums und Austritt von Pankreassaft in die freie Bauchhöhle durch das Foramen Winslowii hindurch verursacht worden sein.

Die eintretenden Verwachsungen haben dann auch zur Verlötung der Bursawände geführt und die Pankreascyste kam daher hinter dem Netzbeutel retroperitoneal zur Entwicklung. Der Ausgangspunkt der Cyste war der Drüsenkörper, ihre Wand wird als sehr dünn und locker und ohne Epithelauskleidung geschildert. Der Tumor lag nicht innerhalb des Pankreasparenchyms, sondern an der Peripherie der Drüse und komprimierte ihren Körper, mit dem

seine Hinterfläche fest verbunden war. Über den mikroskopischen Befund dieses Drüsenrestes fehlen leider nähere Angaben. Es wird nur erwähnt, daß ihm gegenüber in der Wanddicke hypertrophierte glatte Muskelfasern gefunden wurden, die aus dem Ductus pancreaticus zu stammen schienen. Daraus könnte man auf eine Zerreißung des Ganges als Ursache des Flüssigkeitsergusses schließen. Die erhaltenen Drüsenteile waren sehr fest und leicht pigmentiert. Ob die Festigkeit auf Bindegewebswucherung beruhte, ist bei dem Mangel eines histologischen Befundes nicht festzustellen. Die Pigmentierung dürfte auf die traumatische Blutung zurückzuführen sein. Die komplizierende Peritonitis wurde in diesem Falle verhängnisvoll. Sie rief ileusartige Erscheinungen hervor und die Verwachsungen der Intestina verhinderten bei der Operation eine Klarstellung der Sachlage und die Entleerung der Cyste, die vielleicht Heilung gebracht hätte.

Dezmann ist der Ansicht, daß eine Peritonitis bei „Pseudocysten" des Pankreas regelmäßig auftrete und differentialdiagnostisch gegen wahre Retentionscysten zu verwerten sei, bei denen niemals peritonitische Symptome vorkommen.

In dem von ihm beobachteten Falle trat bei einem 12jährigen Knaben einen Monat, nachdem derselbe einen Stoß mit der Wagendeichsel gegen den Oberbauch erhalten, unter Fiebererscheinungen ein mächtiger Ascites auf, 7 Liter hämorrhagischer Flüssigkeit wurden durch Einschnitt entleert, das Bauchfell zeigte sich injiziert und wies Adhäsionen auf. Der Patient wurde nach fieberlosem Verlauf geheilt entlassen, kehrte aber nach 6 Wochen mit einer glatten kugeligen Geschwulst oberhalb des Nabels zurück, über der der Perkussionsschall gedämpft war. Oberhalb des Tumors Magenschall, unterhalb die Konturen des Querkolons sichtbar. Die Diagnose Pankreascyste wurde durch die Operation bestätigt, da der Cysteninhalt die charakteristischen Fermente enthielt. Dezmann ist der Ansicht, daß der durch die Pankreasläsion bewirkte Erguß von Blut und Pankreassekret in die Bursa omentalis stattfand und durch das Foramen Winslowii ins Peritoneum floß und dadurch die Peritonitis verursachte.

Durch sekundären Verschluß des Foramen Winslowii habe sich dann die Cyste gebildet.

Dezmanns Fall zeigt eine gewisse Ähnlichkeit mit der schon älteren Beobachtung von Brown:

Ein 17jähriger Jüngling wurde von einer Lokomotive gepuffert. Im Anschluß an die Verletzung entstand ein hämorrhagischer Erguß in die freie Bauchhöhle, der wiederholt punktiert wurde. Er hatte sich schon wieder völlig erholt, als durch einen neuerlichen Sturz heftige epigastrische Schmerzanfälle, Schwellung des Leibes, Verhaltung von Stuhl und Flatus hervorgerufen wurden. Laparotomie: Entleerung von 5 Pints blutiger

Flüssigkeit. Nach vorübergehender Besserung trat im Oberbauch unter Schmerzen und Erbrechen eine fluktuierende Anschwellung auf. Die Bauchhöhle wurde wieder eröffnet, und man sah nach Aufwärtsziehen des Netzes die gespannte Wand einer Cyste. Anlegung einer Fistel, deren Sekret alle 3 charakteristischen Fermente des Pankreas enthielt. Brown meint, daß durch das erste Trauma eine intrakapsuläre Pankreasverletzung und außerdem ein Bluterguß in die freie Bauchhöhle stattfand. Durch die erste Schädigung wurde das Pankreas für weitere Verletzungen empfänglicher. Das zweite Trauma bewirkte ein neues Extravasat im Peritoneum, durch die Druckentlastung bei der ersten Laparotomie wurde die Bildung einer Pankreascyste ermöglicht.

Auch in diesem Falle ist wohl die Erklärung zulässig, daß durch das erste Trauma das Pankreas und das bedeckende Peritonealblatt verletzt wurde, und ein Blutextravasat sich in die freie Bauchhöhle ergoß, das sich nach der ersten Punktion wieder anfüllte. Der zweite Unfall hat dann zu einer neuen Wiederholung des Ergusses geführt. Bei der ersten Laparotomie wurde drainiert und vielleicht dadurch Adhäsionsbildung und Verlötung des Foramen Winslowii begünstigt, so daß sich jetzt eine abgeschlossene Cyste bilden konnte.

Abgesehen von den erwähnten Fällen von traumatischen Pankreascysten bezw. Pseudocysten sind es jedoch nur wenige, bei denen peritonitische Veränderungen erwähnt werden. Im Falle von Martin-Morison ergoß sich bei der Laparotomie Flüssigkeit aus der Bauchhöhle, und die Eingeweide zeigten Beläge auf der Serosa. Über Verwachsungen der Cyste mit Netz, Magen und Kolon, Leber, Milz und vorderer Bauchwand wird einige Male berichtet (Karewski II, Richardson, Fisher, Randall, Lißner, Cumston).

In Dicks erstem Falle war die Milz mit dem Cystensack verwachsen und das Foramen Winslowii durch bindegewebige Adhäsionen verschlossen. Adolf Schmitt fand die Milz mit ihrer vorderen Peripherie in feste Bindegewebsmassen verwachsen; außerdem war die hintere Magenwand und das Querkolon mit der Cyste verlötet.

Andererseits berichtet E. Küster auch von seinem Falle, der wohl nach der äußerst langsamen Entwicklung als Retentionscyste aufzufassen ist, daß die Geschwulst in einem rings durch Adhäsionen von der Bauchhöhle abgeschlossenen Raume lag. Dabei ist allerdings in Betracht zu ziehen, daß der Operation eine Probepunktion voranging, an die sich eine peritoneale Reizung mit Bildung einer Flüssigkeitsansammlung im freien Bauchraum anschloß. Man wird

daher die Bildung von Adhäsionen mit dieser artefiziellen Peritonitis in Zusammenhang bringen müssen.

In einigen Fällen (z. B. Takayasu) wird ausdrücklich hervorgehoben, daß keinerlei Verwachsungen da waren.

Jedenfalls geht Dezmann zu weit, wenn er die Peritonitis als regelmäßiges Vorkommnis bei den sogenannten „Pseudocysten" betrachtet.[1]) Denn in der Mehrzahl der Fälle waren weder klinisch noch anatomisch sichere Zeichen einer Peritonitis nachzuweisen. Wahrscheinlich kommt es nur in denjenigen Fällen zur Peritonealreizung oder zur Ansammlung eines intraperitonealen Ergusses, in denen der die Bauchspeicheldrüse bedeckende Peritonealüberzug bei dem Trauma mit zerrissen wird, während anderenfalls sich die Geschwulst ganz intraperitoneal entwickelt und das Bauchfell selbst intakt bleibt. Nach den Tierversuchen von Lazarus[2]) besitzt aber die Pankreaskapsel eine außerordentliche Resistenz und Expansionsfähigkeit. Lazarus konnte bei parenchymatöser Injektion von Kochsalzlösung ins Pankreas die Drüsenkapsel in kurzer Zeit auf das fünffache Volumen ausdehnen. Der Reiz der Spannung scheint eher auf die Kapsel gewebsbildend zu wirken, d. h. eine bindegewebige Verdickung hervorzurufen, durch die dann ihre Resistenz noch gesteigert werden würde.

Wenn die gleichen Verhältnisse für den Menschen Geltung haben, so erklärt es sich, daß das Peritoneum nur in der Minderzahl der Fälle in Mitleidenschaft gezogen wurde. Andererseits wird man auch nicht vergessen, daß derselbe Insult, der das Pankreas trifft, mitunter gleichzeitig auch intraperitoneale Läsionen bewirkt, die dann ihrerseits zu Peritonitis Anlaß geben können. So war auch gerade in Dezmanns Falle eine 2 cm lange Narbe an der Vorderfläche des Magens nachweisbar.

---

1) Lißner führt sogar merkwürdigerweise den Umstand, daß in seinem Falle bei der Operation alte Verwachsungen gefunden wurden, gegen die Annahme einer Pseudocyste an und faßt seinen Fall als Retentionscyste auf, wiewohl die zwischen Magen und Leber befindliche Geschwulst keine eigene Wand aufwies. Allerdings bestanden schon vor dem Trauma dyspeptische Beschwerden, aber der Tumor trat 3 Wochen nach einem Stoß gegen die Magengegend auf, der von Empfindlichkeit der Magengegend, häufigem Erbrechen und Temperatursteigerung gefolgt war. Die Erklärung Lißners, daß durch zunehmenden Innendruck die Cystenwand zum Schwunde gebracht worden sei, ist nicht sehr annehmbar. Vielmehr scheint der Druck nur auf die drüsigen Elemente atrophierend, auf die Bindegewebsneubildung eher anregend zu wirken.

2) l. c.

III. Peripankreatische Cyste kompliziert durch Fettnekrose.

Dick: Ein 33jähriger Landwirt stürzte vom Rade und stieß sich die Lenkstange in die Magengegend. Er lag eine Stunde bewußtlos; danach sehr heftige Schmerzen im Leib, der stark anschwoll, und große Atembeschwerden. Nach 3 Tagen starkes Erbrechen (mit Blut und später gallig). In der Folgezeit drückende Magenschmerzen nach dem Essen, viel saures Aufstoßen. Gewichtsabnahme um 30 Pfund. Nach einem Monat Aufnahme in die Heidelberger chirurg. Klinik.

Links oberhalb des Nabels war eine handtellergroße undeutlich fluktuierende Vorwölbung nachweisbar, die bei Aufblähung des Colon nach oben zu steigen schien. Der aufgeblähte Magen lag oberhalb der Geschwulst. Eine Probepunktion ergab 2 Liter klarer seröser Flüssigkeit, die $^1/_2$ Proz. Eiweiß und Trypsin enthielt. Als der Patient 4 Tage nach der Punktion gegen ärztliche Erlaubnis das Bett verließ, trat eine Verschlechterung ein: reichlich galliges Erbrechen, leichter Ikterus. Marwedel führte daher die Operation aus. Im Netz zeigten sich kleine gelbliche Fettnekroseherde. Der Cysteninhalt war trüb und gelbgrün. Unter zunehmender Schwäche, Ikterus, Erbrechen und Koma erfolgte binnen 3 Tagen der Tod.

Sektion: Die Cystenhöhle reicht links bis zum Kuppelraum des Zwerchfells neben der Speiseröhre, nach rechts bis an das Lig. hepatico-duodenale. Das Foramen Winslowii durch bindegewebige Adhäsionen verschlossen. Im Grunde der Höhle fühlt man die Substanz des Pankreas. Die Cystenwand ist mit mehreren bis über linsengroßen gelben Plaques und Knötchen besetzt (Fettnekrosen). Im Darm kaffeesatzartige Flüssigkeit. Die Flexura coli sin. ist mit der Cyste stark verwachsen. Die Gallengänge durchgängig. Der Ductus pancreaticus ist nahe dem Kopf unterbrochen und kommuniziert mit der rechten Cystenhälfte. Die Pankreassubstanz ist hier durch lockres Narbengewebe ersetzt. Die Fortsetzung des Ductus pancreaticus erscheint hämorrhagisch und kommuniziert frei mit dem Duodenum. Die Wand der vielbuchtigen Cystenhöhle ist stellenweise hämorrhagisch infiltriert. Die obere Wand wird von der Hinterwand des Magens, die untere vom Mesocolon gebildet. Das Pankreas, dessen Konturen an der Hinterfläche der Cyste deutlich sichtbar sind, zeigt an der Kommunikationsstelle mit der Cyste eine senkrechte Einziehung. Sektionsdiagnose: Ruptur des Pankreas und des Ductus pancreaticus, Ikterus, parenchymatöse Hepatitis, Nephritis, Myokarditis, Milztumor, hypostatische Pneumonie.

Mikroskopisch konnten noch in der Cystenwand und in der Pankreassubstanz deutliche Fettgewebsnekrosen und starke parenchymatöse Hepatitis nachgewiesen werden.

In dem hier geschilderten Falle hatte das Trauma eine Zerreißung der Drüse und des Hauptganges bewirkt. Die Rißstelle der Drüse war bei der Sektion durch Narbengewebe kenntlich. Der Cystenraum kommunizierte mit dem zentralen Gangende und mit der Drüse selbst. Eine Cystenwand scheint nicht allseitig als selbständiges Gebilde darstellbar gewesen zu sein, vielmehr ging sie

zum Teil in die Hinterwand des Magens und Mesokolons auf, während sie an der Rückfläche mit dem Pankreas innig zusammenhing.

Es bestand wahrscheinlich ursprünglich ein Erguß in die Bursa omentalis, der mit dem Pankreas in direkter Kommunikation stand, also eine peripankreatische Pseudocyste des Pankreas. Über die Bedeutung der Fettnekrose in diesem Falle habe ich mich schon weiter oben (S. 56f.) ausgelassen.

IV. Eine eingehende anatomische Beschreibung eines Falles von peripankreatischer Cyste liefert H. Küster[1]), die ich hier anreihen möchte, wiewohl die traumatische Ätiologie dabei nicht sicher gestellt ist. Denn die klinische Vorgeschichte war nicht genau zu ermitteln, da der schwerkrank in die Göttinger Klinik eingelieferte Patient, ein 39jähriger Kaufmann, am Tage nach der Aufnahme an Delirium tremens verstarb.

Die mannskopfgroße Cyste hatte eine 2—3 mm dicke Wand aus fasrigem Bindegewebe. Am hinteren unteren Umfange findet sich an der Innenwand eine Prominenz von der Größe 11:3:2, die aus einem sehr weichen, zerreißlichen, gelblichtrüben Gewebe besteht, das mit der Wand flächenhaft zusammenhängt. Dieses Gewebe ist auf dem Durchschnitte teils gelb, teils schwarzgrau, wie mit schwarzem Blutpigment durchsetzt. Die Cyste ist mit dem ihr breitbasig aufsitzenden Kopfe des Pankreas, der völlig erhalten ist, verwachsen und schließt die übrige Drüse ein.

Sie ist oben vom Magen, rechts vom Duodenum, unten vom Querkolon begrenzt. Keine Verwachsungen mit Leber, Milz, Niere oder Magen. Die Hinterfläche des Magens und die vordere obere Cystenwand haben jede für sich einen besonderen Serosaüberzug (die Bursa omentalis ist also erhalten). Das erhaltene Pankreasgewebe ist makroskopisch nicht verändert; der Ductus Wirsungianus frei, ohne Kommunikation mit dem Cysteninnern.

Wo die Cystenwand an das erhaltene Pankreasgewebe anstößt, gehen von ihr breite Bindegewebszüge eine Strecke weit in die Drüse hinein, die Cystenwand sitzt gleichsam mit ihren Wurzeln im Pankreas fest. Hier und da sieht man in der Wand noch erhaltene Drüsenschläuche und auch kleine Ausführungsgänge. In dem nekrotischen Drüsenteile (aus der Cyste) ist kein Kern gefärbt. Dagegen sind die Bindegewebsfibrillen erhalten und zeigen eine sehr zierliche Anordnung. Überall sich durchflechtend lassen sie alveoläre Räume zwischen sich frei, in welchen gelbe schollige Massen eingebettet sind, die manchmal noch die Herkunft von früheren Drüsenschläuchen erkennen lassen.

Die Cystenwand zeigt mikroskopisch derbe, breite Bindegewebsbündel, die sich kaum durchflechten und parallel laufen. Kerne wenig zu sehen. Keine epi- oder endotheliale Auskleidung; keine deutliche Schichtung.

---

1) Deutsche Zeitschrift für Chirurgie, Bd. 72, S. 117.

Hier und da zwischen den Faserbündeln gelbe und dunkle kristallinische Pigmentkörnchen ohne Eisenreaktion. An verschiedenen Stellen in die Cystenwand eingesprengte gelbliche, z. T. vorspringende, etwa linsengroße und kleinere Flecke. Diese geben histologisch keine klaren Bilder. Zwischen den Fasern der Cystenwand finden sich längliche Spalten, ausgefüllt mit nekrotischen Massen, die in ihrer gegenseitigen Anordnung die frühere Zugehörigkeit zu einer Drüse mehr ahnen, als sicher sehen lassen.

Küster nimmt an, daß es sich in diesem Falle um einen retroperitonealen Bluterguß oder um ein Exsudat in das Pankreas in der Gegend von Körper und Schwanz handelte, wobei der Ausführungsgang unterbrochen worden sei. Der Erguß habe schlechte Resorptionsbedingungen gefunden: in der Umgebung sei es daher zur reaktiven Entzündung und Bindegewebswucherung und so zu seiner Abkapselung gekommen. Der vom Erguß umspülte linke Teil des Pankreas ging zugrunde und blieb in der Cyste liegen. Die Entstehung der „peripankreatischen Cyste" sei entweder auf ein Trauma oder auf eine akute Pankreatitis zurückzuführen. Die ersten Anfänge der Cystenbildung liegen nach Küsters Meinung sehr weit zurück; denn die Cystenwand bestand aus einem sehr derben, festen Bindegewebe und das Pigment ergab keine Eisenreaktion mehr.

Die traumatische Entstehung scheint mir eine größere Wahrscheinlichkeit zu besitzen, denn der Mangel an schweren entzündlichen Veränderungen in den erhaltenen Pankreasteilen spricht wohl gegen eine akute Pankreatitis.

Andererseits stimmt der histologische Befund an den nekrotischen Drüsenteilen, die innerhalb der Cyste lagen, fast genau mit dem mikroskopischen Bilde der Drüsenreste überein, die ich in meinem Falle im Innern der Cyste fand. Es scheint aber, daß derartige Veränderungen — Nekrosierung aller zelligen Elemente bei Erhaltenbleiben des resistenteren Bindegewebsgerüstes, reichliche Pigmentanhäufung, völliger Mangel zelliger Infiltration — eher durch einen mit einer Blutung einhergehenden mechanischen Insult und durch die verdauende Wirkung des dabei ausgeflossenen Pankreassaftes, als durch Entzündungserreger hervorgerufen sein dürften.

Auch daß noch hier und da zerstreute Drüsenreste in der Cystenwand nachzuweisen waren, entspricht dem Verhalten in meinem Falle, wo ich in einer Lücke der Cystenwand Anhäufungen von Drüsenepithelien bei der histologischen Untersuchung auffinden konnte. Küster sah ja auch in der Wand seiner Cyste längliche Spalten, mit nekrotischen Massen ausgefüllt, die ihre Abstammung von Drüsengewebe noch „ahnen ließen". Seine Cyste war eben wesentlich älter als die von mir beobachtete; daher waren die in die Cystenwand eingesprengten Reste der Drüse schon alle ganz

nekrosiert, während in meinem Falle sich noch einige Zellen intakt erhalten hatten.

Viel seltener als die peripankreatischen Cysten und Pseudocysten treten nach Verletzungen die endopankreatischen auf. Als einzigen zur Darstellung dieses Typus verwertbaren Sektionsbefund möchte ich hier die Beobachtung von Subbotic genauer wiedergeben.

V. Multiple Cystenbildung infolge von chronischer indurativer Pankreatitis nach Trauma.

Subbotic: Eine 29jährige Dienstmagd erlitt vor 2 Jahren infolge eines Sturzes eine heftige Kontusion unter dem linken Rippenbogen. Es traten sofort heftige Schmerzen auf; kurze Zeit darauf bildete sich eine Geschwulst, die allmählich wuchs und Schmerzen hervorrief. Bei der Aufnahme ins Krankenhaus war im linken Hypochondrium ein kindskopfgroßer, glatter, fluktuierender Tumor zu konstatieren, der nach abwärts bis unter den Nabel, nach rechts bis über die Mittellinie reichte. Gegen die Milz perkutorisch nicht abgrenzbar, gegen die Leber durch eine tympanitische Zone getrennt. Der Tumor war bei der Respiration und quer verschieblich und zeigte von der Aorta fortgeleitete Pulsation. Bei Aufblähung lag der Magen über der Geschwulst, das Querkolon an ihrem untern Pol. Die Laparotomie ergab, daß die Geschwulst retroperitoneal, von der Bursa omentalis bedeckt, dalag. Die Cyste wurde nach Entleerung von $1\frac{1}{2}$ Liter hämorrhagischer Flüssigkeit eingenäht und drainiert. Nach 2 Tagen trat der Tod an septischer Peritonitis ein. Eine durchgeschnittene Naht hatte eine Kommunikation der Cystenhöhle mit dem freien Peritoneum und so die Infektion des letzteren bewirkt.

Sektion: Die mit der hinteren Magenwand breit verwachsene Cystenwand war 3—4 mm dick, derb, fibrös, stellenweise lamellär gebaut; die Innenwand nicht glatt, stellenweise mit Auflagerungen von gelbrötlicher Farbe und ebensolchen Pigmentierungen. Der Schwanz des Pankreas ist an seiner vorderen Oberfläche innig mit den unteren Partien der Cyste verwachsen, während der Kopf nur durch leicht trennbare Adhäsionen mit ihr verbunden ist. Im Pankreaskopf finden sich zwei nuß- und taubeneigroße Höhlen, die beide von fibrösem Gewebe begrenzt sind.

Die erweiterten Drüsenausführungsgänge im verhärteten Pankreas enthalten, ebenso wie die kleinere Kopfcyste, eingedickte Schleimmassen. Die große Cyste zwischen Pankreas und hintrer Magenwand kommuniziert durch zwei feine Fisteln mit dem Drüsenparenchym. Die große Kopfcyste zeigt keinen solchen Verbindungsgang, aber die kleinere. Mikroskopisch besteht die Cystenwand aus dichtem, lamellösen, zellarmen Bindegewebe, stellenweise mit homogenen Massen, Schollen und länglichen Walzen, besonders mehr gegen die innere Oberfläche der Cyste zu. Hier finden sich auch senkrecht zur Cystenoberfläche aufsteigende Blutgefäße. An der Innenwand der Cyste einzelne ungefärbte Kerne und schollige Massen, zwischen denen gelbliche Pigmentschollen und Reste zerfallener Erythro-

cyten liegen, stellenweise Fibrinfasern. Die äußere Oberfläche besteht aus dichtem Bindegewebe mit spindelförmigen oder polymorphen Zellen und einzelnen großen Gefäßen, besonders Arterien mit stark verdickter Intima. An einigen Venen erstreckt sich die Verdickung bis an die Media. Um die kleineren Gefäße lymphocytäre Infiltrationsmassen.

Ähnlich gebaut ist die große Kopfcyste, die in ganz induriertes Gewebe übergeht, wo die drüsigen Elemente fast geschwunden, die einzelnen acini infiltriert oder mit hyalinen scholligen Massen erfüllt sind. Im fibrösen Gewebe finden sich Reste von hämorrhagischer Pigmentierung, sowie Spuren von Fettgewebe und Blutgefäße mit verdickter Wandung. In dem mit der großen Cyste verwachsenen Teil des Pankreas sind größere normale Drüsenlobuli erhalten neben zellig infiltrierten. Außerdem finden sich hier längliche und rundliche Höhlen, die von scholligen hyalinen Massen erfüllt sind.

Subbotic meint, daß infolge chronischer indurativer Pancreatitis sich cystische Erweiterungen einzelner Ausführungsgänge bildeten. Durch das Trauma sei es dann zur Blutung in eine Cyste (im Schwanzteil) gekommen, und zu ihrer Vergrößerung durch Wiederholung der Blutungen. Die verdickte Wand und die Verwachsungen mit der Umgebung entstanden auf Grund einer reaktiven Entzündung um den hämorrhagischen Herd.

Es wäre hier doch zu erwägen, ob nicht erst durch das Trauma die chronische indurative Pankreatitis hervorgerufen wurde, die ihrerseits zur Abschnürung der Drüsenbläschen und ihrer Ausführungsgänge und so zur Bildung der Cysten führte. Dafür spräche der Umstand, daß vor dem Unfall keinerlei klinische Erscheinungen von Pankreasentzündung beobachtet wurden, sondern daß die ersten Krankheitszeichen im unmittelbaren Anschluß an das Trauma auftraten. Auch werden in der Anamnese keine anderen Momente angeführt (Alkoholismus, Lues), die bei der Ätiologie der chronischen Pankreatitis sonst in Betracht kommen.

Übrigens erscheint es nach dem mikroskopischen Befund wenigstens nicht absolut sicher, daß überhaupt echte Retentionscysten vorlagen, da weder in der Hauptcyste noch in den kleineren Kopfcysten oder in den kleinen länglichen und rundlichen Hohlräumen eine epitheliale Auskleidung nachzuweisen war. Allerdings kann das Epithel durch die auflösende Kraft des stagnierenden Sekrets zugrunde gegangen sein; und der Umstand, daß die Drüsenausführungsgänge in dem indurierten Pankreas erweitert waren und denselben zähen schleimigen Inhalt zeigten wie die eine Kopfcyste, lassen doch die Erklärung der Cystenbildung durch Sekretstauung am plausibelsten erscheinen.

Nach Dieckhoff[1]) führt ja die chronische interstitielle Pan-

1) Beiträge zur pathol. Anatomie des Pankreas. Leipzig 1894.

kreatitis durch Verziehung zur Verlegung der Ausführungsgänge, oder die letzteren werden durch den Zug des starren Bindegewebes erweitert, ähnlich wie bei fibröser Peribronchitis sich Bronchiektasien bilden. In den erweiterten Gängen kommt es leichter zur Retention reizender Stoffe. Die sezernierenden Zellen leiden, das Sekret nimmt eine zähe feste Beschaffenheit an und wirkt als Hindernis, so daß die Erweiterung der Ductus bedeutender wird. Ähnlich hatte schon früher Tilger[1]) das Zustandekommen der Cystenbildung auf der Grundlage der chronischen indurativen Pankreasentzündung erklärt: Durch Kompression der Lobuli und der Schaltstücke komme es zur Sekretverhaltung innerhalb der Acini mit nachfolgender fettiger Degeneration der Drüsenzellen und Erweichung des Drüseninhalts. Dann trete eine Art Selbstverdauung durch das Pankreassekret ein, die Membrana propria verschwinde, das interstitielle Bindegewebe werde morsch und nekrotisch und mehrere Acini konfluierten zu einer kleinen Cyste; die kleinen Cysten flössen dann in gleicher Weise zu größeren zusammen. Zur Vergrößerung der Cyste könnten traumatische oder Arrosionsblutungen beitragen.

Im Gegensatz zu älteren Autoren (Friedreich[2]) u. a.) haben sich Tilger und Dieckhoff dahin ausgesprochen, daß Blutungen ins Parenchym niemals die Ursache für Cysten werden können; vielmehr, wo Spuren davon nachweisbar seien, wären die Hämorrhagien sekundär in die schon vorhandene Cyste hinein erfolgt.

Koerte schließt sich dieser Anschauung an, während Lazarus, wie schon erwähnt, neben den „Abschnürungscysten" eine Form als „intrapankreatische Cystoide" aufstellt. Bei diesen erzeugt das Trauma ein intrapankreatisches Hämatom, in dessen Umgebung indurative Vorgänge auftreten, die die Resorption des Blutergusses verhindern und zur Sekretretention führen. Das aus den verletzten Drüsengängen ausgeflossene und angestaute Sekret verdaut den Bluterguß und die Gewebstrümmer, während in der Peripherie eine reaktive Entzündung zur Bildung der Cystenwand führt.

Wenn man das Vorhandensein einer Epithelauskleidung als Kriterium einer wahren Retentionscyste ansieht, wie es Lazarus zu tun scheint, wird man auch im Subboticschen Falle diesen Entstehungsmodus in Betracht ziehen und die Cysten als „Er-

1) Virchows Archiv, Bd. 137, 1894.

2) Ziemssens Handbuch der spez. Pathologie, Bd. VIII, 2. Hälfte. Leipzig 1875.

weichungscystoide" im Sinne Lazarus' deuten müssen. Jedoch meine ich, daß man dem histologischen Nachweis der Epithelauskleidung nicht einen entscheidenden Wert beilegen darf, da die in ihrer Ernährung geschädigten Zellen durch das stagnierende Pankreassekret sicher leicht regressive Veränderungen erleiden und zu grunde gehen können.

Wenn ich daher im Subboticschen Falle die Cysten als echte Retentionscysten auffassen möchte, glaube ich doch für den von Lazarus postulierten Entstehungsmodus ein anderes Beispiel anführen zu können, nämlich den Fall von Ad. Schmitt. Dieser Autor gewann durch Exstirpation einer traumatisch entstandenen Pankreascyste ein anatomisches Präparat, dessen Bedeutung eingehende Würdigung verdient:

VI. Endopankreatische hämorrhagische Pankreascyste nach Trauma. Heilung durch Exstirpation.

Ad. Schmitt: Ein 15jähriger Jüngling fiel aus einer Höhe von 6 m mit dem Bauch auf einen Balken. Nach kurzer Bewußtlosigkeit mehrtägiges Erbrechen mit Blutbeimengung. Der Leib war stark aufgetrieben und im linken oberen Abschnitt sehr druckempfindlich. Nach einer Woche war oberhalb und links vom Nabel eine deutlich fluktuierende Geschwulst fühlbar. Mehrfache Punktionen, bei denen trübe bluthaltige Flüssigkeit entleert wurde, brachten vorübergehende Erleichterung. Doch füllte sich die Geschwulst immer wieder und die Beschwerden, intensiver Magendruck, Stuhlverstopfung, Spannung im Leibe kehrten zurück. Bei der Operation wurde der Tumor von einem linksseitigen Flankenschnitt, der von der Spitze der 12. Rippe quer nach vorn verlief, freigelegt. Die linke Niere zeigte sich intakt. Nach Eröffnung des Peritoneums erwies sich die Milz in ihrer vorderen Peripherie in festes Bindegewebe verwachsen, sonst unverändert. In den Bindegewebsmassen war ein hühnereigroßer derber Knoten fühlbar, der exstirpiert wurde. Auf dem Durchschnitt zeigte er drüsigen Bau. Der Knollen war durch breite Bindegewebsmassen von der eigentlichen Cyste getrennt. Die Auslösung der letzteren gelang sehr schwer, da die Wand sehr brüchig war und oft einriß, wobei sich grünlich brauner Inhalt entleerte. Die hintere Magenwand und das Colon transversum waren breit mit der Cyste verwachsen. Vom Pankreas war nichts zu sehen, wiewohl Aorta und Vena cava freigelegt wurden. Tamponade der Wundhöhle, Etagennaht. Nach 3 Tagen Entfernung des Tampons, glatte Heilung.

Die mikroskopische Untersuchung der Cystenwand ergab, daß sie ausschließlich aus Pankreasgewebe bestand, über welches sich eine relativ dünne Bindegewebsschicht gebildet hatte. Der erwähnte Knollen bestand gleichfalls aus Pankreasgewebe. Im Cysteninhalt zahlreiche nekrotische Epithelzellen, Fettkörperchen, zerfallene Blutkörperchen. Schmitt glaubt.

daß der Pankreaskopf erhalten und das Corpus in der Cyste aufgegangen gewesen; der abgesprengte Schwanzteil sei mit dem Knollen identisch.

Die Bildung der im Pankreasgewebe gelegenen Cyste kann im vorliegenden Falle nur so erklärt werden, daß durch das Trauma, welches gleichzeitig einen Teil der Drüse — wahrscheinlich die Cauda — quer abriß, im Parenchym des Körpers ein großer Kontusions- und Blutherd gesetzt wurde, der durch Sekretausfluß, vielleicht auch durch sekundäre Blutungen sich ausdehnte und nach den wiederholten Punktionen wieder anfüllte. Die Resorption des Herdes fand ungünstige Bedingungen, da in der Umgebung des gequetschten Drüsenteils eine reaktive Entzündung zur Bildung einer bindegewebigen Kapsel führte. Diese reaktive Entzündung wurde jedenfalls begünstigt durch die gleichzeitige Ruptur des Pankreasschwanzes, die doch ihrerseits zum Ausfluß von Blut und Pankreassaft in die Umgebung geführt haben muß. Dadurch wurden lokale Entzündungserscheinungen hervorgerufen, die auch zur Bildung der Bindegewebsmassen in der Nachbarschaft des abgesprengten Drüsenstücks und der Milz, sowie zur Verwachsung der Cyste mit Magen und Kolon führten. Die Cyste selbst, und das sei als besonders wichtig nochmals hervorgehoben, lag im Innern der Drüse, ihre Wand bestand nach der histologischen Untersuchung lediglich aus Pankreasgewebe.

Eine Retentionscyste kann hier unmöglich vorliegen, denn die Zeit von 8 Tagen genügt nicht, um auf dem Umwege einer interstitiellen Pankreatitis eine Cyste mit $2\frac{1}{2}$ Liter Inhalt (soviel wurde bei der ersten Punktion entleert) zur Ausbildung zu bringen. Eine derartige Größe pflegen echte Retentionscysten überhaupt primär kaum je zu erreichen, höchstens sekundär durch nachträgliche Blutungen ins Innere ihrer Höhle.

Hier handelt es sich also doch um eine „hämorrhagische" Cyste in dem Sinne, daß eine traumatische Blutung ins Pankreasgewebe der Ausgangspunkt für eine endopankreatische Cyste wurde. Der Fall gewinnt an Bedeutung durch die Raschheit, mit der sich die Cyste entwickelte. Koerte[1]) sagt: „Für diejenigen traumatischen Pankreascysten, welche bald nach der Verletzung (13 Tage bis wenige Monate) entstanden, kann man allerdings nicht annehmen, daß eine wirkliche Cystenbildung im Pankreas vorgelegen habe, vielmehr muß man diese Fälle, welche die Mehrzahl der unter dieser Bezeichnung geschilderten Affektionen ausmachen, als „Pseudo-

1) l. c.

cysten" ansehen, als Ergüsse hämorrhagischer oder entzündlicher Natur, welche entweder in die Bursa omentalis direkt oder unter das die Drüse bedeckende Peritonealblatt stattfanden."

Der Schmittsche Fall liefert den Beweis, daß in der Tat auch kurze Zeit nach einer Verletzung eine wirkliche Cyste sich innerhalb des Pankreas entwickeln kann, freilich keine Retentionscyste, sondern durch Umwandlung eines Hämatoms. Allerdings scheint ein derartiges Vorkommnis sehr selten zu sein. Dies ist auch erklärlich, da kleinere Blutungen im Innern der Drüse wohl meist zur Resorption gelangen, größere aber in der Regel nicht auf das Innere der Drüse beschränkt bleiben, sondern mit ihrer Ruptur verbunden zu sein pflegen.

Im Schmittschen Falle mußten eben besondere Bedingungen obwalten, um die Resorption und Vernarbung des intrapankreatischen Kontusionsherdes zu verhindern. Diese Bedingungen waren vermutlich in der reaktiven Entzündung und Bindegewebswucherung gegeben, die durch die Abreißung der Cauda in der Umgebung des gequetschten Drüsenkörpers angeregt wurde.

Abgesehen von den vorstehend besprochenen Befunden ist das in der Literatur vorliegende anatomische Tatsachenmaterial ein ziemlich geringes: Von welchem Drüsenteil die Cyste ausging, war keineswegs immer bei der Operation festzustellen. Am seltensten wurde der Kopf des Pankreas befallen gefunden (Drobnik, Phillips). Der Körper war in den Fällen von Le Dentu, Steele und Richardson der Sitz der Cyste, der Schwanz in denen von Mérigot, Riegner und Lazarus.

Wenn Lazarus angibt, daß der Kopf am seltensten, der Schwanz am häufigsten betroffen sei, so berücksichtigt er jedenfalls die Tatsache, daß in der Mehrzahl der Fälle bei der klinischen Untersuchung der Tumor sich weiter nach links als nach rechts entwickelt zeigte.

Ein Zusammenhang des Cystenraumes mit dem Ductus Wirsungianus war (abgesehen von den oben erwähnten Fällen von Russow und Dick) nur in der Beobachtung Richardsons nachzuweisen. Öfters wird berichtet, daß die ins Cysteninnere eingeführte Hand das in unmittelbarer Nachbarschaft befindliche Pankreas fühlen konnte.[1]) Die meisten Angaben finden sich über die

1) Bei Senn, Steele, Riegner, Albert, Lloyd, Tobin, Malthe, Dick I und II, Zimmermann II.

Beschaffenheit der Cystenwand. Ihre Mächtigkeit ist eine sehr verschiedene und schwankt zwischen 2 mm und 1,5 cm Dicke. Öfters war sie dick, derb, faserig, fibrös, nicht selten aber auch locker, dünn und brüchig. Mehrfach wird ihr Gefäßreichtum hervorgehoben.

Die Innenfläche wird meistens als glatt bezeichnet, war aber doch fast immer stellenweise mit Prominenzen oder Höckern versehen. Auch mit Kalk inkrustierte Erhebungen und Pigmentablagerungen werden erwähnt. Gelbliche Plaques, von Fettnekrose herrührend, fanden sich nur in dem oben beschriebenen Falle von Dick, in dem die Wand auch hämorrhagisch infiltriert war und eine vielbuchtige Höhle umschloß.

Mikroskopische Untersuchungen der Cystenwand liegen vor von Payr, Randall, Russow, Subbotic, Ad. Schmitt, H. Küster und mir.

Payr fand ein parallelfasriges, kernarmes Bindegewebe, das ziemlich gefäßreich war. Die Gefäße waren weit und dünnwandig. An der Innenfläche war das Gewebe mehrfach nekrobiotisch, die Kerne ohne Tinktionsfähigkeit, die Grundsubstanz sehr blaß, stellenweise homogen. An der Innenfläche und der zunächst gelegenen Lage befanden sich erhebliche Mengen braunen und körnigen Pigments. Es waren weder Drüsenepithelien noch nekrotisches Pankreasgewebe nachzuweisen, auch keine Drüsenreste oder Vorsprünge an der Innenwand fühlbar. In Randalls Falle bestand die Wand aus Bindegewebe in verschiedenen Entwickelungsstadien, zum Teil aus Drüsengewebe mit tubulösen Alveolen, die mit kubischem Epithel ausgekleidet waren [1]).

Der histologische Bau der Cystenwand gewinnt in denjenigen Fällen eine diagnostische Bedeutung, wo Drüsenepithelien darin zu finden sind. Die Fälle von Randall und mir geben den Beweis, daß die mikroskopische Untersuchung auch nur einer kleinen Partie der Sackwand, wie sie durch Probeexcision bei der Operation immer leicht zu gewinnen ist, wertvolle Aufschlüsse liefern kann. Auch die Untersuchung der nekrotischen Gewebspartikel, wo sich solche innerhalb der Cyste finden, sollte nie unterlassen werden; denn in den Fällen von H. Küster und mir ließen die nekrotisierten Gewebsreste noch ganz deutlich ihre Herkunft aus der Drüse erkennen.

Eine endo- oder epitheliale Auskleidung der Innenwand ist bisher in keinem einzigen Falle von traumatischer Pankreascyste nachweisbar gewesen. Man darf daraus nicht schließen, daß echte Retentionscysten nach Trauma überhaupt nicht vorkommen; denn auch bei den Pankreascysten anderer Ätiologie wird die Epithelschicht an der Innenfläche meist ver-

1) Die Befunde der übrigen Autoren, die über eine histologische Untersuchung der Cystenwand berichten, sind schon weiter oben wiedergegeben worden.

mißt. Wahrscheinlich geht oft das Epithel durch die verdauende Kraft des Cysteninhalts zugrunde.

Suchen wir nun aus den vorliegenden anatomischen Befunden uns die Pathogenese der traumatischen Pankreascysten zurecht zu legen, so kommen wir zu folgenden Ergebnissen:

Durch eine traumatische Läsion des Pankreas können an der Peripherie der Drüse oder auch innerhalb ihres Parenchyms cystische Bildungen zur Entwicklung gebracht werden (peripankreatische und endopankreatische Cysten). Die ersteren, die wesentlich häufiger vorkommen, entstehen auf folgende Weise: Aus der verletzten Drüse ergießt sich Pankreassaft und Blut in die Nachbarschaft des Organes. In der Umgebung des Ergusses kommt es zu einer reaktiven Entzündung und dadurch zur Bildung einer bindegewebigen Abkapselung. Der Erguß kann durch Autodigestion seine blutige Beschaffenheit verlieren. Die Reste des gequetschten Drüsenteiles bleiben oft im Zusammenhang mit der Cystenwand, an deren Innenfläche mehr weniger nekrotisiertes, stellenweise mit Pigment durchsetztes Gewebe manchmal noch nachweisbar ist. In anderen Fällen werden bei der zunehmenden Ausdehnung der Kapsel die lädierten Drüsenreste auseinandergedrängt und erscheinen dann in den Spalten der Bindegewebswand bald in Form von wohlerhaltenen Alveolen (Randall), bald als Komplexe von Drüsenepithelzellen (Honigmann) oder endlich in Gestalt nekrotischer Massen, in denen der drüsige Bau gerade noch andeutungsweise zu erkennen ist (H. Küster).

Bleibt bei Gelegenheit des Trauma das vor dem Pankreas gelegene Peritonealblatt unverletzt, so entwickelt sich die peripankreatische Cyste vollständig retroperitoneal. Wird dagegen das Peritonealblatt auch zerrissen, so kann der Erguß in die Bursa omentalis stattfinden und bei offenem Foramen Winslowii ins freie Peritoneum hineinfließen. Dann entstehen peritonitische Veränderungen, die mitunter klinisch schon in den ersten Tagen nach der Verletzung nachweisbar sind, gelegentlich auch in der Folgezeit als größeres flüssiges Exsudat in der freien Bauchhöhle (Brown, Dezmann) oder häufiger als Adhäsionsbildung in Erscheinung treten.

In der Regel wird es dann zu sekundärem Verschluß des Foramen Winslowii und Flüssigkeitsansammlung in der Bursa omentalis kommen (peripankreatische Pseudocysten). Doch kann auch, wie in Russows Falle, das Foramen Winslowii offen-

bleiben, die Bursa durch Verlötung ihrer Wände veröden und die Cystenbildung retroperitoneal vor sich gehen.

Endlich kann auch eine retroperitoneale Cyste die Bursa so vor sich herdrängen, daß sie einen Netzbeutelerguß vortäuscht. In sehr seltenen Fällen wächst die Cyste auch durch das Foramen Winslowii in das Peritoneum hinein (Albert, Payr).

Es wären demnach zu unterscheiden:

1. Peripankreatische Cysten, die sich stets retroperitoneal entwickeln, und die gewöhnlich bei erhaltener Peritonealbedeckung des Pankreas, selten aber auch trotz deren Verletzung zur Entstehung gelangen;

2. Peripankreatische Pseudocysten, die sich nur nach Zerreißung des Peritonealblattes bilden können.

Bei ihnen findet der Erguß in die Bursa omentalis, also in einen präformierten Hohlraum statt, der gewöhnlich durch sekundäre Veränderungen abgeschlossen wird. Sie sind mindestens zum Teil intraperitoneal gelegen und werden als Pseudocysten bezeichnet, weil sie im Gegensatz zu der 1. Klasse keine selbständige Wand besitzen. Lazarus nennt sie Cystoide.

Blutergüsse in den Netzbeutel, die ohne Verletzung des Pankreas auftreten, sind als „intraperitoneal sanguineous cysts" im Sinne Fishers von den peripankreatischen Cysten und Pseudocysten abzugrenzen.

Endopankreatische Cysten können wiederum auf zweierlei Weise[1]) zustande kommen: einmal durch cystische Umwandlung eines im Drüsenparenchym entstandenen Hämatoms (wie im Falle von Ad. Schmitt) oder auf dem Umwege einer chronischen interstitiellen Pankreatitis. Im ersten Falle wird der in den Kontusionsherd sich ergießende Pankreassaft auf das Blut und die Gewebstrümmer auflösend wirken und wird sich bis zu einer größeren Ausdehnung ansammeln können, wenn die normalerweise sehr bedeutende Resorptionsfähigkeit des Pankreas gehemmt ist.

Eine solche Verminderung der Resorption kann besonders durch entzündliche Prozesse in der Umgebung der lädierten Drüse bewirkt werden (vgl. die Tierversuche von Lazarus). Diese Form der endopankreatischen Cysten kann ebenso, wie es bei den peripankreatischen die Regel ist, schon kurze Zeit nach dem mechanischen In-

1) Die sehr hypothetische Anschauung Th. Fishers (l. c.), daß durch eine (eventuell traumatische) Nervenläsion Blutungen zustande kommen können, die Anlaß zur Bildung einer Pankreascyste geben, möge nur der Vollständigkeit halber Erwähnung finden.

sult zur Ausbildung kommen. Anders steht es mit denjenigen Cysten, die durch Vermittlung einer chronischen interstitiellen Entzündung im Pankreas entstehen. Die sklerosierende Pankreatitis kann wahrscheinlich direkt durch die traumatische Einwirkung hervorgerufen werden (vgl. die Tierversuche von Koerte und Lazarus), indem zahlreiche kleine Blutungs- und Kontusionsherde im Gewebe zur Narbenbildung und Wucherung des interstitiellen Gewebes führen. Diese Gewebsinduration bedingt dann die Abschnürung von Drüsenbläschen und Ausführungsgängen im Sinne Tilgers oder Verzerrung und Dilatation der Gänge (Dieckhoff), in jedem Falle Saftstauung und Sekretretention und so allmählich die Bildung cystischer Hohlräume. Derartige Prozesse haben einen ganz langsamen Verlauf und mögen in denjenigen Fällen die Ursache der Cystenbildung abgegeben haben, in denen eine solche erst Monate oder Jahre nach dem Trauma zur Beobachtung kam. Da jedoch in den meisten dieser Fälle die entzündlichen Erscheinungen und die Geschwulstbildung sich nicht unmittelbar an das Trauma anschlossen, so wird öfters die Frage offen bleiben müssen, ob nicht etwa schon vor der Verletzung eine chronische Pankreatitis bestanden hat und ob das Trauma nicht nur durch eine Blutung zur Vergrößerung einer präexistierenden Cyste Anlaß gegeben habe.

Therapie und Prognose.

Die Behandlung der traumatischen Pankreascysten kann nur eine operative sein. Dauernde Heilungen, die spontan erfolgt oder auf anderem Wege erzielt worden wären, sind mir nicht bekannt. Zwar kann der Cysteninhalt unter Umständen in den Darm durchbrechen. Aber im günstigsten Falle füllen sich die so entleerten Cysten bald wieder von neuem (wie z. B. in der Beobachtung Payrs) und gelegentlich kann die Ruptur einer Pankreascyste in den Darm den sofortigen Tod zur Folge haben (Reddingius[1]). Ein exspektatives Verhalten wird man gewöhnlich schon deswegen nicht einschlagen, weil die Beschwerden des Kranken und die rapide Abnahme des Kräftezustandes meistens eine frühzeitige Beseitigung der Krankheit erheischen. Außer den Digestionsstörungen, die der wachsende Tumor hervorzurufen pflegt und die sich unter Umständen bis zum Ileus steigern können, haften dem Leiden noch die Gefahren der Vereiterung des Cysteninhalts, Blutung in die Cystenhöhle, und

1) Citiert nach Koerte a. a. O.

der Perforation ins Bauchfell mit nachfolgender Peritonitis an. Die Indikation zur chirurgischen Behandlung ist somit gegeben, sobald die Diagnose der traumatischen Pankreascyste gestellt ist, oft aber auch, wenn sie zweifelhaft ist, da auch fast alle differential-diagnostisch in Betracht kommenden Affektionen nur auf blutigem Wege zu heilen sind.

Das älteste Operationsverfahren, die Récamiersche Ätzmethode, wurde ein einziges Mal, von Le Dentu (1865) angewendet und zwar mit unglücklichem Ausgange. Der mit Kali kausticum erzeugte Ätzschorf, durch den die Punktion vorgenommen wurde, führte, statt auf den Cystensack, auf die vordere Magenwand, und der Kranke starb an Peritonitis. Die Methode hat heute nur noch historisches Interesse.

Der anscheinend am wenigsten eingreifende Operationsweg besteht in der Punktion der Cyste und Aspiration ihres Inhalts. Daß aber dieses Verfahren keineswegs harmlos ist, geht aus allem hervor, was früher über die Probepunktion gesagt wurde. Denn dieselben Bedenken, die gegen diese anzuführen waren, gelten natürlich auch für die Punktion. Dazu kommt, daß der Eingriff in der Regel keine Dauerheilung bewirkt, sondern in kurzer Zeit von Wiederanfüllung der Cyste gefolgt ist.

Nur im Falle von Lynn wurde noch 18 Monate nach der Punktion, bei der 38 Unzen entleert wurden, das Fehlen eines Recidivs festgestellt. Aber da die abgelassene Flüssigkeit keine charakteristischen Pankreasbestandteile enthielt — nur eine schwache amylolytische Wirkung wurde damit erzielt — so kann, wie Koerte mit Recht hervorhebt, ein einfacher Bluterguß in die Bursa omentalis vorgelegen haben.

Das radikalste Verfahren andererseits würde die Exstirpation der Cyste bilden. Theoretisch betrachtet müßte sie ideale Erfolge geben, rasche Heilung, Sicherheit vor Rückfällen, und da die Operationswunde gleich verschlossen werden kann, geringe Gefahr eines Narbenbruchs.

Daß in praxi die Dinge anders liegen, geht schon daraus hervor, daß sich bei 69 chirurgisch behandelten Fällen, die in meiner Arbeit berücksichtigt sind, nur zweimal die Operateure zur Exstirpation entschlossen.

Die meisten Autoren warnen direkt vor der Ausschälung, die wegen der oft sehr gefäßreichen, brüchigen und mit Nachbarorganen vielfach verwachsenen Cystenwand und wegen der Nähe großer lebenswichtiger Gefäße, sehr erhebliche Schwierigkeiten und Gefahren bietet.

Diese werden auch von den beiden Chirurgen betont (Eve, Ad. Schmitt) denen die Exstirpation gelungen ist. Eve berichtet, daß sich die Ablösung der Cyste von Mesocolon transvers. sehr mühsam gestaltete. Letzteres

wurde mehrfach eingerissen, und ein großer Teil des Netzes mußte reseziert werden. Glücklicherweise blieben diese Nebenverletzungen ohne Folgen, während Krönlein [1]), der bei Ausschälung eines Pankreassarkoms einen Ast der Arteria und Vena mesent. sup. unterbinden mußte, den Patienten infolge von Gangrän des Querkolon verlor.

Auch Schmitt hebt hervor, daß die Auslösung der Cyste, deren Wand sehr brüchig war und oft einriß, große Mühe verursachte. Die hintere Magenwand und das Colon transversum waren breit mit der Cyste verwachsen. Aorta und Vena cava wurden freigelegt. Schmitt tamponierte die Wundhöhle mit steriler Gaze, die zum hinteren Wundwinkel herausgeleitet wurde. Darüber folgte eine Etagennaht. Nach 3 Tagen wurde der Tampon entfernt und die Wunde definitiv geschlossen. Die Heilung erfolgte glatt, wie auch im Falle von Eve.

Trotz der Schwierigkeiten, die diese beiden Fälle der Ausschälung des Tumors entgegen setzten, lagen die Bedingungen dafür doch noch verhältnismäßig günstig. Eves Geschwulst war gut gestielt und Schmitts Cyste, die innerhalb der Drüse entwickelt war, hatte eine vollständig eigene Wand.

Gerade bei traumatischen Cysten und Scheincysten wird sich aber häufig das Verhalten finden, daß die Cystenwand nicht nur breite flächenhafte Verwachsungen mit den Organen der Umgebung zeigt, sondern auch zum Teil überhaupt kein selbständiges Gebilde ist, vielmehr durch Magen, Darm, Peritoneum usw. dargestellt wird. Darum ist die Indikation zur radikalen Exstirpation gerade bei den traumatisch entstandenen Pankreascysten eine noch viel begrenztere als bei denen mit entzündlicher Ätiologie, während eine absolute Anzeige nur für die proliferierenden Cystadenome der Drüse Geltung findet.

Glücklicherweise dürfen wir aus den bisherigen Erfahrungen schließen, daß bei traumatischen Pankreascysten auch durch das weniger eingreifende Verfahren der „Fistelbildung und Drainage“ ein voller Heilerfolg zu erreichen ist.

Diese, die „Einnähungsmethode“ ist bekanntlich von Gussenbauer (1882) eingeführt worden, und hat sich, wie Koerte sagt, seitdem als „Normalverfahren“ bewährt. Sie wurde in 61 Fällen, die als traumatische Pankreascysten beschrieben sind, angewendet. Darunter sind die Fälle von Albert und Tobin nicht mitgerechnet, in denen ein Teil des Cystensacks reseziert wurde. Albert trug den größten Teil des Sackes ab, und nähte den Rest mit dem Rande in die Wunde ein; die Höhle wurde drainiert. Tobin excidierte den vorderen Teil der Cyste und schloß nach Ausspülung der Bauchhöhle die Wunde ohne Drainage.

In zwei andern Fällen wurde die Diagnose nicht gestellt, und daher

1) Bruns Beiträge zur klin. Chirurgie, Bd. 14.

die typische Operation unterlassen. Russow fand nach Eröffnung der Bauchhöhle zahlreiche feste Verwachsungen der Intestina. Während er sie zu lösen begann, zwang ein eintretender Collaps zum Abbruch der Operation. Phillips hatte in seinem Falle, in dem eine ungewöhlich große Cyste den ganzen Bauchraum ausfüllte, einen Ascites vermutet und nach Incision und Ablassen der Flüssigkeit die Bauchwunde wieder geschlossen. In beiden Fällen trat nach der Operation der Tod ein.

Die Gussenbauersche Operation wurde in der großen Mehrzahl der Fälle mit einem vorderen Laparotomieschnitt ausgeführt. Die Incision wurde oft in der Mittellinie in der Regel oberhalb des Nabels angelegt; häufig erwiesen sich wegen der Lage des Tumors laterale Schnitte im Bereiche oder am Außenrande des Rektus[1]) als vorteilhaft.

Senn und Treiburg schnitten in schräger Richtung über der Höhe der Geschwulst ein. Albert, der von einem Medianschnitt aus den Tumor nicht erreichen konnte, fügte einen zweiten im rechten Hypogastrium hinzu. Auch Schmidt (Schala) mußte auf den Medianschnitt einen nach links gerichteten Flankenschnitt senkrecht daraufsetzen, um die Cyste in Angriff nehmen zu können.

Karewski legte 4 Querfinger breit unter dem Rippenbogen einen Schrägschnitt an, dem ein senkrecht nach unten verlaufender Schnitt angefügt wurde. Der so gebildete dreieckige Lappen wurde nach außen gezogen.

Sehr selten wurde der lumbale Weg zur Freilegung der Cyste gewählt (Malthe, Takayasu, Schmitt, Honigmann). In allen diesen Fällen war die Cyste stark nach der linken Flanke hin entwickelt und lud daher zu diesem Vorgehen ein. Auch konnte in dreien dieser Fälle eine Beteiligung der Niere vor der Operation vermutet werden, so daß die Revision dieses Organs erwünscht, und auch darum der Lendenschnitt von Vorteil war.

Leith[2]) glaubt, daß für eine Reihe von Fällen, wo die Pankreascyste schwer beweglich ist und breitbasig aufsitzt, eine Eröffnung von hinten vorzuziehen sei und bessere Bedingungen für die Drainage biete. Auf Grund von Leichenversuchen empfiehlt er folgendes Verfahren: 3 Zoll langer Vertikalschnitt am Außenrande des linken graden Rückenmuskels, oberhalb der 12. Rippe beginnend. Nach Durchschneidung der Fascien wird der obere Rand des M. quadratus lumborum sichtbar und der eingeführte Finger fühlt die Hinterfläche der Niere und bestimmt die Lage der Nierengefäße; der Schwanz des Pankreas und die hintere Wand der Bursa omentalis liegt geradeüber und seitlich von ihnen und ist von hier leicht erreichbar.

Leith berichtet, daß Cotteril auf diesem Wege eine Pankreascyste von hinten eröffnete, und daß Pearce Gould in einem Falle, wo sich die Cyste nicht an der vorderen Bauchwand fixieren ließ, unter der 12. Rippe mit gutem Erfolge eine Gegenöffnung anlegte.

Auch Chew und Cathcart, die bei der Operation die Cyste teilweise kollabiert fanden, konnten mit dem eingeführten Finger links nach unten und hinten dringen und legten daher unterhalb der 12. Rippe die Drainage-

1) Vorzugsweise des linksseitigen.

2) Edinburgh medical journal, 1895, Bd. XLI, S. 423.

öffnung an, während die Bauchwunde geschlossen wurde. Auch hier erfolgte glatte Heilung. Pollard[1]) spricht sich gegen die Lumbalincision aus, die er nur befürworten würde, wenn sie ohne vorherigen vorderen Einschnitt ausführbar wäre; doch hält er letzteren in jedem Falle für nötig um die Diagnose und Topographie der Cyste festzustellen und zu erkennen, wo sie am besten von hinten erreichbar wäre. Nur bei kleinen Cysten, die sich schwer der vorderen Bauchwand annähern lassen, sei der hintere Weg empfehlenswert, der wegen der zu fürchtenden Nebenverletzungen (große Gefäße!) gefährlicher sei. Coombs und Nash dagegen halten es für wahrscheinlich, daß ein hinterer Schnitt unter der 12. Rippe links die besten Resultate geben würde.

Lazarus weist darauf hin, daß die „Pancreotomia posterior" vom Lumbalschnitte aus infolge der Gefahr der Verletzung großer Gefäßstämme, des Ureters und des Darmes technisch komplizierter, als die anterior sei. Dagegen vermeide sie die Peritonitis und schaffe bessere Abflußwege. Er hält sie besonders bei vereiterten Caudacysten in der linken Bauchhälfte für erwägenswert, während bei den Cysten im Epigastrium oder rechten Hypochondrium die Eröffnung von vorn am übersichtlichsten und technisch einfachsten sei. v. Mikulicz[2]) meint, man würde von der Lendenincision nur Gebrauch machen, wenn die Cyste nach der Seite vorgeschoben ist.

Alles in allem: Die Vorzüge der Lumbalincision bestehen darin, daß sie ein extraperitoneales Vorgehen ermöglicht und dadurch das entschieden nicht unbedenkliche Ausfließen von Cysteninhalt ins Peritoneum vermeidet. Allerdings nicht mit Sicherheit.

Denn Franke[3]) berichtet über einen Patienten, bei dem Koenig eine (nicht traumatische) Pankreascyste auf lumbalem Wege zu exstirpieren versuchte. Das Peritoneum wurde eröffnet. Der Inhalt der platzenden Cyste ergoß sich in den freien Bauchfellraum und der Patient starb an Peritonitis. Malthe und Henle (Takayasu) konnten in ihren Fällen die Operation (Einnähung) allerdings ganz ohne Eröffnung des Peritoneums zu Ende führen. Schmitt mußte das Bauchfell einschneiden, um die Geschwulst exstirpieren zu können. Trotzdem die Cyste oft einriß und Inhalt ausfloß, kam keine Peritonitis zustande. In meinem Falle entstand während der Entleerung der Cyste ein kleiner Riß im Bauchfell, der sofort durch Naht geschlossen wurde, so daß die Operation auch ganz extraperitoneal ausgeführt werden konnte.

Man kann daher wohl annehmen, daß bei einfacher Fistelanlegung vom Lumbalschnitt aus, selbst bei Eröffnung des Peritoneum, falls diese nur sofort beachtet und zum Verschluß gebracht wird, die Peritonitis vermeidbar ist, während bei Exstirpation des

1) Brit. medical journal, 1895, march 11.
2) l. c.
3) Deutsche Zeitschrift für Chirurgie, Bd. 54, 1900.

Tumors diese Gefahr auch bei der lumbalen Methode nicht sicher ausgeschlossen werden kann.

Ein weiterer Vorteil bei Anlegung der Lendenincision besteht darin, daß der Abfluß aus der angelegten Fistel und dementsprechend die Vernarbung der Cystenhöhle günstigere Bedingungen findet. In Malthes Fall ist die Heilungsdauer nicht angegeben. Bei Takayasu war die Fistel nach 4 Wochen, bei meinem Patienten nach ca. 7 Wochen völlig geschlossen; doch war bei letzterem schon nach 3 Wochen die Öffnung sehr eng und die Sekretion minimal. Bei vorderer Fistelanlegung betrug die geringste Heilungsdauer 23 Tage (Schala). Der Operateur (H. Schmidt) hatte hier allerdings einen linksseitigen Flankenschnitt an den Vertikalschnitt angefügt. Demnächst figuriert der Fall von Ghiulamila mit einer Heilungsfrist von 25 Tagen als der am schnellsten genesene, während andererseits im Falle von Cumston bei vorderer Laparotomie die Heilung ein halbes Jahr und in 9 anderen Fällen mehr als ein Vierteljahr in Anspruch nahm.

Da jedoch die Heilungsdauer nicht allein von den Abflußbedingungen, sondern auch von anderen Umständen, wie Größe der Cyste, Beschaffenheit ihrer Wand, Bestehen von Verwachsungen usw. abhängt, so wird es schwer sein, mit Rücksicht auf diesen Punkt den Wert der Lumbalincision festzustellen, zumal die Zahl der mit vorderem Schnitt operierten Fälle unverhältnismäßig viel größer ist.

Ein dritter Vorzug der Lumbalincision würde darin zu suchen sein, daß eine nach der Fistelanlegung etwa entstehende Narbenhernie nicht in die vordere Bauchwand zu liegen käme.

Über die Häufigkeit der Hernien nach der Gussenbauerschen Operation kann ich auf Grund des vorliegenden Materials keine brauchbaren Angaben machen, da dieser Punkt in den Krankenberichten nur sehr selten berührt wird.

E. Küsters Patient bekam einen faustgroßen Bauchbruch; Dezmann erwähnt, daß bei seinem Patienten ca. $^1/_4$ Jahr nach der Operation eine Hernie in der Narbe entstanden war, die operativ beseitigt wurde. Riegner betont, daß bei der Entlassung seiner Kranken (etwa 2 Monate nach der Operation) kein Bauchbruch nachweisbar war.

Gewöhnlich wurden die Patienten nach, oft auch vor Verheilung der Fistel entlassen und über spätere Nachuntersuchungen wird nichts mitgeteilt. Doch wird man Koerte wohl zustimmen, wenn er anführt, daß in der Regel nach der Einnähung der Pankreascysten eine schwache Stelle in der Bauchwand zurückbleibt, die zur Entstehung einer Bauchhernie führt.

In meinem Falle konnte ich ca. $2^1/_2$ Monate nach der Operation keine Nachgiebigkeit in der Narbe feststellen. Der Patient erhielt eine Leibbinde, die er ein halbes Jahr etwa trug. Dann nahm er seine körperlich recht anstrengende Tätigkeit wieder auf, wobei ihm die Leibbinde lästig wurde, so daß er sie ablegte. Wenige Wochen später begann sich die Narbe an der Fistelstelle vorzuwölben.

Der Fall lehrt, daß die Narbenhernie nicht unmittelbar nach Abschluß der Wundheilung bemerkbar zu werden braucht, wie wir es ja auch von anderen Bauchoperationen her wissen, und daß natürlich auch eine lumbale Narbe zur Hernie führen kann. Freilich wird der Bruch in der Lendengegend gewöhnlich geringere Beschwerden machen und leichter durch eine geeignete Bandage zurückzuhalten sein, als in der vorderen Bauchwand.

Die Vorzüge der lumbalen Incision sind nach alledem keine so evidenten, daß man, wie es etwa jetzt vielfach mit größerem Recht bei der Nephrektomie geschieht, sie prinzipiell der transperitonealen Operation vorziehen müßte. Vielmehr wird man bei den mehr oder weniger median gelegenen Cysten die vordere Laparotomie anwenden und den Lendenschnitt auf die Fälle beschränken, wo der Tumor vorwiegend lateral entwickelt ist und daher von der Flanke aus leichter erreichbar erscheint. Auch wo man einen infektiösen Cysteninhalt vermutet und daher ein extraperitoneales Operieren anstreben muß, ferner bei sehr tiefliegenden Cysten, bei denen die Annäherung an die vordere Bauchwand voraussichtlich Schwierigkeiten bereiten dürfte, endlich in Fällen unsicherer Diagnose, besonders wo eine Affektion der Niere nicht auszuschließen ist, wird man den lumbalen Operationsweg ernstlich in Erwägung ziehen müssen.

Die Technik der lumbalen Incision ist ungefähr dieselbe wie bei der lumbalen Nephrektomie. Ein Querschnitt von der Spitze der 12. Rippe in der Richtung auf den Nabel zu verlaufend und je nach Bedarf mehr oder weniger weit nach vorn reichend, dürfte sich meist bewähren. Er gestattet, die Niere, event. auch die Milz, zu revidieren und, wenn nötig, das Bauchfell zu eröffnen. Die Einnähung der Cyste in die Lumbalwunde gelang Takayasu und mir ohne weiteres, während sie bei Malthe sich wegen der tiefen Lage der Cyste als unausführbar erwies. Er legte ein Drainrohr ein, welches später durch Druckusur zu einer Magenfistel führte; diese heilte spontan. Um eine solche Komplikation zu vermeiden, wird es sich empfehlen, die Drainage mittelst eines Mikuliczstampons auszuführen, in den man ein mit steriler Gaze mehrfach umhülltes Gummidrain einlegen kann.

Die Technik der Gussenbauerschen Operation bei vorderem Bauchschnitt ist in Koertes Darstellung so eingehend gewürdigt, daß ich nur auf diese zu verweisen brauche. Die Operation wurde in der Regel in Narkose vorgenommen. Nur in einem Falle (Lißner) wurde Infiltrationsanästhesie angewendet.

Bei einigen älteren Fällen[1]) und bei einem der allerneuesten (Exner, Operateur: von Hochenegg) wurde die Einnähung zweizeitig ausgeführt.

Kulenkampf, der erste, der überhaupt bei Pankreascyste laparotomierte und zwar ohne die Diagnose gestellt zu haben, operierte sogar dreizeitig. Im ersten Akte wurde die Bauchwand eingeschnitten und durch das uneröffnete Peritoneum punktiert, im zweiten Akte das Bauchfell durchtrennt, und im dritten Akt die indes mit dem Peritoneum parietale verwachsene Cyste incidiert. Fenger und Steele legten in der ersten Sitzung die Cyste bloß und eröffneten sie (nach ca. 1 Woche), als sich feste Adhäsionen gebildet hatten. Pitt-Jacobson sahen sich durch einen Collaps des Kranken schon 30 Stunden nach der operativen Freilegung und Vernähung der Cyste mit der Bauchwand genötigt, die stark gespannte und mit Blut gefüllte Cyste zu eröffnen und zu drainieren.

Im Falle Schalas folgte dem ersten Operationsakte ein 5 Tage anhaltendes permanentes Erbrechen. Nach 8 Tagen wurde die Cyste eröffnet. v. Hochenegg (Exner) eröffnete nach 5tägigem Intervall die Cyste mit dem Thermocauter.

Im allgemeinen sollte man die einzeitige Operation vorziehen, da man, von Ausnahmefällen abgesehen, bei der heutigen Technik einen genügenden Abschluß des Peritoneums sichern kann, um Einfließen von Cysteninhalt in die freie Bauchhöhle zu verhüten. Andererseits ist auch die zweizeitige Operation nicht immer unbedenklich (Blutung in die Cystenhöhle!) und bildet jedenfalls für den Kranken eine unnötige Belästigung.

Bei sachgemäßer Ausführung dürften auch der einzeitigen Operation keine technischen Schwierigkeiten oder Gefahren anhaften. Über eine unabsichtliche Verletzung des Magens wird allerdings in 2 Fällen berichtet (van der Laan, Seefisch[2]). In beiden Fällen trat unkomplizierte Heilung nach Naht ein.

---

1) Kulenkampf, Fenger, Steele, Pitt-Jacobson, Schala.

2) Im Falle Seefischs, den E. Hahn operierte, wurde der Kranke auf die Seite gelagert, weil nach Eröffnung des Peritoneums der Tumor von einem Lumbalschnitt zugängiger erschien. In diesem Moment trat eine Perforation der vorderen Magenwand unter dumpfem Knall ein. Das Loch wurde vernäht und die Cyste von vorn eröffnet.

Im Falle Lißners mußte der die Cyste überlagernde Leberlappen durchtrennt werden, um die Geschwulst frei zu legen. In den meisten übrigen Fällen gestaltete sich der Eingriff in typischer Weise. Der Wundverlauf war nur selten gestört. Temperatursteigerungen mäßigen Grades (37,6—38,5) werden nur von Küster, Lißner und Pichler erwähnt.

Im zweiten Falle Karewskis stellte sich nach der Operation ein 8 Tage anhaltendes Erbrechen ein. Im Verlauf von 14 Tagen kam es zur Ausstoßung der Cystenwand und es begann eine reichliche Sekretion von Pankreassaft, der die ganze Bauchnarbe verdaute, so daß diese feuchtglänzend porzellanweiß, wie gekochtes Eiweiß aussah und nekrotisch zerfiel. Auch trat im weiteren Verlauf eine leichte Bauchdeckenphlegmone auf. Ein sogenanntes „Verdauungsekzem" in der Umgebung der stark sezernierenden Fistel wurde außerdem noch in 11 andern Fällen beobachtet — eine Mahnung, die Haut in der Umgebung der Fistel stets durch Bestreichen mit Zinkpaste oder dgl. vor der Einwirkung des Bauchspeichels zu schützen. In Gussenbauers Fall schlossen sich heftige Schmerzen und galliges Erbrechen an die Operation. Der Patient von Küster erlitt in den ersten Tagen post. operationem eine leichte katarrhalische Pneumonie und eine mäßige Jodoformintoxikation. Lißjanski sah am 2. Tage nach der Operation unter hohem Fieber ein allgemeines Erythem auftreten, das er auf Resorption toxischen Cysteninhaltes von der Bauchhöhle aus zurückführt.

In seltenen Fällen kam es zu Komplikationen, die man auf Ausfallserscheinungen des Pankreas beziehen darf.

Bei Küsters Patienten stellten sich einige Wochen nach der Operation Polyurie und Albuminurie ein; während letztere bald abnahm, blieb die erstere noch eine Zeit lang bestehen. Zuckerharn trat nicht auf. Küster faßte die Polyurie als Diabetes insipidus auf. Es ist von großem Interesse, daß — nach einer Mitteilung Teschemachers[1]) — 8 Jahre nach der Operation bei dem Küsterschen Patienten Diabetessymptome auftraten, (leichte Ermüdung, vermehrter Durst, Abnahme der Potenz und Glykosurie). Auch im Falle Pichlers, wie schon früher erwähnt, trat nach der Operation Abmagerung und Glykosurie ein, die nach Schluß der Fistel aufhörte.

Fisk beobachtete nach der Operation das Auftreten von Fettstühlen, die unter Darreichung von Pankreatin aufhörten. In meinem Falle trat 8 Tage nach der Operation eine Perforation der Cystenhöhle in die Harnwege ein (vermutlich ins Nierenbecken), die zu einer ziemlich schnell vorübergehenden Cystitis führte, aber keine dauernden Folgen hatte. Auch wurden Fettbeimengungen im Stuhlgang beobachtet, die bei Einschränkung der Fettzufuhr bald verschwanden.

Die Nachbehandlung gestaltet sich im allgemeinen ziemlich einfach. In den ersten 8—14 Tagen ist oft die Sekretion sehr reichlich. Nur selten allerdings nimmt sie einen Umfang an, wie

1) Münchner mediz. Wochenschrift, 1902, Nr. 16.

in dem zweiten Falle Karewskis, wo nach Ausstoßung der Cystenwand täglich durchschnittlich 500 ccm abgesondert wurden. Durch Einführung eines feinen Drains in die Fistel gelang es Karewski, die Bauchhaut zu schützen. Burmeister[1]) mußte in einem ähnlichen Falle bei einer nicht traumatischen Cyste einen besonderen Apparat konstruieren, um durch eine Saugpumpendrainage das verdauende Sekret von den Bauchdecken fern zu halten.

Der Zeitraum, in dem die Fistel zur Heilung gelangt, schwankt zwischen 23 Tagen und 6 Monaten. In mehreren Fällen findet sich nur die Bemerkung, daß die Kranken mit kleiner, wenig sezernierender Fistel entlassen wurden. Über das weitere Schicksal dieser Patienten wird nichts mitgeteilt. Bei nicht traumatischen Fällen ist wiederholt langwierige, über Jahre sich hinziehende Fistelbildung beobachtet worden. Diese Gefahr ist bei Retentionscysten und Cystadenomen natürlich weit größer als bei den traumatischen Cysten und Pseudocysten, die eine bindegewebige, nicht mit Epithel bekleidete Wand haben.

Immerhin verzögert sich auch bei diesen oft die Schrumpfung des Sackes, wie im Falle von Steele, der erst durch Anlegung einer dorsalen Gegenincision die Fistel nach dreimonatlichem Bestehen zur Heilung brachte.

Außer der Fistelbildung haftet der Gussenbauerschen Operation noch die Gefahr der Rezidivierung an.

Dieses Risiko scheint jedoch sehr gering zu sein, da nur zwei Fälle von Rückfall bekannt sind (Richardson nach einem halben Jahre, Pitt-Jacobson nach 3 Jahren).

Zum Schlusse müssen wir noch die Lebensgefahr der operativen Behandlung der traumatischen Pankreascysten untersuchen.

Von den 69 Fällen sind 7 gestorben (= 10 Proz.).

Da ist zuerst der Fall von Le Dentu, der ein heute nicht mehr in Betracht kommendes therapeutisches Verfahren anwandte. Der Fall von Mérigot (1885) wurde mit Incision und Drainage behandelt. Der Tod erfolgte kurze Zeit nach der Operation, wahrscheinlich an Peritonitis.

Richardsons Patient starb nach der Rezidivoperation, die wegen Ileuserscheinungen unternommen wurde. Die Cyste wurde wegen des Verdachts, daß eine maligne Neubildung vorliege, nicht eröffnet, und die Wunde geschlossen.

Am nächsten Tage wurde der Tumor durch die Magenwand hindurch aspiriert. Das Erbrechen hörte auf, aber der Kranke starb nach einer Woche. Die Cyste war nach dem Magen perforiert.

---

1) Archiv für klinische Chirurgie, Bd. 75, Heft 2.

Im Falle von Russow wurde die Operation wegen Collaps des Patienten abgebrochen, bevor die Cyste freigelegt war. Der Tod trat am folgenden Tage unter Bestehenbleiben der schon vor der Operation vorhandenen Ileuserscheinungen ein.

Subbotics Patientin erlag einer Peritonitis. Eine der Nähte, die die Cystenwand an das Peritoneum parietale fixierten, war durchgeschnitten und hatte eine verhängnisvolle Kommunikation zwischen Cystenhöhle und Peritoneum hergestellt.

Phillips hielt die sehr ausgedehnte Cyste für einen Ascites. Nach der Incision ging der sehr heruntergekommene Patient unter zunehmender Verschlechterung seines Befindens zugrunde.

Dicks Patient starb unter septischen Erscheinungen (Ikterus, Erbrechen, Koma) an einer hypostatischen Pneumonie 3 Tage nach der Operation, bei der bereits einzelne disseminierte Fettnekroseherde sichtbar waren. Die postmortale Autopsie ergab deutliche Fettgewebsnekrosen der Pankreassubstanz und der Cystenwand. Die Probepunktion hatte in diesem Falle klare seröse Flüssigkeit ergeben, während bei der Operation trüber gelbgrüner Inhalt entleert wurde. Vier Tage nach der Probepunktion, als der Patient ohne ärztliche Erlaubnis das Bett verließ, war eine merkliche Verschlechterung, Ikterus und Erbrechen aufgetreten. Vermutlich hat um diese Zeit eine Infektion des Bauchfells durch ausfließenden Pankreassaft stattgefunden und die bei traumatischen Pankreascysten sonst nie beobachtete Fettnekrose hervorgerufen.

Wenn auch die Mortalität, zahlenmäßig betrachtet, eine ziemlich hohe ist, so zeigt doch die nähere Betrachtung der einzelnen Krankengeschichten, daß nur die Fälle von Le Dentu, Mérigot und Subbotic dem Operationsverfahren als solchem zur Last fallen. Die von Le Dentu benutzte Methode bedarf als obsolut keiner weiteren Besprechung. Der Fall von Mérigot stammt aus dem Jahre 1885, also einer Zeit, wo die Beherrschung der Wundtechnik bei Bauchoperationen noch nicht in dem Maße Gemeingut der Chirurgen war, wie heutzutage. Dagegen ist der Todesfall von Subbotic geeignet, auf eine Gefahr der Operation hinzuweisen, die allerernsteste Beachtung verdient. In Fällen, wo die Vernähung der Cystenwand nur unter sehr großer Spannung möglich ist, oder wo man (z. B. bei bestehendem Fieber) Grund hat, den Cysteninhalt für infektiös zu halten, wird man sich vielleicht eher zur zweizeitigen Eröffnung der Cyste verstehen oder nach Koertes Vorschlag, durch Heranziehen von Netz, wenn das möglich ist, einen Schutzwall gegen die freie Bauchhöhle schaffen. Empfehlenswert ist auch für solche Fälle das von v. Mikulicz[1]) bei Leberechino-

1) Handbuch der praktischen Chirurgie, Bd. 3, Teil I, S. 154. Stuttgart 1900.

kokken usw. geübte Verfahren, einen aus zwei Streifen bestehenden Kranz von Jodoformgaze zwischen das Peritoneum parietale und den zu eröffnenden Hohlraum mit Catgutnähten rings um die zu incidierende Stelle der Cyste einzunähen.

Auch die Anlegung einer dorsalen Gegenöffnung zum Zweck besserer Sekretableitung kommt in Betracht, und wo die Lage des Tumors es zuläßt, wird man den extraperitonealen Lumbalschnitt der vorderen Laparotomie vorziehen.

Die Todesfälle von Russow und Phillips waren im Verlaufe der Krankheit begründet, während die von Richardson und Dick die Gefahren der Punktion illustrieren, die bei letzterem auch nicht durch die nachträglich ausgeführte Operation abgewendet werden konnten.

Nach alledem werden wir die Prognose der traumatischen Pankreascysten bei operativer Behandlung im allgemeinen als ziemlich günstig bezeichnen dürfen. Es ist auch anzunehmen, daß bei fortschreitender Kenntnis der Krankheit und größerer Sicherheit der speziellen Diagnose die therapeutischen Erfolge sich noch bessern werden. Jedenfalls ist die Vorhersage der Krankheit ohne Operation eine so schlechte, daß die relativ geringe Gefahr des Eingriffs bei der Indikationsstellung sehr leicht wiegt.

Wie steht es aber mit den Aussichten auf völlige und dauernde Wiederherstellung der Kranken? Die Rezidivgefahr der traumatischen Cysten ist, wie oben erwähnt, nach Auskunft der Literatur eine recht geringe. Eine andere Frage ist es, ob nicht infolge der Verletzung des Pankreas auch nach Heilung der Cyste in der Drüse durch Narbenbildung oder fortschreitende entzündliche Prozesse Veränderungen eintreten können, die noch in späteren Jahren zu Störungen führen. Besonders die Fälle, in denen schon vor oder unmittelbar nach der Operation Ausfallssymptome (Polyurie, Diabetes usw.) gefunden wurden, werden auch späterhin eine genaue Beobachtung verlangen. Sehr bemerkenswert ist in dieser Beziehung der Küstersche Fall, der unmittelbar nach der Operation an Polyurie und Albuminurie litt, und bei dem sich erst nach 8 Jahren völligen Wohlbefindens ein regulärer Diabetes ausbildete.

Solche Erfahrungen mahnen dazu, bei den von ihren Pankreascysten befreiten Patienten alle Störungen des Stoffwechsels in der Folgezeit wohl zu beachten, insbesondere auch den Urin in regelmäßigen Intervallen zu untersuchen.

Endlich ist noch darauf einzugehen, ob man prophylaktisch gegen die Entstehung traumatischer Pankreascysten etwas tun

könne. Lazarus berührt die Frage der primären Blutstillung nach der Verletzung. Bei Verblutungsgefahr sei sie nach Erfolglosigkeit des konservativen Verfahren indiziert. Ich glaube, unmittelbar nach der Verletzung des Pankreas wird man in den allerseltensten Fällen die Diagnose stellen können. Andererseits wird man bei bedrohlicher innerer Blutung nach den bei subkutanen Bauchverletzungen anerkannten Indikationen einschreiten. Unbedingt beizustimmen ist aber Lazarus, wenn er hervorhebt, daß selbst spontan zum Stillstand gelangte Pankreasblutungen während der nächsten Wochen absolute Ruhelage und genaue Beobachtung des Patienten verlangen. Vielleicht würden bei strikter Befolgung dieser Regel manche leichteren Pankreasverletzungen zur Heilung führen, wenn nicht die scheinbare Besserung kurze Zeit nach dem Trauma die Patienten so oft verleitete, vorzeitig das Bett zu verlassen. Dadurch können sekundäre Blutungen befördert werden, die den Heilprozeß unterbrechen und die Bildung einer Cyste begünstigen.

Nachtrag bei der Korrektur.

Nach Abschluß dieser Arbeit erschien ein Aufsatz von Exner (zur Kasuistik und Therapie der Pankreascysten, Wiener klin. Wochenschrift 1905, Nr. 30), in dem er die Endergebnisse der Gussenbauer'schen Operation auf Grund von 7 Nachuntersuchungen mitteilt. Während eine Patientin, bei der die Exstirpation der Cyste vorgenommen worden war, dauernd gesund blieb, sind von den 6 andern nach der Einnähungsmethode behandelten Fällen vier gestorben. Unter den letzteren befindet sich auch ein Kranker, der 4 Jahre vor dem ersten Auftreten der Cystenerscheinungen vom Pferde gestürzt war. Der Zusammenhang der Cystenbildung mit diesem Trauma muß jedoch höchst zweifelhaft erscheinen, da der Betreffende sich sofort nach dem Fall erholte und weiter reiten konnte, auch in der Zwischenzeit gesund war. Er starb 3 Jahre nach der Einnähung der Cyste an Ileus, nachdem mehrere frühere Attacken von Darmstenose durch hohe Einläufe glücklich behoben waren.

Bemerkenswert ist es, daß der einzige sicher traumatische Fall aus Exners Statistik — es ist dies der in meiner Arbeit berücksichtigte Fall von Lazarus (Nr. 54 des Verzeichnisses) — sieben Jahre nach der Operation bei ausgezeichnetem Befinden war. Die Fistel war völlig geschlossen und der Mann konnte beschwerdelos seiner Arbeit nachgehen.

Exner schlägt auf Grund der traurigen Resultate seiner Nachforschungen vor, den Patienten, bei denen sich die operativ angelegte Fistel nach vielen Monaten nicht schließt, die Exstirpation des geschrumpften Cystensacks vorzuschlagen, wenn auch dieser Eingriff unter Umständen sehr mühsam und gefährlich sein könne. Daß man bei traumatischen Pankreascysten nur höchst selten zu dieser Nachoperation genötigt sein wird, dafür spricht gerade auch das Ergebnis der Exnerschen Untersuchung.

Verzeichnis[1]) der bisher veröffentlichten Fälle von traumatischer Pankreascyste.

1. Le Dentu, Bulletin de la société anatomique, 1865.
2. Kulenkampff, Berliner klinische Wochenschrift, 1882, Nr. 7.
3. Senn, Journal of the American Medical Association, 1885, No. 13 u. 14.
4. Mérigot de Treigny, Bulletin de la société anatomique. Paris 1885.
5. E. Küster, Deutsche medizinische Wochenschrift, 1887, S. 187.
6. Berg, Bericht aus dem Seraphimerlazareth. Stockholm 1888.
7. Fenger, The Chicago medical journal and examiner, 1888, Febr.
8. Steele, The Chicago medical journal and examiner, 1888, April.
9. Treiburg, Chirurg. Westnik, S. 539, 1888.
10. Tremaine, Transactions of the American chirurgical Association, vol. VI. Philadelphia, 1. August 1888.
11. Lindner, Internationale klinische Rundschau, 1889.
12. Riegner, Berliner klinische Wochenschrift, 1890, Nr. 42.
13. 14. Karewski (2 Fälle), Deutsche medizinische Wochenschrift, 1890, Nr. 46, 47.
15. Chew u. Cathcart, Edinburgh medical and surgical journal, vol. 36, 1891.
16. Pitt u. Jacobson, Medico chirurgical Transactions, vol. 124, p. 454, 1891.
17. Richardson, Boston medical journal, vol. 124, No. 5, p. 111. 1891.
18. Schala, Inaug.-Diss. Greifswald 1892.
19. Albert, Wiener medizinische Presse, 1891, Nr. 43. (Vgl. auch Schnitzler, Internat. klin. Rundschau, 1893, 5).
20. Littlewood, British medical journal, 1892, april 16th.
21. Lloyd, British medical journal, 1892, november 12th.
22. Méry, citiert nach Fisher, Guys Hospital reports vol. XLIX, 1892.
13. Barnett, New zealand journal, 1893. (Citiert nach Oser, Die Erkrankungen des Pankreas. Wien 1898).
24. Martin und Morison, Edinburgh medical journal, vol. 39, part. I, july 1893.
25. Schwartz, Semaine médicale. 7. juin. 1893.
26. Brown, Lanzet. 1894, january 6th.
27. Fisher, British medical journal, 1894, december 15th.
28. Gussenbauer, Prager medizinische Wochenschrift, 1894, Nr. 3, S. 29.

---

1) Alle sonstigen Literaturangaben finden sich im Texte.

29. Lynn, Lanzet. 1894, 31 march, S. 799.
30. Tobin, Medical press and circular, 17th july, 1895, p. 54.
31. Hermann, Deutsche militärärztliche Zeitschrift, 1895, Heft 11.
32. Drobnik, Wiener klinische Wochenschrift, 1895, S. 645.
33. Kraske, Ärztliche Sachverständigen-Zeitung, 1895, Nr. 17.
34. Eve[1]), Medical and surgical Reporter, 1896, No. 19; ref. Centralblatt für Chirurgie, 1896, Nr. 31.
35. Doran, British medical journal, dec. 18th, p. 1779. 1897.
36. Ziegler, Annalen der russischen Chirurgie, 1897, Heft 3; ref. Centralblatt für Chirurgie, 1897, Nr. 34.
37. Cushing, Annals of surgery, 1898, september; ref. Centralblatt für Chir. 1898, Nr. 20.
38. Malthe, publiziert bei Koerte, Die chirurgischen Krankheiten usw. des Pankreas. Stuttgart 1898, S. 117.
39. Poppert, ebenda S. 119.
40. Payr, Wiener klinische Wochenschrift, 1898, Nr. 26.
41. Randall, Lanzet. 24. december 1898.
42. Takayasu, Mitteilungen aus den Grenzgebieten der Medizin und Chirurgie, Band III. S. 89. 1898.
43. Barker, British medical journal, 1899, march 18.
44. van der Laan, The journal of the American medical Association, july 8, 1899; ref. bei Hildebrandt, Jahresbericht über die Fortschritte der Chirurgie.
45. Russow, Bobnitschnaja Gazeta, 1899, Nr. 8. (Deutsch erschienen im Jahrbuch für Kinderheilkunde, Bd. 53, S. 345. 1901.)
46. Dezmann, Liečnicki riestnik, 1900; ref. Centralbl. für Chirurgie, 1900, Nr. 16.
47. Fisk, Annals of surgery, 1900, november; ref. in Hildebrandts Jahresbericht.
48. Lißjanski, Wratsch, Nr. 38, 1900; ref. Centralbl. f. Chir. 1900, Nr. 50.
49. Michailow, Chirurgie, Bd. VIII, Nr. 46; ref. in Hildebrandts Jahresbericht.
50. Stanley-Boyd, Clinical journal, febr. 21, 1900; citiert nach Coombs and Nash (s. u.).
51. Subbotic, Deutsche Zeitschrift für Chirurgie, Bd. 59, S. 197. 1900.
52. Coombs and Nash, Lanzet, 1901, june 29th.
53. Ghiulamila, Spitalul, Nr. 5, 1901, p. 108; ref. bei Hildebrandt.
54. Lazarus, Zeitschrift für Heilkunde, Bd. 22, Heft 6 u. 10.
55. Phillips, Lanzet, january 19, 1901, S. 181.
56. 57. Dick, Inaugural-Dissertation. Heidelberg 1902 (2 Fälle). (Vgl. auch Simon, Beiträge zur klin. Chirurgie, Suppl. zu Bd. 36, S. 132. 1901.
58. Seefisch, Deutsche Zeitschrift für Chirurgie, Bd. 59 (auch Centralbl. für Chir. 1901, Nr. 1.)
59. Lißner, Inaug.-Dissertat. Leipzig 1902.
60. Pichler, Wiener klin. Wochenschrift, 1902, Nr. 52.

1) Die bis zum Jahre 1896 publizierten Fälle sind größtenteils in der Arbeit von Heinricius, Über die Cysten und Pseudocysten des Pankreas usw. Archiv für klin. Chirurgie, Bd. 54, eingehend referiert.

Fig. 1.

Fig. 1a.

Fig. 3.

Fig. 2.

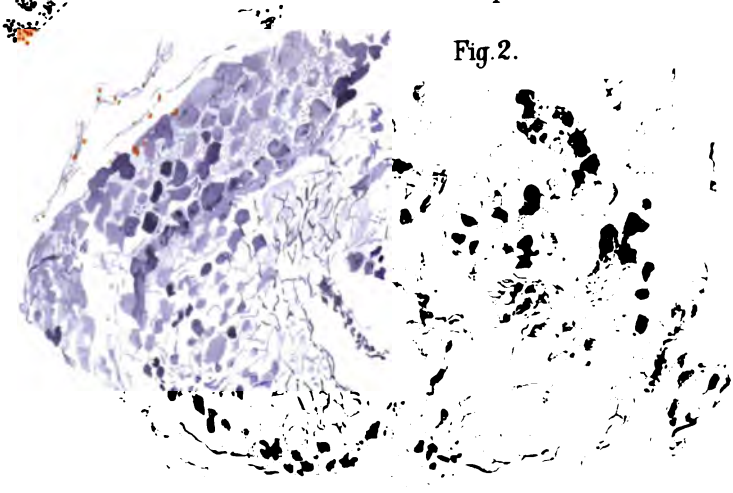

61. Cumston, Annals of surgery, Febr. 1903; ref. bei Hildebrandt und Centralbl. f. Chir. 1903, Nr. 43.
62. Lange, Hygiea, 1903, Heft 4; ref. bei Hildebrandt.
63. Lardy, Revue médicale de la Suisse Romande, 1903; ref. ebenda.
64. Waljaschkow, Chirurgie, 1903, oktober (Russisch); ref. Centralblatt für Chirurgie, 1904, Nr. 3.
65. Schmitt, Adolf, Münchner mediz. Wochenschrift, 1904, Nr. 40.
66. Exner, Wiener klinische Wochenschrift, 1905, Nr. 11, S. 293.
67. Kopfstein, Casop. lek. cesk., Nr. 16, 1905; ref. Centralblatt für Chirurgie, 1905, Nr. 25.
68. 69. Zimmermann (2 Fälle), Bruns Beiträge zur klinischen Chirurgie, Bd. 45, Heft 3.

Erklärung der Abbildungen auf Tafel I.

Figur 1. Schnitt durch die Cystenwand. Leitz, Okul. 3, Obj. 2. Färbung nach van Gieson.

E. Anhäufung von Drüsenepithelien in einem Hohlraum der Cystenwand. P = Pigmentkörnchen.

Figur 1a zeigt einige Drüsenepithel-Zellen aus dem Haufen E bei starker Vergrößerung. Leitz, Okul. 3, Obj. 7.

Fig. 2. Nekrotische Drüsenpartikel von der Innenfläche der Cystenwand. Das bindegewebige Stützgerüst ist als feines Netzwerk erhalten. (Alaun-Hämatoxylin-Färbung.) Leitz, Okul. 3, Obj. 2.

Figur 3. Stark pigmentierte Partie aus denselben nekrotischen Gewebstrümmern. P = Pigment. (Alaun-Hämatoxylin-Färbung.) Leitz, Okul. 3, Obj. 4.

III.

Aus der chirurgischen Klinik zu Gießen. (Dir.: Prof. Dr. Poppert).

Beitrag zur Frage der Resektion des carcinomatösen Magens.

Von

Dr. Aug. Brüning,
Privatdocent für Chirurgie.

Unter den großen Fortschritten, die das letzte Jahrhundert auf dem Gebiete der Medizin gebracht hat, steht die Entwicklung und Ausbildung der abdominalen Chirurgie an der Spitze. Langsam und zaghaft wagten sich die Operateure an die Organe der Leibeshöhle, die für die Lebensfunktionen unentbehrlich schienen. Doch das häufige Befallensein gerade dieser Teile von bösartigen Neubildungen bes. vom Carcinom zwangen den Chirurgen, vertrauend auf seine bessere Technik, den Kampf immer wieder von neuem aufzunehmen.

Da nach Virchow 35 Proz. aller Carcinome vom Magen ihren Ausgang nehmen, so wurde dieser am häufigsten zum Angriffspunkt des chirurgischen Eingriffs gemacht. Anfangs begnügte man sich hierbei mit palliativen Operationen. Erst 1879 wurde von Péan und dann von Billroth der Weg betreten, auf dem einzig Rettung möglich ist, indem sie die Resektion des carcinomatösen Magens vornahmen.

Freilich ist es nicht allein das Verdienst der Chirurgie, uns in den Stand gesetzt zu haben, Krebskranke, die früher als unheilbar galten, auf operativem Wege zu retten; auch die interne Medizin hat hierzu beigetragen dadurch, daß sie nach Einführung neuer Untersuchungsmethoden das Vorhandensein eines Carcinoms uns besser erkennen lehrte. Aber trotz aller Fortschritte gegen früher stehen wir in bezug auf die Diagnosestellung noch auf un-

sicheren Füßen. Trotz der vielen chemischen und physikalischen Hilfsmittel gelingt es nur, einen kleinen Bruchteil der Carcinome so frühzeitig zu erkennen, daß noch eine radikale Entfernung ausgeführt werden kann; aber auch von dieser geringen Anzahl wurden bislang leider nur ganz wenige dauernd gerettet, da die meisten dem Chirurgen erst zugeführt wurden, als schon Metastasen in entfernteren Organen bestanden. So konnte v. Mikulicz von den ihm überwiesenen Magenleidenden nur 22 Proz., Krönlein 19 Proz., Garré sogar nur 8 Proz. radikal operieren. Da also die Carcinome früher gewöhnlich erst im Endstadium erkannt wurden, so gab die Operation, wenn sie überhaupt noch ausführbar war, eine ungünstige Prognose. Hieraus erklärt sich auch wohl die große Zurückhaltung der praktischen Ärzte bei der Überweisung von Patienten an den Chirurgen. Jetzt, wo eine Diagnose häufig schon zeitiger möglich und wo die operative Technik weiter vorgeschritten ist, gelingt es indes in einem bedeutend höheren Prozentsatze, die Kranken von ihrem Leiden zu befreien. Leider ist die Überzeugung hiervon noch nicht so, wie es zu wünschen wäre, in alle Kreise der Ärzte hineingedrungen. Es sollen daher die günstigen Erfahrungen, die wir mit der Resektion beim Magencarcinom gemacht haben, kurz besprochen werden. Zuvor wollen wir jedoch einige anatomische Bemerkungen sowie wichtige Punkte über die Indikationsstellung, Diagnose und Operationstechnik vorausschicken.

Pathologisch-anatomische Bemerkungen.

Aus allen Beobachtungen erhellt, daß das Carcinom die häufigste bösartige Magenerkrankung ist. Haberkant konnte aus der Literatur 204 Carcinomen nur 3 Sarkome gegenüberstellen; nach Fenwick jedoch machen letztere 5—8 Proz. aus.

Fast alle Lebensalter werden befallen; Anning operierte einen 17jährigen Jüngling, Fantinos jüngster Patient zählte 25 Jahre. Die meisten Carcinome pflegen sich allerdings zwischen dem 3. bis 6. Dezennium zu entwickeln. Die Patienten, die einer Radikaloperation unterzogen wurden, zählten

bei Krönlein 40—60 Jahre
„ Kappeler 31—63 „
„ Poppert 31—66 „

Ein Geschlechtsunterschied besteht insofern, daß bei Krönleins 50 Resektionen zwar Männer und Frauen in fast gleicher Zahl

vertreten waren (24 Männer, 26 Frauen), daß aber 156 Männer und nur 108 Frauen mit Magenkrebs behaftet gefunden wurden. Es konnten demnach 24 Proz. der erkrankten Frauen und nur 15,5 Proz. der Männer noch radikal operiert werden. Bei Maydl tritt die Bevorzugung des weiblichen Geschlechts noch eklatanter hervor: er zählt 20 resezierte Frauen und nur 5 Männer. Bei Frauen findet sich also das Magencarcinom seltener, es gelingt bei ihnen aber häufiger, den Tumor noch radikal zu entfernen, da aus den später anzuführenden Gründen eine Diagnosenstellung frühzeitiger möglich ist. Bei uns kamen auf 12 Resektionen bei Frauen 20 bei Männern. Es sind dies ähnliche Zahlen wie sie Guinard in seiner großen Statistik anführt.

Über die Heredität läßt sich nach unserem kleinen Material nichts Bestimmtes sagen; von einigen Patienten wird zwar angegeben, daß ihre Eltern an einem Magenleiden gestorben oder daß unter ihren Blutsverwandten Krebserkrankungen vorgekommen seien. Krönlein berechnet die Heredität auf 13,6 Proz.; Kappeler fand bei 30 Resezierten sechsmal auch unter den Familienangehörigen Carcinom.

Über die Entstehung des Krebses ist noch wenig bekannt. Riegel gibt an, daß die Mehrzahl der von ihm beobachteten Carcinomkranken niemals vorher magenleidend waren, abgesehen von einem gewissen Prozentsatz, der an einem Ulcus gelitten hatte. Von Krönleins 50 Patienten waren 28 sicher nie magenleidend. Das Ulcus ventriculi ist nach Czerny in 11 Proz., nach Gluzinski in 8,4 Proz. für das Carcinom verantwortlich zu machen; Garré fand es unter 26 zur Resektion gekommenen Fällen 5 mal, Krönlein unter seinen 50 Fällen nur 3 mal. Wir trafen einige Male bei der Anammese auf Ulcusbeschwerden, doch möchten wir hier keine Zahlen geben, da uns die Angaben der Patienten zu unsicher erscheinen. So behauptete ein Patient (Nr. 19), früher nie Magenbeschwerden gehabt zu haben, und doch fand sich bei der Operation ein Carcinom, das offenbar von einem Ulcus ausgegangen war.

Der primäre Sitz des Tumors ist nach

v. Mikulicz in 60 Proz. der Pylorus oder die Pars pylorica,
„ 20 „ die kleine Kurvatur,
„ 10 „ die Cardia,
„ 10 „ der übrige Magen.

Vielleicht, so gibt v. Mikulicz an, gehen 40 Proz. aller Magenkrebse von der kleinen Kurvatur aus, sie wachsen nur schnell zum

Pylorus heran, so daß man ihren Ausgangspunkt nicht mehr bestimmen kann. Krönlein fand 77 Proz. der Carcinome am Pylorus. Brosch führt zur Erklärung der Tatsache, daß die kleine Kurvatur eine Prädilektionsstelle für die Bildung eines Tumors ist, den Umstand an, daß der Magen normalerweise senkrecht hänge, so daß alle eintretenden Speisen auf die kleine Kurvatur geworfen würden. Hier träfen sie auf einen Schleimhautwulst, der die Pars pylorica vom übrigen Magen abgrenze. Diese Stelle sei leicht Verletzungen ausgesetzt, werden immer aufs neue gereizt und möge so der Ausgangspunkt für eine maligne Geschwulst werden. Auch nach unseren Beobachtungen scheint die kleine Kurvatur an der Regio pylorica prädisponiert für die Tumorentwicklung zu sein.

Die Schleimhaut des Magens, soweit sie noch nicht vom Carcinom infiltriert ist, zeigt die Veränderungen des schleimigen oder atrophischen Katarrhs. Die Muscularis ist bei ausgesprochener Pylorusstenose gewöhnlich hypertrophisch, sonst eher atrophisch.

Im allgemeinen findet das Carcinom am Pylorus eine Grenze seines Wachstums, die es selten überschreitet. So fand Krönlein in 35 Fällen nur 4 mal ein Übergreifen auf das Duodenum; Bormann konnte dies jedoch in 32 Proz., Pförringer sogar in 66 Proz. konstatieren. Metastasen in entferntere Organe macht der Magenkrebs erst spät; die regionären Lymphknoten werden jedoch frühzeitig infiziert.

Von besonderem Interesse ist nun die Frage nach dem Verhalten des zurückbleibenden Restes des Magens. Kaensche fand, daß seine motorische Kraft sich im Laufe von zwei Monaten wiederherzustellen pflegt. An der Anastomose bildet sich eine Art neuer Pylorusring, der den Magen dicht gegen den Darm abschließen kann, wie Rosenheim durch Lufteinblasungen gezeigt hat, und wie auch wir bei einigen Patienten nachweisen konnten. Es kann übrigens auch eine schnellere Entleerung des Magens eintreten; denn bei unseren meisten Patienten war nach 40 Minuten ein Probefrühstück vollständig herausgeschafft; die Atonie hatte sich also zurückgebildet. Ist der neugebildete Magen sehr klein, so dehnt er sich mit der Zeit aus, ja er kann sogar einen Teil des Darms mit in sich hineinbeziehen. Bei Entfernung des ganzen Magens kann bekanntlich die erste Dünndarmschlinge sich erweitern und die Funktion des Magens als Speisereservoir übernehmen, wie v. Herczel berichtet. Er hält dies deshalb für wichtig, weil dadurch verhindert wird, daß reichlich zugeführte Flüssigkeit vom

Darm schnell resorbiert und so die Konzentration der Körpersäfte in kurzer Zeit geändert wird.

Glucinski wies nach, daß man durch die Resektion des Carcinoms die Umwandlung des schleimigen Katarrhs der Magenmukosa in einen atrophischen nicht aufhalten kann; auch wir haben dafür Belege.

Obalinski und Jaworski und mit ihnen viele andere Autoren machten darauf aufmerksam, daß die sekretorische Funktion des Magens im allgemeinen nicht wieder zur Norm zurückkehrt. Zwar haben v. Mikulicz und Kaden in einigen wenigen Fällen sich wieder eine Salzsäuresekretion nach der Entfernung des Carcinoms einstellen sehen, doch sind dies nur verschwindende Ausnahmen; in der Regel verliert sich, falls zur Zeit der Operation noch Salzsäure produziert wurde, diese vollständig. Freilich will auch Thiers ein Ansteigen der Salzsäuresekretion nach der Resektion eines beginnenden Carcinoms gesehen haben. Bei den von uns nachuntersuchten Patienten fand sich im Ausgeheberten nie Salzsäure. Alle Untersuchungen haben aber auch gezeigt, daß ein Mensch ganz gut ohne Magenverdauung leben und an Gewicht zunehmen kann, ohne daß er sich in der Auswahl seiner Speisen sehr große Beschränkung auferlegen muß. Unsere bäuerlichen Patienten vertragen ihre harte ländliche Kost trotz der fehlenden Salzsäure sehr gut. Das Pepsin des Magensaftes kann nämlich durch das Trypsin ersetzt werden, ein Lebferment findet sich im Pankreas und in den Darmdrüsen. Auch die fäulnishemmende Eigenschaft des Magensaftes kann durch die Darmsekrete vollständig ersetzt werden. Ob eine verminderte Widerstandskraft des Darmtraktus gegen mit der Nahrung eingeführte pathogene Mikroorganismen besteht, wie man annehmen sollte, ist bislang noch nicht beobachtet.

Diagnose.

Wir besitzen bislang noch kein für ein beginnendes Magencarcinom pathognomonisches Symptom. Im allgemeinen wird man an ein Carcinom denken müssen, wenn bei einem älteren Patienten trotz geeigneter Behandlung ein Magenleiden, das mit Gewichtsabnahme verbunden ist, sich in die Länge zieht. Doch läßt sich bekanntlich trotz einer malignen Neubildung am Magen der Kräfteverfall eine Zeitlang hintanhalten, ja sogar vorübergehend eine Gewichtszunahme erreichen, so daß der augenblickliche Ernährungszustand nur mit Vorsicht bei der Diagnosestellung zu verwerten ist.

Das Vorhandensein eines fühlbaren Tumors ist natürlich das zuverlässigste Symptom. Aber häufig genug ist der Palpationsbefund negativ, wenn sich nämlich das Carcinom an der Cardia entwickelt oder an der kleinen Kurvatur, wo es ganz von der Leber verdeckt sein kann. Bei Frauen mit schlaffen Bauchdecken oder mit allgemeiner Enteroptose gelingt die Palpation leichter. Deshalb kommen auch, wie schon erwähnt, Frauen relativ häufig mit noch operablem Carcinom zur Beobachtung. Kraske meint freilich, daß es zur Resektion schon zu spät ist, wenn man überhaupt einen Tumor fühlt; dem können wir jedoch nach unseren Erfahrungen nicht beistimmen. Auch Garré konnte bei seinen Patienten, die zur Resektion kamen, die Geschwulst fast immer fühlen. Manchmal gelingt es, den Tumor durch Aufblähung des Magens deutlicher zu machen, besonders dann, wenn er an der vorderen Wand sich entwickelt hat. In einem solchen Fall kann er auch wohl durch die Gastrophanie nach Reichmann direkt sichtbar gemacht werden.

Schmerzen sind ein sehr unsicheres Krankheitssymptom. Ein Patient klagt über Druck nach dem Essen, ein anderer hat beständig ein dumpfes Gefühl in der Magengegend, wieder andere, und dies sind die meisten, haben überhaupt nie Schmerzen gehabt. Nur das Cardiacarcinom soll, wie auch wir bestätigen können, nach allen Angaben schon frühzeitig überaus quälende Schmerzen am Sternum und am linken Rippenbogen hervorrufen.

Kappeler fand, daß zwei Drittel seiner Patienten, die wegen eines Magencarcinoms zur Operation kamen, an Obstipation litten. Auch wir konnten ähnliches konstatieren und halten daher Stuhlverstopfung für ein wichtiges Symptom, welches bei der Beurteilung solcher Fälle Berücksichtigung verdient.

Günstiger für eine Frühdiagnose liegen jene Fälle, wo der Tumor sich am Pylorus entwickelt und eine Stenose verursacht. Durch das Regurgitieren aller genossenen Speisen wird der Patient ängstlich gemacht und schon frühzeitig zum Arzt geführt. Dieselben Erscheinungen kann übrigens auch ein vernarbendes Ulcus am Pylorus hervorrufen. Aber auch ohne daß es zu einer Stenosierung des Pförtners kommt, kann allein durch den Reiz der Neubildung, die an der großen Kurvatur oder an der Cardia sitzen mag, Erbrechen ausgelöst werden. In anderen Fällen fehlt wiederum jedes Erbrechen trotz Pylorusstenose. Doyen beobachtete eine Verengerung, die kaum für einen Federhalter durchgängig war, und doch kam es nie zur Zurückstauung von Speisen. Es handelte sich in solchen Fällen immer um junge Leute, deren kräftige Magen-

muskulatur den Speisebrei noch austreiben konnte, wenn auch langsam und unter großen Schmerzen. Nach Krönlein hatten nie erbrochen: von 50 Patienten, denen der Magen reseziert wurde, 20 Proz.; von 74, die nur einer Gastro-Enterostomie unterworfen wurden, 9,4 Proz.; von 51, bei denen nur eine Probelaparotomie gemacht wurde, 39 Proz., und schließlich von 34, wo sofort jeder Eingriff als aussichtslos abgelehnt wurde, 50 Proz. Man sieht hieraus, daß kein Verhältnis zwischen der Schwere der Krankheit und der Häufigkeit des Erbrechens besteht. Bei Garré hatten fast alle Patienten, bei denen es zu einer Magenresektion kam, erbrochen, bei uns von 23 Operierten 20, bei Huber endlich von 34 Resezierten 29.

Da die motorische Kraft des Magens beim Carcinom sehr bedeutend beeinträchtigt zu sein pflegt, legt Brunner auf den Nachweis der verlangsamten Ausscheidung von Salizylsäure im Urin nach Saloleinnahme großen Wert; doch ist es sehr fraglich, ob er dadurch ein frühdiagnostisches Zeichen gefunden hat. Die schwindende Muskelkraft des Magens führt schließlich zur vollständigen Atonie, deren Folge eine bedeutende Ektasie zu sein pflegt.

Als subjektives Symptom mag noch die Verminderung des Appetits erwähnt werden, die in einigen Fällen besonders gegen Fleisch stark ausgesprochen war. Andererseits pflegt nach Riegel bei jenen Carcinomen, die sich aus einem Ulcus entwickeln, die Eßlust lange gut zu bleiben. Es muß indessen darauf hingewiesen werden, daß oft der Mangel des Appetits auf der Furcht des Patienten vor dem Erbrechen beruht.

Die bislang besprochenen Krankheitszeichen haben eigentlich nur für das vorgeschrittene Carcinom Bedeutung, zu einer Frühdiagnose verhelfen sie aber kaum. Hier tritt die chemische Untersuchung der sekretorischen Tätigkeit des Magens als wichtiges diagnostisches Hilfsmittel in ihr Recht.

Zahlreiche Untersuchungen haben gezeigt, daß bei länger bestehendem Magenkrebs die Salzsäureproduktion gänzlich fehlen kann, daß im Beginn der Erkrankung aber keine Alteration derselben vorhanden zu sein braucht. Huber vermißte bei 76 Proz. seiner operierten Patienten die Salzsäure, in 73 Proz. fand er Milchsäure. Wir fanden bei fast allen Operierten noch HCl, freilich jedesmal in verminderter Menge; auch Milchsäure fand sich häufig. Eine Hyperacidität, die auch beim Magenkrebs vorkommen soll, haben wir nie beobachtet. Eine Achlorhydrie soll nach Seiderlin auch bei gesunden Leuten öfters im Alter bestehen.

Da das Fehlen der Salzsäure nicht auf einer spezifischen Einwirkung des Tumors beruht, sondern nur eine Folge des begleitenden Schleimhautkatarrhs ist, so gibt also auch die sekretorische Tätigkeit des Magens kein direktes Bild von dem Vorhandensein und von der Größe der Neubildung, sondern nur von der Veränderung des übriges Magens, aus der man dann erst auf das Carcinom Rückschlüße machen kann.

Als Textobjekt der Magenfunktion bedient man sich fast allgemein des Probefrühstücks, das nach $^3/_4$ Stunden ausgehebert wird. Sicherer ist es, wie Riegel vorschreibt und wie bei uns auch immer vorgegangen wird, neben dem Frühstück noch eine Probemahlzeit zu geben, da der Magen ganz gut imstande sein kann, genug HCl für das kleine Probefrühstück zu liefern; bei der Inanspruchnahme durch erheblich größere Speisemengen aber versagt er. Gluzinski hat nun gezeigt, daß bei einem beginnenden Ulcus-Carcinom der saure Katarrh der Magenschleimhaut in einen schleimigen und dieser wieder in einen atrophischen sich umwandelt. Wichtig ist es, den Moment dieser Umwandlung festzustellen. Hierzu empfiehlt Gluzinski, an einem Tage den Mageninhalt morgens nüchtern, dann nach einem Probefrühstück und drittens nach einer Probemahlzeit zu untersuchen. Bei einem nicht carcinomatösen Magen geben alle drei Proben für Salzsäure relativ gleiche Werte, bei beginnendem Krebs dagegen differieren die Zahlen stark, ohne daß jedoch die Salzsäure in einem Ausgeheberten ganz zu fehlen braucht. Auch wir bedienen uns dieser Untersuchungsmethode in geeigneten Fällen.

Der Nachweis von Lab- und Pepsinferment hat für Anfangsstadien einer carcinomatösen Erkrankung geringen diagnostischen Wert, denn Pepsin pflegt sich immer zu finden, so lange Salzsäure nicht mangelt.

Im ausgeheberten Mageninhalt finden sich mikroskopisch bei Gegenwart von Milchsäure gewöhnlich lange Bazillen (Oppler); auch Hefe und Sarcine haben wir häufig gleichzeitig gefunden, während andere angeben, daß das Vorkommen von Sarcinen gegen Carcinom spricht. Blut kann ebensogut von einem Ulcus herrühren wie von einer malignen Neubildung; sein Vorhandensein beweist dann, daß der Tumor ulzeriert ist. In solchen Fällen findet man auch im Erbrochenen Carcinomzellen. Hemmeter will gefunden haben, daß in der Schleimhaut des carcinomatösen Magens sich atypische Kernteilungsfiguren finden. Um nun lebensfrische Epithelien zu erhalten, sucht er mit dem Öhr der Magensonde die Schleimhaut zu lädieren. Diese Angaben bedürfen aber noch sehr

der Bestätigung. Wenig diagnostischen Wert haben ferner Leukocytenzählungen (Tuffier), da die Zahl der weißen Blutkörper von soviel Faktoren abhängig ist, daß man aus ihrer Vermehrung oder aus einem Fehlen der Verdauungsleukocyten keinen sicheren Schluß ziehen kann. Die Virchowsche Lymphdrüse in der linken Clavikulargrube ist auch nicht konstant — wenigstens haben wir sie nur selten beobachtet — und sie begleitet auch mehr das schon länger bestehende Carcinom.

Wir sehen aus alle dem, daß uns bis jetzt leider noch ein Kriterium fehlt, woran wir schon das beginnende Carcinom zu erkennen vermögen. Ob die Biologie berufen sein wird, durch die Herstellung eines spezifischen Serums einen diagnostischen Fortschritt zu bringen, muß die Zukunft lehren.

Solange uns also kein absolut sicheres Mittel zur Unterscheidung einer malignen Neubildung von anderen Magenerkrankungen an die Hand gegeben ist, bleibt nur der Ausweg der Probelaparotomie, um zu einer Frühdiagnose zu gelangen.

Wir müssen uns daran gewöhnen, in der Probelaparotomie nur ein diagnostisches Hilfsmittel zu sehen, daß von erfahrener Hand ausgeführt, ungefährlich in seiner Anwendung ist.

Die Indikation zur Resektion.

Selbst nach Eröffnung des Abdomens ist es manchmal noch schwer zu entscheiden, ob es sich um ein vernarbendes Ulcus oder um ein Carcinom handelt. Aus der Art und dem Befallensein der regionären Lymphknoten kann man sich in einigen Fällen in diesem oder jenem Sinne entscheiden. Man soll es aber vermeiden, einen Explorativschnitt in den Magen zu machen, um ihn auszutasten; lieber soll man einmal in einem solchen zweifelhaften Falle ein Ulcus resezieren. Nebenbei sei bemerkt, daß wir beim stenosierenden Ulcus ventriculi gegebenenfalls nur die Gastro-Enterostomie machen. Liegt aber ein Carcinom vor, so ist die Resektion unter der Voraussetzung, daß sie technisch ausführbar erscheint, immer das gewiesene Vorgehen. Leider sind wir durch Nebenumstände häufig gezwungen, einen anderen Weg einzuschlagen. So ist bei großem Schwächezustand des Patienten die Radikaloperation nicht gerechtfertigt; der Operierte stirbt sonst eventuell im Collaps einige Stunden nach der glücklich ausgeführten Operation. Hohes Alter an sich gibt keine Kontraindikation; wohl aber alle Erkrankungen des Herzens und der Lunge, die eine Allgemeinnarkose verbieten. Denn mit

Lokalanästhesie läßt sich keine Magenresektion gründlich ausführen.

Zur radikalen Entfernung der Neubildung soll man nur dann schreiten, wenn sich in der Leber oder auf dem Peritoneum keine Metastasen finden, wenn größere Verwachsungen mit den Nachbarorganen fehlen und wenn sich die infizierten Lymphknoten mit entfernen lassen. Czerny lehnt allerdings auch dann die Operation nicht ab, wenn er vergrößerte Drüsen zurücklassen muß, da durch Eliminierung des primären Tumors das Leben des Patienten schon verlängert und weniger schmerzhaft gestaltet wird. Auch sind ja nach Langemann nur ca. 79 Proz. der Drüsen vom Carcinom infiziert, die übrigen sind nur entzündlich vergrößert. Stendel nimmt an, daß sich Drüsenmetastasen nach Entfernung des Magentumors zurückbilden können; auch Petersen äußerte sich im gleichen Sinne.

Roux reseziert nur dann, wenn er sicher alle erkrankten Lymphknoten mit entfernen kann; er hat infolgedessen auch die besten Dauererfolge. Garré sieht in dem Vorhandensein eines leichten Ascites und multipler Metastasen kein Kontraindikation zur Radikaloperation. Doyen hinwieder führt die Pylorektomie nur bei ganz kleinen Carcinomen aus.

Bestehen starke Verwachsungen mit den Mesokolon oder dem Colon transversum, so stehe man lieber von einer Resektion ab wegen der Gefahr einer Kolongangrän. Um sie zu vermeiden, hat man ja eine extraperitoneale Lagerung des Dickdarms und sekundäre Abtragung vorgeschlagen, oder man hat auch gleichzeitig mit dem Magencarcinom das gangränverdächtige Darmstück reseziert. Die Operation gewinnt dadurch natürlich bedeutend an Gefährlichkeit. Krause läßt gegebenenfalls die Bauchhöhle auf und reseziert den Darm am nächsten Tage, wenn sich eine deutliche Demarkationslinie gebildet hat.

Verwachsungen mit dem Pankreas, die besonders häufig bei Carcinomen vorkommen, die sich aus einem Ulcus entwickelt haben, bilden nach den meisten Chirurgen eine Kontraindikation zur Resektion, da man beim Schnitt durch das Pankreasgewebe gezwungen sein kann, größere Gefäßstämme zu verletzen, was stets eine ausgedehnte Pankreasnekrose mit ihren Gefahren zur Folge haben kann. Leichte Verwachsungen können dagegen unbedenklich gelöst werden, wenn man durch sorgfältige Tamponade die parenchymatöse Blutung stillt.

Daß die krebsige Infiltration des ganzen Magens kein Hinderungsgrund für die Radikaloperation ist, zeigt die von Schlatter 1897

zuerst erfolgreich ausgeführte Totalexestirpation. Dagegen geben die an der Cardia sitzenden Carcinome eine schlechte Prognose; deshalb wird man bei ihnen nach Huber am besten eine Operation unterlassen.

Während nun Krönlein die Magenresektion noch für berechtigt hält, wenn sie auch nur einen palliativen Wert hat, wendet sich Lindner gegen eine zu weite Ausdehnung der Indikation. Er ist der Ansicht, daß nach Entfernung der Neubildung die Patienten sich allerdings schneller zu erholen pflegten, daß aber mit der Hebung des gesamten Stoffwechsels auch zurückgelassene Krebskeime neue Kräfte erhielten, und daß ein Recidiv sich so leichter entwickle. Ob diese Ansicht zutreffend ist, erscheint allerdings recht fraglich.

Ist aus einem der angeführten Gründe ein Excision der erkrankten Partie nicht möglich, so wird man bei bestehender Pylorusstenose die Gastro-Enterostomie machen müssen. Einige Autoren legen bei inoperablem Tumor immer eine G.-E.-Öffnung an, ob der Pylorus verengt ist oder nicht, da sie annehmen, daß durch den schnelleren Weitertransport der Speisen der Magen ruhig gestellt und so das Carcinom weniger gereizt wird. Andere, wie auch wir, legen eine neue Kommunikation zwischen Darm und Magen nur dann an, wenn eine Stenose schon besteht oder wenn nach dem Sitz des Tumors ein Übergreifen auf den Pylorus zu erwarten steht. Man wird natürlich die G.-E. möglichst weit von der Neubildung entfernt machen, um einer nachträglichen Verengerung durch die Propagierung des Carcinoms vorzubeugen. Die Anastomosenöffnung sehr groß zu machen, erscheint uns nicht so wichtig; wir benutzen stets den Marphyknopf und sind mit dem Erfolg ganz zufrieden.

Gewöhnlich machen wir als Palliativoperation die Gastro-Enterostomia ant. antecolica. Hängt man hierbei die Schenkel der angehefteten Darmschlinge auf, so läßt sich ein Circulus vitiosus mit großer Sicherheit vermeiden. Größere Statistiken scheinen ja zu beweisen, daß diese Gefahr bei der G.-E. post. retroc. wie auch bei der Kocherschen unteren G.-E. mit querer Eröffnung des Darms im gerinderen Grade besteht; doch, wie gesagt, wir haben bei der G.-E. ant. antecol. nur ausnahmsweise ein Zurückfließen der Speisen beobachtet. Erwähnt sei noch, daß auch Czerny bei seinen letzten 100 G.-E. mit Knopf nie einen Circulus beobachtet hat.

Will man den Reiz der Speisen auf den Magentumor gänzlich ausschließen, so müßte man die von Maydl lebhaft empfohlene

Jejunostomie ausführen. Es gelingt ja leicht, die oberste Jejunumschlinge in der Bauchwand zu fixieren und ähnlich wie bei der Gastrostomie nach Witzel ein Drainrohr in ihr zu befestigen. Von der Fistel aus soll man eine ausreichende Ernährung ermöglichen können. Bislang scheint sich aber diese Methode noch wenig Anhänger erworben zu haben, zumal da ihr vorgeworfen wird, daß nach Ausschaltung der Magenverdauung die Peristaltik nicht recht in Gang kommt.

Hat man sich in einem vorliegenden Falle zur Resektion des Pylorus entschlossen, so ist eine Hauptbedingung, daß man bei der Absetzung möglichst weit vom Tumor entfernt bleibt. Der Lymphstrom zieht am Magen cardiawärts (Cunéo); man soll deshalb hier weit im Gesunden operieren. Bei der Ektasie des Magens wird dies ja auch gewöhnlich keine Schwierigkeiten machen.

Eine keil- oder zylinderförmige Excision mit Erhaltung von Cardia und Pylorus wird selten möglich sein; selten deshalb, weil die meisten Carcinome am Pylorus ihren Sitz haben, und die wenigen, die an einer anderen Stelle des Magens entstanden sind, erst zu spät diagnostiziert werden können.

Recidive werden im allgemeinen nach denselben Gesichtspunkten behandelt wie die primären Tumoren, doch wird man selbstverständlich nur ausnahmsweise in die Lage kommen, zum zweiten Male eine Radikaloperation ausführen zu können. Czerny berichtet über einen solchen Fall, wo er erst die erste Billrothsche Methode, später, als ein lokales Recidiv sich entwickelte, die zweite anwendete. Nach der zweiten Operation starb der Patient an Kolongangrän. Diese Recidivoperation wird natürlich immer viel ungünstigere Chancen geben.

Prognose.

Wie sind nun die Resultate der Radikaloperation? Aus der Krönleinschen Klinik veröffentlichte Schönholzer eine eingehende Statistik. Wir entnehmen daraus, daß Leute von dem ersten Auftreten der Magenbeschwerden ihrem Carcinom durchschnittlich in einem Jahre erliegen. Konnte man bei der klinischen Untersuchung schon die Diagnose auf einen inoperabelen Tumor stellen, so trat gewöhnlich nach $2\frac{1}{2}$ Monaten der Tod ein; konnte erst durch eine Laparotomie die Unmöglichkeit auch nur einer Palliativoperation festgestellt werden, so währte das Leben noch 3 Monate. Diejenigen, die einer G.-E. unterworfen wurden, hatten noch eine

Lebensdauer von 6 1/2 Monaten; endlich lebten diejenigen, bei denen es gelang, den erkrankten Magen zu resezieren, noch 14 1/2 Monate, soweit sie nicht jetzt noch als dauernd geheilt leben. Wenn man nun berücksichtigt, daß die Patienten zur Operation kamen, nachdem sie ihr Leiden schon einige Monate hatten, so ergibt sich eine Lebensverlängerung von 100 Tagen für die G.-E., von einem Jahr für die Pylorusresektion; dazu kommt aber, daß von den Resezierten eine Anzahl dauernd geheilt ist.

Zu berücksichtigen ist allerdings hierbei, daß nur jene Fälle reseziert wurden, die erst ein beginnendes Carcinom zeigten. Durch eine Gastro-Enterostomie wäre bei ihnen auch wohl eine Lebensverlängerung erreicht, die größer als die von Schönholzer mit 6 1/2 Monaten im Durchschnitt angegeben wäre.

Getrübt wird das Bild durch die große Operationssterblichkeit. So verloren direkt im Anschluß an die Operation

Rydygier	bei	25	Fällen	68,0	Proz.	seiner	Magenresektionen.
Kümmel	„	64	„	59,4	„	„	„
Billroth	„	54	„	48,1	„	„	„
Körte	„	38	„	42,0	„	„	„
v. Mikulicz	„	100	„	37,0	„	„	„
Krönlein[1])	„	50	„	30,0	„	„	„
Kocher	„	75	„	29,3	„	„	„
Roux	„	39	„	27,8	„	„	„
Garré	„	26	„	26,9	„	„	„
Kappeler	„	30	„	26,6	„	„	„
Czerny	„	57	„	24,6	„	„	„
Mayo	„	28	„	22,2	„	„	„
v. Eiselsberg	„	33	„	21,0	„	„	„
Poppert	„	**32**	„	**18,8**	„	„	„
Maydl[2])	„	25	„	18,6	„	„	„

Guinard berechnet aus 291 Pylorusresektionen verschiedener Autoren die Sterblichkeit auf 35,39 Proz., Hartmann und Terrier aus 127 anderen Fällen auf 26 Proz.

Rydygier und Billroth, die das neue Operationsverfahren

1) Krönlein gibt selbst 28 Proz. an, doch muß man Fall 7 seiner Statistik mit zu den postoperativen Todesfällen rechnen.

2) Maydl gibt 16 Proz. bei 28 Fällen an; doch handelte es sich bei 3 seiner Fälle um ein Ulcus, deren Resektion bekanntlich eine weit bessere Prognose gibt.

inaugurierten und die Grenzen seiner Ausführbarkeit erst festlegen mußten, haben erklärlicherweise eine hohe Mortalitätsziffer.

Worauf sind nun die Todesfälle direkt nach der Operation zurückzuführen? Es verlor

	an Peritonitis	an Pneumanie,	im Collaps,	an andern Ursachen
Kümmel von 38 Todesfällen	17	6	4	4 Myodegeneratio cord. 4 Lungenembolieen 1 Verblutung.
Rydygier von 17 Todesfällen	2	5	7	3 unbekannt
Krönlein von 15 Todesfällen		1	3	1 Inanition 1 unbekannt
Körte von 16 Todesfällen	5	3	8	
Kappeler von 8 Todesfällen	3	2	—	1 Dilatatio ventriculi 2 Kachexie
Maydl von 4 Todesfällen	—	—	2	1 Myodeg. cordis 1 embol. Gangrän d. Beines
Poppert von 6 Todesfällen	—	3	1	1 Embolie 1 Chloroformvergiftg.

Von den geheilt Entlassenen erliegen eine größere Anzahl einem Recidiv. Es sind dies, soweit es sich hat feststellen lassen,

bei Kappeler von 22 glücklich Operierten 10,
„ Kümmel „ 21 „ „ 11,
„ Krönlein „ 24 „ „ 22.

Für die später Vorstorbenen (sei es am Recidiv oder an irgend einer anderen Erkrankung) ergibt sich eine postoperative Lebensdauer von

12⅓ Monate bei Maydl
13 „ „ Kümmel
14½ „ „ Krönlein
16¼ „ „ v. Mikulicz
16⅔ „ „ Poppert
17½ „ „ Kappeler
26 „ „ Roux.

Wieviel Jahre nach der Operation man von Dauerheilung reden kann, ist schwer zu sagen. Maydl glaubt, daß Operierte, die nach

2 Jahren noch kein Recidiv haben, definitiv geheilt sind. Wir verloren jedoch Patienten noch $2^1/_2$ und $4^1/_2$ Jahren nach der Resektion am Recidiv. Der älteste noch lebende Patient, bei dem der Magen wegen eines Carcinoms reseziert ist, zählt

bei Kocher	13	Jahre,	bei v. Mikulicz	$8^1/_4$	Jahre
„ Czerny	12	„	„ Kümmel	7	„
			„ v. Eiselsberg	$6^1/_2$	„
„ Roux	$9^1/_3$	„	„ Knörte	$5^1/_2$	„
„ Maydl	$8^3/_4$	„	„ Kappeler	$4^1/_2$	„
„ Krönlein	$8^1/_4$	„	„ Garré	$3^1/_{12}$	„

Man kann demnach nur wenige Prozent der Operierten als geheilt bezeichnen; aber diese wenigen geben uns das Recht, soweit es irgend geht, der Resektion vor der Gastro-Enterostomie den Vorzug zu geben. Die G.-E. bei inoperabelem Magencarcinom weist nach Krönlein eine Operationssterblichkeit von 24,3 Proz. auf, also eine höhere Prozentzahl wie die unserer Resezierten. Die hohe Mortalität ist natürlich dadurch zu erklären, daß eben die schwächlichsten und kachektischten Patienten nur der G.-E. unterworfen wurden. Ferner nimmt die Krankenhausbehandlung nach beiden Operationen ungefähr gleiche Zeit in Anspruch; der große Vorzug der Resektion gegenüber der G.-E. besteht aber darin, daß sich Leute, bei denen es gelang, den ganzen Tumor zu entfernen, viel schneller erholen; auch hält das Wohlbefinden länger an, selbst wenn später ein Recidiv auftreten sollte. Einige Patienten werden aber doch tatsächlich dauernd geheilt.

Die Operationsmethoden.

Die ersten Versuche über Magenchirurgie hat Merrem in Gießen 1810 veröffentlicht. Es gelang ihm, einem Hunde den Magen heraus zu schneiden und das Tier am Leben zu erhalten. Aus begreiflichen Gründen wurden damals keine praktischen Folgerungen aus der geglückten Resektion gezogen. Durch Erfolge bei anderen Darmoperationen kühn gemacht, unternahm es erst Péan, einen carcinomatösen Pylorus zu excidieren (9. IV. 1879). Die Kunde von der Operation drang nicht in weitere Kreise, ebensowenig wie die im folgenden Jahre (16. IX. 1880) von Rydygier zuerst in Deutschland ausgeführte Magenresektion wegen Scirrhus. Bekannt wurde die Operation erst, als am 29. I. 1881 sie Billroth zum ersten Male erfolgreich bei einem Gallertkrebs des Magens

machte. Waren die beiden ersten Resektionen mehr oder weniger Eingebungen des Augenblicks, so war es bei Billroth ein zielbewußtes Fortschreiten auf sicherer, wissenschaftlich begründeter Bahn. Daher knüpft sich an seinen Namen mit Recht der Ruhm, die erste erfolgreiche Magenresektion ausgeführt zu haben.

In der Wiener Klinik machten Winiwarter und Gussenbauer wie auch Kaiser ausgedehnte Tierversuche über Magenresektionen, wobei sie besonders klarlegten, daß das Nahtmaterial im Magen nicht alsbald der Verdauung anheim fiel, und daß die der Schleimhaut beraubte Magenwand nicht vom Magensaft angegriffen werde. Bedenken, die lange Zeit die Chirurgen von Eingriffen am Magen zurückhielten. Alle Vorarbeiten waren erledigt; es war nun kein tollkühnes Experiment mehr, sondern nur noch ein kleiner Schritt bis zur Ausführung der Resektion am Menschen. Mit Recht konnte Billroth einige Tage nach der Operation an Dr. Wittelshöfer schreiben: „Ich glaube, wir haben wieder einen guten Schritt vorwärts getan, um die Leiden unglücklicher, bisher für unheilbar gehaltener Menschen zu heilen oder, falls es beim Carcinom zum Recidio kommen sollte, wenigstens für eine zeitlang zu lindern".

Der 2. von Billroth operierte Fall (8. II. 1881) aber brachte schon eine Enttäuschung; die Frau starb am 8. Tage an Inanition, die 3. Operation (12. III. 81) glückte wieder. Rydygier führte wegen Ulcusstenose am 21. XI. 81 seine zweite Resektion aus. Die nächsten Jahre brachten Veröffentlichungen aus allen Teilen Deutschlands, die über mehr oder weniger glückliche Resektion berichteten.

Die Operateure legten sich den Magen durch einen Querschnitt oder, und dies wurde später die Regel, durch einen Längsschnitt in der Linea alba frei. Nach Abtragung des Tumors wurden die beiden klaffenden Lumina direkt durch Naht vereinigt. Der Ungleichheit der Öffnungen suchte man dadurch zu begegnen, daß man das Duodenum schräg durchtrennte und einen Teil des Magens für sich verschloß. Mußte man größere Teile des Magens entfernen, so machte die direkte Vereinigung der durchtrennten Wandungen manchmal Schwierigkeiten; die Nähte standen unter großer Spannung und lösten sich leicht. Außerdem beobachtete Kocher zweimal eine narbige Stenose an der Vereinigungsstelle. Da lag es nahe, daß Billroth die vorher von Wölfler angegebene Gastro-Enterostomie ant. antecol. sich dienstbar machte, das Duodenum und den Magen verschloß und eine künstliche Verbindung mit einer

Jejunumschlinge vornahm. Als v. Hacker dann die ursprünglich von Courvoisier angegebene G. E. post. retrocol. modifizierte und verbesserte, war damit der Operationsmodus geschaffen, wie er jetzt wohl am meisten geübt wird, und als sogenanntes 2. Billrothsches Verfahren bekannt ist.

1895 gab Kocher seine Gastro-Duodenostomie an; er pflanzte das Duodenum in die hintere Magenwand ein, um für die Speisen bessere Abflußverhältnisse zu schaffen. Die von v. Mikulicz empfohlene Einnähung des Magenslumens in eine Jejumenschlinge hat wenig Nachahmung gefunden.

Als Nahtmaterial wurde anfangs Catgut benutzt, später nur noch Seide, trotzdem Wehr auf Rydygiers Veranlassung an einer Reihe von Tierversuchen klarzulegen versuchte, daß auch Catgut genügend halte und nicht zu früh resorbiert werde.

Vor der Verunreinigung der Bauchhöhle durch austretenden Magen- oder Darminhalt suchte sich Rydygier durch Compressorien zu schützen. Es sind dies Metallstäbe, die mit Drains überzogen sind, und die seitlich durch Gummiringe zusammengehalten werden. Klemmen ganz aus Metall mit Feder, wie sie Doyen, v. Mikulicz und andere empfehlen, sind jetzt wohl am meisten im Gebrauch. Gegen die Klemmen wurde geltend gemacht, daß sie leicht ein größeres Gefäß komprimieren könnten, welches später eine gefährliche Nachblutung veranlaßen könnte. Daher lassen einige Chirurgen das Magenlumen sich durch Assistentenhände zusammenhalten. Die Versorgung des Duodenalstumpfes kann dann Schwierigkeiten machen, wenn das Carcinom den Pylorus weit überschritten hat. Brunner hat für solche Fälle eine besondere Bajonettklemme angegeben. Hartmann, dem es einmal nicht gelang, das abgebundene Duodemun einzustülpen, half sich dadurch, duß er Netz über den Stumpf nähte.

Die Art der Durchtrennung der Magenwand war von jeher ein Streitpunkt. Bei einfacher Durchschneidung mit der Schere konnte es leicht zu einer stärkeren Blutung kommen. Von Doyen, v. Mikulicz und anderen sind deshalb breite Metallquetschen angegeben, mit denen man die Elemente der Magenwand mit Ausnahme der Serosa durchquetscht. Durch diese soll eine Eröffnung des Magenlumens ganz vermieden werden. Doyen empfahl auch noch, die Wundfläche nach Abtragung des Tumors zu verschorfen, um so jeden Infektionskeim zu vernichten und die Blutung sicher zu stillen. Zur größeren Sicherheit kann man noch einige Arterien, deren Verlauf in der Magenwand ja sichtbar ist, einzeln ligieren.

Um jede Infektionsgefahr zu vermeiden, hat Kümmel versucht, den Pylorustumor extraperitoneal einzunähen und erst später nach Bildung von Verwachsungen zu resezieren. Dieses Verfahren ist aber umständlich und auch unnötig, da man der Peritonitisgefahr, der es vorbeugen soll, auf einfacherem Wege begegnen kann, dadurch, daß man die Bauchhöhle drainiert. Wir drainieren bei einer Magenresektion stets. Czerny und v. Mikulicz legen einen Jodoformgazebeutel nur dann ein, wenn bei Verletzung von Pankreasgewebe eine reichlichere Nachblutung zu erwarten steht; im übrigen sind sie Gegner der Drainage. Man hat der Tamponade den Vorwurf gemacht, daß beim Lösen der Gazestreifen die Verklebungen um die Nahtstellen gelockert werden könnten. Wir haben dies nie beobachtet, vermeiden allerdings auch, direkt auf die Naht einen Tampon zu bringen.

Da es bei schwächlichen Patienten gefährlich schien, sie einer längerdauernden Narkose und einem so großen Eingriff, wie die Magenresektion ist, auszusetzen, so lag der Gedanke nahe, erst nur die Gastro-Enterostomie zu machen, damit die Kranken von ihren dringendsten Beschwerden befreit würden, und dann in einer zweiten Sitzung, wenn der Kräftezustand sich gehoben hat, die radikale Entfernung des Tumors vorzunehmen. Tuholske ist, soweit ich es übersehen kann, zuerst so vorgegangen; er konnte 3 Monate nach der G.-E. den Pylorus resezieren. Barker, Czerny und viele andere haben gegebenenfalls auch zweizeitig operiert. Quénn wartete mit dem zweiten Eingriff 10—15 Tage, Brunner 17 Tage, Doyen 3—6 Wochen, Krause schließlich 5 Wochen.

Es sprechen jedoch gewichtige Gründe gegen eine zweizeitige Operation. Eine doppelte Laparotomie mit doppelter Narkose ist nicht als gleichgültig anzusehen. Es können ferner nach der ersten Operation sich so ausgedehnte Verwachsungen bilden, daß später eine Orientierung sehr erschwert wird. In der Zwischenzeit kann auch der Tumor so bedeutend wachsen, daß er nun inoperabel ist (Ringel). Oft genug macht man aber auch die Erfahrung, daß die Patienten eine weitere Operation ablehnen, da sie durch die G.-E. eine solche Besserung verspüren, daß sie sich geheilt wähnen. So ging es uns in einem Falle.

Bei totalen Magenresektionen gelang es in 50 Proz. der Fälle (v. Herczel), Duodenum und Ösophagus direkt zu vereinigen; sonst implantierte man den Ösophagus in eine Jejunumschlinge, die am Diaphragma aufgehängt wurde.

Kurz erwähnt sei nur noch die von Kummer angegebene sub-

seröse Resektionsmethode, die mehr ein Produkt theoretischer Erwägung als praktischer Erfahrung ist.

Von den verschiedenen Methoden der Magenresektion ist offenbar die 2. Billrothsche die verbreitetste; nur Kappeler und Maydl sind ausschließlich der 1. Billrothschen treu geblieben. Die Gastro-Duodenostomie wird vielfach geübt, doch sind wir davon wieder abgekommen, weil wir glauben, in unserem Falle 23 die Nahtinsuffizienz der großen Zerrung zur Last legen zu müssen.

Es ist unmöglich, auf Grund einer Statistik die Vorzüge der einen oder anderen Resektionsmethode ausrechnen zu wollen, wie Kocher es tut. Der Operateur ist sehr wesentlich von den anatomischen Verhältnissen abhängig, die er vorfindet. Gegen die 1. Billrothsche Methode spricht im allgemeinen die Gefahr der Nahtinsuffizienz an der y-Stelle, wo die Längsnaht in die Zirkulärnaht übergeht, auch macht man dagegen geltend, daß man eventuell nicht weit genug im Gesunden operieren kann, ohne die glatte Vereinigung des Duodenums und Magens in Frage zu stellen, ein Nachteil, den auch die Kochersche Gastro-Duodenostomie hat. Billroth 2 mit der Hackerschen G.-E. post. retroc. kombiniert, scheint uns das zweckmäßigste Verfahren zu sein. Man kann vom Magen beliebig viel fortnehmen und die Anastomose weit vom ehemaligen Sitz des Carcinoms anlegen, so daß ein lokales Recidiv nicht so schnell zur Stenosierung der neuen Öffnung führt.

Nun noch einige Worte über die Anwendung des Murphyknopfes. Wir benutzen ihn in der hiesigen Klinik ausnahmslos bei malignen Magenerkrankungen, aber nicht einzig aus Zeitersparnis — wir übernähen ihn nämlich immer noch mit einer Lembertnaht —, sondern weil uns der Knopf eine bessere Vereinigung zu geben scheint, und weil durch ihn die Anastomose früher leitend wird. Freilich kann durch die reaktive Schwellung der Schleimhaut das Lumen des Knopfes vorübergehend verlegt werden, doch handelt es sich dann nur um ganz kurze Zeit. Als einziges Mißgeschick haben wir unter 60 reinen Gastro-Enterostomien der letzten drei Jahre einmal erlebt, daß der Knopf in den Magen fiel. Bei anderen scheint dies häufiger (bis 5 Proz.) vorzukommen. Die hintere E.-G. dagegen soll einen besseren Schutz gegen das Hineingleiten des Knopfes bieten. Bekanntlich sahen Kocher und Czerny Dekubitalgeschwüre mit anschließender Peritonitis dadurch auftreten, daß der Knopf auf seiner Wanderung durch den Darm festgehalten wurde. Wir haben ein derartiges Mißgeschick nicht beobachtet.

Für die Cardiaresektion hat sich der Murphyknopf nicht bewährt; es empfiehlt sich hier nach Schlatter, das Magenlumen zu schließen und den Ösophagus in die vordere oder hintere Magenwand einzunähen.

Zum Verschluß des Abdomens verwenden die einen durchgreifende Nähte, die anderen wie auch wir Etagennähte. Trotz der Drainage haben wir nie einen Bauchbruch entstehen sehen, weil wir die Naht bis auf einen schmalen Spalt von $1^1/_2$ cm Länge schließen, aus dem das Drain und die Gazestreifen herausgeleitet werden. Bekanntlich ist ja auch die Gefahr einer Hernie bei Operationsnarben im Epigastrium viel geringer wie bei solchen im Hypogastrium.

Komplikationen.

Seine zweite Magenresektion verlor Billroth dadurch, daß das Duodenum, welches er anfangs noch an die kleine Kurvatur des Magens anheftete, sich hier vollständig abknickte, so daß es zu einer sekundären Dilatation des Magens kam. Eine genuine Magendilatation beobachteten Hahn und Kappeler. Die Ursache dieser plötzlich auftretenden Erweiterung ist einwandsfrei bislang noch nicht nachgewiesen worden. Wird man frühzeitig durch das Erbrechen und die Auftreibung des Leibes auf die drohende Gefahr aufmerksam, so gelingt es gewöhnlich, den letalen Ausgang abzuwehren. Trifft man freilich die schon vollständig ausgebildete Lähmung des Magens an, dann ist jede Therapie vergebens.

Eine weitere Komplikation, die durch Lauensteins erste Resektion eine traurige Berühmtheit erlangt hat, besteht in der Gangrän des Colon transversum, die eintreten kann, wenn man wegen der Ausdehnung des Carcinoms genötigt ist, einen Teil des Mesokolon nebst den Gefäßen zu resezieren. Czerny, Küster, Kappeler und v. Mikulicz berichten über ähnliche Erfahrungen. Daß die gleichzeitige Resektion des Colon die Prognose nicht nennenswert bessert, erwähnten wir schon an einer anderen Stelle, einer extraperitonealen Lagerung mit späterer Resektion können wir aber auch nicht das Wort reden. Besser ist es, man steht von einer Radikaloperation ganz ab, wenn der Tumor ins Mesokolon hineingewachsen ist.

Ferner können eine Verletzung des Ductus choledochus (Kümmel), der Art. hepaticc. (Socin) und der Art. pancreaticolienalis unheil-

voll werden und den Tod an Peritonitis zur Folge haben. Eine Nahtinsuffizienz muß sich bei sorgfältiger Ausführung der Operation vermeiden lassen, doch wird sie gelegentlich vorkommen. Bei Czerny trat in einem Falle am 18. Tage eine Fistel auf, die sich jedoch 6 Tage später spontan schloß. Wir beobachteten am 8. Tage (Fall Nr. 23) nach einer Gastro-Duodenostomie eine Fistel, wo offenbar durch die starke Zerrung eine Naht sich gelöst hatte. Durch einen komprimierenden Verband gelang es uns, sie zum Verschluß zu bringen. Gewöhnlich tritt jedoch bei Magenfisteln der Tod an Inanition ein.

Kümmel und Roux haben Patienten an Verblutung verloren; dieser Gefahr entgeht man, wenn man besonders nach der Anwendung der Quetschen die Stümpfe aufs Peinlichste revidiert.

Peritonitisfälle, die einer Wundinfektion zuzuschreiben sind, werden wohl nie völlig vermieden werden, wenngleich sich durch Übung und durch Anwendung aller Kautelen ihre Zahl auf Bruchteile eines Prozents herabdrücken läßt. So haben wir unter unseren 32 Resektionen nicht einen einzigen Fall an Peritonitis verloren. Dem gegenüber sei erwähnt, daß Haberkant ein Viertel aller Todesfälle nach Magenresektionen der Peritonitis zur Last legt, und daß die hohe Sterblichkeit bei anderen Operateuren zum Teil auf die Infektion zurückzuführen ist.

Eine weitere Komplikation bilden die postoperativen Pneumonien. Wenn sich die Aspirationspneumonie auch durch peinliche Aufmerksamkeit bei der Narkose und nach dem Erwachen bis zu einem gewissen Grade vermeiden läßt, so sieht man doch häufig Bronchitiden und Lungenentzündungen, wo jede äußere Veranlassung zu fehlen scheint. Man hat das Chloroform oder den Äther beschuldigt; indes sind auch nach Lokalanästhesie Lungenkrankheiten aufgetreten. Überraschend häufig sind auch krupöse Pneumonien beobachtet wurden; wir verloren einen Patienten daran. Zur Narkose benutzen wir immer den Chloroformapparat von Geppert, über dessen Vorzüge von Herrn Prof. Poppert in der D. Zeitsch. f. Chir., Bd. 67, eingehend berichtet ist. Rechnet man die Dauer einer Magenresektion auf $1\frac{1}{2}$—2 Stunden, so ergibt sich bei Benutzung des Apparates nach Berechnungen, die ich verschiedentlich angestellt habe, ein Chloroformverbrauch von 45,0—50,0 g.

Ich will jetzt den bei uns üblichen Gang der Operation besprechen, da ich der Ansicht bin, daß gerade auf der technischen Seite noch manche Frage der Erledigung harrt, so daß jeder Beitrag hierzu erwünscht sein muß.

Die Vorbereitung.

Bei Patienten mit stenosierendem Magentumor wird täglich, gewöhnlich abends der Magen ausgespült. Es genügt dies vollkommen, das lästige Erbrechen zu verhindern und dem Patienten für die Nacht Ruhe zu verschaffen. Wir nehmen diese Spülungen im Liegen vor, damit die Kranken sich daran gewöhnen und nicht ängstlich und aufgeregt werden, wenn nach der Operation der Magen täglich zweimal gespült wird. 2—3 Tage vor der Operation erhält der Patient Karlsbader Salz, um den Darm schonend zu entleeren. Stärkere Laxation längere Zeit hindurch zu geben, wie einige Autoren, halten wir für kontraindiziert, da sie zu sehr schwächen. Abends erhält der Kranke einen Einlauf, morgens $^1/_2$ Stunde vor der Operation wird der Magen gründlich reingespült, eventuell mit Beckenhochlagerung (Neck).

Nachdem der Patient narkotisiert ist, wird das Abdomen mit Wasser und Seife, Äther und Sublimat gründlich gewaschen. Der Operationstisch wird gewärmt. Man achte darauf, daß beim Waschen die Unterlagen nicht durchnäßt werden und der Patient so etwa im Feuchten liegt. Das Operationsfeld wird durch sterile Tücher bis auf die Stelle des späteren Einschnittes abgegrenzt und zwar mit Hilfe von Hautklemmen, die nach Art der Kugelzangen konstruiert sind, und die sich bei uns seit einer längeren Reihe von Jahren bewährt haben.

Da durch eine günstige Lagerung die Operation bedeutend erleichtert wird, legen wir den Patienten wagerecht hin mit einer Rolle in den Rücken, die die Magengegend stark nach vorn drängt und so den Tumor leichter zugänglich macht. Vor der verschließenden Naht wird die Rolle in der Regel entfernt.

Nur der Operateur kommt mit Magen und Darm in direkte Berührung. Müssen irgendwelche Teile fixiert werden, so faßt sie der eine der beiden Assistenten mit sterilen, trockenen Kompressen, wie überhaupt alle verwendeten Instrumente und Tücher trocken, frei von Antisepticis sind. Eine Schwester hat nur das Nahtmaterial zu besorgen, ein Wärter reicht die Instrumente, die Tupfer nimmt sich der Operateur selbst aus einem sterilen Schälchen. So wird die Zahl der Personen, die mit der eigentlichen Wunde in Berührung kommt, möglichst beschränkt.

Wie schon oben erwähnt, führen wir eine Magenresektion nur bei allgemeiner Narkose aus; für eine Lokalanästhesie ist das Manipulieren am Magen zu schmerzhaft. Über die von Chapat einmal angewendete Lumbalanästhesie haben wir keine Erfahrungen. Da

das Nähen am Darm indes schmerzlos zu sein pflegt, so wird während dieser Zeit dem Patienten nur eben so viel Chloroform zugeführt, daß er nicht vollständig erwacht. Läßt man ihn nämlich vollständig aufwachen, so kommt es leicht zu den störenden Würge- und Preßbewegungen, wenn man wieder eine tiefe Narkose zur Anlegung der Bauchnaht einleiten muß.

Die Operation.

Der Gang der Operation ist bei uns kurz folgender: Eröffnung des Abdomens durch einen Schnitt in der Mittellinie vom Proc. ensif. bis zum Nabel, der excidiert wird. Die hervorquellenden Darmschlingen werden durch trockene Kompressen nach unten zurückgehalten. Darauf versucht der Operateur, den Magentumor vor die Bauchwand zu bringen, was in der Mehrzahl der Fälle gelingt. Glückt es aber wegen Verwachsungen mit Pankreas und Mesokolon nicht, so wird gewöhnlich von einer Resektion Abstand genommen, da sich dann in der Regel auch Metastasen finden. Hat man sich jedoch überzeugt, daß diese fehlen und daß es möglich erscheint, alle vergrößerten Drüsen mit zu entfernen, so wird mit der Durchtrennung des Lig. gastr. colic. begonnen. Partienweise wird das Netz mit Klemmen doppelt gefaßt und mit Seide unterbunden. Der mit Drüsen durchsetzte Teil bleibt am Magen. In gleicher Weise wird mit dem Lig. hepato-gastr. verfahren. Alsdann löst man den Ramus horiz. duodeni von seiner Unterlage, bis man eine Doyensche breite Quetsche bequem durchschieben kann, und quetscht mit ihr, 2—3 cm vom Pylorus resp. der fühlbaren Tumorgrenze entfernt, den Darm durch. Nach Fortnahme der Quetsche bleibt ein nur aus Serosa gebildeter Schlauch übrig, der mit einem dünnen Seidenfaden zusammengebunden wird. Pyloruswärts von der Unterbindung erfolgt die Abtragung. Das mit Klemmzangen geschlossene Lumen des Pylorus wird in eine Kompresse gehüllt und möglichst nach außen herumgeschlagen; hierbei muß man zuweilen Verwachsungen mit dem Pankreas lösen. Der abgebundene Darmteil wird nach vorausgegangener Verschorfung des vorstehenden Stumpfes durch eine Tabaksbeutelnaht eingestülpt, die erforderlichenfalls noch mit einigen Knopfnähten übernäht wird. Auf diesen manchmal sehr tief liegenden Duodenalstumpf wird sofort ein Tampon gelegt.

Einige Zentimeter cardiawärts vom Tumor wird nun am Magen eine elastische Klemme angelegt, und wieder 3—4 cm weiter von dieser kommt die Doyensche oder Mikuliczsche Quetsche zu

liegen, mit der man, wie vorher das Duodenum, jetzt den Magen bis auf die Serosa durchquetscht. Während diese Zange noch liegt, wird tumorwärts von ihr mit eine Schere die Magenwand durchtrennt und so das zu resezierende Stück aus seiner letzten Verbindung gelöst; die elastische Klemme verhindert das Ausfließen von Mageninhalt. Hierauf werden die zwischen den Branchen der Quetsche hervorquellenden Gewebsteile mit dem Thermokanter gründlich verschorft. Alsdann wird an der anderen Seite der Quetsche der Magen mit einer Steppnaht geschlossen, so daß jetzt nach Abnahme des Instrumentes keine Flüssigkeit herausfließen kann. Einige blutende Gefäße werden ligiert und dann das zerdrückte und verschorfte Gewebe samt der Steppnaht durch eine Lembert-Knopfnaht oder eine fortlaufende Naht mit Seide eingestülpt. Die ganze Resektion ist also ohne Eröffnung des Magenlumens vor sich gegangen. Die Ecken des Stumpfes an der großen und kleinen Kurvatur müssen besonders peinlich versorgt werden. Ist die Magenwand sehr brüchig, was bei länger bestehender Stenose wegen der kompensatorischen Muskelhypertrophie der Fall zu sein pflegt, so kann es geschehen, daß hier und da eine Lembertnaht tief einschneidet; einige Knopfnähte darüber sichern dann den Verschluß. Die Durchtrennung des Magens erfolgt ca. 6 cm vom Tumor entfernt; 2 cm werden dann noch durch die Quetsche vernichtet.

Falls nicht große Verwachsungen bestehen, wird nun die G.-E post. retroc. ausgeführt, die Herr Prof. Poppert in der letzten Zeit vor der anterior bevorzugt. Die Anastomosenbildung wird nach dem allgemeinüblichen Verfahren vorgenommen. Der Murphyknopf wird durch eine Tabaksbeutelnaht oder durch einige seitliche Knopfnähte fixiert, wie sie Rehm jüngst wieder in Vorschlag brachte. Über den Knopf legen wir regelmäßig eine Lembertnaht.

Jetzt werden die herausgelagerten Teile reponiert; es wird ein Drain und ein neuer Tampon auf den Duodenalstumpf und in die Nähe der Magennaht gelegt und dann das Abdomen mit Etagennaht verschlossen. Peritoneum mit Fascia transv. und obere Muskelfascie werden mit dicker Seide genäht, als 2. Etage die Cutis mit dünner. Mit Heftpflaster werden einige sterile Kompressen auf der Wunde fixiert, so daß ein leichter Druck ausgeübt wird. Eine Lage Watte mit einigen Bindentouren vollenden den Verband. Die ganze Operation dauert $1\frac{1}{2}$—2 Stunden. Der Blutverlust pflegt sehr gering zu sein.

Die Nachbehandlung.

Noch auf dem Operationstisch erhält der Operierte eine subkutane Kochsalzinfusion von 1—1½ l; dann wird er in ein gut gewärmtes Bett gebracht. In den ersten Stunden pflegen die Kranken ziemlich angegriffen zu sein, sie erholen sich aber überraschend schnell. Nach dem Erwachen werden die Patienten angehalten tief zu atmen und gut auszuhusten, um hierdurch einer Pneumonie vorzubeugen.

Am ersten Tage erhalten die Operierten keinerlei Flüssigkeit per os. Der Durst wird durch Kochsalzklystiere und durch subkutane Injectionen gelindert. Erst am folgenden Tage ist eine Tasse Tee gestattet. Die Ernährung geschieht in den ersten Tagen rectal, doch so, daß am zweiten Tage nach der Operation dem kalten Tee ausgepreßter frischer Fleischsaft zugesetzt wird; am 3. Tage wird bereits etwas Milch gereicht. An den folgenden Tagen werden gewöhnlich schon Schleimsuppen, Bouillon mit Ei usw. gut vertragen; doch alles nur in geringer Menge und gut temperiert, da zu heiße oder zu kalte Speisen nach Schönholzers Diarrhöen verursachen. Nach 8—10 Tagen erhält der Patient breiige Nahrung mit gebratenem und nachher gehacktem Fleisch gemischt.

Am Abend des Operationstages bez. am folgenden Vormittag spülen wir den Magen aus. Hierbei kommt es uns sehr zu statten, wenn der Patient sich daran gewöhnt hat, im Liegen sich den Schlauch selbst einzuführen. In den ersten 3—4 Tagen wird täglich zweimal — morgens und abends — gespült, sehr vorsichtig und nur mit geringem Druck. Das erste Mal wird eine vollständige Reinigung des Magens nicht forciert. In den ersten beiden Tagen zeigt sich das Spülwasser von zersetztem und auch noch von etwas frischem Blut gefärbt, später entleert sich nur eine fade ausnahmsweise auch etwas faeculent riechende Flüssigkeit. Am 5—6. Tage manchmal allerdings auch schon am 2. leitet die Anastomose; dann wird nur noch abends gespült, um ganz damit aufzuhören, wenn der Kranke am 8. Tage das erste Fleisch erhalten und gut verdaut hat. Diese Magenausheberungen und Waschungen nehmen wir vor, weil die Patienten sich sehr wohl danach befinden, und weil wir dadurch einer akuten Magendilatation vorbeugen. Nicht alle Chirurgen legen so großen Wert auf die systematischen Magenspülungen; aber wir haben nur Günstiges davon gesehen.

Der in den ersten Tagen häufig auftretende leichte Meteorismus beruht vielleicht auf einer vorübergehenden reflektorischen

Darmlähmung, die durch den Reiz der Operation hervorgerufen ist; etwas mag auch der Genuß des Tees dazu beitragen, den wir aber trotzdem geben, da er den Brechreiz bedeutend herabsetzt. Das Einlegen eines Darmrohres und Glyzerinklistiere schaffen schnell Linderung. Es ist überhaupt sehr wichtig, daß es gelingt, den Leib stets weich zu halten, da jede stärkere Spannung vom Patienten äußerst unangenehm empfunden wird.

Aus dem Drain pflegt sich in den ersten Tagen reichliches blutig-seröses Sekret zu entleeren, als Ausdruck der Gewebsreaktion auf den Eingriff. Deshalb ist es nötig, die durchnäßten Lagen des Verbandes bald zu wechseln.

Am 6.—8. Tage beginnen wir die Tampons zu lösen, am 11.—12. müssen sie entfernt sein. Zuletzt wird das Drain herausgenommen, worauf sich die Wunde gewöhnlich in ein bis zwei Tagen schließt. Am 18. Tage ungefähr werden die Hautnähte entfernt und der Patient kann zwei Tage später mit gutsitzender Bauchbinde zur Stütze der Narbe versehen das Bett zum ersten Male verlassen. Alle diese Daten sind natürlich nur aproximativ. Fick empfiehlt, die Tampons erst am 10. oder 14. Tage zu lösen, denn als er sie am 7. Tage lockerte, floß Mageninhalt nach. Hier wird es sich auch wohl wie bei unserem Fall 23 verhalten haben: An einer undichten Nahtstelle war Mageninhalt ausgetreten (cf. Temperatursteigerung am 6. Tage), der sich hinter dem Tampon staute und erst abfließen konnte, als die Tampons gelöst wurden. Daß am 7. Tage noch die Verklebung der Magenserosa gelöst werden kann, glauben wir nicht; wir vermeiden es allerdings auch, Gazestreifen direkt auf die Naht zu legen.

Bestimmte Diätvorschriften bei der Entlassung zu geben, hat bei der hiesigen, vorwiegend dem Bauernstande angehörigen Bevölkerung wenig Wert; soweit bei Nachuntersuchungen hierüber Auskunft zu erhalten war, haben die Leute zu Hause sofort ihre gewöhnliche Kost gegessen, nur geben die meisten an, sie hätten nicht soviel auf einmal vertragen können. Da unsere Kranken Arzneien gern und gewissenhaft zu nehmen pflegen, verordnen wir gewöhnlich Salzsäure, die wir nach der Ewaldschen Vorschrift geben, d. h., die Patienten säuern sich mit Acid. hydrochl. dil. ein Glas Wasser so stark, wie sie es gerade noch trinken können und nehmen dies schluckweise während der Mahlzeit.

Krankengeschichten.

1. M., Katharine, 62 J., seit 17 Monaten Schmerzen, Gefühl von Völle. sichtbare Peristaltik in der Magengegend. Druckschmerzhaftigkeit. Obstipation. Kein Erbrechen. Fühlbarer Tumor. Fehlen der Salzsäure.

28. II. 1896 Resekt. pyl. nach Billroth II mit G.-E. ant. antecol. Operationsdauer $2^1/_2$ Stunden. Glatter Verlauf, höchste Temperatur 37,5°. am 3. Tage p. op.

Präparat makroskopisch: Größe der resezierten Stückes 6,0 cm. Am Pylorusring ein ringförmige Ulcus, dessen Ränder flach wulstig sind und eine zirkuläre Stenose bedingen.

Tumor miskroskopisch: Carcinoma solidum. [1])

Ausgang: Pat. hatte viel an Schwächezuständen von seiten des Herzens zu leiden. Tod 3 Monate p. op.

2. H., Christian, 49 J., hereditär in bezug auf Carcinom nicht belastet, seit mehreren Jahren magenleidend, vor 3 Monaten nahmen die Beschwerden zu. Schmerzen in der Magengegend, saures Aufstoßen, Obstipation, seit 4 Wochen Erbrechen. Widerwille gegen Fleischnahrung, fühlbarer Tumor, HCl vermindert.

19. III. 1896 Res. pyl. nach Billroth II mit G.-E. ant. antecol. Operationsdauer $2^1/_2$ Stunden.

Präparat makroskopisch: Größe: Große Kurvatur 7 cm, kleine Curvatur 5,0 cm. Ringförmige Geschwulst der Pylorusgegend, die einmäßige Stenose erzeugt. An einer Stelle eine kleine Ulzeration.

Präparat mikroskopisch: Adeno-Carcinom.

Ausgang: Tod 24 Stunden p. op. im Collaps. Sektionsbefund: schlaffes Herz mit beginnender Verfettung, Ödem beider Lungen, Metastasen in der Leber. Pneumonischer Herd im linken Unterlappen

3. Kr., Katharine, 38 Jahre, vor $^1/_2$ Jahre die ersten Beschwerden, bestehend in Völle und Druck in der Magengegend. Jetzt saures Aufstoßen. Erbrechen, Ikterus. Fühlbarer Tumor. Freie HCl fehlt, Milchsäure. 20. VII. 1897 Res. pyl. mit Gastro-Duodenostomie nach Kocher. Glatter Verlauf, höchste Temperatur 38,0° am 2. Abend.

Präparat makroskopisch: Länge des gewonnenen Präparates 8 cm. An der kleinen Kurvatur ein flaches Ulcus mit hohen wallartigen Rändern. Pylorus frei.

Präparat mikroskopisch: Carcinoma solidum.

Ausgang: Tod 11. I. 1899, also $1^1/_2$ Jahr p. op. am Recidiv.

4. A., Peter, 31 Jahre, Mutter an einem Magenleiden gestorben, er selbst seit 7 Jahren magenkrank. Seit 6 Wochen nach dem Essen größere Schmerzen, selten Erbrechen, Appetit gut. Sichtbare Peristaltik in der Magengegend, ein Tumor nicht deutlich fühlbar. Freie HCl fehlt, Milch-

1) Ich bemerke hier, daß ich die pathologischen Diagnosen der meisten Präparate der Liebenswürdigkeit des Herrn Geheimrat Prof. Dr. Boström verdanke, wofür ich auch an dieser Stelle ihm meinen verbindlichsten Dank aussprechen möchte.

säure. 2. IX. 1897 Res. pyl. mit Gastro-Duodenostomie nach Kocher. Glatte Heilung.

Präparat makroskopisch: Ringförmiger, die ganze Circumferenz der Pylorusgegend einnehmender derber Tumor an der kleinen Kurvatur, ziemlich stark ulzeriert.

Präparat mikroskopisch: Adeno-Carcinom.

Ausgang: Tod 27. VI. 1898, 11 Monate p. op. Ursache nicht zu ermitteln.

5. Kr., Karl, 16. XI. 1897 Res. pyl. mit Gastro-Duodenostomie nach Kocher.

Präparat makroskopisch: Der Tumor umfaßt an der Pylorusgegend den Magen vollständig, er mißt an der großen Kurvatur 10,0 cm, an der kleinen 7,0 cm. Hochgradige Stenose.

Präparat mikroskopisch: Gallertkrebs.

Ausgang: Tod 1. XII. 1897, $^1/_2$ Monat p. op. Sektionsbefund. Pleuritis fibros. adhaes. beiderseits. Krupöse Pneumonie beider Unterlappen. Bronchitis.

6. St., Wilhelm, 60 Jahre, keine erbliche Belastung. Vor $6^1/_2$ Monaten die ersten Magenbeschwerden, saures Aufstoßen, Druck in der Magengrube, Erbrechen, schnelle Gewichtsabnahme. Verstopfung und Diarrhoen wechseln. Kein Tumor fühlbar, freie HCl vorhanden. 8. II. 1898 Res. pyl. mit Gastro-Duodenostomie nach Kocher. Höchste Temperatur am 2. Abend 37,6. Glatte Heilung.

Präparat makroskopisch. Größe: Große Kurvatur 7,0, kleine Kurvatur 4,0 cm. Pylorus selbst intakt. An der Hinterwand ein tiefes Ulcus mit heraufgeschlagenen Rändern.

Präparat mikroskopisch: Adeno-Carcinom.

Ausgang: Tod 12. VIII. 1902, $4^1/_2$ Jahr p. op. am Recidiv.

7. Fr., Heinrich, 33 Jahre, seit 1 Jahre nach dem Essen Schmerzen, ab und zu Erbrechen, Obstipation. Fühlbarer Tumor, keine freie HCl, keine Milchsäure. 8. XI. 1898 Res. pyl. nach Billroth II mit G.-E. post. retroc. Verlauf glatt. Höchste Temperatur am 2. Abend 37,6.

Präparat mikroskopisch: Carcinoma medullare.

Ausgang: Tod 8. II. 1901, $2^1/_4$ Jahre p. op. am Recidiv.

8. K., Johann, 35 Jahre, erblich nicht belastet, früher nie magenleidend. Jetzt seit 4 Monaten Schmerzen, täglich Erbrechen, saures Aufstoßen. Obstipation. Sichtbare Peristaltik, kein Tumor fühlbar, Ascites, freie HCl. 8. VI. 1899 Res. pyl. nach Billroth II mit G.-E. post. antecolica. Höchste Temperatur 37,4°. Verlauf glatt bis auf eine Thrombose der Vena femor. sin. am 18. Tage. Nach weiteren 14 Tagen konnte Pat. das Bett verlassen.

Präparat makroskopisch. Größe: Große Kurvatur 6,0, kleine Kurvatur 9,0 cm. Die ringförmig die ganze Circumferenz der Pylorusgegend einnehmende Geschwulst hat eine starke Stenose erzeugt.

Präparat mikroskopisch: Zylinderzellenkrebs.

Ausgang: Trotz aller Nachforschungen läßt sich nichts in Erfahrung bringen.

9. Sch., Minna, 42 Jahre, Vater an Carc. ventric. gestorben. Seit $1^1/_4$ Jahr magenleidend, in der mediz. Klinik wegen Ulcus ventriculi behandelt, seit 11 Monaten nach dem Genuß fester Speisen stets Erbrechen und Schmerzen. Im Erbrochenen Blut. Fühlbarer Tumor, freie HCl vorhanden. 12. X. 1900 Res. pyl. nach Billroth II mit G.-E. post. retroc. Glatter Verlauf.

Ausgang: 20. VI. 1901, 8 Monate p. op. am Recidiv.

10. S., Elise, 6. VIII. 1901, Res. pyl. nach Billroth II mit G.-E. ant. antecol.

Präparat makroskopisch: An der kleinen Kurvatur ein großes Geschwür mit derbinfiltrierter verdickter Basis und wallartig aufgeworfenen Rändern.

Präparat mikroskopisch: Carcinoma solidum.

Ausgang: Pat. wurde geheilt entlassen; über ihr späteres Ergehen ließ sich nichts in Erfahrung bringen.

11. K., Julius, 51 Jahre, seit 1 Jahre magenleidend. Kein Erbrechen. Tumor fühlbar. 11. X. 1901 Res. pyl. nach Billroth II mit G.-E. post. retroc. Glatte Heilung bis auf eine leichte Bronchitis.

Präparat makroskopisch: Handtellergroßer buchtiger und wulstiger Tumor, der teilweise ulzeriert ist.

Präparat mikroskopisch: Carcinoma adenomatosum.

Ausgang: Tod 8. II. 1904, 2 Jahre 4 Monate p. op. an Metastasen.

12. R., Josephine, 44 Jahre, früher nie magenleidend, seit $^3/_4$ Jahren Schmerzen nach dem Essen, Appetitlosigkeit, Erbrechen. Stuhlgang unregelmäßig, Diarrhoen. Fühlbarer Tumor, keine freie HCl. 4. XII. 1901 Res. pyl. nach Billroth II mit G.-E. p. retroc. Im Beginn der Narkose Asphyxie, die durch künstliche Atmung gehoben wird. Sofort nach der Operation Ansteigen der Temperatur. Es entwickelt sich eine heftige Pneumonie, der Patientin am 4. Tage erliegt. Die Untersuchung des Chloroforms im hiesigen pharmakolog. Institut ergab, daß es HCl in größerer Menge enthielt [1]).

Präparat makroskopisch. Größe: Große Curvatur 12,0, kleine Kurvatur 6,0 cm. Pylorus frei. An der kleinen Kurvatur Verdickungen und knotenförmige Infiltrate.

Präparat mikroskopisch: Gallertkrebs.

Ausgang: 4 Tage p. op. Tod an Chloroformvergiftung. Sektionsbefund: Hyperämie des Großhirns und der Hirnhäute, lobulär-pneumonische Herde beider Lungen, starke Bronchitis und Tracheitis, geringe parenchym. Nephritis.

13. Sch., Christian, 42 J., Vater am Magenkrebs gestorben. Angeblich vor 15 Jahren einmal magenleidend. Seit 3 Monaten Schmerzen in der Magengegend. Obstipation. Kein fühlbarer Tumor, kein Erbrechen, keine freie HCl, Milchsäure, Lab- und Pepsinferment fehlen. 15. VIII 1902 Res. pyl. nach Billroth II mit G.-E. ant. antecol. Höchste Temperatur 38,2 am 1. Abend. Glatter Verlauf.

---

1) Vgl. Poppert, Deutsche Zeitschr. f. Chir. Bd. 67.

Präparat makroskopisch. Größe: Große Kurvatur 13,0, kleine Kurvatur 8,0 cm. Der Tumor hat sich von der großen Kurvatur entwickelt und umfaßt die Pars pylorica, doch so, daß an der kleinen Kurvatur noch eine freie Partie sich findet. Der Pylorus ist frei. Der Tumor selbst ist sehr zerklüftet und springt ähnlich einer Port. vag. ut. ins Duodenum vor.

Ausgang: Tod V. 1903, 9 Monate p. op. Todesursache unbekannt.

14. S., Hermann, 33 Jahre, früher stets gesund; vor 7 Monaten Beginn der Beschwerden, saures Aufstoßen, Erbrechen, Obstipation, Gefühl von Völle im Leib. Sichtbare Peristaltik, kein Tumor fühlbar, freie Salzsäure und Milchsäure vorhanden. 2. XII. 1902 Res. pyl. nach Billroth II mit G.-E. ant. retrocol. Operationsdauer $1^3/_4$ Stunde. In den ersten Tagen Fieber bis 39,8° verbunden mit Kopfschmerz, Schlaflosigkeit, Unruhe (Jodoformvergiftung?) Entfernung des Jodoformtampons sofort Abfall der Temperatur auf 36,9°. Der weitere Verlauf ist ungestört.

Präparat makroskopisch: Pylorus ringförmig stenosiert durch ein derbes Gewebe.

Präparat mikroskopisch: Carcinoma ex ulcere.

Ausgang: Im September 1903 wegen Recidiv wieder aufgenommen. Es wurde nur eine Probelaparotomie gemacht, da bei der Größe des Tumors jeder sonstige Eingriff aussichtslos war. Tod 8. X. 1903, 10 Monate p. op.

15. Kl., Margarethe, 34 J., früher nie magenleidend. Seit $^3/_4$ Jahren nach dem Essen Schmerzen. Erbrechen. Fühlbarer Tumor, freie HCl noch vorhanden, keine Milchsäure. 5. I. 1903 Res. pyl. nach Billroth II mit G.-E. retroc. post.

Hier wurde die Doyensche Quetsche zum ersten Male angewendet, sie wurde bei allen folgenden Operationen benutzt. Höchste Temperatur 37,9° am 2. Abend. Glatter Verlauf.

Präparat makroskopisch: Mäßige Verengerung des Pylorus durch einen höckerigen, bröckligen Tumor, der teilweise zerfallen ist.

Präparat mikroskopisch: Carcinom solidum.

Ausgang: Im Januar 1904 Tod. Ascites und Lebermetastasen.

16. Sch., Lorenz, 46 Jahre, seit Jahren magenleidend. Seit 2 Monaten Zunahme der Beschwerden, seit 4 Wochen Erbrechen. Kein Tumor fühlbar. HCl vermindert, Milchsäure. 24. IV. 1903 Res. pyl. nach Billroth II mit G.-E. retroc. post. Operationsdauer $1^1/_2$ Stunde. Höchste Temperatur 37,1° am 2. Abend. Verlauf glatt, bis sich in der 3. Woche plötzlich eine Pneumonie einstellt, der Pat. am 19. Tage p. op. erliegt. Sektionsbefund: Aspirationspneumonie. Pleuritis fibrin. beiderseits. Bronchitis. Fettige Degeneration der Nieren. Carcinomknoten im Magen direkt an der Nahtstelle.

17. L., Elise, 41 Jahre, hereditär nicht belastet, früher nie magenleidend, seit 4 Monaten Appetitlosigkeit. Erbrechen nach jeder Mahlzeit. Stuhlgang regelmäßig. Freie HCl fehlt, keine Milchsäure. Tumor fühlbar. 15. VI. 1903 Res. pyl. mit Gastro-Duodenostomie nach Kocher. Höchste Temperatur 38,1° am 3. Abend. Glatter Verlauf.

Präparat makroskopisch. Größe: Große Kurvatur 17,0 cm, kleine

Kurvatur 10,0 cm. Der Tumor hat sich größtenteils an der Hinterwand entwickelt, umgreift aber den Pylorus ganz; er ist flach, hart, infiltrierend.

Präparat mikroskopisch: Adeno-Carcinom.

Nachuntersuchung 1. II. 04. Pat. fühlt sich vollständig gesund, hat 24 Pfund an Gewicht zugenommen. Sie kann alle Speisen vertragen. Keine Hernie in der Narbe. Die kleine Kurvatur des aufgeblähten Magens steht etwas über dem Nabel, die große zwischen Nabel und Symphyse. Ein Probefrühstück ist nach 35 Minuten fast vollständig aus dem Magen entfernt. Keine HCl, keine Milchsäure. XI. 1904 Allgemeinbefinden gut, jedoch inoperables Recidiv.

18. L., Ludwig, 64 J., Bruder an einem Magenleiden gestorben, er selbst angeblich vor 30 Jahren magenleidend. Seit 2 Monaten Aufstoßen und Erbrechen. Obstipation. Fühlbarer Tumor, freie HCl. fehlt, Milchsäure. 29. VI. 1903 Res. pyl. nach Billroth II mit G.-E. post. retrocol. Glatte Heilung.

Präparat makroskopisch: Größe des resezierten Stückes 11,0, große Kurvatur 8,0 cm kleine Kurvatur. Ein viel-höckeriger Tumor umgreift den Pylorus vollständig und verengt ihn bedeutend. Der Tumor ragt ähnlich einer Portio in das Duodenum vor.

Präparat mikroskopisch: Adeno-Carcinom.

Nachuntersuchung 28. I. 1904. Pat. fühlt sich vollständig gesund, kann alle Speisen vertragen. Gewichtszunahme 39 Pfund. Bei der Aufblähung des Magens bildet sich links der Mittellinie eine Vorwölbung, die schnell unter gurrendem Geräusch verschwindet. Das ausgeheberte Probefrühstück enthält nach $^3/_4$ Stunden unverdaute Brocken, keine freie HCl Gesamtacidität 6. Keine Milchsäure. Keine Bauchhernie. X. 1904 Status idem.

19. W., Friedrich, 55 Jahre, hereditär nicht belastet, früher nie magenleidend, seit $^3/_4$ Jahren Schmerzen in der Magengend. Erbrechen. Obstipation. Kein Tumor fühlbar, freie HCl fehlt, keine Milchsäure. Neurasthenie. 3. VIII. 1903 Res. pyl. nach Billroth II mit G.-E. post. retrocolica. Operationsdauer 2 Stunden. Höchste Abendtemperatur 37,7°.

Präparat makroskopisch. Größe: Große Kurvatur 12,0, kleine Kurvatur 6,0 cm. An der kleinen Kurvatur ein Ulcus mit breitem, wallartigem, vielhöckerigem Rand. Pylorus frei.

Präparat mikroskopisch: Carcinoma ex ulcere. Scirrhus.

Nachuntersuchung 26. I. 1904. W. kann alle Speisen vertragen, nur muß er kleine Portionen einnehmen. Gewichtszunahme 21 Pfund. Keine Bauchhernie. Nach dem Probefrühstück findet sich keine Salzsäure, kein Pepsinferment, keine Milchsäure. Untere Magengrenze bei der Aufblähung ca. 2 Finger breit über dem Nabel, die Luft wird im Magen gut zurückgehalten, es besteht also offenbar ein gut funktionierender Verschluß an der G.-E.-Stelle. Die Neurasthenie hat sich bedeutend gebessert.

XI. 1904. Status idem.

20. Th., Elisabeth, 31 Jahre, hereditär nicht belastet. Seit 2 Jahren magenleidend. Jetzt Schmerzen in der Magengrube, Erbrechen, Obstipation. Freie HCl vorhanden, Spuren von Milchsäure, Sarcine und Hefe. Fühlbarer Tumor. 7. VIII. 1903 Res. pyl. nach Billroth II mit G.-E. post.

retroc. Operationsdauer $1^1/_2$ Stunde. Höchste Temperatur am 2. Abend 37.5°. Glatter Verlauf.

Präparat makroskopisch. Größe: Große Kurvatur 5,0 cm, kleine Kurvatur 8,0 cm. Flaches Ulcus mit aufgeworfenen Rändern. Einige Knoten sind wallnußgroß, kleinere liegen in einiger Entfernung von dem Haupttumor. Der Tumor sitzt an der kleinen Kurvatur und umgreift den Pylorus, diffuser Übergang ins Duodenum.

Präparat mikroskopisch: Carcinoma solidum.

Nachuntersuchung 16. II. 1904. Narbe nicht nachgiebig. Alle Speisen, mit Ausnahme sehr saurer, werden gut vertragen. Stuhlgang regelmäßig. Große Kurvatur in Nabelhöhe. Probefrühstück nach $^3/_4$ Stunden noch vollständig vorhanden. Ges. Acid 32, freie HCl 0.

21. F., Lina, 32 Jahre, seit 1 Jahre magenleidend. Erbrechen, Obstipation. Fühlbarer Tumor. 21. VIII. 1903 Res. pyl. nach Billroth II mit G.-E. p. ret. Operationsdauer $1^1/_2$ Stunde. Höchste Temperatur am 2. Abend 37,9°. Glatter Verlauf.

Präparat makroskopisch. Größe: Große Kurvatur 17,0, kleine Kurvatur 8,0 cm. Der Tumor hat sich in der Pars pylor. entwickelt und hat hier eine Stenose hervorgerufen, durch die kaum ein Bleistift passieren kann; der eigentliche Pylorus ist frei. An der hinteren Magenwand finden sich einige größere Knoten, Übergreifen aufs Duodenum.

Präparat mikroskopisch: Adeno-Carcinom.

Ausgang: Tod 8. XII. 1903, $3^1/_2$ Monate p. op. am Recidiv.

22. M., Karl, 40 J., hereditär nicht belastet. Angeblich seit 16 Jahren magenleidend, seit $^3/_4$ Jahren stärkere Schmerzen und Erbrechen. Obstipation, kein Tumor fühlbar. HCl vermindert. 24. VIII. 1903 Res. pyl. nach Billroth II mit G. E. p. retr. Operationsdauer $1^3/_4$ Stunde. Höchste Temperatur 36,5° am 3. Abend. Glatter Verlauf.

Präparat makroskopisch. Größe: Große Kurvatur 8,0, kleine Kurvatur 6,0 cm. Flacher Tumor, der den Pylorus umgreift und stenosiert. Übergreifen aufs Duodenum.

Präparat mikroskopisch: Adeno-Carcinom.

Nachuntersuchung 27. I. 1904. Gewichtszunahme 30 Pfund. Stuhlgang regelmäßig, keine Beschwerden, alle Speisen werden gut vertragen. Keine Bauchhernie. Im Probefrühstück fehlt die freie Salzsäure. Der aufgeblähte Magen liegt links der Mittellinie, seine untere Grenze steht etwas über dem Nabel. Die Luft entweicht schnell aus ihm in den Darm.

November 1904 vollständig beschwerdefrei.

23. K., Ernst, 36 Jahre, erblich nicht belastet, angeblich seit 10 Jahren magenleidend, seit 1 Jahre Erbrechen. Kein Tumor fühlbar, freie HCl fehlt. Obstipation. 1. XII. 1903 Res. pyl. mit Gastro-Duodenostomie nach Kocher, ohne Knopf. Operationsdauer $1^1/_2$ Stunde. Verlauf anfangs glatt; am 6. Abend plötzlich 38,0°. Als am 8. Tage die Tampons gelockert wurden, stürzte eine größere Menge Flüssigkeit hervor, die sich als Mageninhalt charakterisierte. Kein Fieber, keine peritonitischen Symptome. Fester Kompressionsverband. Beim Verbandwechsel 4 Tage später floß schon kein Mageninhalt mehr heraus, nach weiteren 4 Tagen war die Bauchfistel geschlossen. Während die Magenfistel bestand, wurde Pat. per clysma er-

nährt und erhielt Kochsalzlösung subkutan. Eine Ölinjektion ins Zellgewebe des Oberschenkels wurde nicht resorbiert und lag 2 Monate später noch fast unverkleinert unter der Haut. $^1/_2$ Jahr später wurde das Öl, da es angeblich Beschwerden machte, durch eine Incisionsöffnung herausgelassen.

Präparat makroskopisch: Große Kurvatur 10,0, kleine Kurvatur 6,0 cm. Ein vielhöckeriger Tumor umfaßt den Pylorus vollständig, gegen das Duodenum besteht eine scharfe Grenze.

Präparat mikroskopisch: Carcinoma solidum.

Nachuntersuchung 3. XI. 1904. Pat. kann alles essen, 12 Pfund Gewichtszunahme. Allgemeinbefinden gut. Keine Hernie.

24. R., Isaac, seit längerer Zeit Erbrechen, Abmagerung. Fühlbarer Tumor. Freie Salzsäure fehlt, Milchsäure. 8. I. 1904 Res. pyl. nach Billroth II mit G.-E. p. retroc. Verlauf anfangs glatt, am 13. I. 1904 plötzlich Tod an Lungenembolie.

Präparat makroskopisch. Größe: Große Kurvatur 15,0, kleine Kurvatur 8,0 cm. Ein vielzerklüfteter Tumor, der von der kleinen Kurvatur ausgeht und den Pylorus $^3/_4$ umgreift, so daß nur an der Vorderseite noch ein Teil frei bleibt.

Präparat mikroskopisch: Adeno-Carcinom.

25. R., Karl, 48 Jahre, hereditär nicht belastet, seit 2 Jahren magenleidend. Druck und Völle im Leib, Erbrechen, Obstipation. Abmagerung. Tumor fühlbar. Salzsäurewerte schwankend. 15. II. 1904 Res. pyl. nach Billroth II mit G.-E. post. retr. Operationsdauer $1^3/_4$ Stunde. Höchste Temperatur 37,6° am 2. Abend. Glatter Verlauf.

Präparat makroskopisch. Größe: Große Kurvatur 15,0, kleine Kurvatur 9,0 cm. Flachhöckeriger Tumor, der den Pylorus ringförmig umfaßt.

Präparat mikroskopisch: Adeno-Carcinom.

Nachuntersuchung: 4. XI. 1904. Pat. hat sich gut erholt, er hat an Gewicht zugenommen. Es bestehen nicht die mindesten Beschwerden mehr.

26. L., Johannes, 54 Jahre, hereditär nicht belastet. Seit 1 Jahre Magenbeschwerden, nie erbrochen. Stuhlgang regelmäßig. Freie Salzsäure fehlt, Milchsäure positiv. Tumor in Narkose fühlbar. 18. III. 1904 Res. pyl. nach Billroth II mit G.-E. post. retroc. Operationsdauer $1^3/_4$ Stunde. Höchste Temperatur 38,0° am 2. Abend. Glatte Heilung.

Präparat. Größe: Große Kurvatur 15,0, kleine Kurvatur 7,0 cm. Der höckerige Tumor geht von der kleinen Kurvatur aus und umfaßt den Magen ca. 2 cm vor der Pylorus ringförmig bis auf eine kleine freie Stelle an der großen Kurvatur.

Nachuntersuchung 1. XI. 1904. Pat. hat 31 Pfund an Gewicht zugenommen. Er kann alle Speisen vertragen, nur nicht größere Mengen zu einer Mahlzeit. Probefrühstück nach $^3/_4$ Stunden fast vollständig verdaut. Salzsäure fehlt. Keine Hernie in der Narbe. L. verrichtet wieder die schwersten Arbeiten.

27. W., Pauline, 54 Jahre, seit 5 Monaten Magenschmerz, Erbrechen. Salzsäure vermindert, Milchsäure fehlt. Blut im Erbrochenen. Obstipation.

Tumor nicht fühlbar. 23. III. 1904 Res. pyl. nach Billroth II mit G.-E. retroc. post. Operationsdauer $1^1/_2$ Stunde. Höchste Temperatur 38,7° am 3. Abend. Glatte Heilung.

Präparat makroskopisch. Größe: Große Kurvatur 15,0, kleine Kurvatur 10,0 cm. Dicht vor dem Pylorus, offenbar von einem Ulcus an der Hinterwand ausgehend, umfaßt den Magen ringförmig ein vielhöckeriger Tumor.

Präparat mikroskopisch: Carcinoma solidum.

Nachuntersuchung 1. XI. 1904. Pat. sieht blühend aus und hat an Gewicht zugenommen. Keine Bauchhernie. Stuhlgang regelmäßig. Alle Speisen werden vertragen. Probefrühstück nach $^3/_4$ Stunde fast vollständig aus dem Magen entfernt, keine Salzsäure.

28. W., Otto, 40 Jahre, seit 1 Jahre Verdauungsbeschwerden, seit 3 Monaten Erbrechen. Tumor fühlbar. Salzsäure vermindert. 9. V. 1904 Res. pyl. nach Billroth II mit G.-E. retroc. post. 12. V. 1904 Tod.

Sektionsbefund: Beginnende Pneumonie des rechten Unterlappens. Hypostasen. Leichtes Emphysem des Oberlappens.

29. O., Luise, 66 Jahre, hereditär nicht belastet. Seit 6 Monaten magenleidend, Erbrechen. Salzsäure vermindert, Milchsäure positiv. Tumor fühlbar. 24. V. 1904 Res. pyl. nach Billroth II mit G.-E. ant. antecol. Höchste Temperatur 38,1° am 2. Abend. Glatte Heilung.

Präparat makroskopisch: Ringförmiger Tumor am Pylorus. An der äußeren Wand der Pers. pyl. sitzt ein klein apfelgroßer höckeriger Tumor, der auf dem Durchschnitt diffus in die Magenwand übergeht.

Präparat mikroskopisch: Adeno-Carcinom.

Nachuntersuchung 1. XI. 04. Pat. hat sich gut erholt, so daß sie alle häuslichen Arbeiten verrichtet.

30. R., Heinrich, 50 Jahre, seit 1 Jahre Magenschmerzen und Erbrechen. Tumor fühlbar. Salzsäure vermindert, Milchsäure positiv. 15. VII. Res. pyl. G. E. post. retroc. Operationsdauer $1^3/_4$ Stunde. Höchste Temperatur 38,1° am 2. Abend. Glatte Heilung.

Präparat makroskopisch: Große Kurvatur 15,0, kleine Kurvatur 5,0 cm. Der Tumor umgibt den Pylorus ringförmig und verschließt ihn fast vollständig.

Präparat mikroskopisch: Adeno-Carcinom.

Brief vom 23. X. 1904: „ich kann alles Essen vertragen, habe 22 Pfund zugenommen. Ich kann meinen Ackerbau wieder verrichten und sonst meine Arbeit versehen."

31. B., Eduard, 50 Jahre, seit $^1/_2$ Jahre magenleidend, Erbrechen. Obstipation. Keine freie Salzsäure, keine Milchsäure. Tumor fühlbar. 3. VIII. 1904 Res. pyl. G.-E. post. retroc. mit Knopf. Höchste Temperatur 37,6° am 2. Abend. Glatte Heilung.

Präparat makroskopisch: Schleimhaut der Pylorusgegend diffus verdickt, nicht ulzeriert. Hochgradige Stenose.

Präparat mikroskopisch: Adeno-Carcinom.

1. XII. 1904. Allgemeinbefinden gut.

32. H., Christine, 40 Jahre, Pat. bietet die Erscheinungen der Chole-

lithiasis. Es wird deshalb am 7. VIII. 1904 die Cholecystostomie vorgenommen. Bei der Operation findet man ein Pyloruscarcinom, welches sofort durch die Resektion (Billroth II) entfernt wird. Gastroenterostomie retroc. post. Operationsdauer 2¼ Stunde. Höchste Temperatur 38,8° am 3. Tage. Glatter Verlauf.

Präparat makroskopisch: Große Kurvatur 10,0, kleine Kurvatur 12,0 cm. Der Tumor hat sich an der kleinen Kurvatur dicht vor dem Pylorus entwickelt, er ist höckerig, hühnereigroß.

Präparat mikroskopisch: Scirrhus.

1. XII. 1904. Allgemeinbefinden gut.

Schlußbemerkungen.

Die 32 Magenresektionen wurden mit Ausnahme von 3 (Nr. 13, 22, 29), die Herr Prof. Dr. Bötticher operierte, von Herrn Prof. Poppert ausgeführt. Bei den mitgeteilten Fällen wurde sechsmal die Gastro-Duodenostomie nach Kocher gemacht, 26 mal kam das 2. Billrothsche Verfahren zur Anwendung und zwar 18 mal in Verbindung mit der G.-E. retroc. post., 5 mal mit G.-E. ant. anticolica, 2 mal mit der Post. anticolica und 1 mal mit der Anterior retrocolica. Es wurde demnach die hintere G.-E. bevorzugt, weil, wie schon erwähnt, wir den Eindruck gewannen, daß bei ihr die Kommunikationsöffnung schneller leitete. Die vordere G.-E. wurde nur ausgeführt, wenn ausgedehnte Verwachsungen die hintere schwieriger und zeitraubender gestaltet hätten.

Der Murphy-Knopf wurde mit Ausnahme eines Falles (Nr. 23) immer angewendet. Ein Hineingleiten in den Magen oder eine andere Komplikation haben wir hierbei nicht gesehen. Gewöhnlich ging der Knopf nach 12—14 Tagen ab; einige Male wurde er nicht gefunden; doch muß man annehmen, daß er unbemerkt abgegangen ist, da die Patienten keine Beschwerden hatten, und da der Knopf mittelst Röntgenbildes nicht mehr nachzuweisen war. Eine Gastro-Duodenostomie (Nr. 23) wurde ohne Knopf ausgeführt. Bei dieser kam es, da die Gewebe stark gezerrt waren, zu einer Nahtinsuffizienz, die sich aber unter einem Druckverband bald schloß.

Ein peptisches Geschwür in der zur Anastomose benutzten Darmschlinge wurde nicht beobachtet. Die Gefahr eines solchen ist ja auch bekanntlich beim Carcinom nicht sehr groß.

Über den Beginn des Leidens sind die Angaben unserer Patienten so unsicher, daß wir daraus keine Schlüsse ziehen können.

Der Einfluß einer früheren Magenerkrankung auf die Entwicklung eines Carcinoms ist sehr ungewiß. Von 27 Patienten gaben 14 an, früher sicher nie magenleidend gewesen zu sein, bei weiteren 3 Patienten lag die Erkrankung 10 bis 30 Jahre zurück, so daß auch bei diesen eine Beziehung zwischen dem früheren Leiden und der späteren malignen Neubildung sehr unwahrscheinlich ist. 9 mal war das frühere Leiden ein Ulcus ventriculi, dem man somit einen Einfluß auf die Bildung eines Carcinoms nicht ganz absprechen darf.

Bei 15 Patienten, wo wir Genaueres über die Familie erfahren konnten, fanden sich 4 mal Carcinomerkrankung in der näheren Verwandtschaft.

Ein Tumor konnte 20 mal gefühlt werden, 11 mal nicht; eine bessere Prognose gaben aber diese letzteren Fälle nicht.

Über den Ausgangspunkt des Carcinoms konnte man bei der Operation sich nicht immer Gewißheit verschaffen, da es gewöhnlich schon zu groß war; doch schien die kleine Kurvatur und die Regio pylorica bevorzugt zu sein und nicht der eigentliche Pylorus. Interessant ist der Fall Nr. 21, wo das Carcinom eine ringförmige Stenose vor dem Pylorus gemacht hatte, den Pförtner selbst aber frei ließ. Bei 20 Präparaten erwies sich 6 mal der Pylorus frei.

In den meisten Fällen war eine Störung der motorischen Tätigkeit des Magens zu verzeichnen, doch war sie nicht immer vorhanden, was auch Huber auf Grund seines Materials angibt. Andererseits haben wir auch bei vollständiger motorischer Suffizienz des Magens ein seiner Größe wegen inoperables Carcinom gefunden.

25 Patienten litten an Erbrechen, 4 dagegen nicht; über 3 besitzen wir keine Aufzeichnungen. Daß das Erbrechen nicht immer ein Ausdruck der Stenose ist, haben wir schon erwähnt; wir können diese Tatsache auch auf Grund unserer Beobachtungen bestätigen.

Die chemische Untersuchung des Mageninhalts hat uns recht unsichere Resultate gegeben. Allerdings fehlte bei vorgeschrittenem Carcinom die Salzsäure gewöhnlich oder war doch stark vermindert; doch haben wir auch Fälle mit fast normaler sekretorischer Funktion gesehen. Dem Vorhandensein von Milchsäure kommt auch nur ein bedingter diagnostischer Wert zu. Daß auch die Tryptophanreaktion und die Eiweißbestimmung nach Salomon sowie der Nachweis von Fettsäuren im Urin nicht zu einer frühzeitigen Diagnose des Carcinoms verhilft, hat neulich schon Sigel aus der Ewaldschen Klinik dargetan.

Bei Magentumoren scheint sich frühzeitig eine gewisse Darm-

trägheit einzustellen; so konnten wir bei 19 Fällen, über die wir nähere Angaben besitzen, 15 mal Obstipation verzeichnen, 2 mal waren Diarrhoen vorhanden. Ob die Obstipation mit dem Schwinden der Salzsäure im Zusammenhang steht, aber ob sie nur dann auftritt, wenn bei stenosierendem Tumor im Magen eine größere Wasserretention eintritt, vermag ich nicht zu sagen. Ein Patient (Nr. 19) litt an Verstopfung, ohne eine Stenose zu haben. Daß auch Patienten, die viel erbrechen, einen wasserärmeren Stuhl haben werden, ist verständlich.

Was nun die Todesfälle unmittelbar im Anschluß an die Operation betrifft, so haben wir deren 6 zu beklagen. Ein Patient (Nr. 12) erlag einer Vergiftung durch phosgenhaltiges Chloroform, wie schon an anderer Stelle erwähnt; ein zweiter (Nr. 24) bekam von marantischen Herzthromben aus eine Embolie der Arteria pulmonalis. Im Fall Nr. 2 hatte bei einem schwächlichen Patienten die schwierige Operation $2^1/_2$ Stunden in Anspruch genommen; unter zunehmender Herzschwäche und ausgedehntem Lungenödem trat der Exitus nach 24 Stunden ein. Die Sektion ergab hier, daß sich bereits in der Leber Carcinommetastasen entwickelt hatten. Im Fall Nr. 5 bekam der Kranke nach anfangs ungestörter Wundheilung am 14. Tage eine krupöse Pneumonie beider Unterlappen, der er schnell erlag. Ebenso verlief auch Fall Nr. 16 anfangs ungestört, bis sich in der 3. Woche eine Aspirationspneumonie entwickelte, die am 19. Tage nach der Operation zum Tode führte. Fall Nr. 28 endlich erlag einer hypostatischen Pneumonie. Es ergibt sich aus dieser Zusammenstellung, daß in keinem der 6 Todesfälle der ungünstige Ausgang der Technik oder der Wundbehandlung zur Last gelegt werden kann; sie sind eben unglückliche Zufälle, wie sie immer gelegentlich sich ereignen können.

11 der Operierten sind später gestorben und zwar erlagen 9 von ihnen einem Recidiv resp. den Metastasen; über die beiden anderen haben wir keine Nachricht erhalten können. Die durchschnittliche postoperative Lebensdauer dieser später Verstorbenen betrug bei uns $16^2/_3$ Monate. Am längsten überstand Patient Nr. 6 mit $4^1/_2$ Jahren die Operation; Nr. 11 lebte noch $2^1/_2$ Jahr und schließlich Nr. 7 noch $2^1/_4$ Jahr. Da nach Krönlein Leute, bei denen nur noch eine Gastrostomie gemacht werden konnte, gewöhnlich ihrem Leiden nach $6^1/_2$ Monaten erliegen, so zeigen auch unsere Resultate die Überlegenheit der Resektion. 13 unserer Patienten sind noch am Leben. Bei dem ältesten liegt die Operation $17^1/_2$ Monate zurück; er ist also noch nicht über die kritische Zeit hinaus.

Wir sind leider nicht in der Lage, einen Fall von wirklicher Dauerheilung aufzuweisen, sondern können nur 3 Fälle verzeichnen, die länger wie zwei Jahre die Operation überlebt haben. Indes liegt die Überlegenheit der Resektion nicht nur darin, daß sie allein zu einer dauernden Heilung zu führen vermag, sondern auch in dem Umstand, daß sich die Kranken nach der Resektion entschieden in einem viel günstigerem Zustand befinden als nach einer Gastro-Enterostomie. Selbst wenn die Kranken später dem Recidiv erliegen, so haben sie wenigstens vorübergehend das Gefühl völliger Gesundheit, und dieser Vorteil ist gewiß nicht zu gering anzuschlagen. Bei allen unseren Resezierten konnten wir feststellen, daß sie sich nach der Operation schnell erholten und sich vollkommen wohl fühlten. Sie haben alle an Gewicht zugenommen und haben ihre teilweise recht schwere Berufsarbeit im vollen Umfange verrichten können. Das schließliche Krankenlager vor dem Tode war immer nur kurz und weniger quälend. Durch eine G.-E. dagegen wird nur das lästige Erbrechen beseitigt, es kann bei ausgesuchter Diät allerdings auch Gewichtszunahme ermöglicht werden, aber das volle Wohlbefinden wird sich nie wieder einstellen, da alle Schmerzen, die vom Tumor ausgelöst werden, noch wie vor bestehen. Deshalb hält sich ja auch Murphy berechtigt, dort noch die Resektion auszuführen, wo Lebermetastasen und größere Drüsentumoren sich finden.

Bei der Nachuntersuchung der jetzt noch lebenden Patienten hatte die motorische Funktion des Magens sich bis auf Fall Nr. 20 überall wieder hergestellt. Teilweise konnte man konstatieren, daß der Magen sich schneller entleerte. Man sah bei der Aufblähung manchmal, wie die Kohlensäure, nachdem der Magen bis zu einer gewissen Größe gedehnt war, in den Darm entwich. Nur in Fall Nr. 19 muß sich ein gut funktionierender Verschluß gebildet haben, denn das entwickelte Gas blieb im Magen. Im ausgeheberten Probefrühstück fehlte in allen Fällen sowohl Salzsäure wie auch Milchsäure. Die Narbe war bei sämtlichen Patienten fest; auch an der Drainagestelle fand sich nirgends eine Anlage zu einem Bruch. Der Appetit war überall gut, alle Speisen wurden ertragen, indes von einigen zurzeit nur in geringerer Quantität. Die Gewichtszunahme war teilweise recht bedeutend. Besonders bemerkenswert ist, daß die Kranken, die vorher über Obstipation zu klagen hatten, jetzt alle versicherten, regelmäßige Entleerung zu haben.

Zum Schluß sei unser Standpunkt, wann die Resektion und wann die Gastro-Enterostomie gemacht werden soll, nochmals prä-

zisiert. Wir resezieren, wenn das Carcinom auf den Magen beschränkt ist, wenn nur die regionären Drüsen erkrankt sind nnd wenn diese so liegen, daß sie mit einer gewissen Wahrscheinlichkeit sämtlich entfernt werden können. Bei Lebermetastasen, ausgedehnten Drüsenerkrankungen, besonders bei solchen hochherauf an der Cardia, bei breiten Verwachsungen mit Pankreas und Colon transversum wird die G.-E. vorgezogen, falls eine Pylorusstenose besteht.

Da wir nun augenblicklich noch kein chemisches oder physikalisches Hilfsmittel besitzen, welches eine Frühdiagnose ermöglicht, so halten wir uns berechtigt, jedem älteren Patienten zu einer Probelaparotomie zu raten, der an einem länger dauernden Magenkatarrh leidet, der mit Abmagerung und Obstipation verbunden ist und der sich nicht durch eine geeignete interne Behandlung innerhalb einiger Wochen beseitigen läßt. Störungen in der motorischen und sekretorischen Funktion des Magens veranlassen uns um so dringender, den operativen Eingriff anzuraten. Bestand bei einem Patienten nachweislich ein Ulcus, so gibt uns das Sinken der Salzsäurewerte unter die Norm, ohne daß sonst größere Beschwerden bestehen, ein Recht, auf eine Probelaparotomie zu dringen. Wenn dagegen Huber zur Rechtfertigung eines operativen Eingriffes immer die Trias verlangt: Verminderung der Salzsäure, Störungen der motorischen Kraft des Magens und das Vorhandensein von Milchsäure, so wird er häufig den günstigen Moment zur Operation verpassen.

Gießen, 1. April 1905.

IV.

Aus der kaiserlichen chirurgischen Universitätsklinik Kyoto, Japan.

Beitrag zur totalen resp. subtotalen Exstirpation des carcinomatösen Magens.

Von

Prof. H. Ito und Assistent Prof. S. Asahara.

Die Idee der totalen Magenexstirpation rührt wohl von Czerny her, indem er seine Assistenten Scriba und Kaiser veranlaßte, eine Reihe von diesbezüglichen Experimenten mit ihm anzustellen. Von 5 Versuchstieren überstand bloß ein Hund die Operation; dem kleinen, männlichen, glatthaarigen schwarzen Hunde wurde nämlich am 22. Dezember 1876 der Magen vorgezogen und exstirpiert.

Einige Jahre später war Ogata, jetzt Professor der Hygiene und Bakteriologie an der kaiserlichen Universität zu Tokyo, unter Ludwigs Leitung mit Untersuchungen über die Magenfunktionen beschäftigt. Damals erhielt er die Gelegenheit, Monate hindurch das ebenerwähnte Czernysche Versuchstier selbst zu beobachten und mühelos aus dem regen Appetit, welchen dasselbe dem verschiedenartigsten Futter entgegenbrachte, aus der normalen Beschaffenheit seines Kotes und aus dem infolge reichlicher Fütterung anwachsenden Körpergewicht zu ersehen, daß seine Verdauung in keinem Punkte der eines gesunden Hundes nachstand. Mit Zustimmung Czernys wurde der Hund im Frühjahr 1882 getötet. Bei der Sektion ergab sich, daß an der Kardialseite ein kleiner Teil der Magenwand noch vorhanden war, welcher eine kugelige mit Speisen gefüllte Höhle umschloß. Der Hund hatte also mehr als 5 Jahre so gut wie ohne Magen gelebt. Ogata schließt daraus, daß der weitaus größte Teil der Fundus- und die Gesamtsumme der Pylorusdrüsen entfernt werden kann ohne die Verdauung der Nahrungsmittel im geringsten zu beeinträchtigen.

Wie es aus der obigen Beschreibung Ogatas ohne weiteres hervorgeht, handelte es sich bei dem Czernyschen Hunde nicht um die totale Magenexstirpation im wahrsten Sinne des Wortes. Auch den späteren Experimentatoren, wie Carvallo und Pachon. Monari und Filippi usw. gelang es bei Hunden ebensowenig den Magen total zu entfernen, hauptsächlich wegen einer festen und umfangreichen Fixation des Ösophagus und Magens am Zwerchfell. Die totale Entfernung des Magens scheint bisher dem ersteren nur bei einer Katze geglückt zu sein, was sie auf die günstigen anatomischen Verhältnisse bei dem betreffenden Tiere zurückführen Diese Katze ohne Magen — chat agastre — überlebte den Eingriff bloß sechs Monate und soll besonders gegen das Ende ihres Lebens der vorgehaltenen Nahrung gegenüber eine sonderbare Faulheit gezeigt haben. Neulich half sich Grohé beim Hunde aus der schwierigen Lage dadurch, daß er ca. 1 cm vom Kardiateil des Magens stehen ließ, aus ihm die Mucosa exstirpierte und somit alle sezernierenden Drüsen des Magens entfernte — Canis agastricus.

Schon 1880 empfahl Albert, die totale Magenexstirpation gelegentlich am Menschen auszuführen. Nach ihm soll auch Nicoladoni in den ersten achtziger Jahren die Idee der totalen Entfernung des Magens verfolgt und dazu die sehr originelle Idee einer Magenplastik ventiliert haben. Nach Resektion des Magens sollte nämlich das Colon transversum, an seinem Mesokolon hängend und durch quere Durchschneidung so weit rechts als links aus dem Zusammenhange mit dem Colon ascendens und descendes getrennt, hinaufgehoben und in die gesetzte Lücke hineingepflanzt werden, derart. daß es mit dem Pylorus einerseits, mit der Kardia andererseits zirkulär vernäht, den Magen supplieren würde. Die zwei queren Schnitte des Dickdarmes sollten auch durch zirkuläre Naht vereinigt werden.

Am 7. Dezember 1883 versuchte Connor von Cincinnati in Amerika den ausgedehnt krebsig erkrankten Magen total zu exstirpieren. Nach Hemmeter sei dieser Fall wahrscheinlich die erste totale Gastrektomie in der Welt. Die 50jährige Frau, die zur Operation gedrängt hatte, starb aber noch vor Beendigung des Eingriffs auf dem Operationstische infolge von Shock. Winslow schildert das operative Verfahren von Connor folgendermaßen: "He had hoped in his case to be able to get the cardiac end of the stomach attached to some portion of the intestinal tract, he did not care much where, so that the fluids poured out in the upper part of the small intestine might flow down to meet the food, and cause digestion in the part of the intestine

where they come together. The operation he considered perfectly feasible, as far as the operative procedures are concerned."

Am 6. September 1897 entfernte Schlatter aus Zürich in der Schweiz bei einer 56 Jahre alten Seidenwinderin den ganzen Magen. Er versuchte das Duodenallumen an das Ösophagusende hinaufzuziehen, nur mit größter Mühe brachte er sie zur Berührung. Er mußte somit von einer direkten Vereinigung beider Lumina Abstand nehmen. Er stülpte den Duodenalrand ein und verschloß die Öffnung durch eine Doppelnaht. Von der Plica duodenojejunalis ausgehend, verfolgte er den Dünndarm etwa 30 cm abwärts, zog diese Stelle hervor und nähte sie in das untere Ösophagusende ein. Dieser Fall ist in der Tat die erste mit glücklichem Erfolg ausgeführte totale Magenexstirpation in der Welt. Ausgedehnte Stoffwechseluntersuchungen wurden an der von der Operation erholten Patientin von Wróblewski und Hoffmann angestellt. Mit daraus zieht Schlatter den folgereichen Schluß, daß der Magen auch beim Menschen kein zum Leben absolut notwendiges Organ sei. Derselbe sei hauptsächlich ein Schutzorgan für den Darm, das die schädlichen Eigenschaften, welche die Nahrung für den Darm haben könnte, mildere oder beseitige. Der Darm aber sei, bei geeigneter Nahrung, imstande, für die chemische Arbeitdes Magens völlig aufzukommen.

Die totale Entfernung des Magens ist seither von mehreren Chirurgen ausgeführt, und wir finden in der Literatur gegen 30 Fälle derseben aufgezeichnet, so von: Bernays, Brigham, Noble, Macdonald, Richardson, Chavasse, Prof. Kocher, Rotgans, Pauchet, Carvalho, Harvie, v. Bardeleben, O'Harae, v. Herczel, Dollinger, Fedorow, Moynihan usw. Die Fälle von Gurreà y Hurtado und Vander Veer, welche Moynihan erwähnt, sind mir nicht zugänglich; ebensowenig die von Rovsing und Moreau mitgeteilten Fälle. Über die 3 Fälle von v. Mikulicz fehlen Details. Prof. Kocher soll noch wenigstens 2 Fälle kennen, die nicht publiziert worden seien. Es ist aber überhaupt sehr schwer, in jedem der Fälle von obengenannten Autoren zu entscheiden, ob tatsächlich der ganze Magen entfernt worden ist. Selbst beim berühmten Fall von Schlatter scheint ja ein minimaler Rest von Kardiaschleimhaut zurückgeblieben und auf die Randpartie des Osophagus hinübergewuchert zu sein.

Was nun die Benennung totale Magenexstirpation anbetrifft, so bemerkte Billroth seiner Zeit, von Totalexstirpation dürfte man nur reden, wenn Kardia mit Pylorus vernäht würde. Das Kriterium sei nach Krönlein sehr einfach: „Wenn eine wirkliche Ex-

stirpation des Magens vorliegen soll, dann müssen der Pylorus und die Kardia mit reseziert worden sein, jede andere Operation ist keine totale Exstirpation des Magens, sondern eine Resektion. Es ist also eine Metapher, wenn man eine ausgedehnte Resektion eine Exstirpation nennt". Auch Moynihan protestiert gegen ungenaue und unwahre Beschreibungen, indem die von manchen publizierten totalen Magenexstirpationen in der Tat keine seien.

Indessen gibt es unter ausgedehnten Magenresektionen wohl solche, welche von totalen Exstirpationen kaum zu unterscheiden sind. Nach Hemmeter können sie vom physiologischen resp. funktionellen Standpunkt aus betrachtet billiger Weise für totale Exstirpationen angesehen werden. Die "hair-splitting"-Unterschiede, welche Schlatter zwischen seiner Operation und denen von Langenbuch, Schuchardt und anderen mache, seien mehr scheinbare als reelle. Langenbuch meint, auch der Kardialteil des Magens habe wie das Caput humeri seinen anatomischen und seinen chirurgischen Hals. Unter dieser Betrachtung aber könnten die Fälle, in welchen so viel fortgenommen sei, als technisch irgend möglich scheint, wohl als Totalresektionen des Magens bezeichnet werden. Endlich ist Ullmann folgender Ansicht: obwohl man noch in der Kardia operieren würde, so könnte man doch von Totalexstirpation oder totaler Resektion des Magens sprechen, weil man sagen könnte, daß der Operierte keinen Magen mehr besitze.

Unseres Erachtens ist es doch gerechter, den Unterschied zwischen Exstirpation des Magens und Resektion desselben aufrecht zu erhalten, denn das Vorhandensein auch eines kleinen Stückes Magenwand gewährt uns unter Umständen eine große technische Erleichterung, wenn unterhalb der Kardia abgetragen wird. Höchstens könnte man sehr ausgedehnte Magenresektionen nach dem Vorgang von Boeckel „subtotale" Exstirpationen nennen. Übrigens versteht es sich von selbst, daß in einem geeigneten Falle die Totalexstirpation des Magens keineswegs schwieriger ist als eine ausgedehnte Resektion, obwohl wir im allgemeinen nicht zugeben können, daß die erstere eine einfachere Operation sei als die letztere, wie Hemmeter und Morton es behaupten.

Zu den sehr ausgedehnten Magenresektionen bezw. subtotalen Exstirpationen mögen gehören die Fälle von: v. Eiselsberg, Maydl, Langenbuch, Lambotte, Krönlein, Lindner, Hartmann, Baldy, Tuffier, Schuchardt, Rehn, Breitung, Kolaczek, Tricomi, Urban, Poirier, Faure, Ribera, Ricard, Schopf, Körte, Morton, Delatour, Gallet, Boeckel, Krause,

Kammerer, Pozza, Kitagawa, Syme, Robson, Zimener, Thomas, Ullmann, v. Bonsdorff usw.

Innerhalb der letzten 5 Jahre haben wir die Gelegenheit gehabt, eine ziemlich große Anzahl von Magencarcinom operativ zu behandeln. Darunter befinden sich zwei Fälle, bei denen auch wir die totale resp. subtotale Magenexstirpation ausgeführt haben. Über dieselben wollen wir im folgenden kurz berichten:

Fall I. R., M., 46 Jahre alte Frau, aufgenommen am 20. Februar 1902.

Anamnese: Vater war Potator und erlag einem profusen Blutbrechen. Mutter starb an einem Uterinleiden. Patientin machte in ihrer Kindheit Pocken und Masern durch. Die Menses traten zum ersten Male in ihrem 16. Lebensjahre auf und kehrten stets regelmäßig bis zur Menopause in ihrem 41. Lebensjahre wieder. Sie verheiratete sich in ihrem 33. Lebensjahre und gebar 3 Kinder; das Wochenbett verlief immer normaler Weise. Seit dem August vorigen Jahres klagt sie über das Gefühl der Völle im Epigastrium, Sodbrennen, Aufstoßen und allmählich zunehmende Abmagerung. Vorher soll sie stets einen guten Magen gehabt haben. Sie erbricht von Zeit zu Zeit spontan oder absichtlich durch Kitzeln der Pharynxwand mittelst der Finger; darnach fühlt sie sich sehr erleichtert. Appetit schlecht. Stuhl angehalten.

Status praesens: Eine mittelgroße, bis zum Skelett abgemagerte Person. Haut blaß, trocken und kleienartig abschuppend; die Elastizität derselben beträchtlich vermindert. Puls klein, leicht zusammendrückbar, zählt 90 in der Minute. Radialarterien geschlängelt und hart anzufühlen. Körpertemperatur subnormal. Gesichtsausdruck leidend. Zunge feucht, glatt und ohne Belag. Supraclavikulardrüsen nicht angeschwollen. An den Brusteingeweiden konstatiert man nichts Abnormes, nur ist das Atmungsgeräusch überall schwach.

Das Epigastrium ist ein wenig vorgewölbt, während sich die Unterleibsgegend tief eingesunken erweist. Die obere Magengrenze befindet sich 10 cm nach unten vom Processus xyphoideus entfernt und die untere 1 cm unterhalb des Nabels. Man fühlt an der Mittellinie eine nicht scharf begrenzte Resistenz, welche auf Druck empfindlich ist und eine undeutliche respiratorische Verschieblichkeit zeigt. Beim Aufblasen des Magens wird die Resistenz entschieden weniger deutlich. Peristaltische Bewegungen des Magens sind durchs Anklopfen leicht hervorzurufen und durch die dünnen Bauchdecken hindurch zu sehen. Der perkussorische Schall ist im Gebiete des Magens tympanitisch gedämpft. Ferner ist das Plätschergeräusch daselbst wahrnehmbar. Der Magensaft enthält vor der Probemahlzeit ein wenig Milchsäure; die freie Salzsäure fehlt darin. Nach der Mahlzeit tritt die Milchsäure-Reaktion deutlicher hervor; die freie Salzsäure fehlt immer. Der Harn ist klar, bräunlich gelb gefärbt, reagiert sauer und enthält weder Eiweiß noch Zucker, wohl aber Indikan.

Nach der Aufnahme hat die Patientin zum wiederholten Male eine kaffeesatzähnliche Flüssigkeit erbrochen.

Operation am 27. II. 1902. Chloroform-Äther-Narkose. Beim Eröffnen der Bauchhöhle findet man den Magen etwas geschrumpft. Der Tumor

sitzt hauptsächlich an der Pylorusgegend; eine harte Infiltration reicht von daselbst längs der kleinen Kurvatur bis an den Ösophagus heran. Gegen die Leber zu bestehen keine Verwachsungen; auch auf der Wirbelsäule ist der Magen beweglich. An der großen Kurvatur finden sich keine derben Drüsen. Endlich gelingt es sich zu überzeugen, daß man mit der Hand über den Fundus herübergreifen und den Ösophagus umfassen kann. Man entschließt sich zur Totalexstirpation. Nach sorgfältiger Isolierung des Magens werden je zwei Zangen am Duodenum und am Ösophagus angelegt und dazwischen mit dem Messer getrennt, so daß der Magen in toto herausgenommen werden kann. Nun sind beide Stümpfe nicht aneinander zu bringen. Der Ösophagus wird angezogen, kommt aber nicht merklich heraus. Der Puls wird allmählich sehr schwach. Man verschließt daher schleunigst den Ösophagus und legt eine Duodenalfistel an. Kaum ist die Operation beendet, geht die Patientin kollabiert zugrunde.

Der exstirpierte Magen mißt an der großen Kurvatur 33 cm und an der kleinen 13 cm. Ein bohnengroßer breitbasiger Tumor entspringt von der Schleimhaut des enorm verdickten Pylorusteils und reicht ins Innere des Magens hinein. Ferner ist die ganze Magenwandung diffus infiltriert, besonders ausgeprägt der kleinen Kurvatur entlang. Die mikroskopische Untersuchung ergibt ein Carcinoma medullare adenomatosum.

Fall II. K. O., 46 Jahre alter Mann. Aufnahme am 10. VI. 1903.

Anamnese: Vater starb an Phthisis pulmonum, Mutter lebt noch und ist gesund. Patient war in der Kindheit ganz gesund. Er machte in seinem 8. Lebensjahre Masern, im 18. Lebensjahre Karbunkel am Bauch und im 21. Lebensjahre Tripper durch. Seit dem letzten April klagt er über das Gefühl der Völle in der Herzgrube. Schmerzen treten daselbst jeden Tag zum wiederholten Male auf. Weder Übelkeit noch Erbrechen, ebensowenig Aufstoßen und Sodbrennen. Vor einem Monate verspürte er selbst einen hühnereigroßen Tumor in der Magengegend. Der Tumor soll sich seither etwas vergrößert haben. Der Kranke ist ein großer Potator. Appetit schlecht. Stuhl etwas retardiert.

Status praesens: Ein mäßig stark gebauter, schlecht genährter Mann. Haut feucht und anämisch, Unterhautfettpolster stark reduziert, Muskulatur enorm schlaff. Puls etwas schwach, aber regelmäßig, zählt 60 in der Minute. Körpertemperatur subnormal. Zunge feucht und nicht belegt, Mundschleimhaut blaß. Supraclavikulardrüsen nicht zu fühlen. An Lungen und Herzen nichts Abnormes nachzuweisen.

Der Bauch ist ein wenig vorgewölbt. Im linken Hypochondrium befindet sich ein faustgroßer Tumor. Derselbe ist auf Druck etwas empfindlich, von elastisch harter Konsistenz, besitzt eine höckerige Oberfläche und zeigt eine respiratorische Verschieblichkeit. Kein Plättschergeräusch ist wahrnehmbar. Beim Aufblasen des Magens ändert sich der Tumor nicht merklich. Der Leberrand ist nicht zu fühlen, man konstatiert keinen Ascites. Der Magensaft ist sowohl vor als auch nach der Probemahlzeit ganz neutral.

Operation am 16. VI. 1903. Chloroform-Narkose. Nach Eröffnung der Bauchhöhle nimmt man wahr, daß der im ganzen geschrumpfte Magen vom Pylorus gegen die Kardia hin diffus infiltriert ist, mit Ausnahme einer

kleinen gesunden Partie an der letzteren Stelle. An der großen Kurvatur finden sich zusammenhängende Pakete derber Drüsen. Nirgends zeigen sich breite Verwachsungen. Vor allem verhält sich die Leber normal. Nach Isolierung des Magens werden je zwei Zangen am Duodenum und am Ösophagus resp. Kardia angelegt und dazwischen mit dem Messer getrennt, sodaß nur ein kleiner Streifen an der Kardia stehengeblieben ist. Beide Stümpfe sind dann leicht an einander zu bringen und mittelst doppelreihiger Nähte zu vernähen. Schluß der Bauchwunde durch Etagennähte.

Der exstirpierte Magen mißt, nachdem er durch Alkohol geschrumpft ist, an der großen Kurvatur 25 cm und an der kleinen 11 cm. An der Innenfläche desselben sitzt weder Tumor noch Geschwür. Die ganze Wandung ist diffus infiltriert, besonders stark an der Pylorusgegend. Die mikroskopische Untersuchung ergibt ein Carcinoma fibrosum.

19. VI. Reaktionsloser Verlauf. Weder Temperatursteigerung noch Bauchschmerz.

25. VI. Appetit gut. Kein Gefühl der Völle mehr in der Herzgrube. Entfernung der Nähte. Prima intentio.

10. VII. Gutes Allgemeinbefinden. Das Körpergewicht nimmt allmählich zu. Die lineare Bauchwandnarbe ist auf Druck nicht empfindlich; in der Bauchhöhle weist man nichts Abnormes nach. Heute als geheilt entlassen.

21. IX. 1903. Wieder aufgenommen. Nach der Entlassung fühlte sich der Patient eine Zeitlang sehr wohl. In den letzten Tagen leidet er wieder an dyspeptischen Symptomen.

Bei der Aufnahme wird folgender Befund erhoben: Ein schlecht genährter Mann. Haut anämisch, schlaff, trocken und gelblich verfärbt. Allgemeine Anasarka. Bauch beträchtlich vorgewölbt. Ascites ist vorhanden, aber nirgends weist man eine abnorme Resistenz in der Bauchhöhle nach.

5. XII. Der Kranke geht marastisch zugrunde, nachdem Stühle vorher diarrhoisch gewesen sind und Ödem immer mehr zugenommen hat.

Bei der Sektion konstatiert man Carcinose des Bauchfells und Metastase in den Mesenterialdrüsen. Vom Magen ist bloß ein daumenkuppengroßer Teil der Kardia zurückgeblieben; die übrigen Teile sind gänzlich excidiert.

Auf die technischen Einzelheiten der totalen Magenexstirpation wollen wir uns hier nicht einlassen. Auffallend ist nur der Umstand, daß es in sehr vielen Fällen derselben gelungen ist, den Ösophagus mit dem Duodenum direkt zu vereinigen. Loebker äußerte sich auf dem 27. Chirurgen-Kongreß zu Berlin folgendermaßen: „Ich glaube keinem Widerspruch zu begegnen, wenn ich daran festhalte, daß es unmöglich ist, den unterhalb des Zwerchfells abgeschnittenen Ösophagus mit dem offenen Lumen des Duodenums zu vereinigen. Wo dies möglich ist, da ist auch nicht annähernd der ganze Magen exstirpiert worden.“ Schon Schuchardt wies aber auf demselben Kongreß darauf hin, daß bei einer mehr

infiltrierenden diffusen Form des Magenkrebses die Beweglichkeit des stark verkleinerten Magens nicht leide, im Gegenteile durch den mechanischen Zug des verdickten und schwerer gewordenen Organs oft erheblich größer werde als normal. Ähnliche Verhältnisse bieten nach ihm auch diejenigen Formen des Magenkrebses dar, bei denen es sich um umfangreiche Geschwulstbildungen handele; hier werde durch die Größe des Tumors eine sehr erhebliche Erschlaffung des ganzen Magens und seiner Befestigungen herbeigeführt. Dieselben Erfahrungen sind seither von mancher Seite mitgeteilt. Wir konnten auch bei unserem zweiten Fall, welcher allerdings zur subtotalen Magenexstirpation gehört, die Speiseröhre mit dem Zwölffingerdarm direkt vernähen. Dies erklären wir nur dadurch, daß der diffus infiltrierte und geschrumpfte Magen an seinen Befestigungen andauernd zerrte und sie allmählich dehnte, so daß schließlich eine außerordentliche Lockerheit derselben entstanden war.

In den Fällen von totaler resp. subtotaler Magenexstirpation, wo die direkte Vereinigung von Ösophagus und Duodenum nicht möglich war, wurde die Ösophagojejunostomosis angelegt. Bei unserem ersten Fall konnten wir, wie bereits erwähnt, beide Stümpfe nicht aneinander bringen. Die Patientin fing im Laufe der Operation an zu kollabieren. Um die Ösophagojejunostomie aufs schleunigste vollenden zu können, war der subdiaphragmatische Teil des Osophagus zu kurz für die Einfügung des Murphyknopfes. Es blieb uns somit nichts anderes übrig, als die Speiseröhre an und für sich zu verschließen und eine Duodenalfistel anzulegen. Wir sind wohl bewußt, daß es nur ein Notbehelf war. In der Literatur finden wir bloß bei dem Falle von Chavasse dasselbe Verfahren angewandt.

Wie Prof. Kocher mit Recht bemerkt, ist der Punkt, an welchem sich die Frage entscheidet, ob die totale Magenexstirpation durchführbar ist oder nicht, der abdominale Teil des Ösophagus. Roux empfiehlt, den Ösophagus anzuziehen und noch ein paar Zentimeter durch Diaphragma stumpf zu präparieren, wenn nicht die bestehende Magensenkung schon für eine größere Strecke gesorgt hat. Auch v. Mikulicz und Kausch sind der Ansicht, daß meist der Ösophagus einige Zentimeter aus dem Zwerchfellhiatus herausgezogen werden kann. Prof. Kocher behauptet aber, daß der Ösophagus aus dem Foramen oesophageum nicht heruntergezogen werden kann, sondern das Zwerchfell und die Pleura beim Versuch hierzu mitkommen und infolgedessen eine Eröffnung der Pleurahöhle bei der Trennung eintreten kann. Er erwähnt eines ihm bekannten, bei der Eröffnung der Pleurahöhle sofort tödlichen Falles. Auch

Moynihan hält das Präparieren des Ösophagus vom Zwerchfell nicht für ratsam, da es die Gefahr der Pleurainfektion geben kann. Wir versuchten bei unserem ebenerwähnten ersten Fall den Ösophagus anzuziehen. Da er aber nicht ohne weiteres nachgab, standen wir von der weiteren, ihn befreienden Manipulation ab. Es würde sich vielleicht in dieser Beziehung künftig die v. Mikulicz-Sauerbruchsche pneumatische Kammer nützlich erweisen können.

Wie schon oben angegeben, war unser Resultat der Magenexstirpation ein wenig ermunterndes. Der erste Fall, bei welchem wir die totale Magenexstirpation ausführten, verlief kurz nach der Operation letal. Es handelte sich freilich dabei um eine vollkommen heruntergekommene Person, welche der Operation nicht hätte unterworfen werden sollen. Der zweite Fall, bei welchem wir die subtotale Magenentfernung vollendeten, überlebte den Eingriff kaum ein halbes Jahr. Einige Operateure scheinen jedoch ein recht erfreuliches Spätresultat gekriegt zu haben. Nach Prof. Kocher lebt die Patientin von Brooks Brigham z. B. noch nach 2 Jahren und 5 Monaten im besten Wohlbefinden; sie kann Alles essen wie ein normaler Mensch und ihre Arbeit verrichten. Ferner erfreut sich nach Boeckel ein Fall von Ribera noch 4 Jahre nach der Operation einer vollkommenen Gesundheit. Vor allem ist die direkte Operationsprognose der totalen resp. der subtotalen Magenexstirpation im allgemeinen keine so sehr schlechte, wie man denken möchte, und solange die sichere Beseitigung eines Magencarcinoms immer noch nur auf operativem Wege erreichbar bleibt, da ist das Verfahren bei geeigneten Fällen nicht genug zu empfehlen. Das operative Endresultat von Carcinom irgendeines Organes wird bekanntlich um so besser, je gründlicher wir dasselbe angreifen und je mehr verdächtiges Gewebe wir dabei excidieren. Bernays geht sogar soweit, jedes beginnende Magencarcinom künftighin durch die totale resp. subtotale Exstirpation behandeln zu wollen. Die meisten Fälle von Magencarcinom kommen aber zurzeit erst dann in unsere Hände, wenn die radikale Exstirpation kaum mehr möglich ist. Es dürfen somit für eine Heilung einige ungünstige Ausgänge getrost in den Kauf genommen werden, und diese Heilung drückt gleichsam uns das Messer zum operativen Eingriff auch in den Fällen in die Hand, vor denen wir bisher sonst respektvoll Halt machten. Zum Schlusse hoffen wir, daß die totale resp. subtotale Magenexstirpation in der Zukunft eine recht erweiterte Indikation finden wird.

Kyoto, den 1. Juli 1905.

Literaturverzeichnis.

1. Albert, Eduard, Diskussion. Offizielles Protokoll der k. k. Gesellschaft der Ärzte in Wien. Sitzung vom 22. April 1898. Wiener klinische Wochenschrift, 1898, Nr. 17.
2. Derselbe, Lehrbuch der Chirurgie und Operationslehre. Vierte Auflage. Dritter Band. Die Chirurgie des Magens. Wien und Leipzig 1891.
3. Baldy, J. M., Removal of the stomach for sarcoma. The journal of the American Medical Association. March 5, 1898.
4. von Bardeleben, A., Zur Kasuistik der totalen Magenexstirpation (Ösophagoenterostomie). Deutsche medizinische Wochenschrift, 1901, Nr. 15.
5. Billroth, Diskussion. Protokoll der k. k. Gesellschaft der Ärzte in Wien. Sitzung vom 6. Februar 1891. Wiener klinische Wochenschrift, 1891, Nr. 7.
6. Boeckel, Jules, Résection totale de l'estomac suivie de guérison. Bulletin de l'académie de médecine. Tome 45. Séance du 8 janvier 1901.
7. Derselbe, Unterelsässischer Ärzteverein. Sitzung vom 26. Januar 1901. Münchner medizinische Wochenschrift, 1901, Nr. 8.
8. Derselbe, De l'ablation de l'estomac (ablation totale et subtotale). Paris 1903.
9. v. Bonsdorff, Ein Fall von totaler Gastrektomie bei Magenkrebs. Finska läkaresällskapets Handlingar. Band 45, 1903. Referiert in Jahresbericht über die Fortschritte auf dem Gebiete der Chirurgie. 9. Jahrgang. Bericht über das Jahr 1903.
10. Breitung, Diskussion. Verhandlungen der Deutschen Gesellschaft für Chirurgie. 27. Kongreß. Berlin 1898.
11. Brigham, Charles Brooks, Casa of removal of the entire stomach for carcinoma; succesful esophago-duodenostomy; recovery. The Boston Medical and Surgical journal. May 5, 1898.
12. de Carvalho, Vieira, A case of total gastrectomy. The Lancet. September 15, 1900.
13. Carvallo, J., und V. Pachon, Une Observation de chien sans estomac. Comptes rendus hebdomadaires des séances et mémoires de la société de biologie. Année 1893. Séance du 25 novembre.
14. Dieselben, De l'extirpation totale de l'estomac chez le chat. Ibidem. Année 1894. Séance du 15 décembre.
15. Dieselben, Présentation de pièces d'autopsie d'un chat sans estomac. Ibidem. Année 1895. Séance du 1 juin.
16. Dieselben, Recherches sur la digestion chez un chien sans estomac. Archives de physiologie normale et pathologique. Année 26, 1894.
17. Dieselben, De l'extirpation totale de l'estomac (une observation chez le chat). Ibidem. Année 27, 1895.
18. Chavasse, T. F., Carcinomatous stomach removed by gastrectomy. Pathological society of London. Tuesday, April 18th, 1899. The British Medical Journal. April 22, 1899.
19. Connor, Medical News. November 22, 1884. Referiert in Randolph Winslow, A statistical review of the operative measures devised for the

relief of pyloric stenosis. The American Journal of the Medical Sciences. April 1885.

20. Delatour, H. Beeckmann, Gastrectomy for adenocarcinoma; recovery. The New York Medical Record. February 3, 1900.

21. Derselbe, A contribution to the surgery of the stomach, including wounds, gastrostomy, gastro-enterostomy, and gastrectomy. Annals of Surgery. Volume 31, 1900.

22. Dollinger, J., Totalexstirpation des Magens bei Carcinom. Budapester kgl. Ärzte-Verein. Sitzung vom 25. Januar 1902. Orvosi Hetilap. 1902, Nr. 6. Referiert in Jahresbericht über die Fortschritte auf dem Gebiete der Chirurgie. 8. Jahrgang. Bericht über das Jahr 1902.

23. v. Eiselsberg, Anton Freiherr, Über die Magenresektionen und Gastroenterostomieen in Prof. Billroths Klinik von März 1885 bis Oktober 1889. Archiv für klinische Chirurgie, Band 39, 1889.

24. Faure, J. L., Sur un cas de résection de l'estomac. Bulletins et mémoires de la société de chirurgie de Paris. Tome 25. 1899. Séance du 3 Mai.

25. Fedorow, S. P., Zur Kasuistik der Magenchirurgie: I. Vollständige Exstirpation des Magens; II. Gastroenterostomie bei Magenblutung. Russisches Archiv für Chirurgie. Band 19. Referiert in Centralblatt für Chirurgie. 1903, Nr. 45.

26. de Filippi, F., Recherches sur les échanges organiques du chien gastrectomisé et du chien privé de longues portions d'intestin grêle. Archives italiennes de biologie. Tome 21. 1894.

27. Derselbe, Untersuchungen über den Stoffwechsel des Hundes nach Magenexstirpation und nach Resektion eines großen Teils des Dünndarms. Deutsche medizinische Wochenschrift, 1894, Nr. 40.

28. Gallet, Ablation totale de l'estomac et du côlon transverse. Résection d'une portion de la tête du pancréas. Guérison. Présentation de la malade (après cinq mois). Soc. roy. des sc. méd. et anat. de Bruxelles. Année 58. Referiert in Jules Boeckel. De l'ablation de l'estomac (ablation totale et subtotale). Paris 1903.

29. Grohé, B., Die totale Magenexstirpation bei Tieren. Archiv für experimentelle Pathologie und Pharmakologie. Band 49, 1903.

30. Gurreà y Hurtado, Zitiert nach Moynihan, On total exstirpation of the stomach; with a record of an unsuccessful case. The British Medical Journal. Dezember 5, 1903.

31. Hartmann, Résections gastriques. France médicale. 1897, No. 47.

32. Harvie, John Bruce, Report of a case of recovery after Gastrectomy for Carcinoma. Annals of Surgery. Volume 31, 1900.

33. Hemmeter, John C., The first complete removal of the human stomach in America; probably also the first total gastrectomy in the World. A contribution to the history of this subject. The New York Medical Record. March 19, 1898.

34. v. Herczel, Em., Totale Magenexstirpation. Orvosi Hetilap. 1901, Nr. 9.

35. Derselbe, Ein weiterer Fall von Totalexstirpation bei Magenkrebs. Ibidem. 1902, Nr. 14.

36. Derselbe, Beitrag zur totalen Exstirpation des carcinomatösen Magens. Beiträge zur klinischen Chirurgie. Band 34, 1902.
37. Hoffmann, A., Stoffwechseluntersuchungen nach totaler Magenresektion Münchener medizinische Wochenschrift 1898, Nr. 18.
38. Kaiser, F. F., Beiträge zu den Operationen am Magen. Herrn Hofrat Professor Dr. Billroth in Wien gewidmet. Stuttgart 1878.
39. Kammerer, F., Removal of the greater portion of the stomach for malignant disease. Transactions of the New York Surgical Society. Stated meeting. November 14, 1900. Annals of Surgery. Volume 33, 1901.
40. Kitagawa, O., Zwei Fälle von nahezu totaler Exstirpation des Magens bei Carcinom. The Tokyo Medical Journal (Japanisch). May 31, 1902.
41. Kocher, Theodor, Totalexcision des Magens mit Darmresektion kombiniert. Deutsche medizinische Wochenschrift 1899, Nr. 37.
42. Derselbe, Gastrectomia totalis. Chirurgische Operationslehre. Vierte Auflage Jena 1902.
43. Koerte, Fälle von Magenresektion. Freie Vereinigung der Chirurgen Berlins. Sitzung am 6. Februar 1899. Vereins-Beilage Nr. 37 der Deutschen medizinischen Wochenschrift 1899.
44. Kolaczek, Zur Frage der totalen Magenresektion. Allgemeine medizinische Zentral-Zeitung 1898, Nr. 59.
45. Krause, Fedor, Magenresektion. Verein für innere Medizin in Berlin Sitzung am 4. März 1901. Vereins-Beilage Nr. 14 der Deutschen medizinischen Wochenschrift 1901.
46. Krönlein, Chirurgische Erfahrungen über das Magencarcinom. Beiträge zur klinischen Chirurgie. Band 15, 1896.
47. Derselbe, Über die bisherigen Erfahrungen bei der radikalen Operation des Magencarcinoms (der Magenresektion und der Magenexstirpation) an der Züricher chirurgischen Klinik. Verhandlungen der Deutschen Gesellschaft für Chirurgie. 27. Kongreß. Berlin 1898.
48. Derselbe, dasselbe. Archiv für klinische Chirurgie. Band 57, 1891.
49. Derselbe, Diskussion über Magenchirurgie. Verhandlungen der Deutschen Gesellschaft für Chirurgie. 27. Kongreß. Berlin 1898.
50. Lambotte, A., Annales de la société Belge de chirurgie. Février 15, 1899. Zitiert nach A. Mayo Robson, The surgery of the stomach. The Lancet. March 24, 1900.
51. Derselbe, Un cas de gastrectomie totale. Ann. soc. méd. d'Anvers. Mai 1899.
52. Langenbuch, Über zwei totale Magenresektionen beim Menschen. Deutsche medizinische Wochenschrift 1894. Nr. 52.
53. Lindner, Zitiert nach Emil Reichard, Erfahrungen an 16 Magenresektionen. Berliner klinische Wochenschrift 1897, Nr. 45.
54. Derselbe, Demonstrationen zur Magen-Darmchirurgie. Freie Vereinigung der Chirurgen Berlins. 93. Sitzung am Montag, den 14. Februar 1898 im kgl. Klinikum. Zentralblatt für Chirurgie. 1898. Nr. 22.
55. Loebker, Diskussion. Verhandlungen der Deutschen Gesellschaft für Chirurgie. 27. Kongreß. Berlin 1898.
56. Macdonald, G. Child, Total removal of stomach for carcinoma of pylorus

— Recovery. The Journal of the American Medical Association. September 3, 1898.
57. Maydl, Zitiert nach Robert Porges, Protokoll der k. k. Gesellschaft der Ärzte in Wien. Sitzung vom 6. Februar 1891. Wiener klinische Wochenschrift 1891, Nr. 7.
58. v. Mikulicz, J., Chirurgische Erfahrungen über Magencarcinom. 73. Versammlung Deutscher Naturforscher und Ärzte in Hamburg. Sektion für Chirurgie. Selbstbericht im Zentralblatt für Chirurgie 1901, Nr. 48.
59. Derselbe, Über Operationen in der Brusthöhle mit Hilfe der Sauerbruchschen Kammer. Deutsche medizinische Wochenschrift 1904, Nr. 15 und 16.
60. Derselbe und W. Kausch, Magenexstirpation. Handbuch der praktischen Chirurgie. Dritter Band. Erster Teil. Stuttgart 1900.
61. Monari, Umberto, Experimentelle Untersuchungen über die Abtragung des Magens und des Dünndarms beim Hunde. Beiträge zur klinischen Chirurgie. Band 16, 1896.
62. Moreau, Deuxième contribution à la gastrectomie. Bull. de l'acad. roy. de méd. de Belgique 1904, No. 8. Referiert in Zentralblatt für Chirurgie 1905, Nr. 14.
63. Morton, Charles A., A successfull case of resection of three-quarters of the stomach for malignant disease. The British Medical Journal. Oktober 21, 1899.
64. Moynihan, B. G. A., On total extirpation of the stomach; with a record of an unsuccessful case. Ibidem. Dezember 5, 1903.
65. Nicoladoni, Zitiert nach Albert, Offizielles Protokoll der k. k. Gesellschaft der Ärzte in Wien. Sitzung vom 22. April 1898. Wiener klinische Wochenschrift 1898, Nr. 17.
66. Noble, William H., Report of an operation for the removal of the stomach for carcinoma. The New York Medical Journal. July 23, 1898.
67. Ogata, M., Über die Verdauung nach der Ausschaltung des Magens. Archiv für Physiologie. Jahrgang 1883.
68. O'Hara, Total gastrectomy for carcinoma of the stomach. Medical Press. September 18, 1901.
69. Pachon und Carvallo, Résection expérimentale de l'estomac. Société de biologie. Séance du 30 décembre 1893. La Semaine Médicale, p. 7, 1894.
70. Pauchet, Victor, Cancer en nappe de l'estomac; extirpation totale de l'organe avec abouchement termino-terminal de l'oesophage et du duodénum. Bulletins et mémoires de la société de chirurgie de Paris. Tome 26, 1900. Séance du 20 juin.
71. Derselbe, Cancer en nappe de l'estomac. Résection totale. Abouchement termino-terminal du duodénum et de l'oesophage. Gazette des Hôpitaux. 22 juin, 1900.
72. Poirier, Gastrectomie. Bulletins et mémoires de la société de chirurgie de Paris. Tome 25, 1899. Séance du 22 mars.
73. Derselbe, Ibidem. Tome 25, 1899. Séance du 26 avril.
74. Pozza, Pilorectomia con estesa resezione di stomaco per cancro della piccola curvatura del piloro. Guarigione. Osservazioni. La Riforma Medica. Novembre 1901.

75. Rehn, Diskussion. Verhandlungen der Deutschen Gesellschaft für Chirurgie. 27. Kongreß. Berlin 1898.
76. Ribera, J., Tres casos de extirpation del estomago. Annales de la Rea. Accademià di Medicina da Madrid. Band 19, 1899.
77. Derselbe, Revista de Medicina y cirurgia practicas. Mai und juni 1899. Referiert in Jules Boeckel, De l'ablation de l'estomac (ablation totale et subtotale). Paris 1903.
78. Ricard, Résection totale de l'estomac et du pancréas. Bulletins et mémoires de la société de chirurgie de Paris. Tome 25, 1899. Séance du 14. juin.
79. Richardson, Maurice Howe, A successful gastrectomy for cancer of the stomach. The Boston Medical and surgical Journal. Oktober 20, 1898.
80. Robson, A. W. M., Resection of Stomach; patient well 18 months later The British Medical Journal. November 8, 1902.
81. Rotgan, Een geval van geheele maag exstirpatie. Weekblad van het Nederlandsch Tijdschrift voor Geneeskunde. 1899, Nr. 7.
82. Roux, Gastrectomia totalis oder die Magenexstirpation. Enzyklopädie der gesamten Chirurgie, herausgegeben von Theodor Kocher. Zweiter Band. Leipzig 1903.
83. Rovsing, Totalexstirpation of Maven. Hospitalstidende 1901, Nr. 16. Referiert in Jahresbericht über die Fortschritte auf dem Gebiete der Chirurgie. 7. Jahrgang. Bericht über das Jahr 1901.
84. Sauerbruch, Ferdinand, Über die Ausschaltung der schädlichen Wirkung des Pneumothorax bei intrathorakalen Operationen. Zentralblatt für Chirurgie 1904, Nr. 6.
85. Derselbe, Zur Pathologie des offenen Pneumothorax und die Grundlagen meines Verfahrens zu seiner Ausschaltung. Mitteilungen aus den Grenzgebieten der Medizin und Chirurgie. Band 13, 1904.
86. Derselbe, Die Anastomose zwischen Magen und Speiseröhre und die Resektion des Brustabschnittes der Speiseröhre. Zentralblatt für Chirurgie 1905, Nr. 4.
87. Schlatter, Carl, Über Ernährung und Verdauung nach vollständiger Entfernung des Magens — Oesophago-enterostomie — beim Menschen. Korrespondenzblatt für Schweizer Ärzte 1897, Nr. 23.
88. Derselbe, dasselbe. Beiträge zur klinischen Chirurgie. Band 19, 1897.
89. Derselbe, A unique case of complete removal of the stomach — successful oesophago-enterostomy — recovery. The New York Medical Record, Dezember 25, 1897.
90. Derselbe, Oesophago-enterostomy after total extirpation of the stomach. The Lancet. January 15, 1898.
91. Derselbe, Further observations on a case of total extirpation of the stomach in the human subject. Ibidem. November 19, 1898.
92. Derselbe, Weitere Mitteilungen über einen Fall von totaler Magenexstirpation beim Menschen. Mitteilungen aus den Grenzgebieten der Medizin und Chirurgie. Band 3, 1898.
93. Derselbe, Schlußbericht über einen Fall von totaler Magenexstirpation. Beiträge zur klinischen Chirurgie. Band 23, 1899.

94. Schopf, Offizielles Protokoll der k. k. Gesellschaft der Ärzte in Wien. Sitzung vom 9. Juni 1899. Wiener klinische Wochenschrift 1899, Nr. 24.
95. Schuchardt, Diskussion. Verhandlungen der Deutschen Gesellschaft für Chirurgie. 24. Kongreß. Berlin 1895.
96. Derselbe, Über Regeneration des Magens nach totaler Resektion. Ibidem. 27. Kongreß. Berlin 1898.
97. Derselbe, dasselbe. Archiv für klinische Chirurgie. Band 57, 1898.
98. Summa, Hugo und Augustus Charles Bernays, The history and diagnosis of a case of carcinoma of the stomach in America. The Journal of the American Medical Association. February 12, 1898.
99. Syme, G. A., A successful case of gastrectomy for carcinoma of the pylorus and lesser curvature of the stomach. The Lancet. September 13, 1902.
100. Thomas, J. Lynn, Successful removal of more than three quarters of the stomach for cancer, with gastro-jejunostomy. Ibidem. May 30, 1903.
101. Tricomi, E., Su di un'asportazione dello stomaco. La Riforma Medica. Gennaio 1899.
102. Tuffier, Trois cas de résection pyloro-gastrique (pylore et région avoisinante de l'estomac.) Bulletins et mémoires de la société de chirurgie de Paris. Tome 24, 1898. Séance du 9 mars.
103. Ullmann, Demonstration eines Falles von Totalexstirpation des Magens. Aus den Wiener medizinischen Gesellschaften. Münchener medizinische Wochenschrift 1903, Nr. 45.
104. Urban, Demonstration eines im ganzen entfernten carcinomatös entarteten Magens. Ärztlicher Verein in Hamburg. Sitzung am 15. November 1898. Vereins-Beilage Nr. 9 der Deutschen medizinischen Wochenschrift 1899.
105. Van der Veer, Zitiert nach B. G. A. Moynihan, On total extirpation of the stomach; with a record of an unsuccessful case. The British Medical Journal. Dezember 5, 1903.
106. Winslow, Randolph, A statistical review of the operative measures devised for the relief of pyloric stenosis. The American Journal of the Medical Sciences. April 1885.
107. Wróblowski, A., Eine chemische Notiz zur Schlatterschen totalen Magenexstirpation. Zentralblatt für Physiologie. Band 11, Nr. 21, 1898.
108. Zimener, Gastrectomie extrême par carcinome. Revista de Medicina y Cirurgia practicas 1902. Referiert in Jahresbericht über die Fortschritte auf dem Gebiete der Chirurgie. 8. Jahrgang. Bericht über das Jahr 1902.

V.

Aus dem pathologisch-anatomischen Institut zu Bonn.

Infektiöses Aneurysma der linken Coronararterie als Teilerscheinung einer Septicopyämie nach Osteomyelitis acuta infectiosa femoris.

Von

Dr. **Ernst Ruge**,

früheren Assistenten des Institutes, jetzigen Assistenten an der chirurgischen Universitätsklinik in Würzburg.

(Mit 2 Abbildungen im Text und Tafel II.)

Im Verlaufe metastasierender septisch-pyämischer Erkrankungen treten bekanntlich in nicht ganz seltenen Fällen subakut oder chronisch entstehende, von Ponfick embolische, von Eppinger mykotische embolische, genannte Aneurysmen auf. Die von Eppinger gewählte Benennung charakterisiert, abgesehen wenigstens von den Prozessen an großen Arterien (z. B. der Aorta), ihre Genese: Von infektiösen thrombotischen Auflagerungen der Klappen, z. B. des linken Herzens, reißen sich kleine Partien los und werden als Emboli in das Arteriensystem fortgeführt. Hier bleiben sie an einer ihrer Größe entsprechenden Stelle eines Gefäßes oder auch an der Abgangsstelle eines Gefäßes aus einem größeren hängen. Infolge der Weiterentwicklung der in den Embolusmassen vorhandenen Kokken und ihrer Propagation auf die anliegende Gefäßwand bildet sich an dieser eine ulzeröse Endarteriitis aus. Mit fortschreitender Entwicklung des entzündlichen Prozesses wird zuerst die Intima vollends zerstört, weswegen man in den embolisch-mykotischen Aneurysmen gewöhnlich auch mit speziellen Methoden Reste der Intima nicht mehr nachweisen kann. Von der Intima oder auch auf dem Wege der Vasa vasorum schreitet der Prozeß auf die Media fort; deren muskuläre, endlich auf die Adventitia und das periadventitielle Gewebe, deren bindegewebige Anteile eingeschmolzen werden. Die

elastischen Fasern der Media und der Adventitia erhalten sich am längsten, wie dies ja auch bei tuberk. Einschmelzungsprozessen der Lunge, bei syphilitischen und maligne-tumorösen Prozessen seit langem beobachtet wird. Dadurch, daß die straffen, wenig dehnungsfähigen Bindegewebsfasern der Gefäßwand verloren gehen (Benda), dehnen sich nun ihre Reste, dem intraarteriellen Druck weichend, immer mehr aus, die elastischen Fasern werden aus ihrem welligen Verlauf gerade gestreckt, bis sie schließlich zerreißen; unterstützt wird diese Ruptur der letzten Gefäßwandreste durch die endlich auch auf die elastischen Fasern zerstörend wirkenden entzündlichen Vorgänge, so daß eine Art körnigen Zerfalls, eine Fragmentation derselben zu beobachten ist. Auf diese Weise entsteht zunächst ein periarterielles Hämatom, das aber sehr bald durch reaktive Bindegewebsneubildung abgekapselt wird und dadurch, daß es mit dem Arterienlumen in offenem Zusammenhange bleibt, indem die fortwährende Blutbewegung einen Verschluß der Rupturstelle verhindert, zum wohlcharakterisierten Aneurysma wird. Eppinger beschreibt ein solches mykotisch-embolisches Aneurysma der linken Coronararterie, das wohl auf die beschriebene Weise entstanden ist, das aber schließlich in die benachbarte Herzmuskulatur durchbrach und zur Nekrose der Muskelbündel führte. Ich führe diesen Fall wegen einer in manchen Punkten weitgehenden Ähnlichkeit mit dem von mir beobachteten an. Die übrige nicht allzu reichliche Kasuistik findet man in dem v. Schrötterschen Werke über die Erkrankungen der Gefäße zusammengestellt.

Während bei diesen embolisch-mykotischen Aneurysmen die infektiös-entzündliche Alteration der Gefäßwand auf dem Wege einer mykotischen Embolie entsteht, die von einer erkrankten Klappe des linkens Herzens oder bei offenem Foramen ovale auch wohl von einer peripheren septischen Venenthrombose ausgegangen ist, verhält sich dies in meinem Falle anders.

Es handelte sich um einen zwölfjährigen Knaben, der sich am 4. I. 1905 eine geringfügige Verletzung am linken Fuße zugezogen hatte, die durch Umschläge mit essigsaurer Tonerde behandelt wurden. Nach einer Woche stellten sich Schmerzen in der linken Leiste mit leichter Anschwellung der Drüsen sowie Schmerzhaftigkeit bei Bewegungen im linken Hüftgelenk ein. Die Schmerzen im Hüftgelenk nahmen von Tag zu Tag zu, bis nach etwa 4 Wochen jede Bewegung ausgeschlossen war. Mitte Februar stellte der behandelnde Arzt eine Erkrankung des Herzens fest. Die Schmerzhaftigkeit im Hüftgelenk ließ plötzlich nach. Am 26. II. 1905 wird der Patient in die chirurgische Klinik der Universität Bonn aufgenommen. Er zeigt alle Symptome einer schweren septicopyämischen Er-

krankung. Puls 168. Temp. 39,2. Schleimhäute anämisch, starke Abmagerung, Gesichtszüge eingefallen. Das linke Bein ist in ganzer Ausdehnung stark ödematös, wachsgelb, im Kniegelenk leicht flektiert und im ganzen so nach außen rotiert, daß der laterale Fußrand aufliegt. Abnorme Beweglichkeit im Hüftgelenk läßt sich bei nur geringer Schmerzauslösung konstatieren. Über dem linken Herzen sind systolische und diastolische fauchende Geräusche zu hören. Herzspitzenstoß im VI. Interkostalraum ein Finger breit außerhalb der Mammillarlinie. Die Herzdämpfung reicht nach rechts bis zum linken Sternalrand, geht nach links in eine bis zur Mitte des Schulterblattes reichende Dämpfung über, die in der Axillarlinie die IV. Rippe erreicht.

Da eine abends vorgenommene Probepunktion im V. I. C. R. links hinten neben der Wirbelsäule dünnflüssigen Eiter ergab, wurde mittels Troicart $^1/_2$ Liter dünner gelber Eiter entleert.

Noch am gleichen Abend wird vom Langenbeckschen Bogenschnitt aus das Hüftgelenk reseziert. Es findet sich eine Epiphysenlösung des Schenkelkopfes und des Trochanter major. Der Schenkelhals ist durch einen osteomyelitischen Prozeß zerfressen und in mehrere Sequester aufgelöst. Der Femurschaft ist drei Finger breit unter dem Trochanter major frakturiert. Das Hüftgelenk, die Trochanteren und der obere Teil des Femurschaftes sind in einen stark hämorrhagischen Abszeß eingebettet, der nach vorne zwischen die Adduktoren verliert. Abends Temperatur 38,7. Puls 164.

27. II. Morgens Temp. 37,8. Puls 180. Allgemeinbefinden besser. Intravenöse Injektion von 0,05 Arg. colloid. Herzgeräusche wie vorher. Spitzenstoß nicht zu fühlen. Abends Temp. 38,1. Puls 176.

28. II. Verband stark von Sekret durchtränkt. Die Wunde ist trocken, ohne Spur von Granulationen. 0,05 Arg. colloid. intravenös. Abends Temp. 39,6. Sensorium stark benommen. Nachts starke Unruhe.

1. III. 8 Uhr morgens Exitus letalis.

Klinische Diagnose: Osteomyelitis coxae links, Endocarditis, eitrige Pleuritis.

Die von mir am 2. III. 1905 ausgeführte Sektion ergab folgenden Befund (Sektionsprotokoll des pathologisch-anatomischen Instituts zu Bonn 1905, Nr. 90): Abgemagerte Knabenleiche. Linkes Bein vom Knie abwärts stark ödematös. Auf der linken Hinterbacke eine 20 cm lange Schnittwunde (entsprechend dem Langenbeckschen Hautschnitt zur Resectio coxae), deren unterer Teil vernäht ist und die in eine unregelmäßige Weichteilwunde führt. In der Tiefe liegt die Hüftgelenkspfanne bloß, deren Grund sich rauh anfühlt. In den unteren Teil der Wunde ragt das obere Ende des Femurschaftes als spitzer, unregelmäßig geformter Zacken hinein. Der Femurkopf und ein Teil des Schaftes fehlt. Die Sonde gelangt in die Markhöhle des Femur. Die Wunde ist mit grauroten, gelb belegten Granulationen ausgekleidet. Man sieht in der Tiefe der Wunde nach hinten die Glutaeal- und Rotatoren-, nach vorne und innen die Adduktorenmuskulatur.

Unterhalb des linken Malleolus externus eine pfennigstückgroße, leicht gerötete, flache Narbe mit strahligen Rändern. Am Rücken, im

V. Interkostalraum links zwei Finger breit neben der Wirbelsäule eine 1 cm lange, mit Pflaster überklebte Schnittwunde, Punktionsstelle.

Bauchdecken leicht vorgewölbt. Querovaler, mittelgroßer Schädel Schädelsektion bietet keine Besonderheiten.

Fettgewebe ganz atrophisch. Muskulatur sehr mäßig entwickelt.

In der geöffneten Bauchhöhle tritt die Leber zwei Finger breit unter den Rippenbogen hervor, darunter Querdarm und vom Netz bedeckte Dünndärme. Peritoneum überall blank, im kleinen Becken 50 ccm klare, hellgelbliche Flüssigkeit. Zwerchfellstand links V., rechts VI. Interkostalraum.

Beide Lungen weit zurückgesunken. In der linken Pleurahöhle 200 ccm molkig getrübter, hellroter Flüssigkeit, keine Luft. Der Herzbeutel liegt in der Ausdehnung von zwei Handtellern zutage. Herzbeutel kindskopfgroß, in demselben ca. 500 ccm rötlich gelbe, sehr trübe, rahmige fibrin-flockenuntermischte Flüssigkeit. Seine Wand ist stark verdickt, seine Innenfläche, sowie das Epikard mit dicken, zottigen, graugelben Auflagerungen bedeckt; teilweise, besonders hinten, sind Herzoberfläche und Herzbeutel leicht lösbar miteinander verklebt, oberhalb des Sulcus coronarius zum Teil fest miteinander verwachsen. Brustorgane und Halsorgane werden im Zusammenhange herausgenommen. Dabei kommt im V. Interkostalraum links etwa dem Angulus costarum entsprechend, eine etwa markstückgroße, gerötete Partie der Pleura zum Vorschein, in deren Mitte sich eine kleine Öffnung zeigt, die mit geronnenem Blute verstopft ist. Diese Stelle ist ziemlich dick mit Fibrin besetzt und korrespondiert mit einer ganz ähnlichen Stelle an der Rückseite der Herzbeutelpleura. Hier gelangt man, ohne großen Druck anzuwenden, mit der Sonde aus der Pleura- in die Pericardhöhle. Halsorgane, Mundhöhle und Rachenorgane, sowie Aorta thoracica ohne Besonderheiten.

Das Herz ist doppelt so groß wie die Faust der Leiche. Die zum Teil sehr langen Excrescenzen seiner Oberfläche bestehen teils aus Fibrin, teils aus fest anhaftenden Oberflächenwucherungen. Hier und da ziehen sie sich herüber bis zum parietalen Blatt des Pericard.

Der rechte Vorhof ist reichlich weit, ebenso der rechte Ventrikel. Die Klappen des rechten Herzens o. B. Im rechten Herzen und dem Conus arteriosus desselben dicke Speckgerinnsel. Die Muskulatur des rechten Herzens ist kräftig, jedoch auf dem Querschnitt äußerst blaß, blutleer und leicht gelblich gefärbt. Der linke Vorhof ist stark aufgetrieben und fühlt sich derb an. Beim Einschneiden in denselben trifft das Messer auf eine mit schwarzroten, derben, nicht elastischen Massen gefüllte Höhle, die in der Wand des linken Vorhofes, dicht oberhalb der Mitralklappe, in der Verlängerung der Kante des linken Ventrikels, nach oben gelegen ist. Die Wand dieses Gebildes besteht aus einer weißlichen, derben, etwa millimeterstarken Membran, die nach außen von Perikard, nach innen von weit vorgebuchteten Vorhofsendok überdeckt ist. Seine Größe ist etwa 4 : 3 : 3 cm, sein größter Durchmesser in der Richtung des Sulcus coronarius gelegen, der in der Ausdehnung der Neubildung verstrichen erscheint. Bei einer Sondierung der Arteria coronaria sinistsa von der Aorta aus, gelangt man mitten in

die, die beschriebene Höhle ausfüllenden Thrombusmassen: zieht man die Sonde wieder etwas zurück, so kann man sie bei erneutem Verschieben in einen kleinen, im Wandquerschnitt der beschriebenen Höhle sichtbaren, Arterienlumen zum Vorschein bringen.

Das Endokard des linken Vorhofes und Ventrkiels, wie auch die Segel der Mitralis und der Aorta zeigen nichts Besonderes. Dagegen ist das Lumen des Mitralostium außerordentlich verengt durch die. unmittelbar oberhalb von ihm sich über der beschriebenen Hohlgeschwulst in die Vorhofslichtung vorbuchtende, Vorhofsinnenwand. Die Muskulatur des linken Herzens gleicht der des rechten, ist sehr kräftig, sehr blaß. hellgelb. Foramen ovale ist vollkommen geschlossen.

Die linke Lunge ist sehr klein, mit einigen dünnen Fibrinfetzen behängt und hat eine leicht gerötete, leicht getrübte Pleura. Sie ist fast leer an Luft und an ausdrückbarem Gewebssaft, von lederartiger Konsistenz. Die rechte Lunge ist zwar größer wie die linke, doch auch noch verhältnismäßig klein. Sie ist lufthaltig, blutreich und, wie auch die linke, ohne Herderkrankungen. Die Bronchien und die Gefäße beider Lungen zeigen keine Besonderheiten.

Die Milz ist aufs Doppelte vergrößert, von rotgrauer Farbe; Follikel geschwellt, Trabekel deutlich erkennbar, Konsistenz derb.

Nebenniere Rinde hellgelb. L. Niere ziemlich groß, Kapsel zieht sich leicht ab. Schnittfläche sehr blaß, Zeichnung fast ganz verwischt, Rindensubstanz undurchsichtig, trübe. R. Niere blutreicher wie die linke, sonst dieser entsprechend.

Im Duodenum hellgrüne, dünne Flüssigkeit. Schleimhaut des Magens stark gewulstet. Ductus choledochus ist durchgängig. In der Gallenblase helle, grüne, schleimige Galle. Wand stark verdickt, ödematös. Leber ziemlich groß, auf dem Querschnitt von hellbrauner Farbe. Acinöse Zeichnung angedeutet, Centra dunkel, Peripherien heller. Sonst Tractus gastrointestinalis mit Pankreas o. B. Harnblase sehr klein, derb, Schleimhaut gewulstet, enthält einige Tropfen hellorangefarbenen sedimentierten Harns. Genitalorgane o. B.

Aorta abdominalis, Artt. iliacae communes, externae, internae, sowie deren größere Nebenäste o. B. Desgleichen Vena cava inf., venae iliac. comm. externae, internae, venae femorales, sowie die linken venae glutaeales superior und inferior und obturatoria. Besonders sind die genannten Venen nicht thrombosiert.

Anatomische Diagnose: Osteomyelitis acuta infect. des linken Femurkopfes und -Schaftes sowie der Articulatio coxae. Aneurysma (?) der linken Coronararterie. Frische Pleuritis seropurulenta, Perikarditis purulenta, cor villosum, Atelectase der linken Lunge, trübe Schwellung der Nieren, allgemeine Anämie. Geringe Fettgeneration und Hypertrophie der Muskulatur beider Ventrikel.

Die histologische Untersuchung der bei der Sektion entnommenen Organe ergab:

Herzmuskulatur. Viele Präparate aus sehr verschiedenen Stellen beider Ventrikel entnommen. Geringer Grad fleckweise verteilter, fettiger Entartung der Herzmuskelzellen. Interstitielles Bindegewebe hier und da etwas reichlich. Ein Unterschied in der Menge desselben, sowie in dem

Grade der fettigen Entartung zwischen den beiden Ventrikeln ist nicht nachweisbar.

Der Herd im linken Herzen wird in dünne Scheiben senkrecht zum Verlaufe der Arteria coronaria zerschnitten und von jeder Scheibe einige, den ganzen, in ihr enthaltenen Anteil des Herdes darbietende mikroskopische Schnitte angefertigt. Die ersten Schnitte, etwa in der Mitte zwischen der Aorta und dem fraglichen Gebilde entnommen, zeigen die Art. coronaria unverändert.

Weitere, dem Herde nähergelegene Querschnitte der Arterie bieten eine mäßige Endarteriitis derselben dar.

Ein Schnitt (Tafel II, Fig. 1), in nächster Nähe des Herdes, diesen fast tangential treffend, bietet folgendes Bild. Der ganze Querschnitt zeigt fast in jeder Hinsicht erheblich größere Verhältnisse als die vorhergehenden. Der Arteriendurchmesser, gemessen an der Elastica interna, ist etwa $2\,^1/_2$ mal so weit als in den vorigen Präparaten. Das Endothel ist überall erhalten, die Intima ist durchweg erheblich verdickt, am wenigsten in dem äußeren (perikardialwärts gelegenen), in der Zeichnung mit einem † bezeichneten Quadranten. Diesem gegenüber und (im Bilde) rechts davon wulstet sie sich in das Lumen vor und zeigt bis zur Elastica interna Massen jungen Bindegewebes mit Gefäßneubildungen und eine sehr erhebliche Durchsetzung mit kleinen Rundzellen, Leukocyten und Mastzellen. Die Elastica interna zeigt an der Stelle der stärksten subendothelialen Wucherung verschiedene Kontinuitätstrennungen. Aber auch andere Stellen der Zirkumferenz umzieht sie nicht mehr in einheitlichem Zuge; hier und da ist sie verdoppelt, an auderen Stellen defekt. Am linken Rande der größeren Lücke sind ihre Fasern mit scharfem Knick nach innen umgebogen. Dasselbe beobachtet man in gleichem Niveau mit dem äußeren Zuge elastischer Fasern, der an der Grenze von Media und Adventitia hinzieht. Derselbe zeigt eine mit dem großen Defekt der Interna korrespondierende Lücke, die ausgefüllt ist mit kleinzelliger Infiltration und neugebildeten Gefäßen. Außen an dieser Lücke, die ganze Arterienwand scheinbar nur tangential berührend, ziehen, in Körner und Fragmente aufgelöste, nur andeutungsweise noch wellig gekrümmte elastische Faserzüge einher, die in entzündlich verändertes zellreiches, kleinzellig infiltriertes Gewebe eingebettet sind. Man hat den Eindruck, als seien hier diese elastischen Massen von der Peripherie des Gefäßes durch irgendeine gewaltsame, von dem Gefäßlumen herkommende Einwirkung von der Gefäßwand abgehoben worden, wogegen aber die Integrität des Endothels der Intima spricht. Freilich könnte dieses ja regeneriert sein. Jedoch scheint mit Rücksicht auf die folgenden Bilder diese letztere Annahme nicht notwendig, da sie uns den Ort des Traumas an anderer Stelle zeigen und wahrscheinlich machen, daß hier nur eine Zerstörung der Media mit Ruptur der Elastica vorliegt, die Abhebung der adventitiellen Schichten aber an dieser Stelle nur als von der weiter unten beschrieben fortgeleitet angesehen werden muß.

Der nächste Schnitt (Tafel II, Fig. 2), der schon den eigentlichen Herd anschneidet, zeigt die Lücke in der Elastica interna beträchtlich größer als der vorige. Die Intima des Gefäßes besteht nur noch andeutungsweise an dem (im Bilde) oberen Teil des Gefäßrohres. Dieses selbst hat, wenn man seine Weite nach dem von erkennbaren Media- und Adventitiaanteilen

gebildeten Ringe beurteilt, einen etwa sechsmal so großen Durchmesser wie beim Abgang aus der Aorta. Der innerhalb der Elastica interna liegende Raum wird zum größten Teile angefüllt von in der unteren Hälfte des Bildes der Elastica interna dicht anliegenden Thrombusmassen, sowie in der oberen Hälfte des Elasticaringes von jungem, gefäßhaltigem, teilweise sehr zellreichem Bindegewebe, das an einer Stelle, an die Thrombusmassen angrenzend, Reste von dem Gefäßendothel zeigt. Die Medialücke ist ausgefüllt teils mit thrombotischen Massen, roten Blutkörperchen (die in der Karminfärbung des Bildes nicht deutlich hervortreten), teils von hyalin entartetem, zirkulär verlaufendem Bindegewebe. Auch hier sind die Rißstellen der elastischen Membranen deutlich nach innen umgebogen. Die Rupturstelle der Elastica dieses Bildes liegt an derselben Seite des Gefäßrohres wie im vorigen Bilde. Es ist dieselbe schlitzförmige Lücke, die, etwa von Fig. 2 bis in den aneurysmatischen Tumor hinein in den Schnittserien zu verfolgen ist.

Ein Schnitt, der den Krankheitsherd in seinem größten Durchmesser darbietet (siehe Textfigur 1), zeigt keine Spur mehr vom Arterienlumen oder von der Intima eines solchen. Oben außen im Schnitt liegen zwei Venen, die auf den vorhergehenden Schnitten die Coronararterie begleiteten. Diese beiden Venen liegen an der Peripherie eines breiten Ringes (im Schnitt), der etwa 1 mm breit aus zellarmen, faserreichen, konzentrisch angeordnetem Bindegewebe besteht, hier und da hyaline Entartung der Fasern zeigt, an einzelnen Stellen sehr viele Leukocyten enthält und sowohl nach außen als nach dem Zentrum undeutlich abgegrenzt ist. In seiner, dem Herzlumen zugekehrten Hälfte finden sich in diesem bindegewebigen Ringe mehrere konzentrische, seiner Innenseite benachbarte, hier und da etwas wellige Züge von elastischen Fasern. Ebensolche elastische Membranen, doch nur kurze Züge derselben, sind in das Gewebe dieser Bindegewebskapsel in deren obere Circumferenz eingelagert. Ein aus mehreren Zügen elastischer Fasern zusammengesetzter Komplex liegt in der Nähe der beiden erwähnten Venenlumina. Er ist in seiner Mitte (Tafel II, Fig. 3) winkelig geknickt und zeigt zwischen zwei deutlich geschiedenen Lagen elastischer Membranen Reste von mediaähnlichen, glattem Muskelgewebe. Nach innen von ihm liegt die Pigmentzone, die ihrerseits wieder an den thrombotischen Kern des Gebildes grenzt. An seinem Ende ist jeder der elastischen Faserzüge nach dem Lumen des Herdes zu umgebogen und zeigt hier Fragmentation und körnigen Zerfall. Man erkennt in diesem Komplex elastischer Elemente auf den ersten Blick den Rest der geborstenen Coronararterienwand. Der Innenwand der beschriebenen bindegewebigen Kapsel des Herdes liegt eine konzentrische Schichte von jungem, zellreichen Bindegewebe an, das nach innen zu in Thrombusmassen übergeht. In diese Gewebszone sind große Mengen braunen Blutpigments eingelagert (Eisenreaktion positiv). Es liegt im wesentlichen in großen, spindeligen oder mehrzipfeligen Zellen in Form grober und feiner, rundlicher, glänzender Körnchen, den Kern dieser Zellen meist völlig verdeckend. Weniger reichlich findet es sich frei im Gewebe abgelagert.

Das von den beschriebenen Schichten umhüllte Innere des Erkrankungsherdes besteht aus feinmaschigem Fibrin, das in seinen Maschen sehr viele Erythrocyten und reichliche Leukocyten umschließt. Diese letzteren liegen

nicht ganz regelmäßig verteilt, sondern teils in konzentrische Schichten, teils in Streifen und Gruppen angeordnet, zwischen denen man solche sieht, die reicher an roten, ärmer an weißen Blutbestandteilen und Fibrin sind. Zerfallsprodukte von Kernen und Zellen sind nur fleckweise und spärlich vorhanden.

Zwischen dem krankhaften Herd und dem Epikard liegt eine dicke Schicht subepikardialen Fettgewebes, das in der Nachbarschaft des Herdes mäßige, diffuse leukocytäre und Rundzelleninfiltration aufweist. Hier liegt ein kleiner, von zwei Venen flankierter Arterienast, derselbe, in den bei

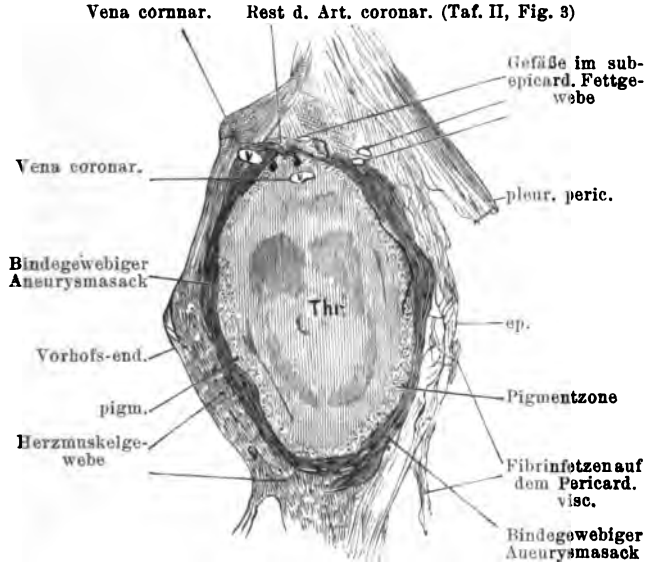

Fig. 1.

Querschnitt durch das Aneurysma wie auf Tafel II (rechte Hälfte des Tumors). Lithion-Carmin-Resorcin-Fuchsin. Vergrößerung: 2 mal. Etwas schematisiert.

der Sektion von der Aorta aus die Sonde geschoben wurde (Textfigur). Die an den Herd vom Ventrikel her angrenzende Herzmuskulatur ist etwas stärker fettig degeneriert als an anderen Stellen des Herzens und ebenfalls mäßig entzündlich infiltriert, aber nirgends nekrotisch.

In der Peripherie des Herdes finden sich Plasmazellen in mäßiger Menge (Unnasche Methode des Nachweises derselben), ebenso vereinzelte Mastzellen, beide reichlicher in der Pigmentzone des Herdes.

Die Czaplewskische Methode der Bazillenfärbung weist in den Spalten des Bindegewebes, besonders in der Umgebung der Pigmentschicht des Herdes eine große Zahl von Streptokokkenherdchen nach. Der thrombotische Inhalt ist fast frei davon. Am reichlichsten sind die Kokken in der oberen Hälfte der Höhlenwand, benachbart den dort in der Bindegewebskapsel befindlichen elastischen Membranen (Tafel II, Fig. 5). Mit schwacher Vergrößerung

sieht man hier blaugefärbte Ausgüsse der Bindegewebsspalten. Eine kleine Kapillare an der Innenwand der Höhle ist völlig obturiert mit Kokken (Tafel II, Fig. 4). Auch in den der Aorta näher entnommenen Schnitten finden sich in der Gegend der Elasticalücke der Art. coronaria einige Kokkenherdchen, umgeben von leukocytärer Infiltration. Innerhalb der Bindegewebskapsel des eigentlichen Herdes ist die leukocytäre Ansammlung um die Kokkenherdchen sehr gering. In der Herzmuskulatur wurden an anderen Stellen Mikroben histologisch nicht nachgewiesen.

Distal von dem beschriebenen Herde ist die Art. coronaria eine Strecke weit thrombosiert und die Substituierung des thrombotischen Inhalts durch gefäßhaltiges Bindegewebe schon weit vorgeschritten.

Die Milz ist sehr blutreich, Follikel und Keimcentra erscheinen vergrößert, die Balken ziemlich derb. Letztere sind sehr reich an elastischen Fasern. Die farblosen Elemente der Milz sind stark vermehrt. Viele polynukleäre Leukocyten, zum Teil verfettet (Sudan). In der Pulpa eine große Anzahl von mit Hämosiderinkörnchen beladenen mononukleären großen Zellen.

Das Pankreas zeigt etwas vermehrtes interstitielles Bindegewebe.

Das Protoplasma der Epithelien vieler gewundener und einiger gerader Kanälchen der Niere zeigt trübe Schwellung. An den Basen der Zellen findet sich mit Sudan färbbares feinkörniges Fett. Vereinzelte Kernnekrosen. In einigen Tubuli recti hyaline Massen. Geringe Vermehrung und Desquamation der Epithelien der Bowmanschen Kapsel.

Die Kapillaren der Leber um die Venae centrales, sowie diese selbst sind weit. Im Blute derselben auffallend viel Leukocyten. Fibrinfärbung negativ. Bindegewebe nicht vermehrt.

In den, der Herzbeutelinnenwand sowie der Herzoberfläche anhängenden Fibrinflocken liegen massenhafte Streptokokken. ebensolche finden sich in geringer Anzahl in dem Pleuraexsudat. Ähnliche Kokken, jedoch mit Staphylokokken untermischt, finden sich in der osteomyelitischen Abszeßhöhle am Oberschenkel.

Die histologische Untersuchung des Herdes im Herzen ergibt die Richtigkeit der Diagnose: Aneurysma. Vor allem spricht dafür der ununterbrochene Zusammenhang der Wand des end- und mesarteriitischen Coronararterienstammes mit der Wand der von Thrombusmassen gefüllten Höhle, ferner der Fund von elastischen Membranen in letzterer, die mit denen der Gefäßintima, -media und -adventitia korrespondieren. Schließlich wohl auch die durch die Blutpigmentanhäufung und die beginnende Organisation der Thrombusmassen angedeutete langsame Entstehung des Herdes.

Ein vollgebluteter, metastatischpyämischer Abszeß ist wohl durch die eben genannten Eigenschaften des vorliegenden Prozesses von vornherein auszuschließen. Bei einem hämorrhagischen Infarkt, der einer von den bei Pyämie seltenen, nicht vereiterten sein müßte, wäre die Kommunikation der Blutung mit der Arterie, die binde-

gewebige Abkapselung, der Fund elastischer Fasern in der Wand auffallend. Auffallender noch wäre seine Lage, da ja das Verbreitungsgebiet der Art. coronaria sin. auf den verhältnismäßig kleinen Raum in der Herzwand nicht beschränkt ist und sich im vorliegenden Herzen auch nicht die geringsten Unterschiede in dem Verhalten der Muskulatur beider Ventrikel finden, die wohl bei einem so plötzlich auftretenden Prozeß einer embolischen Infarzierung nicht ausgeblieben wären. Wäre aber durch irgendwelche anatomischen Verhältnisse eine Zirkulationsstörung in dem linken Ventrikel sehr schnell wieder ins Geleise gekommen, dann wäre eben auch die Infarzierung ausgeblieben. Und endlich: woher sollte der obturierende Embolus in die Coronararterie gekommen sein? An den Klappen des linken Herzen war keine nachweisbare Veränderung irgendwelcher Art zu sehen. Ebensowenig zwischen den Trabekeln der Ventrikelwand. Es erscheint sehr unwahrscheinlich, daß von dorther das Material für eine zur Infarzierung führende Embolie hätte stammen können. Auch an den Lungenvenen fehlte jeder anatomische Anhaltspunkt zu der Annahme einer von dorther stammenden Materialverschleppung. Ferner ist das Foramen ovale geschlossen, die Herzsepta sind intakt, also ist auch die Möglichkeit ausgeschlossen, daß aus dem großen Kreislauf embolisierende Partikel durch paradoxe Embolie in die Coronararterie gelangen konnten. Übrigens fand sich ja auch bei der histologischen Untersuchung der Coronararterie nirgends eine Verstopfung ihres Lumens bis dicht an die Ausbuchtung ihrer Wand zu der pathologischen Höhle.

Wir haben es also nach dem Gesagten mit einem sehr großen dissezierenden Aneurysma der Coronararterie zu tun, das aber nicht auf embolischem Wege entstanden ist. Unzweifelhaft ist, daß seine Entstehung mit der pyämischen Allgemeinerkrankung in Zusammenhang steht. Denn an Lues ist wohl, abgesehen von dem schwierig als syphilitisch zu deutenden histologischen Befund, bei einem 12jährigen Knabe, der keinerlei sonstige Zeichen derselben trägt, nicht zu denken. Von Arteriosklerose ist ebenfalls weder an der Aorta noch an anderen Gefäßen etwas zu erkennen, vor allem auch nicht an der Coronararterie selbst. Bei den in der mir zugänglichen Literatur beschriebenen, genetisch mit einer infektiösen, meist pyämischen Erkrankung verknüpften Aneurysmabildungen findet sich jedesmal ein infektiös-thrombischer Herd als Ausgangspunkt und — abgesehen von den metastatisch-mykotischen Aneurysmen großer Gefäße und der Aorta, wie sie Eppinger und Benda be-

schreiben — ein Embolus als Träger der die Arterienwand ergreifenden Infektion. Deshalb nennt auch Eppinger diese Aneurysmen mykotisch-embolische. Das hier beschriebene ist wohl mykotischer, aber nicht embolischer Natur. Ich möchte es infektiöses Aneurysma nennen und stelle mir seine Pathogenese analog der der mykotisch-embolischen A. so vor, daß im Blute des infolge einer schweren Osteomyelitis pyämisch erkrankten Knaben kreisende Streptokokken an irgendeiner kleinen Unregelmäßigkeit der Intima der Coronararterie, oder deren Vasa vasorum haften blieben und mit der Etablierung einer End- bezw. Mesarteriitis zugleich die Schädigung der Elastizität des Gefäßes verursachten. Später wurde durch den in der Art. coron. wohl höheren Blutdruck, als er sich in gleichgroßen anderen Arterien findet, und durch die fortschreitende Zerstörung der Elemente der Media, vor allem das Brüchigwerden und die Fragmentierung der elastischen Anteile derselben, die elastische Hülle der Media gesprengt und die inzwischen entzündlich verdickte Adventitia mit dem periadventitiellen Gewebe zu dem makroskopisch und im histologischen Bilde sichtbaren Aneurysmasack. Die dort befindlichen Kokkenhaufen betrachte ich zum Teil als Nachkommen der früher in die Gefäßwand eingewanderten Kokken. Der sehr wahrscheinlichen Annahme, daß sie zum Teil von neuen Invasionen und Kokkenembolien herstammen, widerspreche ich damit natürlich nicht.

Es ist nicht unwahrscheinlich, daß eine derartige Genese manchen aneurysmatischen Arterienerkrankungen, die im Gefolge von lokalen oder allgemeinen infektiösen Prozessen eintreten, zukommt, zumal da ja auch beim typischen embolisch-mykotischen Aneurysma der thrombogene Embolus auch nur die Rolle des Vermittlers für einen Vorgang spielt, der in meinem Falle ohne ihn erfolgte.

Die anatomischen Folgen des wenn auch wahrscheinlich verhältnismäßig langsam eintretenden, so doch vollständigen Kranzarterienverschlusses, also die Reihe der durch die Worte „anämischer, hämorrhagischer Infarkt, sekundäre Erweichungen, schwielige Bindegewebsnarben bezeichneten Veränderungen" fehlten in der Muskulatur des linken Herzens, was nur auf genügende Gelegenheit zur Ausbildung eines Collateralkreislaufs zurückzuführen ist (Thorel). Makroskopische Anastomosen zwischen den beiden Art. coronaria, wie sie in einem Falle von Verschluß der rechten Kranzarterie Galli beschrieb, habe ich nicht nachweisen können, wobei allerdings die hochgradigen Veränderungen des Epikards die Präparation sehr erschwerten.

Die klinischen Symptome des Prozesses bezogen sich nicht auf seine aneurysmatische Natur, sondern nur auf seine Etablierung in der Wand des linken Herzens, speziell auf seine Lage dicht oberhalb des Mitralklappentrichters in der Höhe des muskulösen Kontraktionsringes am Mitralklappenansatz.

Fig. 2.

Embolisch-mykotisches Aneurysma der l. Coronararterie.

Photographisches Bild der in toto herausgenommenen Brusteingeweide mit Halsorganen. Einblick in den linken Ventrikel und auf das große Mitralsegel. Der Ventrikel ist mit dem Vorhof durch einen Längsschnitt eröffnet, der das in der Wand des Vorhofs sitzende Aneurysma in eine größere linke und eine kleinere rechte (im Bild) Partie teilt. Man erkennt deutlich die hellere Wand des Aneurysmas und den dunklen, konzentrisch geschichteten thrombotischen Inhalt. — Von dem Unterlappen der linken Lunge fehlt ein zu histologischen Zwecken abgeschnittenes Stückchen. Immerhin erkennt man zur Evidenz den Größenunterschied der linken komprimierten und der rechten Lunge. — Etwa $^1/_4$ der natürl. Größe.

Etwa 10 Tage vor dem Tode des Patienten stellte der Arzt eine „Erkrankung" des Herzens fest. Bei der Einlieferung in die Klinik, zwei Tage ante mortem, bis zum Tode waren laute systolische und diastolische, fauchende Geräusche über der Mitralis zu hören. Daß ein walnußgroßer, in den Vorbofsraum und dicht oberhalb der

Mitralöffnung mitten in den Blutstrom hineinragender Tumor bei der Diastole des Herzens ähnliche Störungen machen muß, wie jede andere Stenosierung der Mitralklappe, liegt auf der Hand. Schwieriger ist das systolische Geräusch zu erklären. Da andere pathologische Prozesse am Herzen fehlten, muß auch dieses wohl auf den entzündlich aneurysmatischen Tumor bezogen werden. In der Umgebung desselben fanden sich die Herzmuskelfasern entzündlich infiltriert und fettig degeneriert, und zwar waren es nach der Lage des Tumors gerade die dem Kontraktionsring der Mitralis an dieser Stelle angehörigen Faserzüge. Dadurch wurde höchstwahrscheinlich dessen Aktion weniger ausgiebig. Andererseits war auch durch die enge Nachbarschaft des infolge seines thrombotischen Inhalts als starrer Körper wirkenden Aneurysmasackes für die völlige Kontraktion der Ringmuskulatur ein rein mechanisches Hindernis gegeben. So besteht doppelter Grund für die Annahme einer insuffizienten systolischen Annäherung der Klappeninsertionen aneinander, die ein systolisches oder, bei der sehr schnellen Herzaktion kaum von diesem zu unterscheidendes präsystolisches Geräusch involvieren mußte. Aus diesen Erwägungen geht zugleich die Unmöglichkeit einer Diagnose gleicher Prozesse an der Coronararterie in vivo hervor.

Als nicht sehr häufiger Befund ist bei dem beschriebenen Krankheitsfall das exorbitant große Pyoperikard hervorzuheben. Der Herzbeutel lag bei der Sektion der Pleura parietalis auch in deren hinterem Bereiche dicht an, und füllte zugleich die ganze untere Hälfte des linken Brustraumes bis herauf zu der komprimierten Lunge. Dieser anatomische Befund erklärt das wohl recht seltene Mißgeschick, das aus dem Vorhandensein einer penetrierenden Stichwunde des Herzbeutels an der Punktionsstelle hervorgeht, nämlich die Punktion des Herzbeutels mittelst Troikarts vom Rücken aus an Stelle der beabsichtigten Punktion der Pleurahöhle. Daß das Eindringen eines Troikarts in den Herzbeutel überhaupt möglich war, ist wohl nur durch die Annahme zu erklären, daß einmal schon zur Zeit der Punktion der Herzbeutel wie bei der Sektion prall gefüllt, seine Wand gespannt war, sich also nicht genügend einbuchten ließ, andererseits das Exsudat in der Pleurahöhle noch nicht so groß war, wie beim Tode. Denn sonst hätte wohl der von Flüssigkeit umgebende Herzbeutel leicht in toto dem Stoße einer dicken Troikartspitze ballotierend ausweichen können. Daher erscheint die Vermutung berechtigt, daß das Empyem der Pleurahöhle erst entstanden ist, nachdem infolge der Punktion der Eiter aus der Perikardialhöhle in das Cavum pleurae hat eindringen und dort eine exsudative Ent-

zündung hat verursachen können. Zudem war die bei der Sektion gefundene Pleuritis ja auch noch ganz frisch.

Die diagnostische Trennung einer den linken Pleuraraum bis zu völliger Kompression der Lunge ausfüllenden eitrigen Pleuritis und eines Pyoperikard von dem geschilderten Umfange kann mit beträchtlichen Schwierigkeiten verknüpft sein. Beiden Prozessen entspricht ein absolut gedämpfter Perkussionsschall, bei beiden wird der Stimmfremitus abgeschwächt sein, die komprimierte Lunge in der oberen Thoraxapertur tympanitischen Beiklang ergeben. Eine Veränderung des Dämpfungsbezirkes in wechselnder Körperstellung kann bei der Pleuritis ebenso ausbleiben, wie bei der Perikarditis, der Spitzenstoß bei beiden Erkrankungen durch Abhebung des Herzens von der Rippenwand verschwinden, bei beiden bei Vornüberbeugen des Patienten wieder erscheinen. Immerhin wird eine Andeutung der charakteristischen Dämpfungsfigur bei Perikardergüssen wohl nur selten fehlen, ebenso wie eine Verschiebung des Spitzenstoßes nach rechts bei hochgradigen Pleuritiden der linken Seite wohl fast immer nachzuweisen sein wird, wenn dieses Symptom nicht durch ganz hochgradige Verwachsungen der Pleurablätter in der unteren Thoraxapertur verhindert wird.

Literaturverzeichnis.

1. Benda, Das Arterienaneurysma, Lubarsch-Ostertag, Ergebnisse VIII. 1902.
2. Buday, Aneurysma d. Art. iliaca communismius, verursacht durch einen septischen Embolus. Zieglers Beiträge X. 1891.
3. Chiari, Thrombotische Verstopfung der rechten und embolische Verstopfung des Hauptstammes der linken Coronararterie des Herzens bei einem 32jährigen Manne. Prager med. Wochenschrift 1897, Nr. 6 u. 7.
4. Eppinger, Pathogenese, Histogenese und Ätiologie der Aneurysmen, einschl. des Aneurysma vernimosum equi. Berlin 1887.
5. Galli, Über anastomotische Zirkulation des Herzens. Münchner med. Wochenschrift. 1903, Nr. 27.
6. Krehl, Erkrankungen des Herzmuskels und der nervösen Herzkrankheiten. Nothnagels spez. Path. u. Ther. XV, Bd. 1.
7. Leubartz, Die septischen Erkrankungen, in Nothnagels spez. Path. u. Ther. III, Bd. 2, 1899.
8. Marchand, Arterien, Eulenburgs Realencyklopädie, 3. Aufl., Bd. 2, 1894.
9. Osler, The Gulstonian Lectures on Malignant Endocarditis. London 1885.
10. Pagenstecher, Weiterer Beitrag zur Herzchirurgie. Die Unterbindung der verletzten Art. coronaria. Deutsche med. Wochenschrift 1901, Nr. 4.

11. Ponfick, Über embolische Aneurysmen nebst Bemerkungen über das akute Herzaneurysma (Herzgeschwür) V. A. Bd. 58, 1878.
12. v. Schrötter, Erkrankungen der Gefäße. Nothnagels spez. Path. u. Ther. Bd. XV, 1899.
13. Thorel, Pathologie der Kreislauforgane. A. Herz. Lubarsch-Ostertag. Ergebnisse IX, 1903, I.
14. Tigerstädt, Skandinav. Archiv für Physiologie 1890.

Erklärung der Abbildungen auf Tafel II.

Die Zeichnungen sind mit dem Abbéschen Zeichenapparat angefertigt. Jedoch sind in Figur 1 und 2 die Kerne im allgemeinen etwas zu groß ausgefallen.

In Figur 1—3 bezeichnen die Kreuze topographisch miteinander korrespondierende Stellen der Präparate.

Fig. 1. Querschnitt der Art. coronar. sinistra etwa $^1/_2$ cm zentral von dem Aneurysma. (Lithion-Carmin, Resorcin-Fuchsin.) Zeiss, Obj. AA, Okul. 3.

Fig. 2. Querschnitt der Art. coronaria dicht an dem Aneurysma. (Lithion-Carmin, Resorcin-Fuchsin.) Zeiss, Obj. AA, Okul. 1. Bei „endoth." finden sich im Schnitt Reste des Endothels.

Fig. 3. Querschnitt einer kleinen Stelle der Wand des Aneurysma in der Gegend seines größten Durchmessers. (Lithion-Carmin, Resorcin-Fuchsin.) Zeiss, Obj. AA, Okul. 1.

Fig. 4. Eine mit Streptokokken angefüllte Gewebsspalte aus der Gegend der Blutpigmentzone in der Nähe der Elasticareste von Fig. 3. (Lithion-Carmin. Czaplewskis Modifikation der Gramschen Färbung.) Zeiss, Obj. F, Okul. 1.

Fig. 5. Streptokokken in einer Gewebsspalte in dem fibrösen Bindegewebe der Aneurysmawand in der Nähe der Elasticareste von Fig. 3.

Bezeichnungen.

el. int. = Elastica interna.
ell. = Elastische Elemente in körnigem Zerfall begriffen.
str. bg. = Straffes faseriges Bindegewebe.
bpgz. = Blutpigmentzone.
thr. = Thrombusmassen.
m. = Media.
e. i. = Entzündliche Infiltration.
i. g. = Gewucherte Intima.
g. sp. = Gewebsspalte.
bpg. = Blutpigmentkörnchen, intra- und extracellulär.
endoth. = Lymphspaltenendothelien (Fig. 4 u. 5), Arterienendothel (Fig. 1 u. 2).
j. bg. = Junges Bindegewebe.

Fig. 3.

Fig. 2.

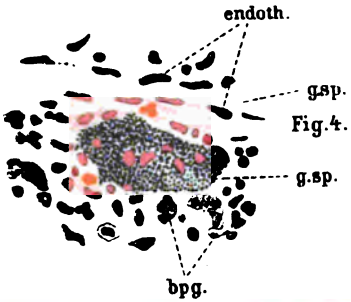

Fig. 4.



Fig. 5.

Fig. 1.

Verlag von F.C.W. Vogel in Leipzig.
Ing. Anst. Julius Klinkhardt Leipzig.

VI.

Über syringomyelische Schultergelenkverrenkungen.

Von

Denis G. Zesas, Lausanne.

Syringomyelie und Tabes gehören bekanntlich zu jenen Affektionen des Nervensystems, die am häufigsten zu Difformitäten der Gelenke führen. Unsere Kenntnisse über die syringomyelischen Gelenkerkrankungen verdanken wir Sokoloff[1]), Charcot[2]), Graf[3]), Perrey[4]), Klemm[5]), Nissen[6]), Gnesda[7]), Hittoff[8]), Borchard[9]), sowie Schlesinger[10]), der in einer ausführlichen Monographie die Syringomyelie pathologisch-anatomisch eingehend besprach und durch eine Reihe teils aus der Kasuistik, teils aus eigener Erfahrung stammenden Beobachtungen, die Pathologie des Leidens in trefflicher Weise schilderte. Nach den bisherigen Erfahrungen über das Vorkommen von Gelenkerkrankungen bei Tabes und Syringomyelie wird angenommen, daß die erstgenannte Affektion wesentlich die unteren Extremitäten betrifft, während die Syringomyelie fast ausschließlich die oberen Extremitäten befällt und zwar werden bei der Syringomyelie die oberen Extremitäten von Gelenkverände-

1) Archiv für klin. Medizin Bd. 41, Deutsche Zeitschr. f. Chir. Bd. 34 u. 51.

2) Revue neurologique, 1894. Bulletin médical, 1889. Progrès médical, 1893. Echo médical, 1890. Leçons sur les maladies du système nerveux. Paris 1887, Bd. 2.

3) Beiträge zur klin. Chirurgie, 1893, Bd. 10.

4) Des Arthropathies syringomyéliques. Thèse de Paris 1994.

5) Deutsche Zeitschrift f. Chirurgie, Bd. 39.

6) Archiv f. klin. Chirurgie, Bd. 45.

7) Mitteilungen aus den Grenzgebieten, Bd. 4.

8) Thèse de Lyon, März 1991.

9) Deutsche Zeitschrift f. Chirurgie.

10) Die Syringomyelie, 2. Aufl., Wien 1902.

ungen in dem gleichen Percentverhältnisse betroffen, wie bei Tabes dorsales, die unteren.

Unter 138 syringomyelischen Gelenkaffektionen an den Extremitäten, die Schlesinger zusammenstellte, befinden sich nicht weniger als 115 mit Lokalisation an den oberen Gliedmaßen. Es entfallen also bei Syringomyelie nach Schlesingers Berechnung 80 bis 83 Proz. auf die oberen, gegen 17 bis 20 Proz. auf die unteren Extremitäten. Dem umgekehrten Prozentverhältnis begegnen wir bei Tabes. Rotter berechnet die Arthropathien bei Tabes an den oberen Extremitäten mit 20 Proz. u. die der unteren mit 80 Proz., während die Zusammenstellung Büdinger's unter 297 tabischen Arthropathien 240 Fälle von Erkrankungen der unteren Körperhälfte ergibt. Bevorzugung einer Körperhälfte besteht nicht: unter 81 von Schlesinger zusammengestellten Fällen fanden sich 41 auf der rechten und 40 auf der linken Körperhälfte. Meistens sind der syringomyelischen Arthropathien unilateral; selten werden beide Körperhälften affiziert. Hierin liegt ein fernerer Gegensatz zu den tabischen Gelenkaffektionen, welche sehr häufig bilateral und symmetrisch aufzutreten pflegen. „Während bei Tabes — sagt Schlesinger — auf je 3 bis 4 Beobachtungen 1 Fall von doppelseitiger, symmetrischer Arthropathie kommt, ist dieses Verhalten bei Syringomyelie ungleich seltener."

Bezüglich der Häufigkeit der Arthropathien bei den verschiedenen Gelenken stellte Schlesinger folgende Tabellle auf:

	Syringomyelie	Tabes dorsales (Büdinger)
Schultergelenk	**52**	**38**
Ellenbogengelenk	39	9
Handwurzelgelenk	22	?
Daumengelenk	2	8 (Fingergelenke)
Hüftgelenk	6	59
Kniegelenk	10	110
Fußwurzelgelenk	8	25
Kiefergelenk	4	2
Sterno-Clavikulargelenk	6	?
Claviculo-Acromialgelenk	1	?
Total	148	Total 251

Am häufigsten erkrankt demnach das Schultergelenk (**35 Proz.**), ihm folgen das Ellenbogengelenk mit 26 Proz. und die Erkrankung der Handwurzel mit 14 Proz. Syringomyelische Gelenkerkrankungen kommen häufiger beim männlichen als beim weiblichen Geschlechte vor. Das Mißverhältnis in der Erkrankung beider Geschlechter ist wohl dadurch bedingt, daß die Syringomyelie anscheinend bei Männern häufiger ist und daß diese letzteren eher in ihrem Berufe und ihrer Beschäftigung Traumen ausgesetzt sind. Was nun das Alter betrifft, so bezeichnet die Statistik Grafs etwa das 40. Lebensjahr als Zeitpunkt des Auftretens der Arthropathie, da aber Beobachtungen vorliegen, wo der Gelenkaffektion während längerer Zeit von den Patienten nicht besondere Beachtung geschenkt wurde, so darf angenommen werden, daß bisweilen das Leiden auf eine

frühere Lebensperiode zurückgreift. Hinsichtlich der Dauer der Gelenkaffektion selbst, lauten die Angaben verschieden, jedenfalls kann die Arthropathie viele Jahre, sogar Dezennien bestehen; in einer Beobachtung Sokoloffs war das Gelenkleiden 35 Jahre, in einer anderen 20 Jahre alt.

Als veranlassendes lokales Moment für die Entstehung der Gelenkaffektion wird den traumatischen Insulten eine nicht unbedeutende Rolle zuerkannt, namentlich von Graf, der die Syringomyelie-Arthropathien stets durch Trauma ausgelöst haben will, was im Einklang mit der Volkmannschen Anschauung steht, daß die Gelenkaffektionen bei Nervenleiden durchweg traumatischer Natur seien. Andere Autoren, unter ihnen Schlesinger, neigen mehr der Ansicht zu, daß eine traumatische Einwirkung nur eine akute Verschlimmerung eines schon vorher bestandenen artikulären Prozesses herbeiführe. „Man muß sich den Zusammenhang so vorstellen, daß schon vorher gewisse, wenn auch klinisch latente Alterationen der Ernährung vorgelegen haben und daß diese durch den auf das Trauma ausgeübten Reiz so vermehrt wurden, daß jetzt sich an dem betroffenen Gelenk die Veränderungen einstellten" (Borchard). Bezüglich der Häufigkeit der Gelenkerkrankungen der Syringomyelie steht fest, daß dieselben weit häufiger auftreten, als man dies anzunehmen geneigt war und daß solche Arthropathien ebenso gut im Anfang, als gegen das Ende der Nervenaffektion sich einstellen können. Ihr Auftreten ist meist chronisch, kann aber auch ein akutes sein und die erste Manifestation der Grundaffektion darstellen. In dieser Richtung sind folgende zwei Fälle Gnesdas, welche man durch andere analog lautende Beobachtungen leicht vermehren könnte, bezeichnend. Gnesda erzählt, daß ein 35jähriger Beamter beim Gehen auf der Straße plötzlich heftige Schmerzen im linken Bein bekam. Unmittelbar darauf Anschwellung des Oberschenkels. Nach 3 Monaten fand man bei Parallelstellung der Beine rechts oberhalb der Mitte des Oberschenkels. einen großen, knochenharten, nicht schmerzenden Tumor. Mit auswärts gerolltem Beine ging Patient gut. Diagnose: Periostales Chondrosarkom. Der Tumor wurde mit der anscheinend sarkomatösen Gelenkkapsel reseziert. Nach einigen Tagen plötzlich Exitus. Die Autopsie zeigte: Syringomyelie und Arthropathie, An der Abtragungsstelle des Femur fanden sich Spuren von callusartigen. in den Adduktoren liegenden Gewebsmassen. Befund am exstirpierten oberen Femurstücke: Muskelcallus nach Spontanfraktur des Femurhalses. Abschleifung der Frakturstelle, Kopf frei in der Pfanne, deren Kapsel polypöse Wucherungen zeigt; die Callusmassen größtenteils den Adduktoren, teilweise den kleinen Glutaealmuskeln entsprechend. — Der zweite Fall betrifft einen 54jährigen Zimmermann, welcher wegen einer inveterirten Luxatio humeri subglenoidea zur Behandlung kam. Reposition, Heilung. Die Luxation war bei der Arbeit unter heftigen Schmerzen erfolgt. Nach kurzer Zeit wiederholte sich die Luxation unter geringeren Schmerzen. Da dieselbe Neigung zum recidivieren zeigte, wurde der Humeruskopf reseziert. Letzterer war hochgradig deformiert, seine hintere Peripherie plan abgeschliffen, auch die vordere erschien mehr plan, so daß der Kopf nur mit einer ganz kleinen Spitze nach seiner Reposition der Cavitas glenoidalis aufsaß und bei Bewegungen leicht nach vorne ab-

rutschte. Die Kapsel war verdickt. Einen Moment nach der Operation konnte Patient den Arm aktiv etwa 60 cm weit abduzieren. Passiv waren sämtliche Bewegungen im normalen Umfange möglich. Nachträglich wurde Patient öfters von Schlesinger untersucht. Wenige Monate nach der Operation konnten einige andere Symptome nachgewiesen werden, und damit wurde die Zugehörigkeit der Gelenksveränderung zum Spinalprozesse erwiesen.

Betrachten wir die einzelnen Veränderungen, welche die Gelenkbestandteile bei den syringomyelischen Arthropathien erleiden, so begegnen wir vorerst einer Erweiterung und Erschlaffung der Kapsel ohne anderweitige, im Gelenk sonst wahrnehmbare Veränderungen, was auf eine Atrophie der bedeckenden Muskeln oder auf ein vorausgegangenes Oedem der betreffenden Weichteile und der Kapsel selbst, zurückgeführt wird. Eine Verdickung der Kapsel findet sich in fortgeschritteneren Fällen, sie erscheint bisweilen mit kleinen Zotten versehen, die von gewuchertem Endothel überkleidet sind. Die Synovialis ist mit der Umgebung häufig verwachsen und im Gelenke selbst kann sich ein Erguß vorfinden, der entweder klar, oder mit dicken Fibrinflocken und Blut gemischt ist. In vereinzelten Fällen ist reiner Haemarthros beobachtet worden. Am Knorpel wird gewöhnlich Schwund an einzelnen Stellen, Auffaserung und Umwandlung in derbes Bindegewebe und Zotten beobachtet. Gewöhnlich ist in der Mitte des Gelenkes, dort, wo der stärkste Druck der Gelenkflächen aufeinander stattfindet, der Knorpel geschwunden, während an den Rändern eine Auftreibung wahrnehmbar ist. Die Veränderungen an den Knochen zeigen sich in Atrophie und Hypertrophie, jedoch nicht so, daß das eine das andere ausschließt; beide Formen kommen vielmehr nebeneinander vor, wenn auch in der Regel der hypertrophische Typus überwiegt. Neben einer Zunahme der Spongiosa findet sich eine Rarefikation der Kompakta. Andererseits kann die letztere an Umfang zunehmen und es kommt zu einer Sklerosierung des Knochens; am häufigsten aber tritt eine Vermehrung der Spongiosa, Abnahme des Fettgehaltes und Zunahme des ganzen Knochens ein. Infolge dieser Knochenveränderungen kommt es zu Spontanfrakturen.

Der Lieblingssitz des atrophischen Typus scheint das Schultergelenk zu sein, welches mit oder ohne Erguß erkrankt zu einer Abschleifung des Humeruskopfes und zur Erweiterung der Pfanne führt, die sich gewöhnlich verdickt. Der Humeruskopf erleidet die ersten Veränderungen: sein Glanz geht verloren und seine Ausdehnung wird geringer. Es

bilden sich bisweilen glatte Schnittflächen aus, so daß die Wölbung des Humeruskopfes immer mehr verloren geht. Die Verkleinerung des Kopfes schreitet fort, es erfolgt ein mehr unregelmäßiges Abreiben und Abbröckeln, dem bald ein kleiner Teil, bisweilen aber der ganze Humeruskopf zum Opfer fällt, so daß das obere Humerusende durch den gerade oder schräg abgeschliffenen Humerusschaft repräsentiert wird. So fand Kofend, daß beide Oberarmköpfe bis zum Ansatz der Pectoralis resorbiert waren, was eine ganz eigentümliche Veränderung der Gelenkgegendkonturen herbeiführte. Eine hochgradige Atrophie des Kopfes beobachtete auch Czerny. Klinisch manifestiert sich diese Veränderung durch eine allmähliche Verkürzung des ganzen Armes, welche der Resorption des Knochens entsprechend, eine beträchtliche werden kann. Neben diesen Veränderungen am Humeruskopf, erfährt die Pfanne wesentliche Alterationen; ihr Gelenkknorpel schwindet oft zum Teil oder völlig und sie vertieft oder verbreitert sich. Zuweilen beobachtet man eine Verbreiterung des Processus coracoideus, selbst ein Abbruch desselben kann vorkommen. Geringe Verdickungen des Kopfes werden selten und nur am Anfang der Arthropathie wahrgenommen, und da diese Verdickungen durch Neubildung von weichen Knochen bedingt sind, so erscheint es erklärlich, daß dieselben dem Schwunde durch eine völlige Abschleifung bald anheimfallen. Diese Verdickungen können erheblich werden und einen Knochentumor vortäuschen (Gnesda und Schlagenhaufer). Noch leichter ist eine Fehldiagnose, wenn die Umgebung des Gelenkes prall infiltriert ist und die Venen über der erkrankten Artikulation erweitert sind. Häufig fehlt in diesem Krankheitsstadium ein begleitender Flüssigkeitserguß oder eine wahrnehmbare Veränderung der Kapsel, bisweilen wird eine Schwellung des ganzen affizierten Armes beobachtet, deren Ursache noch vielfach diskutiert ist, namentlich in den Fällen, bei denen ein Gelenkerguß fehlt und somit weder Druck auf die Armgefäße, noch Zerreißung der Kapsel und Übertritt der Gelenkflüssigkeit in das umgebende Gewebe angenommen werden kann. Einen ausführlichen Bericht über die pathologisch-anatomischen Verhältnisse einer syringomyelischen Schultergelenk-Arthropathie verdanken wir Borchard, der in einem solchen Falle operativ vorzugehen Gelegenheit hatte.

„Bei der Operation" — heißt es — „zeigte sich die Haut sehr stark ödematös durchdränkt, ebenso die Muskulatur. Letztere sah blaß aus. Die Gelenkkapsel war sehr stark verdickt, zeigte ein sammtartiges rotes Aussehen zahlreiche Auflagerungen von Fibrin und zahlreiche Zotten-

bildung. Besonders am Ansatz an den Gelenkkopf waren die Zotten in großer Zahl vorhanden. Die Cavitas glenoidales war sehr stark verbreitert. Der Gelenkkopf vergrößert, zeigt an der Innenseite ein Fehlen des Knorpels in einer Ausdehnung von Zehnpfennigstückgröße. Auflagerungen sind nicht vorhanden; freie Knochenstückchen befinden sich nicht in dem Gelenk. Der resezierte Humeruskopf zeigt einen unebenen, mit kleinen flachen oder auch mehr erhabenen Prominenzen versehenen Knorpelüberzug. Die Knochensubstanz ist sehr porös und leicht schneidbar. Mikroskopisch finden sich folgende Veränderungen: Die Knochenbälkchen sind vielfach sehr dünn und teils von reichlichen Osteoklastenlagern besetzt, teils bieten sie auch zahlreiche, mit Osteoklasten ausgefüllte Howshipsche Lagunen dar. Oft sind solchen Balken auch junge kleine Knochenlamellen angelagert, die vielfach noch nicht ganz verkalkt erscheinen. Das Knochenmark ist meistens arm an Fettgewebe und ziemlich reich an Myelocyten, roten Blutkörperchen und eosinophilen Zellen. Stellenweise überwiegt aber auch fibröses und leicht schleimiges Bindegewebe. Nach dem Knorpelüberzug geht der Knochen unmerklich zu hyalinem, zum Teil verkalktem und reichliche große Knorpelzellen und -säulen enthaltenden Knorpelgewebe über. Die oberste Knorpelschicht ist vielfach aufgefasert, homogen und enthält oft nicht mehr gut färbbare Knorpelzellen. An dieses nekrotische Knorpelgewebe schließt sich in bald scharfen, bald unmerklichen Übergängen kollagenes Bindegewebe an, das wiederum in reichliches, sehr blutgefäßreiches Granulationsgewebe übergeht. Diesem Granulationsgewebe liegt dann noch eine mehr oder weniger dicke Schicht von Fibrinfasern und Netzen auf, in die meist nur spärlich mehr oder weniger gelapptkernige Leukocyten eingesprengt sind."

Vergegenwärtigen wir uns die Veränderungen, die das Schultergelenk bei der Syringomyelie erleidet, so erscheinen sie uns kurz zusammengefaßt in Erschlaffung der Kapsel, Erweiterung der Pfanne und Verkleinerung resp. Abschleifung des Humeruskopfes. Betrachten wir neben diesen pathologischen Erscheinungen die normalen anatomischen Verhältnisse des Schultergelenkes, so werden wir Verrenkungen im Schultergelenk als unvermeidlich klinisches Symptom begegnen. Die Erschlaffung der Kapsel und der sie umgebenden Weichteile, die meistenteils die Folge eines ausgeheilten oder bestehenden Gelenkergusses darstellt, gehört zu den Frühveränderungen der syringomyelischen Gelenkveränderungen; somit können Schultergelenkluxationen zu einer Zeit auftreten, wo anderweitige allgemeine Erscheinungen oder lokale namhaftere Symptome des Grundleidens noch fehlen. Eine richtige pathogenetische Auffassung solcher Luxationen ist nicht nur der Prognose der Verrenkung, sondern auch der Unfallheilkunde wegen wünschenswert, ja erforderlich.

Schrader[1]) hat im Jahre 1899 13 in der Literatur zerstreute

1) Beiträge zur klinischen Chirurgie, 23. Bd., 1. Heft.

Fälle zusammengestellt, denen er 2 diesbezügliche in der v. Brunsschen Klinik gemachte Erfahrungen anreihte. Aus diesem Material ging die für das Unfallwesen nicht unwichtige Tatsache hervor, daß die Luxation nicht selten die erste syringomyelische Gelenkerscheinung darstellt und die Grundaffektion bei mancher einfach als „habituelle Schultergelenkaffektion" aufgefaßte Verrenkung, übersehen geblieben sein kann. Die von Schrader angeführten Fälle sind folgende:

Fall 1. Charcot. 57jährige Frau. Nach einem leichten Sturz fühlte die Kranke in der rechten Schulter einen lebhaften Schmerz. Sie arbeitete weiter, doch weniger gut als früher. Nach etwa 20 Tagen konstatierte man einen Hydrarthros des Skapula-Humeralgelenkes und eine Luxation des Humerus. Nach Punktion des Schultergelenkes und Entleerung eines halben Liters einer nur wenig getrübten Flüssigkeit, gelang die Reposition des Oberarmes leicht, jedoch stellte sich trotz länger dauernder Immobilisation, die Luxation immer wieder her, ebenso trat neuerlich Flüssigkeitserguß in das Gelenk ein. Fortwährendes Krachen bei Bewegungen im Gelenke, dieselben waren nur wenig schmerzhaft. Schmerz- und Temperaturempfindung der Haut in der Gelenkgegend herabgesetzt.

Fall 2. Morvan. Mann von 35 Jahren. Unvollständige Luxation des linken Humerus, wodurch aktive und passive Bewegungen behindert. Durch Druck auf den Kopf wird er leicht an seinen richtigen Platz gebracht, doch stellt sich der frühere Zustand ebensoleicht wieder her.

Fall 3. Morvan. 45jährige Köchin. Subluxatio capitis humeri dextri subcoracoidea. Die Reposition gelang leicht, jedoch recidivierte die Luxation immer wieder.

Fall 4. Morvan. 47jähriger Mann mit Luxation des rechten Humerus. Die Gegend des rechten Schultergelenkes ist etwa doppelt so dick wie die des linken. Starke Deformität der Gelenksgegend mit Exostosen. Ezxessive Dehnung der Bänder. Reposition des luxierten Kopfes leicht möglich, jedoch tritt stets wieder Spontanluxation auf.

Fall 5. Nissen. 27jähriger Grubenarbeiter. Vor mehreren Jahren Fall auf das linke Schultergelenk. Starke Exsudation in dasselbe mit unerheblichen Schmerzen. Jetzt Schwellung und Fluktuation im linken Schultergelenk. Der Humeruskopf läßt sich leicht in dem stark verbreiterten, mit Zotten versehenen Kapselraum aus der Pfanne nach vorn und hinten luxieren; dabei knarrendes Geräusch. Nirgends Schmerz bei Druck oder passiven Bewegungen. Resektion ohne Narkose oder lokale Anästhesierung. Enorme Zottenbildung im Gelenk, Verkleinerung des Kopfes, Vergrößerung der Pfanne.

Fall 6. Nissen. 43jährige Frau. Ohne äußere Veranlassung Anschwellung des linken Schulter- und Ellenbogengelenkes. Starke Beeinträchtigung der Funktion wegen erheblicher Schmerzen. Im Ellenbogengelenke nahm die Schwellung allmählich ab. Bei der Aufnahme zeigte sich die linke Schultergelenksgegend durch Flüssigkeitserguß stark auf-

getrieben. Aktive Beweglichkeit des Humerus sehr gering, bei passiven Bewegungen läßt sich derselbe leicht nach vorn und hinten luxieren. Dabei knarrende Geräusche. Die Endphalangen sind verkürzt und verbreitert. Linksseitige Skoliose der oberen Brustwirbelsäule.

Fall 7. Nissen. 53jähriger Gärtner. Seit früher Jugend beginnende Deformitäten der Phalangen. Nach einem Sturze auf den rechten Ellenbogen Schwellung des Gelenkes. Incision, Drainage des vereiterten Gelenkes; zu gleicher Zeit konnte der Kranke auch im linken Ellenbogengelenk den Arm nicht mehr ordentlich heben. Im rechten Ellenbogengelenk steht der Unterarm rechtwinklig flektiert; nur ganz geringe Beugung und Streckung unter knarrenden Geräuschen möglich. Sämtliche Gelenkenden verdickt und deformiert. Pro- und Supination aufgehoben. Im linken Schultergelenk starker Flüssigkeitserguß; Luxation des Humeruskopfes nach vorn und innen, leichte Verschieblichkeit desselben nach hinten in der Pfanne und über dieselbe hinaus; bei Bewegungen deutliches Knarren und Reiben. Aktive Bewegungen nur in ganz geringem Maße möglich. Das Gelenkende des Oberarmes bedeutend rarefiziert.

Fall 8. Roth. 23jähriger Mann mit ausgesprochenen neuropathischen Arthropathien. Im Schultergelenk mehrmals schmerzlose Luxation des Armes. Erweiterung der Gelenkkapsel, Exostosenbildung. Die Epiphysen sind verdickt.

Fall 9. Sokoloff. 40jähriger Bauer. Mehrere, teilweise sehr schwere Traumen am linken Schulter- und Ellenbogengelenk. In den anfangs stark geschwollenen, später, nach Nachlaß der Schwellung, leicht knarrenden Gelenken relativ geringe Schmerzen. Luxatio humeri sinistri subclavicularis. Der atrophische Kopf läßt sich leicht einrichten, luxiert aber ebensoleicht wieder. Resektion des Schulter- und Ellenbogengelenkes zum Teil ohne Narkose.

Fall 10. Weil. 52jähriger Schuhmacher. Vor 30 Jahren Krankheitsbeginn mit Panaritien. Vor mehreren Monaten plötzlich ohne bekannte Ursache bedeutende schmerzhafte Anschwellung der linken Schulter; ferner Schmerzhaftigkeit im linken Ellenbogengelenk. Bei der Aufnahme kindskopfgroße Geschwulst am linken Schultergelenk. Verdickung des äußeren Skapularrandes, Verbreitung des Akromions. Unter knackenden Geräuschen ist das Caput humeri leicht nach vorn unter den Proc. coracoideus und nach hinten über den äußeren Skapularrand zu luxieren. Kopf und Pfanne unregelmäßig verdickt und mit Höcker versehen. Deformitäten an den Phalangen. Skoliose der Brustwirbelsäule.

Fall 11. Thiem. Arbeiterin, stürzte von einem Wagen. Der rechte Oberarm ist im Schultergelenk vollkommen lose. Sein Kopf läßt sich passiv vor, über, unter und hinter der Gelenkpfanne des Schulterblattes ohne Schmerzen bewegen. Der Arm läßt sich also leicht einrenken, fällt aber beim Loslassen sofort wieder aus der Pfanne heraus.

Fall 12. Thiem. 31jähriger Arbeiter, wollte einen 57 kg schweren Linoleumballen vom Rollwagen auf seine linke Schulter laden. Hierbei fühlte er ein „Knattern“ in der linken Schulter und der linke Arm stand

steif nach hinten weg, während der Oberarmkopf nach vorn aus der Gelenkpfanne herausgetreten war. Trotzdem trug Patient den Ballen ins Haus. Als er ihn abgelegt hatte, gab es wieder einen Ruck in der Schulter und der Oberarmkopf war wieder in der Pfanne. In nächster Zeit ereignete es sich häufig, daß der Arm sich ausrenkte und teils von selbst wieder bei irgendeiner Bewegung zurücktrat, teils zurückgebracht werden mußte. Linke Schulter um 3 cm dicker als die rechte. Der Oberarmkopf kann aus der Gelenkpfanne nach allen Richtungen verschoben werden; man hat dabei das Gefühl des lebhaften Knackens und Reibens im Gelenk. An der rechten Schulter und am Oberarm ist das Schmerzgefühl völlig erloschen. In dem gleichen Bezirke ist das Tastgefühl für leise Berührungen aufgehoben, stärkere werden wahrgenommen. Ebenfalls ist hier das Wärme- und Kältegefühl völlig erloschen. Die Aufhebung des Kältegefühls erstrekt sich auch auf den ganzen linken Vorderarm, während das Wärmegefühl an diesen in geringem Grade vorhanden ist.

Fall 13. Dercum und Spiller. 45jähriger Mann. seit 1880 allmähliche Lähmung der beiden Beine mit nachfolgender Kontraktur. 1888 schwoll die rechte Schulter an, infolge eines Ergusses. Keine Schmerzhaftigkeit. So oft er versuchte, den Arm auszustrecken, kam eine Luxatio subglenoid zustande.

Fall 14. Schrader. 35jährige Frau mit hochgradigen Verstümmelungen der linken Hand. Die Gegend des linken Schultergelenkes etwas verdickt, deutliche Crepitation, kein deutlicher Erguß. Der Humerus läßt sich bequem nach vorn bis unter den Proc. coracoid. und nach hinten bis unter die Spina scapulae luxieren; in der Pfanne selbst bleibt er nur kurze Zeit. Die Luxationen gehen unter lautem Crepitiren vor sich und sind kaum schmerzhaft. Eine deutliche Deformierung des Kopfes ist nicht durchzutasten. Patientin vermag die Luxation selbst herzustellen.

Fall 15. Schrader. 52jähriger Bauer, der seit 3 Jahren in der linken Schulter Knarren und Krachen fühlt. Luxation im linken Schultergelenke ohne erkennbare Veranlassung. Bei passiven Bewegungen läßt sich der Humeruskopf vollkommen nach hinten und vorne luxieren. Die Gelenkpfanne ist dabei leer, das linke Schultergelenk ist dicker als das rechte. Oft Panaritien an den Fingern.

Diesen 15, von Schrader zusammengestellten Fällen, fügen wir noch folgende der Schlesingerschen Monographie entnommene Beobachtungen bei:

Fall 16. Cyerny. 40jähriger Mann. Starke Exsudation und Krepitation im linken Schultergelenke; Subluxation des Caput humeri. Schmerzloser Beginn und Verlauf. Resektion des verkleinerten, stark abgeriebenen und vom Knorpel entblößten Humeruskopfes. Rasche Heilung mit auffällig guter, ganz schmerzfreier Bewegung.

Fall 17. Geßler. 64jähriger Mann. Zu wiederholten Malen an allen Fingern ohne äußere Veranlassung schmerzlose Panaritien, die fast alle zur Abstoßung nekrotischer Knochenstücke, Verlust von Phalangen und Ankylosierung der noch restierenden Plalangealgelenke führen.

Schmerzlose Fraktur des rechten Daumens. Vor 30 Jahren nach einem geringen Trauma schmerzlose Luxation des linken Oberarmes, welche zu bleibender Difformität führt. Das Caput humeri ist infolge des Resorptionsprozesses kaum durchzutasten. Der Fall wird als Syringomyelie aufgefaßt.

Fall 18. Gnesda. 48jähriger Mann mit Symptomen einer Spinalaffektion (Analgesie) seit mehr als 30 Jahren. Seit 5—6 Jahren lautes Krachen bei Bewegungen im rechten Schultergelenke und Abnahme der aktiven Beweglichkeit in demselben. Nach einer erheblichen Kraftanstrengung (Hieb mit dem rechten Arm) plötzlich Schwindel, Kraftlosigkeit im rechten Arm, rapide sich verbreitende Anschwellnng des ganzen rechten Armes und des benachbarten Brustabschnittes bis zur Mittellinie des Körpers. Die Untersuchung ergibt Syringomyelie in Kombination mit Tabes oder progressiver Paralyse. Die Haut über dem rechten Schultergelenke ödematös, blaß. Die Axe des Oberarmkopfes zieht nicht zur Gelenkpfanne, sondern schneidet in der gedachten Verlängerung den lateralen Schlüsselbeinanteil. Den hinteren Rand der Cavitas genoidalis kann man leicht abtasten. Unter- und außerhalb der Proc. coracoideus der verdickte, luxierte Humeruskopf, der sich leicht reponieren läßt, aber bald in die alte Lage zurückkehrt. Am Röntgenogramme vermißt man den aus dem Humerusschafte hervortretenden Gelenkkopf. Das Aussehen des oberen Humerusendes ähnelt dem oberen Tibia condil. Keine freien Gelenkskörper.

Fall 19. Gnesda. 54jähriger Zimmermann, wurde wegen einer inveterierten Luxatio humeri subglenoidea in die Klinik aufgenommen. Reposition. Heilung. Die Luxation erfolgte bei der Arbeit unter heftigen Schmerzen. Nach kurzer Zeit wiederholte sich die Luxation unter geringeren Schmerzen. Da die Luxation Neigung hatte, zu recidivieren, wurde der Humeruskopf reseziert. Derselbe war hochgradig deformiert, seine hintere Peripherie war plan abgeschliffen, auch die vordere war mehr plan, so daß der Kopf nur mit einer ganz kleinen Spitze nach seiner Reposition der Cavitas glenoidaris aufsaß und bei Bewegungen leicht nach vorne abrutschte. Die Kapsel war verdickt.

Fall 20. Graf. 48jährige Köchin, seit 20 Jahren krank. Oft schmerzlose Verbrennungen. Vor 9 Jahren beim Wäscheaufheben Krachen im rechten Schultergelenke mit bedeutender Anschwellung in der Gelenkgegend, welche sich auf geringfügige Anlässe hin wieder erneuerte. Der rechte Arm kann im Schultergelenke nur sehr wenig aktiv bewegt werden. Bei der Untersuchung keine Schwellung des Gelenks, jedoch kann man den Finger zwischen Akromion und Humeruskopf tief eindrücken; bei passiven Bewegungen des Oberarms fühlt man dabei ein grobes, beinahe hörbares Knarren. Klinische Diagnose: Syringomyelie.

Fall 21. Hoffmann. 49jähriger Bauer, Subluxation des linken Humerus nach vorne. Erweiterung der Gelenkkapsel. Bei aktiven wie passiven Bewegungen lautes, hörbares Knarren im Schultergelenke, ohne daß damit Schmerz verbunden ist. Die aktive Beweglichkeit durch diese Anomalie stark beschränkt.

Fall 22. Hoffmann. 35jähriger Bauer. Nach Trauma vor zwei Jahren Luxation im Schultergelenke mit schmerzloser, starker Schwellung. Heilung mit Steifigkeit des Gelenkes. Wiederholte schmerzhafte Anschwellung des linken Handgelenkes. Dasselbe ist stark geschwollen, die Gelenkkapsel noch sehr vorgetrieben, enthält Flüssigkeit. Die Sehnenscheiden verdickt; Tendovaginitis. Auf dem Handrücken tritt bei passiven Bewegungen hier und da ein fester kleiner Körper stärker vor, läßt sich aber leicht wieder in die Tiefe drücken (abgesprengter Knochen?); die distalen Epiphysen der Vorderarmknochen sind sehr stark verdickt, aber nicht druckempfindlich. Die Anschwellung reicht bis zur Mitte des Vorderarmes. Die Hauttemperatur über dem linken Handgelenke viel höher als rechts.

Fall 23. Lehmann. 31jähriger Arbeiter. Schmerzlose Luxation und Wiedereinrichtung des rechten Oberarms. Die Luxation wiederholte sich spontan. Der Oberarmkopf kann nach allen Richtungen subluxiert werden; hierbei lebhaftes Knacken und Reiben im Gelenk. Schlottergelenk links. Der rechte Arm kann aktiv nur wenig gehoben werden. Die Haut über dem ganzen Arme kühl.

Fall 24. Mader. 61jährige Handarbeiterin. Die Muskeln über dem rechten Schultergelenke atrophisch. Der Oberarmkopf geschwunden, so daß sich eine tiefe Einsenkung unter dem normalen Akromion zeigt. Der Oberarm ist um ca. 2 cm verkürzt, der Humerus weit von der Gelenkpfanne abstehend. Bei Bewegungen Reiben und anscheinend Spontanluxation. Schon seit Jahren Schmerzen in der rechten Schultergegend; allmähliche Entwicklung der Schulteraffektion.

Fall 25. Sokoloff. 37jähriger Landwirt. Ziemlich rasche Anschwellung des linken Schultergelenkes ohne veranlassendes Moment. Die Hautdecken von erweiterten Venen durchzogen. Aktive und passive Beweglichkeit im linken Schultergelenke stark eingeschränkt. Das obere Ende des Humerus verdickt. Die ganze linke, obere Extremität gleichfalls verdickt. Das Gelenk wurde punktiert. Es floß ziemlich viel gelbliche Flüssigkeit ab. Das verdickte Caput humeri erwies sich nun nach unten dislociert, die Gelenksgrube an der Skapula stark erweitert. Nach der Entleerung des Gelenkes trat keine neue Flüssigkeitsansammlung auf. Allmählich vergrößerte sich die Beweglichkeit. Nach einiger Zeit eine spontane kleine Sequestrierung im Bereiche des linken Humeruskopfes; nach Extraktion des Sequesters schloß sich der Fistelgang.

Fall 26. Targowla. 52jähriger Mann. Die Erkrankung der rechten Schulter besteht seit mindestens 14 Jahren. Die rechte Schultergelenkgegend ist kugelig vorgewölbt, Humeruskopf nach hinten luxiert. Spontanluxationen. Der Humeruskopf verändert, unregelmäßig; die Cavitas glenoidalis scheint deformiert und erweitert zu sein. Krachen bei Bewegungen. Auch das Ellenbogengelenk ist geschwollen; man fühlt die Deformation der Gelenkkörper und die Infiltration der Sehnenscheide des Triceps.

Fall 27. Sonnenburg. 50jähriger Drehorgelspieler. Artropathie des linken Schultergelenkes. (Der Kranke mußte mit der linken Hand die Drehorgel spielen.) Die Schulter ist abgeflacht, die Gelenkfläche der

Skapula ist deutlich abzutasten und erscheint leer. Das Ende des Humerus fühlt man unterhalb der leeren Pfanne frei beweglich. Der Humeruskopf ist geschwunden; es besteht ein vollkommenes Schlottergelenk. Aktive Beweglichkeit stark vermindert, passive Exkursionen im Gelenke sind nur wenig schmerzhaft. Keine Osteophytbildungen. Die Gelenke an den Fingern haben weite Kapseln.

Fall 28. Schlesinger. Im Falle L. war die Arthropathie die auffälligste Erscheinung. Der rechte Humeruskopf war nach vorn luxiert, seine Kontur deutlich sichtbar. Die ganze Gelenkgegend mächtig aufgetrieben, die Gelenkkapsel anscheinend verdickt, jedoch nicht prall gespannt. Keine Exostosen in der Kapsel oder der Umgebung des Gelenkes zu fühlen. Der Gelenkkopf läßt sich unter hör- und fühlbarem Reiben reponieren, luxiert sich aber sofort wieder; dabei sind fast gar keine Schmerzen vorhanden. Der Gelenkkopf läßt sich leicht umgreifen und macht den Eindruck,. wie wenn er kleiner wäre. Leichte Subluxationsstellung der rechten Clavikula im Sterno-Clavikulargelenk. Da der Arm nur wenig gebraucht werden konnte und Patient selbst einen operativen Eingriff wünschte, wurde am 27. Dez. 1899 von Dozent Ewald unter Schleichscher Anästhesie die Resektion des rechten Humeruskopfes vorgenommen. Das Gelenk enthielt ca. 2 Eßlöffel synovialer Flüssigkeit, die Gelenkkapsel war mäßig verdickt, nicht nur nach vorn gegen den Proc. coracoides, sondern auch gegen die Axilla zu, weit ausgebuchtet, aber wenig verdickt. Die Innenfläche derselben glatt, die Synovialzotten an der Umschlagstelle zum Humerus erheblich gewuchert, braunrot, die einzelnen Zotten fast linsengroß. Die Kapsel wurde in der Hälfte des Umfanges vollständig exstirpiert und zeigt nun so in ihrem, gegen die Axilla zu vorspringenden Recessus knopfartige, polypöse, fädige und faltige, knorpel- bis knochenharte Excreszenzen und Verdickungen, dabei strangförmige, wie narbig aussehende Verdickungen der Wand, zwischen welchen sich dünnere. divertikelartig ausgebuchtete Stellen befinden. Die Kapseldicke schwankt zwischen Kartenblatt- und Pappendeckeldicke, die rückwärtige Hälfte der Kapsel zeigt geringere Veränderungen. Die Cavitas glenoidalis ist weniger verändert als der Humerus. Der Knorpelüberzug ist matt, wuchert kaum über die Ränder und erweist sich beim Abkratzen mit dem scharfen Löffel als recht fest. Die lange Bicepssehne ist mit ihrer Scheide und dem Knochen fest verwachsen, so daß sie mit dem Messer fast ausgelöst werden muß. Der Humeruskopf hat sein oberes Segment in einer Ausdehnung von ca. 1 cm durch Abschleifen verloren, die guldengroße Schlifffläche erscheint wie knorpelig, weiß mit gelben Flecken, ist glatt und setzt sich gegen den Gelenkknorpel, welcher sich deutlich über diese Fläche erhebt, scharf ab. Der Gelenkknorpel selbst hat seinen Glanz fast überall durch pannusartige Auflagerungen verloren. An einer Stelle ist ein stecknadelkopfgroßer, deutlich elastischer Höcker von knorpeligem Aussehen. Seine vorderen und rückwärtigen, aber auch unteren Randpartien sind stark verändert; vorn zeigen dieselben einen unebenen, knorpelharten Wulst wie bei Arthritis deformans. Hinten ist eine fast 1 cm breite Stelle in Form einer Mulde ausgeschliffen und von ganz demselben Aussehen wie die große obere Schlifffazette des Kopfes. An der Grenze der Gelenksfläche ist der Panus besonders dicht. Auch im Bereiche der Tubercula sind Deformationen und

knorpelartige Auflagerungen wahrzunehmen. Die Sägefläche des Humerus, welche an der Grenze des Collum chirurgicum liegt, zeigt am Knochen keinen auffälligen Befund. Es scheint die obere und rückwärtige Schlifffläche des Humeruskopfes vom Processus coracoides erzeugt zu sein. Am mazerierten Präparate sieht man sehr deutlich die außerordentlich glatte, obere Schlifffazette des Oberarmkopfes, die mächtigen, zum Teil pilzförmig den Kopf überragenden Osteophyten. Die Knochenkanäle sind weit, der Querschnitt des Knochens scheint nicht verändert.

Fall 29. Diesem letzten Fall reihen wir einen eigenen, vor wenigen Jahren klinisch beobachteten an. Er betrifft einen 58jährigen Landwirt, der außer wiederholtem Rheumatismus keine ernste Krankheit durchgemacht hatte. Im Jahre 1890 renkte er sich nach einem leichten Fall auf die Schulter zum ersten Male den linken Oberarmknochen aus. Die Reposition gelang leicht und ohne wesentliche Schmerzen. In demselben Jahre luxierte er sich den gleichen Knochen, indem er mit einer Heugabel von einem Wagen Heu auslud. In den Jahren 1893 und 94 renkte sich Patient ohne bestimmte Ursache den genannten Arm wieder aus. In dem darauffolgenden Jahre fand die Luxation 3mal statt, immer ohne nennenswerte Veranlassung und in den Jahren 1896 und 97 noch weitere 2mal. Die Reposition gelang stets leicht, fast ohne Schmerzen. Ich sah den Kranken im Herbst 1897. Er hatte sich beim Striegeln eines Ochsens die Luxation zugezogen, indem er den linken Arm gegen den Rücken des Tieres stemmte. Bei der Untersuchung war der etwas atrophische Humeruskopf unter dem Processus coracoid. leicht zu konstatieren. Die Reposition gelang nach Kocher unter lautem Knattern mühelos; Patient äußerte bei der Einrenkung nicht den geringsten Schmerz. Die Gegend des erkrankten Schultergelenkes bot außer einer geringen Atrophie der Muskulatur nichts von Belang; kein Gelenkerguß, aktive und passive Bewegungen ließen deutliche Crepitationsgeräusche im Gelenk wahrnehmen. Die Muskelkraft der erkrankten Extremität war stark herabgesetzt, die Sensibilität am erkrankten Arm völlig erloschen, gleich wie die Empfindlichkeit der linken Rumpfseite und zwar vorn und hinten. Die Mittellinie bildete die Grenze der Sensibilitätsstörung. Gesicht und Kopf zeigten normale Sensibilität; die Schmerzempfindung schien jedoch links am Halse schwächer als rechts. Am erkrankten Arm war außer der Schmerzempfindung auch der Tast- und Temperatursinn aufgehoben. An der Innenseite des kleinen Fingers der kranken Seite befand sich eine ca. 2 cm lange, verschiebliche Narbe von der Incision eines vor Jahren erlittenen Panaritiums herrührend. Schon damals soll Patient weder bei der Entstehung des Panaritiums, noch bei dessen Eröffnung nennenswerte Schmerzen empfunden haben. Biceps- und Tricepsreflex links fast erloschen, rechts gesteigert. An den unteren Extremitäten war die Schmerzempfindung wieder normal, ebenso an den untersten Bauchpartien. Am Gang nichts auffallendes, die Patellarreflexe waren jedoch beiderseits gesteigert. Kein Romberg. In den Jahren 1900 und 1901 soll Patient, wie ich nachträglich durch seinen Sohn erfuhr, noch je einmal den linken Arm luxiert haben, obwohl derselbe an Brauchbarkeit sehr eingebüßt (angeblich starke Schwäche) und deswegen viel geschont wurde. Patient starb im Jahre 1903 an einer Herzaffektion. Der behandelnde Arzt teilte mir mit, daß er zweimal noch Gelegenheit

hatte, in der letzten Lebensperiode des Patienten die Luxation einzurichten. Beachtenswert ist in diesem Falle eine Angabe des Patienten, daß sein Vater an dem gleichen Gelenkübel gelitten und daß derselbe sehr oft auf geringfügige Veranlassungen hin den linken Oberarmknochen ausrenkte.

Die hier angeführte Kasuistik deutet vorerst darauf hin, daß man bei sich wiederholenden Verrenkungen im Schultergelenk an die Syringomyelie als Grundaffektion zu denken und ihr Vorhandensein durch anderweitige klinische Merkmale festzustellen hat. Da, wie bereits erwähnt, die Erschlaffung der Kapsel und die daraus resultierende Luxation in einer Periode des Leidens auftreten kann, wo anderweitige syringomyelische Symptome noch fehlen, so sind rezidierende Schultergelenkverrenkungen zu den Früherscheinungen der Syringomyelie zu rechnen. Dem vorhandenen Beobachtungsmaterial entnehmen wir ferner, daß das linke Schultergelenk häufiger ergriffen wird, als das rechte. Die Schulterluxation hatte 15 mal links und 10 mal rechts ihren Sitz. Die von der Verrenkung befallenen Patienten gehören größtenteils dem männlichen Geschlechte an. Wir finden 23 Männer und nur 4 Frauen angegeben. Bezüglich des Alters stand der jüngste Patient im 22., der älteste im 64. Lebensjahre; das am meisten betroffene Alter scheint das des 40.—55. Lebensjahres zu sein. Hinsichtlich der Luxationsform begegnen wir der Luxatio subcoracoidea am häufigsten, obwohl alle Verrenkungstypen zur Beobachtung gelangten. Als veranlassende Momente werden durchwegs geringfügige Traumen bezeichnet; mitunter entstand die Verrenkung spontan, ohne jegliche Veranlassung. Was die Lokalsymptome betrifft, so erfahren wir, daß der Humeruskopf durchwegs atrophisch war und daß im Gelenke abnorme Geräusche bestanden. In einer Anzahl von Fällen wurde eine Anschwellung des Gelenkes mit Erguß in dasselbe konstatiert, durchschnittlich aber waren außer der Atrophie des Humeruskopfes und der Kapselschlaffheit keine anderweitigen lokalen Veränderungen bemerkbar. Vom definitiven Ausgang der Arthropathie werden wir nicht unterrichtet, in den meisten Fällen wiederholte sich die Luxation häufig und gestaltete sich zu einer „habituellen". Nur in einem Falle Hoffmanns trat Heilung unter Steifigkeit des Gelenkes ein.

Therapeutisch lehrt uns die vorhandene Kasuistik, daß in 5 Fällen die Resektion des Humeruskopfes vorgenommenen wurde. Das Endresultat des Eingriffes blieb unbekannt, nur in dem Falle Czernys heißt es: rasche Heilung mit auffällig guter ganz schmerzfreier Beweglichkeit. Die Resektionen aber dürften bei dem in Rede stehen-

den Gelenkleiden nur in Ausnahmsfällen zur Ausführung gelangen. Die veränderten, das Gelenk umgebenden Weichteile, namentlich die erkrankte Muskulatur, dürfte kaum zu einem funktionell guten Resultate verhelfen. Operativ käme außer der Resektion, die Arthrodese im Schultergelenke in Betracht. Theoretische Erwägungen lassen auch diesen letzteren Eingriff bezüglich des Erfolges fraglich erscheinen. Wie Borchard richtig bemerkt, wird man nur in den allerseltensten Fällen Veranlassung zu einem operativen Vorgehen nehmen.

Ein orthopädischer Apparat, welcher das Schultergelenk gewissermaßen fixiert, wird in solchen Fällen noch die besten Dienste leisten.

VII.

Aus der chirurgischen Universitätsklinik zu Leipzig.
(Direktor: Geheimrat Prof. Dr. Trendelenburg.)

Experimentelle Untersuchungen und klinische Erfahrungen über die Verwertbarkeit von Novokain für die örtliche Anästhesie.

Von

Privatdozent Dr. H. Heineke und Dr. A. Läwen,
Assistenten der Klinik.

Auf dem Gebiete der Infiltrations- und der Leitungsanästhesie hat bis jetzt das Cocain seine herrschende Stellung behalten. Es hat hier in der Kombination mit Nebennierenpräparaten andere sonst recht brauchbare Ersatzmittel wie Eucain B und Tropacocain wieder zurückgedrängt. Anders verhält es sich in der Medullaranästhesie. Hier ist neuerdings die Bedeutung des Cocains durch Einführung einer neuen Substanz, des Stovains, wesentlich eingeschränkt worden. Die Benutzung des Stovains als medulläres Anästhetikum bedeutet zweifellos einen großen Fortschritt der lumbalen Anästhesierungsmethode. Der Wert der spinalen Stovainapplikation beruht darin, daß man eine am Körper höher emporsteigende Anästhesie erhalten kann, als es mit den zulässigen Cocaindosen zu erreichen ist, und daß Allgemeinwirkungen der Substanz vermöge ihrer geringeren Giftigkeit weniger zu fürchten sind. Trotz dieser Vorzüge, denen das Stovain neuerdings warme Empfehlungen für die Medullaranästhesie verdankt (Sonnenburg, Bier u. a.), hat die Stovainanwendung auch ihre Schattenseiten. Wie die Untersuchungen H. Brauns gezeigt haben, wird das Stovain vom Gewebe nicht reaktionslos vertragen, sondern bewirkt ausgesprochene Gewebsschädigungen, die sich bei Anwendung einer 10 proz. Lösung bis zur Gangrän steigern können. Wir haben bei einer ausgedehnten

Anwendung des Stovains für die medullare Anästhesie in einem nicht geringen Prozentsatz der Fälle auch Allgemeinerscheinungen, Übelsein, Erbrechen, Collaps und tagelang anhaltenden Kopfschmerz beobachtet. Wenn nun auch diese Allgemeinwirkungen unseren Erfahrungen nach niemals einen bedrohlichen Charakter annehmen, erscheint es doch dringend wünschenswert, ein Präparat zu erhalten, das mit noch geringerer Giftigkeit als Stovain die Indifferenz des Cocains den Geweben gegenüber verbindet. Als ideal kann ein Lokalanästheticum nur dann gelten, wenn es für alle Formen der Lokalanästhesie — Infiltrations-, Leitungs- und medullare Anästhesie gleichmäßig sicher und gleich gefahrlos verwendbar ist — eine Forderung, der weder das Cocain noch das Stovain genügen.

Unter diesem Gesichtspunkte gingen wir an die Prüfung einer Substanz heran, die von den Höchster Farbwerken unter dem Namen Novokain hergestellt wird.[1])

Das Novokain ist das Monochlorhydrat des para-Aminobenzoyldiaethylaminoaethanol von der Zusammensetzung

$$C_6H_4\begin{cases}NH_2\\COOC_2H_4N(C_2H_5)_2,\ HCl\end{cases}$$

und der Konstitutionsformel

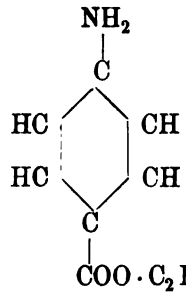

Das Salz kristallisiert aus Alkohol in Nädelchen, die bei 156° schmelzen. Es löst sich im Verhältnis 1:1 in Wasser zu einer neutral reagierenden Flüssigkeit. Die Lösung läßt sich, ohne daß das Präparat eine Zersetzung erleidet, aufkochen, und bleibt auch bei tagelangem Stehen in lose verstopften Glasflaschen vollständig klar.

1) Von der Höchster Firma wurden uns in dankenswerter Weise größere Versuchsquanten der Substanz zur Verfügung gestellt.

Wir untersuchten zunächst an Tieren die allgemeine Giftwirkung des Novokains, stellten dann an uns selbst quantitativ den Einfluß der Substanz auf die sensiblen Nervenenden und die Nervenstämme fest und prüften schließlich auf Grund dieser Versuche in geeigneten Fällen den Wert des Mittels für die Infiltrations- und Leitungsanästhesie, zuletzt auch für die Medullaranästhesie.

1. Die allgemeine Giftwirkung des Novokains.

Als Unterlagen standen uns hier die Ergebnisse von Versuchen zur Verfügung, die Biberfeld im Breslauer pharmakologischen Institut mit Novokain an Tieren angestellt hatte. Biberfeld fand, daß die Substanz bei sämtlichen Anwendungsarten (subkutan, intravenös oder spinal) etwa 2 bis 3 mal so wenig giftig als Stovain und ca. 5 bis 6 mal weniger giftig ist als Cocain. Ferner ist nach Biberfeld das Novokain mit Suprarenin kombinierbar.

Um uns über die Allgemeinwirkung der Substanz zu orientieren, haben wir eine Reihe von Vergiftungsversuchen am Kaninchen angestellt. In einer Versuchsserie haben wir den Tieren subkutan verschiedene Dosen Novokain in wässriger 10 proz. Lösung injiziert und so die allgemeine Wirkung überletaler und geringerer Mengen des Giftes hervorgebracht, dabei auch die Dosis minima letalis für 1 kg Kaninchen bestimmt; in einer anderen Serie haben wir dieselben Dosen des Giftes in derselben Konzentration kombiniert mit Suprarenin subkutan injiziert. Wir haben dabei auf 1 ccm wässriger Novokainlösung 1 Tropfen Suprareninlösung 1:1000 gegeben. Die Resultate dieser Versuche sind in nachfolgender Tabelle (S. 183 kurz zusammengestellt.

Aus diesen Versuchen geht hervor, daß die Dosis minima letalis Novokain pro Kilogramm Kaninchen bei 0,73 gr liegt, wenn die Substanz in 10 proz. Lösung subkutan injiziert wird. Biberfeld fand als tödliche Dosis für Kaninchen bei subkutaner Anwendung 0,35 bis 0,4 gr pro Kilogramm Körpergewicht. Da für das Cocain am Kaninchen bei subkutaner Injektion die niedrigste letale Dosis bei 0,1 gr pro Kilogramm zu finden ist, würde nach unseren Versuchen das Novokain bei subkutaner Anwendung etwa 7 mal weniger giftig sein als Cocain.

Bei großen Novokaindosen tritt sehr rasch nach der Injektion eine Lähmung der Extremitäten auf. Die Tiere fallen auf die Seite. Als Zeichen einer Lähmung der Atemmuskulatur besteht eine intensive, äußerst frequente Zwerchfellatmung. Sehr bald treten nach

Tabelle 1.

Gewicht des Kaninchens	Novokain-dosis pro kg. in 10 proz. Lösung	Suprarenin Zusatz	Eintritt der Vergiftung nach	Verlauf der Vergiftung
2500 gr	1,0 gr	—	4 Min.	Tod nach 9 Min.
2500 „	1,0 „	+	6 „	„ „ 19 „
2150 „	0,75 „	—	6 „	„ „ 19 „
2720 „	0,75 „	+	9 „	„ „ 34 „
1450 „	0,73 „	—	6 „	„ „ 21 „
1600 „	0,73 „	+	7 „	erholt sich
1670 „	0,70 „	—	7 „	erholt sich
2240 „	0,60 „	—	5 „	erholt sich. Dauer des Lähmungsstadiums 2 St. 7 Min.
2020 „	0,60 „	+	38 „	erholt sich. Vergiftung leichter. Dauer des Lähmungsstadiums 1 St. 19 Min.

diesem Stadium klonische Zuckungen der Extremitäten auf, die zuweilen den Charakter von Laufkrämpfen (Biberfeld) annehmen. Auch tonische Krämpfe sowie schwere opisthotonische Zuckungen, die das ganze Tier umherschnellen, haben wir beobachtet. Die Atmung wird immer frequenter und flacher. Am Maul und an der Nase tritt starke Zyanose auf. Der Tod scheint durch Atemstillstand zu erfolgen. Das Herz schlägt in der Regel noch einige Augenblicke weiter.

Bei kleineren Dosen (etwa von 0,6 gr abwärts) treten die Krämpfe zurück hinter einem anhaltenden Lähmungsstadium. Auch hier besteht stark beschleunigte Zwerchfellatmung.

Die Konzentration der subkutan injizierten Novokainlösungen scheint keinen Einfluß auf die Giftwirkung auszuüben. Wir haben, wie nachstehende kurz skizzierte Versuche beweisen, bei Einverleibung derselben Dosis in 10 proz. und 1 proz. Lösung die für die betreffende Dosis maximale Wirkung beobachtet.

Kaninchen 1450 gr. Subkutane Injektion von 0,73 gr Novokain[1] in 10 proz. Lösung. Eintritt der Lähmung 6 Min., Tod 21 Min. nach der Injektion.

Kaninchen 1920 gr. Subkutane Injektion von 0,73 gr Novokain in 1 proz. Lösung. Eintritt der Lähmung 5 Min., Tod 21 Min. nach der Injektion.

Kaninchen 2250 gr. Subkutane Injektion von 0,5 gr Novokain in 10 proz. Lösung. Das Tier fällt nach 5 Minuten um. Lähmungsdauer 1 Stunde 25 Minuten. Dann völlige Erholung.

Kaninchen 1920 gr. Subkutane Injektion von 0,5 gr Novokain in 1 proz. Lösung, Das Tier fällt nach 5 Min. um. Lähmungsdauer 1 Stunde. Dann Erholung.

Kaninchen 2050 gr. Subkutane Injektion von 0,25 gr Novokain in 10 proz. Lösung. Lähmung und Krämpfe nach 7 Min. Erste willkürliche Bewegungen 27 Min. nach der Injektion. Erholung.

Kaninchen 2100 gr. Subkutane Injektion von 0,25 gr Novokain in 1 proz. Lösung. Lähmung und Krämpfe nach 6 Min. Erste willkürliche Bewegungen 20 Min. nach der Injektion. Erholung.

Diese Versuche sprechen dafür, daß innerhalb gewisser Grenzen die Konzentration der subkutan injizierten Novokainlösungen bei der Erzeugung der Allgemeinwirkungen keine Rolle spielt; man wird also auch bei Anwendung verdünnterer Lösungen, wenn eine gewisse toxische Dosis überschritten wird, mit Allgemeinwirkungen zu rechnen haben. Es würde sich hier ein Unterschied vom Cocain herausstellen, bei dem bekanntlich die Konzentration der applizierten Lösung einen wesentlichen Einfluß auf die Hervorbringung von Allgemeinwirkungen ausübt.

Sehr deutlich kommt in Tabelle 1 zum Ausdruck, in welchem Grade der Suprareninzusatz die allgemeine Giftwirkung des Novokains modifiziert. Bei großen Novokaindosen und Suprarenin tritt die Allgemeinwirkung etwas später auf; bei kleineren Dosen wird die Schwere der Vergiftung herabgesetzt. Bei Injektion der Dosis minima letalis mit Suprarenin erholt sich das Tier, bei Applikation kleinerer Dosen wird der ganze Ablauf der Vergiftung abgekürzt. Aus diesen Beobachtungen folgt jedenfalls, daß durch das Novokain die gefäßverengernde Eigenschaft des Suprarenins nicht beeinträchtigt werden kann.

1) Auch im folgenden stets auf 1 kg Kaninchen gerechnet.

2. Die Wirkung des Novokains auf die sensiblen Nervenenden. Erfahrungen mit Novokain in der Infiltrationsanästhesie.

Bei der Prüfung der Wirkung des Novokains auf das Gewebe, insbesondere auf die sensiblen Nervenenden, hielten wir uns an die Methoden, die von H. Braun für derartige Zwecke ausgearbeitet worden sind.

Der Gang unserer Untersuchungen war folgender: Wir stellten durch Gefrierpunktsbestimmungen zunächst die osmotische Spannung der für uns in Betracht kommenden verschieden konzentrierten wässrigen Novokainlösungen fest und erhielten so einen Anhaltspunkt über die Höhe des zur Herstellung einer osmotisch indifferenten Lösung nötigen Kochsalzzusatzes. Über die gefundenen Gefrierpunktserniedrigungen gibt nachstehende Tabelle 2 Auskunft.

Tabelle 2

Konzentration der wässrigen Novokainlösungen	Gefrierpunktserniedrigung
0,5 proz.	— 0,08°
1 „	— 0,13°
2 „	— 0,25°
3 „	— 0,35°
4 „	— 0,44°
5 „	— 0,50°
5,46 „	— 0,54°
5,48 „	— 0,56°
5,5 „	— 0,57°
6 „	— 0,61°
10 „	— 0,84°

Eine der menschlichen Gewebsflüssigkeit isotonische Lösung stellt also die 5,48 proz. wässrige Novokainlösung dar. Die osmotische Spannung der Novokainsolutionen zeigt demnach große Übereinstimmung mit der der Cocainlösungen. (Die physiologische Konzentration der Cocainlösung liegt bei 5,8 Proz. — H. Braun.) Auf Grund dieser Untersuchungen glaubten wir bei der Feststellung der anästhesierenden Potenz der Novokainlösungen die quellenden

bezw. schrumpfenden Eigenschaften der Lösungen in genügender Weise auszuschalten, wenn wir die Konzentrationen bis zu 1 Proz. in 0,9 proz. Kochsalzlösung, die Konzentrationen von 5 Proz. an in destilliertem Wasser herstellten.

Den Einfluß des Novokains auf das Gewebe untersuchten wir nach H. Brauns Vorgange mit Hilfe von endermatischen Quaddeln, die wir an uns selbst, in einem Teile der Versuche auch an einer dritten Versuchsperson[1]) am Vorderarme bildeten. Die Wirkung des Novokains haben wir stets mit der einer gleich konzentrierten Cocainlösung verglichen. Unsere Versuchsresultate finden sich in Tabelle 3 (S. 187) zusammengestellt.

Aus diesen Versuchen folgt zunächst, daß Novokain ein lokales Anästheticum ist. Die Lähmung der sensiblen Nervenenden kommt bei Anwendung isotonischer Lösungen als spezifische Wirkung des Novokains zustande, ohne daß ihr eine als Schmerz wahrnehmbare Reizung vorhergegangen wäre. Die Gefäße scheinen vom Novokain nicht beeinflußt zu werden. Die Quaddeln sind bei unseren Versuchen immer spurlos wieder verschwunden; eine Schädigung des Gewebes findet also nicht statt. Die anästhesierende Potenz des Novokains ist, wie sich namentlich bei der Prüfung stark verdünnter Lösungen feststellen ließ, ziemlich erheblich geringer als die des Cocains. Eine Lösung von 0,05:100, die beim Cocain noch eine 2 bis 3 Min. währende Lähmung der sensiblen Nervenenden erzeugt, bewirkt beim Novokain eben noch eine ganz flüchtige Herabsetzung der Sensibilität. eine Wirkung, die nach den Untersuchungen von Braun und Heinze noch eine Cocainlösung 1:20000 zu erzielen vermag. Der graduelle Unterschied in der Wirkung beider Substanzen läßt sich. wie aus Tabelle 3 hervorgeht, bei allen geprüften Konzentrationen deutlich feststellen. Auch bei konzentrierteren Lösungen, wie z. B. bei 5 proz., ist die Novokainanästhesie flüchtiger, fast nur halb so lang während als die entsprechende Cocainanästhesie. Ausgesprochene Diffusionswirkungen, das heißt Wirkungen auf die der infiltrierten Partie nahe gelegenen Nervenenden, sind beim Novokain bei Lösungen von etwa 1 Proz. an zu konstatieren.

In einer weiteren Versuchsreihe haben wir die anästhesierende Wirkung von Novokain in Verbindung mit Suprarenin quantitativ geprüft. Wir gaben dabei auf 1 ccm der zu untersuchenden Novo-

1) Für diese Versuche stellte sich uns in dankenswerter Weise Herr cand. med. Gretschmann zur Verfügung.

Tabelle 3.

Konzentration der zur Bildung der Hautquaddel benutzten Lösung	Lösungsmittel	Wirkung von Novokain		Wirkung von Cocain	
		H	L	H	L
0,05 : 100	Kochsalz 0,9 proz.	Sofort Herabsetzung der Sensibilität, verschwindet nach 1 Min.	Dasselbe, verschwindet nach $^1/_2$ Min.	Volle Anästhesie für 3 Min., dann Rückgang, normale Sensibilität nach 7 Min.	Volle Anästhesie für 2 Min., normale Sens. nach 5 Min.
0,1 : 100	Kochsalz 0,9 proz.	Sofort Anästhesie, geht nach $^1/_2$ Min. in Hypästhesie über; norm. Sens. nach 6 Min.	Anästhesie, geht sofort in Hypästhesie über; norm. Sens. nach 6 Min.	Anästhesie für 6 Min., norm. Sens. n. 10 Min.	Anästhesie für 5 Min., norm. Sens. n. 10 Min.
0,2 : 100	Kochsalz 0,9 proz.	Anästhesie für 3 Min., norm. Sens. n 8 Min.	Anästhesie für 5 Min., norm. Sens. n. 8 Min.	Anästhesie für 9 Min., norm. Sens. n. 11 Min.	Anästhesie für 7 Min., norm. Sens. n. 13 Min.
0,25 : 100	Kochsalz 0,9 proz.	Anaesthesie für 6 Min., norm. Sens. n. 8 Min.	Anästhesie für 5 Min., norm. Sens. n. 10 Min.	Anästhesie für 9 Min., norm. Sens. n. 14 Min.	Anästhesie für 8 Min., norm. Sens. n. 10 Min.
0,5 : 100	Kochsalz 0,9 proz.	Anästhesie für 9 Min., norm. Sens. n. 14 Min.	Anästhesie für 9 Min norm. Sens. n. 11 Min.	Anästhesie für 10 Min., norm. Sens. n. 13 Min.	Anästhesie für 10 Min., norm. Sens. n. 13 Min.
1 : 100	Kochsalz 0,9 proz.	Anästhesie für 13 Min. norm Sens. n. 17 Min. 4 Min. n. d. Injektion 1 mm breiter hypästhet. Hof um die Quaddel.	Anästhesie für 12 Min., norm. Sens. n. 16 Min.	Anästhesie für 19 Min., norm. Sens. n. 23 Min. 4 Min. n. d. Injektion 1 mm breiter hypaesthet. Hof.	Anästhesie für 20 Min., norm. Sens. n. 23 Min. 4 Min. n. d. Injektion 1 mm breiter hypästhet. Hof.
5 : 100	Aqua dest.	Anästhesie für 22 Min., 1 mm breiter anästhet. Hof; norm. Sens. nach 39 Min.	Anästhesie für 24 Min., 3 mm breiter anästhet. Hof; norm. Sens. nach 34 Min.	Anästhesie für 40 Min., 1 mm breiter anästhet. Hof; norm. Sens. n. 54 Min.	Anästhesie für 34 Min., 1 mm breiter anästhet. Hof; norm. Sens. nach 46 Min.

kainlösung 1 Tropfen der Suprareninlösung 1:1000. Die Ergebnisse dieser Versuche finden sich in Tabelle 4 zusammengestellt.

Tabelle 4.

Konzentration der Lösungen. Suprareninzusatz: 1 Tropfen Suprarenin 1:1000 auf 1 ccm der Lösung	Lösungsmittel	Wirkung von Novokain	Wirkung von Cocain
0,05:100	Kochsalz 0,9 proz.	Herabsetzung der Sensibilität auf 3 Min. (H. L.). Norm. Sensibilität nach 23 Min. (H), 26 Min. (L)	Anästhesie sofort nach der Injektion. Norm. Sensib. nach 6 Min. (H 12 Min. (L)
0,1:100	Kochsalz 0,9 proz.	Anästhesie von 2 Min. (H. L.). Norm. Sensib. nach 29 Min. (H), 12 Min. (L)	Anästhesie von 30 Min. (H), 12 Min. (L). Norm. Sensibil. nach 45 Min. (H), 21 Min. (L)
0,25:100	Kochsalz 0,9 proz.	Anästhesie von 14 Min. (H. L. G.) Normale Sensib. nach 44 Min. (H), 29 Min. (L) 28 Min. (G.)	Anästhesie von 26 Min. (H. L. G.) Norm. Sensib. nach 50 Min. (H) 33 Min. (L), 36 Min. (G
0,5:100	Kochsalz 0,9 proz.	Anästhesie von 3 St. (H. L. G.) dann allmählich verschwindend. Um die Quaddel bildet sich ein anästhet. Hof. von ca. ½ cm Breite	Anästhesie von 3 Std. (H. L. G.), Hof wie bei Novokain.
1:100	Kochsalz 0,9 proz.	Anästhesie von ca. 3 Stunden. Fast 2 St. lang besteht ein ½ cm breiter Hof um die Quaddel.	Anästhesie von ca. 4 Stunden
10:100	Aq. dest.	Anästhesie von 4—5 Stunden. Anästhet. Hof von 1 cm Breite. Geringer, rasch vorübergehender Injektionsschmerz	Wie bei Novokain

Aus diesen Versuchen geht hervor, daß das Suprarenin eine wesentliche Verlängerung der Novokainanästhesie zur Folge hat. Demnach bestätigt sich auch hier, daß das Novokain die gefäßverengende Wirkung des Suprarenins in keiner Weise be-

einträchtigt, ein Schluß, den wir bereits oben aus den Ergebnissen der Tierexperimente ziehen konnten.

Der Einfluß des Suprarenins läßt sich besonders deutlich erkennen an der Verlängerung der durch verdünnte Novokainlösungen gesetzten Anästhesie. Freilich zeigt sich auch hier noch die Überlegenheit des Cocains. Immerhin fanden wir in der 0,25 proz. Novokain-Suprareninsolution eine Lösung, die durchaus geeignet sein mußte, eine große Gewebspartie genügend lange sensibel auszuschalten, wenn dieselbe mit der Lösung überschwemmt wurde. Die Lösung wirkt noch 3 mal so stark anästhesierend als die von Schleich empfohlene Cocainkonzentration 1:1000 und ungefähr doppelt so stark als die Cocainkonzentration 2:1000, beide ohne Suprareninzusatz.

Als wichtig ist aus Tabelle 4 noch hervorzuheben, daß der Unterschied in der Dauer der Wirkung zwischen Novokain- und Cocain-Suprareninlösungen bei höheren Konzentrationen von etwa 0,5 Proz. an mehr und mehr verschwindet. Die Anästhesie einer mit der 0,5 proz. Novokain-Suprareninlösung gebildeten Quaddel hält 3 Stunden an, dauert also ebensolange wie die Anästhesie der gleich starken Cocain-Suprareninlösung. Eine 0,5 proz. Novokainlösung entfaltet auch bereits brauchbare Diffussionswirkungen. Die kleinen Wirkungsunterschiede, die bei derartigen Konzentrationen zwischen Novokain und Cocain immerhin noch zu beobachten sind, spielen für die Praxis keine Rolle mehr.

Was nun unsere praktischen Erfahrungen mit der Verwendung des Novokains in der Infiltrationsanästhesie anbetrifft, so erstrecken sich dieselben bisher auf etwa 50 Fälle. Es handelte sich dabei um Abszeßincisionen, Punktionen von kalten Abszessen und der Pleura, Exstirpationen von kleinen Geschwülsten (Lipome, Atherome, Hygrome), Versorgung von Wunden am Rumpf und den Extremitäten, Aufsuchen von Fremdkörpern in Hand und Fuß, Sehnenplastiken in der Hohlhand, endlich um 8 kleinere Laparotomien (Probeincisionen, Enterostomien, Gastrostomie). Wir verwendeten zur Infiltration entsprechend unseren experimentellen Resultaten eine Novokainlösung von 1:400 in 0,9 proz. Kochsalzlösung, natürlich mit Suprareninzusatz. Nur bei den Laparotomien gingen wir in der Regel so vor, daß wir Haut, Unterhautzellgewebe, Aponeurose, Muskulatur Schicht für Schicht mit der Lösung 1:400 unterspritzten, das Peritoneum selbst aber mit einer stärkeren

Lösung — 1:200 oder 1:100 — anästhesierten, indem wir einige Kubikzentimeter der stärkeren Lösung unter die freigelegte Fasci transversalis spritzten und dann einige Minuten warteten.

Die Erfolge bei der Infiltrationsanästhesie waren bei diesem Vorgehen durchweg vollkommene: vollständige Anästhesie von über einer Stunde, also für alle genannten Zwecke von durchaus genügender Dauer.

Was die verwendete Menge des Anästhetikums anbetrifft, so haben wir 0,2 gr Novokain = 80 ccm der 0,25 proz. Lösung in der Regel nicht überschritten und konnten mit dieser Menge natürlich für die meisten Eingriffe reichlich auskommen. Wir haben uns indes auch nicht gescheut, wenn nötig, 0,4, ja 0,5 gr der Substanz im ganzen zu verbrauchen, namentlich bei denjenigen Laparotomien, bei denen stärkere Lösungen zur Anästhesierung des Peritoneums Verwendung fanden.

Irgendwelche Allgemeinwirkungen des Novokains sind bei der Verwendung zur Infiltrationsanästhesie niemals zur Beobachtung gekommen, auch nicht bei Verbrauch von 0,5 gr des Mittels. Ebensowenig haben wir je lokale Schädigungen der Gewebe gesehen — die Heilung der Wunden erfolgte stets vollkommen reaktionslos.

3. Die Wirkung des Novokains auf die Nervenstämme. Novokain in der Leitungsanästhesie.

Aus unseren bisherigen Versuchen hatte sich ergeben, daß ausgesprochene Diffusionswirkungen bei Benutzung reiner Novokainlösungen etwa von der Konzentration 1:100, bei Anwendung von Novokain-Suprareninlösungen schon von der Konzentration 0,5:100 an zu finden waren. Von dieser Tatsache hatten wir bei der Prüfung der Novokainwirkung auf Nervenstämme, die doch meist nur durch perineurale Injektionen zu beeinflussen sind auszugehen.

Wir injizierten uns die Substanz in unsere eigenen Finger und beobachteten die Wirkung. Die Versuche sind im folgenden kurz wiedergegeben.

1. (L.) Umspritzung des Grundgliedes am linken Mittelfinger mit 2 ccm einer 0,5 proz. Novokainlösung, der auf 1 ccm 1 Tropfen Suprarenin 1 : 1000 zugesetzt waren. Die Anästhesie breitet sich nach der Fingerkuppe zu aus. Der ganze Finger ist nach 19 Min. anästhetisch. Dauer der Fingeranästhesie 2 Stunden 19 Min., dann rascher Rückgang.

2. (Gr.) Umspritzung des Grundgliedes am linken 4. Finger mit 2 ccm einer 1 proz. Novokainlösung und demselben Suprareninzusatz wie oben. Finger nach 8 Min. anästhetisch, bleibt es 2 Stunden lang.

3. (L.) Umspritzung des Grundgliedes am abgeschnürten linken 4. Finger mit 2 ccm einer 0,5 proz. Novokainlösung. Der ganze Finger ist nach 19 Min. anästhetisch. 20 Minuten nach Erreichung der totalen Fingeranästhesie wird die Abschnürung entfernt. 16 Min. später ist die Sensibilität des Fingers wieder normal.

Aus diesen Versuchen geht hervor, daß bereits mit 0,5 proz. Novokainlösungen mit Abschnürung oder Suprareninzusatz eine absolute Leitungsanästhesie an den Fingern herzustellen ist. Für praktische Zwecke ist aber die 0,5 proz. Lösung noch nicht recht brauchbar, da bei dieser Konzentration die bis zum Eintritt der Anästhesie verstreichende Zeit zu lang ist. Bei Verwendung einer 1 proz. Lösung fällt dieser Nachteil weg: die letztere Konzentration mußten wir daher für den praktischen Gebrauch heranziehen.

Unsere klinischen Erfahrungen mit der Leitungsanästhesie erstrecken sich auf etwa 40 Fälle von Operationen an Fingern und Zehen. Wir erreichten hierbei mit 2—3 ccm der 1proz. Novokain-Suprareninlösung stets vollkommene Anästhesie, auch bei Operationen im Bereiche der Metacarpo- und Metatarsophalangealgelenke. Die Anästhesie begann entsprechend den Experimenten 6—10 Minuten nach der Injektion und dauerte weit über eine Stunde. Allgemeinerscheinungen und lokale Gewebsschädigungen kamen ebensowenig wie bei der Infiltrationsanästhesie zur Beobachtung.

Zur Herstellung der Anästhesie am Alveolarfortsatz bei Zahnextraktionen haben wir 1 und 2 proz. Lösung mit Suprarenin verwendet und damit in etwa 40 Fällen durchaus dieselben Resultate erzielt wie mit Cocain. Doch wird man vermutlich gerade hier auch 3 und 4 proz. Lösung des Novokains oft mit Nutzen verwenden können, da am Alveolarfortsatz erhebliche Diffusionswirkungen von dem örtlich anästhesierenden Mittel verlangt werden, und ein Überschuß der Substanz deshalb hier recht erwünscht ist; bei der geringen Giftigkeit des Novokains stehen der Verwendung der genannten stärkeren Lösungen, selbstverständlich nur mit Suprarenin, keine Bedenken entgegen, wenn im ganzen nicht mehr wie 0,2 der Substanz verbraucht werden.

Die Ausschaltung umschriebener Hautpartien nach der Umspritzungsmethode von Hackenbruch, die eine Mischform der Infiltrations und Leitungsanästhesie darstellt, haben wir in vollkommener Weise mit 0,5 proz. Novokain-Suprareninlösung erreicht.

4. Erfahrungen mit Novokain in der Medullaranästhesie.

Unser Urteil über die Verwendbarkeit des Novokains zur Medullaranästhesie gründet sich bisher auf 29 Fälle. Da die in den Lumbalsack injizierten Flüssigkeiten durch die Cerebrospinalflüssigkeit sofort stark verdünnt werden, mußten wir höher konzentrierte Lösung hierbei verwenden, wenn wir bei der geringeren anästhesierenden Potenz des Novokains Erfolg haben wollten. Zuerst gebrauchten wir eine 5 proz., also annähernd isotonische Lösung; da uns diese aber anfangs nicht zu genügen schien, erhöhten wir die Konzentration der Lösung auf 10, zuletzt auf 15 Proz.

Die Lösungen stellten wir uns stets frisch mit sterilem destilliertem Wasser im Reagensglas her, kochten die Lösung dann auf, kühlten sie wieder ab und gaben auf 1 ccm 1 Tropfen der Suprareninlösung 1:1000. Wir injizierten in der üblichen Weise in sitzender Stellung des Patienten, seltener in Seitenlage, zwischen 2. und 3. oder 3. und 4. Lendenwirbel. Vor der Injektion zogen wir etwas Cerebrospinalflüssigkeit in die Spritze ein, um die in der Kanüle bleibenden Reste der Lösung nicht zu verlieren. Eine andere Bedeutung messen wir dieser Prozedur nicht bei.

Von der Beckenhochlagerung nach der Injektion haben wir im allgemeinen nach den von Bier-Dönitz festgelegten Grundsätzen Gebrauch gemacht.

Die Einzelheiten unserer Erfahrungen über die Novokain-Medullaranästhesie haben wir in der anhangsweise beigefügten Tabelle niedergelegt. Zusammenfassend können wir folgendes sagen:

Mit Dosen von 0,1—0,15 gr Novokain in 5 oder 10 proz. wässriger Lösung kann man mit großer Sicherheit eine vollkommmene Anästhesie der Dammgegend und der unteren Extremitäten erhalten.

Für die Anästhesierung der oberhalb der Leistenbänder gelegenen Regionen leistet das Novokain sicher ebensoviel wie Stovain. Mit 0,15 gr Novokain und steiler Beckenhochlagerung kann man mit Sicherheit und, so viel wir bisher sahen, ohne Gefahr eine Anästhesierung der Bauchdecken bis zum Rippenbogen erreichen. Muß die Bauchhöhle eröffnet werden, so löst bei dieser Dosis das Ziehen am Mesenterium in manchen Fällen noch schmerzhafte Sensationen aus; diese Schmerzen können bei manchen Individuen auch schon durch relativ leichte Einwirkungen auf das

Bauchfell, so durch Ziehen am Samenstrang oder an Bruchsäcken, hervorgerufen werden.

Ob es möglich ist, die Wirkung der lumbalen Novokainapplikation ohne Gefahr noch weiter, z. B. bis zur vollständigen Anästhesierung der Bauchhöhle oder selbst auf den Thorax auszudehnen, sei es durch Anwendung höherer Dosen oder durch noch steilere und längerdauernde Beckenhochlagerung, das müssen wir vorläufig dahingestellt sein lassen. Überschritten haben wir die Dosis von 0,15 g bisher nur einmal (0,18 g s. Tabelle), allerdings mit vorzüglichem Erfolg und ohne bedrohliche Erscheinungen. Nachdem wir aber bei 0,15 g in zwei Fällen ein deutliches, wenn auch sehr rasch vorübergehendes Kleinerwerden des Pulses beobachtet hatten, haben wir die Dosis von 0,15 bisher nicht wieder zu überschreiten gewagt.

Was die Konzentration der Lösung anbetrifft, so haben wir, wie gesagt, meist 10 proz., einige Male auch 15 proz. Lösung verwendet; ein deutlicher Vorteil der höheren Konzentration gegenüber der 5 proz. Lösung hat sich dabei auf die Dauer nicht herausgestellt; wir sind deshalb wieder zu der 5 proz. isotonischen Lösung zurückgekehrt und werden diese zunächst weiter verwenden.

Bedrohliche Allgemeinerscheinungen des Novokains haben wir nicht beobachtet, abgesehen von den beiden schon erwähnten Fällen, bei denen der Puls für kurze Zeit auffallend klein und das Gesicht sehr blaß wurde. Von sonstigen Nebenwirkungen haben wir Übelsein, Aufstoßen und Erbrechen ebenso gesehen wie bei dem Stovain. Es muß aber hervorgehoben werden, daß wir unsere Beobachtungen über Novokain-Medullaranästhesie größtenteils bei Laparotomien gemacht haben; hier ist es schwer zu entscheiden, ob die Nebenwirkungen, namentlich das Erbrechen, dem Anästhetikum oder den Manipulationen am Mesenterium zur Last zu legen sind. Jedenfalls müssen hier weitere Erfahrungen in der Extremitätenchirurgie abgewartet werden. Auffallend war uns immer, daß sich unsere Patienten von diesen Allgemeinerscheinungen außerordentlich rasch erholten: Länger anhaltende Nachwirkungen wie Kopfschmerzen, über die hier nach Stovainanästhesie häufig geklagt worden ist, haben wir nach Novokainanästhesien nie beobachtet. Hier scheint uns also ein Vorzug der Substanz vor dem Stovain zu liegen. Auf die motorischen Nerven wirkt das Novokain zweifellos geringer wie das Stovain. In der Regel beobachteten wir nur Paresen der Beinmuskulatur; zuweilen fehlten auch diese, selbst wenn die Anästhesie weit emporstieg, vollkommen.

Als ein Nachteil der Novokain-Medullaranästhesie gegenüber der mit Stovain zu erreichenden scheint aus unseren Fällen hervorzugehen, daß die Dauer der gesetzten Anästhesie beim Novokain eine kürzere ist. Wir können diese Angabe aber ebenfalls nur auf unsere Erfahrungen bei Laparatomien gründen, bei denen am Schluß der Operation zuweilen Schmerzen bei der Bauchnaht, namentlich bei der Naht des Peritoneums angegeben wurden. Es müssen hier ebenfalls weitere Erfahrungen bei chirurgischen Eingriffen an den Extremitäten gemacht werden.[1])

Das Novokain hat sich also nach unseren experimentellen und klinischen Erfahrungen als ein zuverlässiges und brauchbares Lokalanästhetikum erwiesen. Das Novokain verbindet mit einer relativ geringen Toxicität ein Anästhesierungsvermögen, das dem des Cocains wenigstens in höheren Konzentrationen und bei Suprareninzusatz wenig nachsteht; für die Gewebe ist es vollkommen indifferent. Seine Lösungen sind sterilisierbar. Die Wirkung des Suprarenins wird durch Novokain nicht beeinträchtigt.

Ein wesentlicher Vorzug des Novokains ist weiter der, daß es für alle Formen der Lokalanästhesie gut verwendbar ist. In der Infiltrations- und Leitungsanästhesie vermag das Novokain vollkommen das Cocain zu ersetzen. Hier kommen seine guten Eigenschaften voll zur Geltung: die geringe Giftigkeit, die ihm vor dem Cocain und die Reizlosigkeit, die ihm vor dem Stovain den Vorzug geben. Über die Brauchbarkeit für die Medullaranästhesie sind die Akten noch nicht geschlossen. Daß es auch hier dem Cocain vorzuziehen ist, scheint sicher zu sein; ob es dem Stovain überlegen ist, muß noch dahingestellt bleiben, bis ausgedehntere Erfahrungen über die Dauer der medullären Novokainanästhesie im Vergleich zur Stovainanästhesie vorliegen.

Als besonders interessant möchten wir am Schlusse noch hervorheben, daß wir in dem Novokain zum ersten Male eine Substanz

---

1) Anmerkung bei der Korrektur: In der Klinik sind inzwischen weitere 20 Fälle von Medullaranästhesie mit Novokain und zwar mit der 5proz. isotonischen Lösung mit Suprarenin ausgeführt worden. Bei Injektion von 0,125 g = 2,5 ccm der Lösung und mit Hilfe der Beckenhochlagerung konnte regelmäßig volle Anästhesie bis zum Nabel oder bis zum Rippenbogen erzielt werden. Nebenwirkungen sind bei der genannten Dosis und Konzentration in einem geringeren Prozentsatz der Fälle aufgetreten als bei Verwendung der stärkeren Lösungen. Über Einzelheiten werden wir später berichten.

kennen gelernt haben, die — an und für sich von relativ geringem Anästhesierungsvermögen — erst durch den Zusatz von Nebennierenpräparaten befähigt wird, mit dem Cocain erfolgreich in Konkurrenz zu treten.

Anhang zu Kapitel 4.

1. Eröffnung eines perityphlitischen Abszesses vom Rectum aus. 26jähriger Mann. — Konzentration der Novokainlösung: 5 proz. — Dosis: 0,1 g. — Wirkung: Op. 4 Min. nach der Injektion schmerzlos. Anästhesie beschränkt sich auf die Dammgegend und auf das l. Bein. R. Bein wird nur am Fuß hypästhetisch. Geringe Schwäche der Beine.

2. Eröffnung eines perityphlitischen Abszesses vom Rectum aus. 58jährige Frau. — Konzentration der Novokainlösung: 5 proz. — Dosis: 0,1 g. — Wirkung: Op. schmerzlos. Anästhesie nach 4 Min. in der Dammgegend vorhanden, bleibt auf diese Gegend beschränkt. Sphinkter erschlafft. Gefühl der Schwere in den Beinen, aber keine Lähmung.

3. Perineale Prostatektomie. 71jähriger Mann. — Konzentration der Novokainlösung: 5 proz. — Dosis: 0,125 g. — Wirkung: Nach 7 Min. sind beide Beine bis zum Poupartschen Bande anästhetisch. Höher steigt die Anästhesie nicht. Operation schmerzlos. Nach 42 Min. ist das Periost am r. tuber ossis ischii bei Berührung mit dem scharfen Haken schmerzhaft. Ziehen an der Prostata als Leibschmerz empfunden. Nach 1 Std. 22 Min. sind nur noch die Füße anästhetisch. Keine motorische Lähmung der Beine.

4. Eröffnung und Ausschabung eines akuten Inguinaldrüsenabszesses. 50jähriger Mann. — Konzentration der Novokainlösung: 5 proz. — Dosis: 0,15 g. — Wirkung: Op. nach 7 Min. schmerzlos. Anästhesie steigt bis zur vorderen Interspinallinie. Parese beider Beine.

5. Radikaloperation einer großen Leistenhernie nach Bassini bei einer Frau. 59 Jahre. — Konzentration der Novokainlösung: 5 proz. — Dosis: 0,15 g. — Beckenhochlagerung: 2 Min. lang. — Wirkung: Anästhesie steigt bis über die Interspinallinie. Operation schmerzlos. Gegen Ende der Operation etwas Empfinduugen im oberen Wundwinkel. Motiliät der Beine nicht geändert.

6. Incision eines Abzesses in der rechten Inguinalgegend. — Konzentration der Novokainlösung: 5 proz. — Dosis: 0,15 g. — Beckenhochlagerung: Sofort. — Wirkung: Nach 9 Min. reicht die Anästhesie bis zur Interspinallinie. Operation ganz schmerzlos. Nach 21 Min. Anästhesie bis 2 Querfinger breit unter dem Nabel.

7. Excision von Varicen an beiden Beinen. 57jähriger Mann. — Konzentration der Novokainlösung: 5 proz. — Dosis: 0,15 g. — Beckenhochlagerung: Mehrere Minuten. — Wirkung: Anästhesie nur am Anus und an den Füßen, steigt auch nach $^1/_2$ Stunde nicht höher. Narkose.

8. Amputatio cruris. 70jährige Frau. — Konzentration der Novokainlösung: 10 proz. — Dosis: 0,1 g. — Wirkung: Anästhesie steigt beiderseits an den Beinen bis zum Trochanter major. — Nach 1 Stunde noch dieselbe Ausdehnung.

9. Versorgung einer Oberschenkelfraktur. 36jähriger Mann. — Konzentration der Novokainlösung: 10 proz. — Dosis: 0,1 g. — Wirkung: Anästhesie ist nach 22 Min. bis handbreit über den Rippenbogen gestiegen.

10. Urethrotomia externa bei Strictura gonorrhoica. 53jähriger Mann. — Konzentration der Novokainlösung: 10 proz. — Dosis: 0,1 g. — Wirkung: Anästhesie steigt bis zur Nabelhorizontalen.

11. Laparotomie in Nabelhöhe. Verschluß einer Dünndarmfistel. 22jähriger Mann. — Konzentration der Novokainlösung: 10 proz. — Dosis: 0,1 g. — Beckenhochlagerung: Sofort nach der Injektion auf 12 Min. — Wirkung: Anästhesie steigt bis zum Rippenbogen. Operation, auch Hervorheben der Darmschlingen schmerzlos. Naht des Peritoneums und der Haut (35 Min. nach der Injektion) schmerzhaft. Infiltrationsanästhesie.

12. Epigastrische Laparotomie bei perforiertem Magengeschwür. 18jähriger Mann. — Konzentration der Novokainlösung: 10 proz. — Dosis: 0,1 g. — Beckenhochlagerung: Sofort nach der Injektion steil auf 10 Min. — Wirkung: Anästhesie in 10 Min. bis zum Rippenbogen gestiegen. Operation schmerzlos. Keine Motilitätsstörung an den Beinen.

13. Resektion des Wurmfortsatzes im perityphlitischen Anfall. 23jährige Frau. — Konzentration der Novokainlösung: 10 proz. — Dosis: 0,12 g. — Beckenhochlagerung: Sofort. — Wirkung: Nach 8 Min. Anästhesie bis über den Nabel. Operation schmerzlos. Nach 33 Min. leichte Schmerzen in den tieferen Schichten des oberen Wundwinkels bei der Naht. Keine Parese der Beine. — Nebenwirkungen: Am Schluß der Operation etwas Brechreiz.

14. Herniotomie bei en bloc reponierter Hernia inguinalis incarcerata. 30jähriger Mann. — Konzentration der Novokainlösung: 10 proz. — Dosis: 0,12 g. — Beckenhochlagerung: Sofort auf 8 Min. — Wirkung: Nach 8 Min. Anästhesie bis zum Nabel. Operation schmerzlos bis auf Empfindungen bei der Naht im oberen Wundwinkel nach 43 Min.

15. Versorgung einer komplizierten Unterschenkelfraktur. 38jähriger Mann. — Konzentration der Novokainlösung: 10 proz. — Dosis: 0,15 g. — Wirkung: Nach 3 Min. Anästhesie bis zur Interspinallinie, nach 20 Min. bis handbreit über der Mamilla beiderseits, Hypästhesie am linken Kleinfingerballen. Starke Parese der Beine. — Nebenwirkungen: Nach 22 Min. Gefühl des Übelseins und Brechreiz. Puls klein. Pat. erholt sich nach einigen Min. wieder völlig und hat keine weiteren Nachwirkungen.

16. Versorgung einer komplizierten Unterschenkelfraktur (Knochennaht). 32jähriger Mann. — Konzentration der Novokainlösung 10 proz. — Dosis: 0,15 g. — Beckenhochlagerung. — Wirkung

Anästhesie reicht nach 8 Min. bis an den Nabel, nach 1 Stunde noch bis an die Pourpartschen Bänder. Operation absolut schmerzlos.

17. Incision und Ausschabung bei septischer, komplizierter Oberschenkelfraktur. 32jähriger Mann. — Konzentration der Novokainlösung: 10proz. — Dosis: 0,15 g. — Wirkung: Nach 8 Min. Anästhesie bis zur Interspinallinie, steigt nicht weiter. Operation ganz schmerzlos.

18. Oberschenkelamputation nach Gritti. 40jähriger Mann. — Konzentration der Novokainlösung: 10proz. — Dosis: 0,15 g. — Wirkung: Operation nach 21 Min. absolut schmerzlos.

19. Versorgung eines komplizierten Unterschenkelbruchs. 38jähriger Mann. — Konzentration der Novokainlösung: 10proz. — Dosis: 0.15 g. — Wirkung: Nach 8 Min. reicht die Anästhesie bis 1 Querfinger breit unter den Nabel. Operation ganz schmerzlos.

20. Radikaloperation einer freien Leistenhernie nach Bassini und einer Varicocele. 27jähriger Mann. — Konzentration der Novokainlösung: 10proz. — Dosis: 0,15 g. — Beckenhochlagerung: Sofort auf 12 Min. — Wirkung: Nach 14 Min. Anästhesie bis 2 Querfinger breit unterhalb der Interspinallinie. Beim Abbinden der Venen Schmerzen, so daß etwas Narkose gegeben wird. Die weitere Operation kann mit Spuren von Chloroform weitergeführt werden.

21. Bassinis Radikaloperation bei freier Leistenhernie. 48jähriger Mann. — Konzentration der Novokainlösung: 10proz.— Dosis: 0.15 g. — Beckenhochlagerung. — Wirkung: Nach 10 Min. Anästhesie bis zum Nabel, nach 42 Min. noch bis an den Rippenbogen reichend. Empfindungen beim Vorziehen des Netzes, das reseziert werden muß. Starke Parese der Beine. Zehen können nicht bewegt werden. — Nebenwirkungen: Pat. wird gegen Ende der Operation etwas blaß, Puls ziemlich klein; dann rasche Erholung.

22. Verschluß einer Cöcalfistel. 30jähriger Mann. — Konzentration der Novokainlösung: 10proz. — Dosis: 0,15 g. — Beckenhochlagerung: Auf 7 Min. — Wirkung: Beginn der Operation nach 7 Min. Bauchdecken ganz schmerzlos. Beim Vorziehen des Darmes Äußerung von Schmerzen. Naht des Peritoneums und der Haut (1 Stunde nach der Injektion) schmerzhaft. Keine Motilitätsstörungen der Beine.

23. Laparotomie, Resektion und zirkuläre Darmnaht am Dünndarm bei Fistel. 28jähriger Mann. — Konzentration der Novokainlösung: 10proz. — Dosis: 0,15 g. — Beckenhochlagerung: Sofort auf 8 Min. — Wirkung: Nach 9 Min. schmerzlose Laparotomie in Nabelhöhe. Während der Lösung des in großer Ausdehnung verwachsenen Dünndarmes Äußerung von Schmerzen. Nach 1 Std. ist die Naht des Peritoneums etwas schmerzhaft. Hautanästhesie noch bis zum Rippenbogen. — Nebenwirkungen: Stechen auf der Brust beim Lösen der Verwachsungen und Gefühl des Übelseins.

24. Resektion des Wurmfortsatzes bei Perityphlitis (Frühoperation). 65jähriger Mann. — Konzentration der Novokainlösung: 10proz. —

Dosis: 0,15 g. — Beckenhochlagerung: Sofort. — Wirkung: Nach 3 Min. Anästhesie bis an den Rippenbogen. Operation ganz schmerzlos. Am Schluß der Operation, 38 Min. nach der Injektion, reicht die Anästhesie noch fast bis zur Mammilla. Keine Parese der Beine. — Nebenwirkungen: Einmal Erbrechen während der Operation.

25. Diagnostische Laparotomie bei Hernia epigastrica. 55jähriger Mann. — Konzentration der Novokainlösung: 10proz. — Dosis: 0,15 g. — Beckenhochlagerung. — Wirkung: Nach 6 Min. Anästhesie bis zum Rippenbogen. Operation und Vorziehung des Magens schmerzlos. Starke Parese der Beine. — Nebenwirkungen: Beim Vorziehen des Magens Erbrechen. Nach Beendigung der Operation wird der Puls sehr klein und verlangsamt (50—60). Dann völlige Erholung.

26. Diagnostische Laparotomie bei inoperablem Rektumcarcinom. 61jähriger Mann. — Konzentration der Novokainlösung: 10 proz. — Dosis: 0,18 g. — Beckenhochlagerung. — Wirkung: Nach 10 Min. Anästhesie bis zum Rippenbogen. Laparotomie unter dem Nabel und Palpation der Leber absolut schmerzlos. 30 Min. nach der Injektion reicht die Anästhesie rechts bis zur 4., links bis zur 2. Rippe. — Nebenwirkungen: 20 Min. nach der Injektion einmaliges und unmittelbar nach Beendigung der Operation zweimaliges Erbrechen. Dann rasche völlige Erholung.

27. Doppelseitige Radikaloperation einer freien Leistenhernie nach Bassini. 49jähriger Mann. — Konzentration der Novokainlösung: 15 proz. — Dosis: 0,15 g. — Beckenhochlagerung: Sofort auf 6 Min. — Wirkung: Nach 7 Min. Anästhesie bis zum Nabel. Operation schmerzlos bis auf Sensationen beim Ziehen am Bruchsack und Samenstrang. Angesprochene Parese beider Beine. — Nebenwirkungen: Am Schluß der Operation mäßiger Priapismus.

28. Exstirpation eines Meckelschen Divertikels bei Ileus. 37jährige Frau. — Konzentration der Novokainlösung: 15 proz. — Dosis: 0,15 g. — Beckenhochlagerung. — Wirkung: Operation schmerzlos. Sensationen beim Ziehen am Darm. — Nebenwirkungen: Gefühl des Übelseins während der Operation.

29. Transplantation am Oberschenkel. 55jähriger Mann. — Konzentration der Novokainlösung: 15proz. — Dosis: 0,15 g. — Beckenhochlagerung: Sofort. — Wirkung: Nach 3 Min. Anästhesie bis zur Nabelhorizontale. Operation absolut schmerzlos. — Nebenwirkungen: 6 Min. nach der Injektion Übelkeit und Erbrechen; noch während der Operation rasche Erholung.

VIII.

Kleinere Mitteilung.

Aus der chirurgischen Abteilung des Krankenhauses Huyssens-Stiftung, Essen-Ruhr. (Leitender Arzt: Dr. Morian.)

Kahnbeinbrüche der Fußwurzel.

Von

Dr. **Bergmann**,
I. Assistenzarzt.

(Mit 5 Abbildungen.)

Frakturen der kleinen Fußwurzelknochen sind bisher fast garnicht beschrieben worden. Nur Kohlhardt [1]) hat einen Fall von Fraktur des Kahnbeines mitgeteilt. Der Grund liegt einerseits in der Seltenheit dieser Verletzungen überhaupt, andererseits aber auch darin, daß die Diagnose bis zur Anwendung der Röntgenstrahlen erhebliche Schwierigkeiten machte und erst durch diese in exakter Weise möglich wurde. Manche Fraktur mag wohl früher als eine schwere Distorsion aufgefaßt worden sein. Wegen der erheblichen Funktionsstörungen, die diese Verletzungen hinterlassen, beanspruchen sie, besonders in Berücksichtigung der Unfallgesetzgebung, ein erhebliches Interesse.

Drei Fälle von Brüchen des Kahnbeines kamen in den letzten Monaten in unserem Krankenhause zur Beobachtung.

In dem ersten Falle handelte es sich um einen 33jährigen Dachdecker, der aus einer Höhe von 18 m auf die Zehenballen des plantarflektierten rechten Fußes gefallen war. An dem stark geschwollenen r. Fuß fiel eine Erhebung an der Stelle des Kahnbeines auf, die vom Sprunggelenk durch eine seichte Furche getrennt war, sowie eine Verbreiterung des Fußrückens medialwärts an dieser Stelle. Man fühlte an der Stelle der Erhebnng einen scharfkantigen schmerzhaften Knochenvorsprung, der als der obere Teil des Kahnbeines angesprochen werden mußte. Der innere Fußrand war verkürzt um 0,75 cm im Verhältnis zu dem des linken Fußes. Die vordere Fußhälfte stand adduziert und flektiert. Bei Bewegungen der vorderen Fußhälfte trat

1) Kohlhardt, Inaug.-Diss. Halle 1898. Seltene Verletzungen der Fußwurzel.

an der Stelle des Kahnbeines Crepitation auf. Es handelte sich um einen Compressionsbruch des Kahnbeines, dessen Einzelheiten sich durch verschiedene Röntgenaufnahmen erkennen ließen. Der Sprungbeinkopf war in das Kahnbein hineingedrungen und hatte die Bruchstücke nach oben, nach innen und nach unten auseinandergesprengt; auf einer seitlichen Aufnahme war besonders die dorsale Verschiebung eines dorsalen Bruchstückes deutlich. Der Sprungbeinkopf berührte fast die Keilbeine, die ebenso wie er selbst unverletzt waren. Nur an dem oberen inneren Winkel des

Fig. 1.

Würfelbeines war ein kleines Stück abgesprengt. Auf einer Aufnahme vom Fußrücken war ein medialwärts herausgedrängtes Bruchstück zu sehen, sowie vor dem Sprungbeinkopf der Schatten eines plantaren und des dorsalen Bruchstückes. Das Calcaneo-Cuboid-Gelenk klaffte und gab so ein Bild von dem Grade der Adduktionsstellung der vorderen Fußhälfte (siehe Bild 1, 2).

Um einen Compressionsbruch des Kahnbeines, der aber mancherlei Verschiedenheiten von dem ersteren aufwies und von Brüchen im Fersenbein und Würfelbein begleitet war, handelt es sich in dem zweiten Fall. Ein Arbeiter war aus der Höhe des zweiten Stockwerkes auf die Spitze des

plantarflektierten linken Fusses gefallen. Der Fuß stand in Supinations- und Adduktionsstellung; der innere Fußrand war im Verhältnis zu rechts um 0,75 cm verkürzt. Auf eine vor dem oberen Sprunggelenk befindliche Furche folgte in der Gegend des Kahnbeines ein nach hinten scharf abgrenzbarer Knochenvorsprung, der der hinteren oberen Kante des Kahnbeines entsprach und nach vorne in die obere Fläche der Keilbeine überging. Auch am Würfelbein war ein unregelmässiger Knochenvorsprung durchzutasten. Bei Bewegungen der vorderen Fußhälfte trat an diesen Stellen Crepitation auf. Auf Röntgenbildern war zu sehen, daß das Sprungbein

Fig. 2.

sich mit seinem Kopf in das Kahnbein hineingebohrt und dasselbe zertrümmert hatte. Das dorsale Bruchstück des Kahnbeines war dorsalwärts verschoben, hatte aber seine Verbindung mit den Keilbeinen nicht verlassen. Außerdem war der Sprungbeinkopf lateral vorgedrungen, während das obere Stück des Kahnbeines außer nach oben auch medialwärts verdrängt war. Das untere Bruchstück des Kahnbeines war vor dem Sprungbeinkopf als querer Schatten sichtbar. Durch das Tiefertreten das Sprungbeinkopfes war außerdem das sustentaculum tali abgesprengt, das Würfelbein teilweise zertrümmert und die Verbindungen des Calcaneo-Cuboid-Gelenkes unter Absprengung von Teilen der Gelenkenden zerrissen (s. Bild 3).

Das Präparat eines dritten Falles von Kahnbeinbruch kam in unseren

Besitz bei der Sektion eines Mannes, der von der Höhe des zweiten Stockwerkes auf seine Füße gefallen war. Er starb einige Stunden nach der Verletzung an Fettembolie, die infolge complizierter Compressionsfrakturen beider Unterschenkel und Oberschenkel aufgetreten war. Auch fanden sich bei der Sektion beiderseits Fersenbeinbrüche, die übrigen Fußwurzelknochen waren unversehrt. Nach dem Bilde, das das Präparat bietet, kann es sich nur um eine Compressionsfraktur des Naviculare handeln, die zustande kam, indem beim Fall auf die Fußspitze das Sprungbein in die Mulde des Kahnbeins hineingetrieben wurde. Erst dann traf die Ferse auf und es kamen dann die Brüche des Fersenbeines, Unter- und Oberschenkels zu-

Fig. 3.

stande. Der eindringende Sprungbeinkopf hatte das Kahnbein in ein dorsales und plantares Bruchstück zerlegt, dessen Bruchlinie fast genau dem unteren Rande der Keilbeingelenkflächen entsprach. Das dorsale Bruchstück war auf der concaven Fläche in drei Bruchstücke zerlegt, entsprechend den drei Keilbeinflächen auf der convexen Seite; eine der Bruchlinien durchtrennte den Knochen bis zur convexen Fläche und verlief hier entsprechend der Linie zwischen dem 2. und 3. Keilbeingelenk (s. Bild 4, 5.)

Während der erste und dritte Fall wohl zweifellos als Frakturen des Kahnbeins anzusprechen sind, könnte vielleicht der zweite Fall wegen der Verschiebung der vorderen Fußhälfte als eine Luxation oder Subluxation

im Chopartschen Gelenk aufgefaßt werden. Ich glaube aber, daß die Fraktur des Kahnbeins so im Vordergrunde des ganzen Verletzungsbildes steht, daß dieser Fall zu den Frakturen und nicht zu den Luxationen zu rechnen ist.

Zweckmäßig erscheint es mir, die Kahnbeinbrüche einzuteilen in direkte und in indirekte Brüche. Daß es durch das Auftreffen eines Gegenstandes

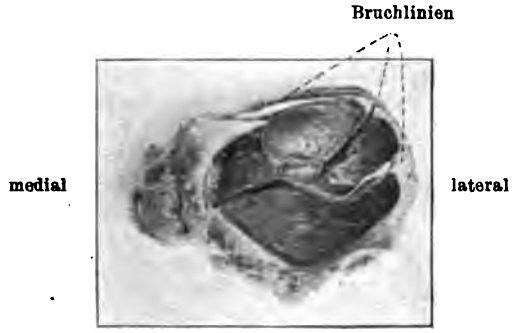

Fig. 4.
Articulat c. Talo.

direkt auf das Kahnbein zu einem direkten Bruch dieses Knochens kommen kann, ist ohne weiteres verständlich. Die indirekten Brüche des Kahnbeins entstehen durch Compression des Kahnbeins zwischen den Keil-

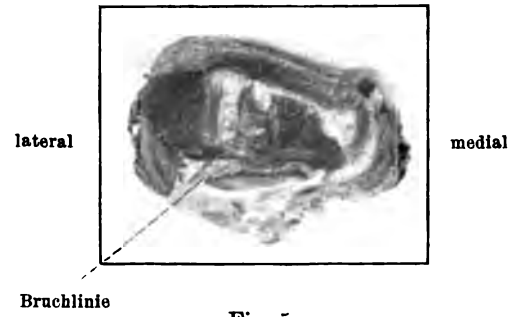

Fig. 5.
Articulat c. Cuneiform.

beinen und dem Sprungbeinkopf bei Compression des Fußes in der Längsaxe. Die Compression erfolgte in unseren Fällen durch Sprung auf die Zehenballen bei plantarflektiertem Fuß; in dem Fall von Kohlhardt war ein Reiter beim Sturz mit seinem Pferde so unter dasselbe geraten, daß der Fuß in der Längsrichtung zwischen dem Boden und dem Körper des Pferdes zusammengedrückt wurde.

Der Typus der indirekten Fraktur oder Compressionsfraktur des

Kahnbeins wird wiedergegeben durch die Fraktur, die das Präparat des dritten Falles zeigt (s. Bild 4, 5). Der in die Mulde des Kahnbeins hineingetriebene Sprungbeinkopf zersprengt zunächst das Kahnbein in ein dorsales und ein plantares Bruchstück, in ein dorsales, das mit dem Keilbein in Verbindung steht, in ein plantares, das, ohne sich an andere Knochen anlehnen zu können, ungestützt nach unten hervorragt. Die Bruchlinie verläuft daher auf der convexen Fläche des Kahnbeins, entsprechend dem unteren Rande der Keilbeingelenkflächen. Durch die weitere Gewalteinwirkung des Sprungbeinkopfes wird das obere Bruchstück in drei Bruchstücke zersprengt, entsprechend den drei Keilbeingelenkflächen. Das Kahnbein zerfällt also zunächst in vier Bruchstücke, ohne daß die Bruchstücke ihren Zusammenhang aufgäben oder eine Verschiebung derselben in ihrer Lagebeziehung zu den benachbarten Knochen einträte. Ich nenne derartige Brüche des Kahnbeins die einfachen Compressionsfrakturen ohne Dislokation. Bei einer stärkeren Gewalteinwirkung tritt eine Verschiebung der Bruchstücke ein, dieselben werden zwischen den comprimierenden Knochen herausgedrängt, es entsteht die Compressionsfraktur mit Dislokation der Bruchstücke. Die Verschiebung der Bruchstücke erfolgt am leichtesten nach der Richtung, wo der geringste Widerstand sich findet, d. h. wo keine benachbarten Knochen im Wege stehen und wo der schwächste Bandapparat sich findet. Ein weiteres Moment für die Richtung der austretenden Bruchstücke ist gegeben durch die physiologische Wölbung des Fußes. Wird der Fuß in seiner Längsaxse comprimiert, so wird das Fußgewölbe eine noch stärkere Krümmung erhalten. Das abgesprengte plantare Bruchstück, dem distal kein anderer Knochen vorgelagert ist, wird zunächst nicht weiter comprimiert. Das dorsale Bruchstück oder vielmehr die drei dorsalen Bruchstücke werden aus der höchsten Stelle des Fußgewölbes herausgedrängt. Dieses Herausdrängen wird noch begünstigt durch die Gestalt der Bruchstücke, die wie ein Keil mit der Basis nach oben zwischen den comprimierenden Knochen liegen, sowie auch durch die entsprechende Abschrägung des Sprungbeinkopfes. Die Verschiebung wird daher vorwiegend nach dem Fußrücken, dorsalwärts erfolgen. Zerreißen aber die dorsalen Bänder der Kahnbein-Keilbein-Gelenke nicht, so werden nicht die dorsalen Bruchstücke allein, sondern mit ihnen die vordere Fußhälfte dorsalwärts verschoben werden.

Der nach unten und lateralwärts weiter vordringende Sprungbeinkopf wird je nach der Stärke der einwirkenden Gewalt auch noch zu einer Fraktur des Fersenbeins und Würfelbeins führen können, wie es in Fall 2 geschah.

Die Diagnose der Kahnbeinbrüche kann schwierig sein, wenn es sich nur um einen Bruch ohne Verschiebung der Bruchstücke handelt, wie es das Präparat veranschaulicht. Leichter ist die Diagnose, wenn die Bruchstücke stark verschoben sind, wenn die aus der Lücke herausgetriebenen Bruchstücke fühlbar sind, wenn der innere Fußrand verkürzt ist und über der Stelle des Kahnbeins noch andere Symptome einer vorhandenen Fraktur, besonders Druckschmerz und Crepitation bestehen. Vor Anwendung der Röntgenstrahlen erwuchs aber bei diesen Fällen, wenn die zuletzt erwähnten Symptome fehlten, eine andere diagnostische Schwierigkeit, nämlich die Unterscheidung von Luxationen im Talo-Navicular-Gelenk oder von Luxationen

des Naviculare. Bähr[1]) bezeichnet als Luxationen resp. Subluxationen im Talo-Navicular-Gelenk die Fälle, in denen der von diesem Gelenk nach vorn gelegene Teil des Fußes verrenkt ist, als Luxation resp. Subluxation des Naviculare die eigentlichen oder isolierten Kahnbeinverrenkungen, bei denen die Keilbeine ihre Lagebeziehungen nicht eingebüßt haben. Mit ersteren könnte eine Fraktur des Kahnbeins mit Dislokation des dorsalen Bruchstückes einschließlich der mit ihm in Verbindung gebliebenen vorderen Fußhälfte, mit letzteren eine Fraktur des Kahnbeins mit Verschiebung des dorsalen Bruchstückes allein verwechselt werden. Von der ersteren Form stellt Bähr 2 Fälle, von der letzteren 5 Fälle aus der Literatur zusammen. Vielleicht hat es sich bei dem einen oder dem anderen dieser Fälle nicht um Luxationen, sondern um Brüche des Kahnbeins mit Verschiebung der Bruchstücke nach oben gehandelt; denn in keinem der Fälle konnte die Diagnose einer Luxation durch Röntgenaufnahmen bestätigt werden, da die Beobachtungen vor die Zeit der Anwendung der Röntgenstrahlen fallen. Daß eine vollständige Luxation des Kahnbeins nach oben eintreten kann, muß bei dem großen dorso-plantaren Durchmesser des Knochens für unwahrscheinlich gelten; auch ist ein derartiger Fall bisher noch nicht beschrieben worden. Ob aber überhaupt das conzentrisch verjüngte Kahnbein ohne größere Nebenverletzungen subluxiert werden kann bei einer Compression des Fußes von vorn nach hinten, erscheint nach unseren Beobachtungen über Kahnbeinbrüche zweifelhaft.

Die Therapie der Kahnbeinbrüche wird zunächst in einer Reposition der dislocierten Bruchstücke bestehen müssen. Dieselbe wird wegen der starken Schmerzhaftigkeit meist eine Narkose erfordern. Sind die Bruchstücke dislociert, ist der innere Fußrand verkürzt, die Lücke für die Bruchstücke des Kahnbeins stark verengt, so muß dieselbe durch starken Zug an der vorderen Fußhälfte, combiniert mit Flexion und Abduktion der vorderen Fußhälfte zu vergrößern angestrebt werden, wie es Bähr für die Reposition des luxierten Kahnbeins angibt. Durch direkten Druck wird sodann das Kahnbein reponiert. Die Reposition der Fragmente wird meist schwierig sein und nur unvollkommen gelingen, da eine vollständige Adaption der Bruchstücke, deren Bruchflächen wegen der erfolgten Compression nicht mehr auf einander passen, nicht möglich ist. Hierzu kommt dann noch als ein zweites Hindernis die Interposition von Teilen der Bänder und Kapsel. In schweren Fällen könnte vielleicht die Resektion der vorspringenden Bruchstücke in Frage kommen. Ist die Reposition gut oder auch nur unvollkommen gelungen, so tritt als zweite Schwierigkeit auf die Erhaltung des erzielten Resultates. Wegen der meist sehr erheblichen Schwellung wird dieses durch einen circulären Gipsverband nur wenig erreicht werden; auch ist bei ihm die Gefahr der Entstehung eines Decubitus über dem Bruchstück nicht gering. Besser bewährte sich uns eine starke plantare Gipsschiene, die von den Zehen über die Fußsohle bis zum oberen Drittel der Wade reichte, die dem in gute Stellung gebrachten Fußgewölbe genau anmodelliert ist und so das Zustandekommen eines Plattfußes verhindert. Darüber wird ein mit dreifacher

1) Bähr, Traumatische Luxationsformen der kleinen Fußwurzelknochen. Volkmanns Vorträge. 136.

Watteschicht gepolsterter fest comprimierender Verband angelegt, der die Ödeme beschränkt und die Bruchstücke in der richtigen Lage festhält. Der Verband kann täglich abgenommen werden, um den Fuß zu baden und zu massieren. Dieser letztere Teil der Behandlung ist für ein schließliches gutes functionelles Resultat einer der wichtigsten Faktoren. Obgleich das Fußgewölbe bei den Kahnbeinbrüchen gut erhalten oder sogar stärker als normal gewölbt ist, ist doch auf eine gute Sohlenplatte, wie sie die Gipsschiene darstellt, Gewicht zu legen, um bei Belastung des Fußes ein Durchdrücken des Fußgewölbes zu verhindern. Auch nach Entfernung des Verbandes muß noch längere Zeit aus demselben Grunde eine Sohlenplatte getragen werden.

Wie unvollkommen es trotzdem gelingt, die Bruchstücke zu reponieren und einen auch nur annähernd dem normalen entsprechenden Zustand herzustellen, zeigt sich in unserem Fall 1. auf Röntgenaufnahmen, die acht Monate nach der Verletzung angefertigt wurden (s. Bild 2). Wenn auch an dem nach acht Monaten nur wenig geschwollenen Fuß äußerlich außer einer Verbreiterung an der Stelle des Kahnbeines und einer Verkürzung des inneren Fußrandes, sowie geringer Adduktionsstellung und starker Behinderung der Bewegungen der vorderen Fußhälfte nichts wahrnehmbar war, das die schweren Störungen, über die der Mann klagte, zu rechtfertigen schienen, so belehrt uns ein Blick auf die Röntgenbilder, warum der Mann mit steifgehaltenem Fuß ging, sich nicht auf die Fußspitze erheben, seine Fußsohle beim Gehen nicht vom Boden abwickeln konnte und über Schmerzen an der Stelle des Kahnbeines klagte. Denn das dorsale Bruchstück überragte noch fast um 1 cm die übrigen Fußwurzelknochen. Der Sprungbeinkopf berührte fast die Keilbeine, der Sprungbeinkopf und die Keilbeine waren in Verbindung gebracht durch Callusmassen, die Artikulation der medialen Hälfte des Chopartschen und Lisfrancschen Gelenkes war aufgehoben.

Über das definitive Resultat des zweiten Falles ist uns genaues nicht bekannt, da dieser Patient aus äußeren Gründen schon bald aus unserer Behandlung trat.

Die Prognose der Kahnbeinbrüche ist keine günstige. Wenn auch durch passendes Schuhwerk eine gewisse Erleichterung beim Gehen gewährt werden kann, so bleiben doch schwere Störungen lange Zeit bestehen. Handelt es sich doch um eine Gelenkfraktur, durch die die Funktion zweier für die Gehfähigkeit des Fußes wichtigen Gelenke, des Talo-Navicular-Gelenkes und des Navicular-Cuneiform-Gelenkes, so gut wie aufgehoben werden.

IX.

Besprechungen.

1.

L. H. **Farabeuf.** Les vaisseaux sanguins des organes génito-urinaires du perinée et du pelvis. Mit 4 Textfiguren, 214 S. Paris 1905.

Farabeuf liefert uns hier eine sehr gründliche Studie über die Blutgefäße des kleinen Beckens und der darin liegenden Organe. Der Wert dieser Arbeit, welche einen bereits vergriffenen Essai eines seiner Schüler zum Ausgangspunkt nimmt, liegt vor allem in den teilweise recht guten Abbildungen, die von F. nach Originalpräparaten an der Leiche gewonnen sind. Im übrigen können „les petites nouveautés de ce travail" naturgemäß nur in der Feststellung feinerer anatomischer Verhältnisse liegen.

Dr. Graf-Kiel.

2.

O. M. **Lannelongue.** Lecons de chimique chirurgicale. 40 Textfiguren, 2 Farbentafeln, 593 S. Paris 1905.

In zwangloser Folge bespricht L. aus seiner reichen klinischen Erfahrung heraus eine Reihe von Themen aus dem Gebiete der praktischen Chirurgie, indem er in fesselnder Sprache deren Pathologie und Therapie, sowie die diagnostische Seite behandelt. Dazwischen finden sich verschiedene interessante zeitgeschichtliche Notizen eingeflochten, die auch den nichtfranzösischen Leser durch ihre elegante Schilderung gewinnen. Im einzelnen wird sehr ausführlich besprochen die Tuberkulose der Knochen, deren Behandlung durchaus nach konservativen Grundsätzen erfolgt: Extraartikuläre Chlorzinkinjektionen, intraartikuläre Jodoformcreosotinjektionen, strengste Immobilisierung. Eine ebenso eingehende Darlegung läßt L. den hereditär-syphilitischen Knochenerkrankungen zuteil werden, sowie den Beziehungen der hereditären Lues zu ätiologisch dunklen Krankheiten, der ein sehr weitgehender Einfluß eingeräumt wird wie bei Torticollis und der Pagetschen Knochenerkrankung.

Die Bauchchirurgie ist nur in dem Kapitel über Appendicitis vertreten, indem sich L. als unbedingter Anhänger der Operation à froid kennzeichnet, soweit nicht vitale Indikationen, Peritonitis oder Abszesse, ein Eingreifen früher nötig machen. Im übrigen enthält das Buch noch eine reiche Auswahl abgerundeter Besprechungen aus dem Gebiete angeborener chirurgischer Krankheiten sowie anderweitiger Knochenerkrankungen, wobei gute Abbildungen den Text erläutern. Es kann jedenfalls nach Form und Inhalt warm empfohlen werden. Dr. Graf-Kiel.

Anzeigen literarischer Neuigkeiten, welche der Redaktion zugeschickt worden sind:

Archives provinciales de Chirurgie No. 9. Sept. 1905.
Houzel: Résultat éloigné de la ligature de la veine cave inférieure (1 fig.
Soulié: A propos d'hématocèle pelvienne.
Patel et Duroux: Otite moyenne et abscès du cerveau. Shock chronique et mort subite dans les abscès du cervean (2 fig.).

Revue Française de Médecine et de Chirurgie No. 38, 39, 41.
Francoz: Traitement de la tuberculose osseuse.
Ferrand et Kronchkoll: Un cas d'adénite cervicale tuberculeuse traitée avec succès par les rayons X.
Broca: Greffe italienne pour cicatrice vicieuse des doigts.
Marinesco: Tétanie d'origine parathyroidienne.
Carlier et Curtis: Le rein tuberculeux polykystique chronique.

The St. Paul Medical Journal No. 10. Oct. 1905.
Rothrock: Pneumonia complicating surgical operations.
Warren Dennis: Diaphragmatic Hernia with report of a Case.
Mac Laren: Syphilis of the liver and its operative treatment.

Bulletin of the Johns Hopkins Hospital Vol. XVI, No. 174. 1905.
Stieren: A case of acquired cyst of the conjunctiva containing an embryonic toothlike structure.

American Journal of Surgery Vol. XIX, No. 2. Sept. 1905.
Lilienthal: Remarks on the surgery of the stomach.
Barrett: The appendix and its relation to pelvic disease.
Thorndike: Cases illustrating of few points in the operative treatment of renal calculus.

Publications of Cornell University Medical College Vol. IV. 1904 New York
Beebe: The chemistry of malignant growths.
Ramsay Hunt: Acute infections osteomyelitis of the spine and acute suppurative Perimeningitis.
Fraenkel and Hunt: Contribution to the surgery of neurofibroma of the acoustic nerve.

Archivio di Ortopedia fasc. 4. 1905.
Calamida: Ossificazioni muscolari traumatiche.
Vulpius: Apparecchio ed operazione nella terapia ortopedica.
Anzoletti: Annotazioni intorno al piede equino cavo acquisito ed all'equinocavismo quale sintoma di un' affezione nervosa non ancora descritta.

La Clinica chirurgica No. 8. Ag. 1905.
Ceccherelli: Ancora poche parole sulla cura chirurgica della cirrosi epatica.
Donati: I carcinomi primitive dei dotti biliari extra-epatici.
Ferruccio e Alcardo: Le fibre' elastiche nel tessuto di cicatrice in rapporto a differente materiale di sutura.
Gatti: Decapsulazione renale bilaterale per nefrite cronica.

Von der Encyklopädie der praktischen Medizin (herausg. von Schnirer und Vierordt, Verlag von Alfred Hölder, Wien 1905) ist Lief. 1—4 erschienen. Baum-Kiel.

X.

Aus dem städtischen Krankenhause im Friedrichshain, Berlin.

Melanosarkom des harten Gaumens. Ein Beitrag zur doppelseitigen Oberkieferresektion.

Von

Dr. med. **Hans Seidel**,
Assistenzarzt.

(Mit 2 Abbildungen.)

Totale und ausgedehnte doppelseitige Oberkieferresektionen wegen bösartiger Geschwulstbildung sind verhältnismäßig selten ausgeführt worden. Daß sie trotz der schwierigen Technik erfolgreiche Resultate liefern können, zeigen die ältere Arbeit von H. Braun (1)[1]) und die neuere von Reim (2), in denen man die wenigen in der Literatur bekannt gewordenen bezüglichen Fälle zusammengestellt findet. Auf diese Operation in einzelnen wichtigen Punkten einzugehen, gibt mir ein Fall von Melanosarkom des harten Gaumens Gelegenheit, das auch pathologisch-anatomisches Interesse beanspruchen darf.

Zunächst die Krankengeschichte.

55jährige Frau ohne hereditäre Belastung. Keine ernstlichen vorangegangenen Krankheiten. Seit etwa $^1/_2$ Jahr Anschwellung am Alveolarfortsatz des Oberkiefers rechts dicht neben der Mittellinie. Die Geschwulst wuchs langsam, ging bald nach links hinüber, erstreckte sich schließlich auch weit über den harten Gaumen nach hinten. Von warzenähnlichen Bildungen oder dunklen Flecken der Mundschleimhaut hatte Pat. vor der Entwicklung der Geschwulst nichts bemerkt. Beschwerden: schlechtes Kauen, allgemeine Mattigkeit.

Befund: Mittelgroße, ziemlich blaß und elend aussehende, aber sonst noch leidlich rüstige Frau. Deutliche Vorwölbung der Oberlippe unter-

1) Die Zahlen beziehen sich auf das am Schlusse dieser Arbeit befindliche Literaturverzeichnis.

halb des linken Nasenloches, hervorgerufen durch eine Geschwulst, welche sich am vorderen Alveolarfortsatz beider Oberkiefer und dem harten Gaumen fast genau symmetrisch entwickelt hat, und zwar an den Alveolarfortsätzen sich bis dicht hinter die Eckzähne erstreckt, von da aus sich keilförmig auf den harten Gaumen vorschiebt. Die Spitze dieses Keils ist etwa $^1/_2$ cm von der Grenze zwischen hartem und weichem Gaumen entfernt. Am Alveolarfortsatz mehrfache Wulstung der Geschwulst, besonders stark links neben der Mittellinie. Dunkelblaue bis schwärzliche Pigmentierung ist hier stark, an anderen Punkten in geringerem Grade ausgesprochen. Einzelne Stellen am alveolaren Teil der Geschwulst oberflächlich ulceriert. Etwas hinter der Spitze des Gaumenteils des Tumors links neben der Mittellinie eine regionäre Metastase in Gestalt eines erbsengroßen, schwärzlich gefärbten Knötchens, durch etwa 2—3 mm anscheinend normalen Gewebes von dem Haupttumor getrennt. An der rechten Seite zwei bohnengroße, dunkelbraune bis schwärzliche Pigmentflecke, welche sich in die anscheinend gesunde Schleimhaut des harten Gaumens im unmittelbaren Anschluß an die wallartig scharf abgesetzte Begrenzung der Geschwulst erstrecken. Letztere ist gegen den Knochen nicht verschieblich, vorn auf die Umschlagsfalte der Oberlippe, im übrigen aber nicht auf die Schleimhaut der Lippen und Wangen übergegangen. Weicher Gaumen frei. Im Oberkiefer nur noch die Wurzel des letzten rechten Molarzahnes, im Unterkiefer noch mehrere faulige Wurzeln, kein intakter Zahn mehr vorhanden. Highmorshöhlen frei; untere Nasenmuscheln stark hypertrophisch; im Nasenrachenraum adenoide Wucherungen.

In der Gegend der Teilungsstelle der linken Carotis communis ziemlich tief sitzende, verschiebliche, etwa kirschgroße, in der rechten Supraclavikulargrube haselnußgroße, bis hinter die Clavicula zu drückende Drüse. Weitere Drüsenschwellungen nicht festzustellen.

Herz und Lungen außer den gewöhnlichen Altersveränderungen ohne Besonderheiten. Abdominalbefund normal, nur überragt die Leber zwei Querfinger breit den Rippenbogen, war aber glattrandig, verursachte keinerlei Beschwerden. Nierenfunktion in Ordnung.

Klinische und mikroskopische Diagnose: Melanosarkom, ausgehend von der Schleimhaut des Alveolarfortsatzes und des harten Gaumens.

Gestalt und Ausbreitung des Tumors ist aus Abbildung 1 ersichtlich.

Für eine Operation kam bei der besonderen Malignität der Geschwulst natürlich nur ein radikales Vorgehen in Frage. Der Entschluß zu demselben war um so leichter, als die am Halse vorhandenen Drüsen leicht verschieblich waren, im übrigen Metastasen nicht festgestellt werden konnten. Die Operation, welche den Verhältnissen entsprechend in ausgedehnter doppelseitiger Oberkieferresektion bestehen mußte, wurde am 13. V. 04 ausgeführt.

Operateur: Dr. W. Braun. Morphium-Chloroformnarkose. Unterbindung der linken Carotis externa dicht an ihrer Abgangsstelle von der Carotis

communis. Entfernung der unmittelbar auf den Gefäßen liegenden, schon palpatorisch nachgewiesenen kirschgroßen Drüse. Naht der Hautwunde über Jodoformgazetampon. Abschluß mit Jodoformkollodium.

Änderung der bisherigen gewöhnlichen Lagerung in Steilsitz. Oberflächlichere Chloroformnarkose zur Verminderung der Aspirationsgefahr. Incision der Oberlippenschleimhaut etwa 1 cm vom Lippenrot entfernt. Abpräparieren derselben unter Mitnahme der angrenzenden Muskelfasern bis zur Umschlagsfalte. Schnitt rechts neben dem Filtrum durch die Ober-

Fig. 1.

lippe um den linken Nasenflügel herum, in der linken Nasen-Wangenfurche bis dicht an den Infraorbitalrand, von hier aus Hilfsschnitt lateralwärts und etwas nach unten. Zurückpräparieren des so begrenzten Weichteillappens vom Oberkiefer unter dem Proc. zygomat. hinweggehend bis zum Tuber maxillae. Dasselbe Vorgehen unter gleicher Schnittführung rechts. Anschlingen der Uvula mittelst Seidenfadens. Durchmeißelung der Vorderwand der linken Highmorshöhle dicht unterhalb des Orbitalrandes, der lateralen Wand unterhalb des Proc. zygomaticus, Lösung der Verbindung des Oberkiefers mit dem Proc. pterygoideus durch seitlichen Meißelschlag hinter der Alveole des letzten Molarzahnes. Dasselbe Vorgehen rechts.

Blutung bis dahin gering. Durchtrennung der knorpeligen und knöchernen Nasenscheidewand, von der Spina nasalis ant. nach hinten gehend. Hierbei und bei dem Versuch, die Verbindung des rechten Oberkiefers mit dem Proc. pterygoideus zu lösen, Einsetzen einer profusen Blutung aus Nase und rechter Flügelgaumengrube, die nur durch kräftige Tamponade gestillt werden kann, nachdem die Oberkiefer wie an einem Charnier schnell herabgeklappt sind, so daß der Nasopharyngealraum breit zugängig wird. Schnelle Quertrennung des weichen Gaumens mit nach oben und vorn gerichteten Schnitten, so daß er mit der Schleimhaut der Choanenscheidewand in Zusammenhang bleibt. Die hinteren Choanen kommen so in ihrer Weichteilumgrenzung zu Gesicht, der weiche Gaumen hängt, soweit er erhalten, nur wenig herab. Völlige Auslösung der beiden Oberkiefer. Entfernung der hypertrophischen unteren Muscheln, des größten Teils des Vomer und einiger noch stehengebliebener Reste der Oberkiefer, so daß jederseits nur noch die Orbitalplatten erhalten sind. Jodoformgazetamponade der großen Wundhöhle, darüber aseptische Tamponade. Fixation des weichen Gaumens durch einige Nähte nach den Wangen hin. Naht der Wangenlappenschnitte.

Rekonvaleszenz zunächst günstig. Ernährung durch Schnabeltasse mit Gummirohransatz, wodurch Verschlucken vermieden wurde. Nährklystiere. Unterstützung der Flüssigkeitszufuhr in den ersten beiden Tagen durch subkutane Kochsalzinfusion von 750 ccm. Prophylaktisch feuchte Packungen der Brust und Inhalationen. Sitzende Haltung im Bett. Häufiges Umbetten. In den ersten Tagen reichliche Spülungen des Mundes mit Hydrogenium peroxydatum. Nach 3 Tagen Entfernung der Tamponade. Sehr häufiges Austupfen und Spülen der ausgedehnten Wundhöhle mit Hydrogenium peroxydatum. Nach 8 Tagen steht Pat. auf. Entfernung der Hautnähte. Hautwunden primär verheilt. Kosmetischer Effekt recht befriedigend (vgl. Abb. 2), ebenso das funktionelle Resultat. Temperatur nach der Operation nie über 37,4°. Nach 14 Tagen Verfall der bis dahin frischen Patientin, am 17. Tage p. op. Exitus letalis an Lungenembolie, ausgehend von einem Thrombus der Vena iliaca sin.

Aus dem Sektionsprotokoll (Prosektor Prof. von Hausemann) erwähne ich: In der Vena iliaca comm. und Vena fem. sin. ein das Gefäßlumen vollständig verschließender gerippter grauroter Pfropf. Im Hauptstamm der Lungenarterie ein sich in beide Hauptäste fortpflanzender Embolus. Im Unterlappen der linken Lunge nahe dem freien Rande mehrere kleine graurote Knötchen. Serosa überall spiegelnd, ohne Verwachsungen. Keine abnorme Flüssigkeit in der Bauchhöhle. Leber stark nach abwärts gedrängt. An der Zwerchfellfläche des rechten Lappens sitzt neben dem Lig. suspensorium ein kleinkindskopfgroßer Echinococcus. Im übrigen Oberfläche übersät mit zahlreichen weißgrauen sich vorwölbenden Knötchen mit z. T. zentraler Delle. Auch auf der Schnittfläche grauweiße Knötchen. Eine rechte Supraclavikulardrüse und die Bronchialdrüsen von gelbweißen, bröckligen Massen erfüllt.

Es fanden sich also in der Leber, in den Bronchialdrüsen und einer rechten Supraclavikulardrüse, sowie in der linken Lunge Metastasen und zwar, wie besonders hervorzuheben, nicht melanotischer Natur. Einen Nebenbefund bildete der Echinococcus, der außer einer Herabdrängung der Leber keine Erscheinungen gemacht hatte.

Mikroskopischer Befund.

1. Gaumentumor. Tumor besteht namentlich aus protoplasmareichen spindeligen, dann auch polygonalen Zellen und vereinzelten Riesenzellen mit großem bläschenförmigen Kern. In den Zellen und ihrer Umgebung bis dicht unter die Schleimhaut schollig-klumpiges, dunkelbraunes Pigment,

Fig. 2.

das keine Eisenreaktion gibt. Normale Schleimhaut. Papillen etwas verbreitert, an einigen Stellen stärker an die Schleimhautoberfläche herangehend. Stellenweise leichte atypische Epithelwucherung in die Tiefe; man sieht an diesen Stellen dann sehr deutlich, wie der Tumor nach der Oberfläche zu wächst und das Epithel aufsplittert. An einzelnen Stellen ist die Schleimhaut durch den dicht an die Epithelschicht herangewucherten Tumor zu dünner Lamella platt gedrückt. Stellenweise entzündliche In-

filtration. An einzelnen pigmentlosen Stellen ordnen sich die Zellen säulenförmig, mit geringer homogener Zwischensubstanz zwischen den Säulen, so daß fast ein carcinomähnlicher Bau resultiert. Im allgemeinen ist das Stroma fibrillär, hier und da zu derben Bindegewebszügen entwickelt.

2. Lebermetastase. Spindelige Zellen. Kein Pigment. Lebergewebe durch die wachsende Metastase nach außen konzentrisch zusammengedrückt.

3. Lungenmetastasen zeigen gleichfalls Pigmentlosigkeit und sind verhältnismäßig scharf begrenzt.

Zunächst möchte ich auf die Seltenheit der melanotischen Sarkome des Oberkiefers hinweisen. Während die bösartigen Geschwülste hier im allgemeinen nicht zu selten gesehen werden, sind melanotische Sarkome nur sehr wenig beobachtet worden. Sie erregen in verschiedener Beziehung einiges Interesse, das sie z. T. allerdings mit den Melanosarkomen anderer Körpergegenden teilen.

Einmal ist die Lokalisation am harten Gaumen bemerkenswert. Wir sind gewohnt, Melanosarkome sich an Stellen entwickeln zu sehen, die schon normalerweise stärker pigmentiert sind oder innerhalb abnormer, aber an und für sich gutartiger Bildungen Pigmentanhäufungen zeigen. Ich erinnere in dieser Beziehung an die Melanosarkome des Auges und die aus einem Naevus pigmentosus entstehenden Melanosarkome. Derartige stärkere Pigmentierungen finden sich nur äußerst selten in der Mundschleimhaut, sie sind aber vereinzelt beobachtet worden. So fand Schreiber(3) bei einer 35jährigen, sonst gesunden Frau die Schleimhaut des harten und zum Teil auch die des weichen Gaumens blauschwarz verfärbt, an ersterem stark gefaltet. Einzelne bräunliche Flecken befanden sich auch an der sonst normalen Wangenschleimhaut. Eisenmenger(4) sah bei einem 53jährigen Mann, der in der Schrötterschen Klinik wegen eines Aortenaneurysmas behandelt wurde, als Nebenbefund einen halbkreuzergroßen, dunkelbraunen Pigmentfleck am harten Gaumen. Die Seltenheit derartiger Melanosen mag zum Teil durch den Sitz in der zur Selbstbeobachtung nur wenig geeigneten Mundhöhle bedingt sein; für die Genese der sich hier entwickelnden Melanosarkome bilden sie vielleicht einen Hinweis.

Weiteres Interesse erregt eine gewisse Unregelmäßigkeit im Charakter der Metastasenbildung, die beim Melanosarkom und speziell auch bei dem des harten Gaumens beobachtet worden ist. Während die Metastasen maligner Geschwülste gewöhnlich alle Eigenschaften des Primärtumors haben, weichen sie in einzelnen Fällen von Melanosarkom insofern von der Norm ab, als sie zwar deutlich sarkoma-

tösen Charakter, aber keine Spur von Pigmentbildung zeigen. Dieselbe Erfahrung hat man mit Recidiven nach Exstirpation von Melanosarkomen gemacht. Ebermann (5), Deckart (6), Seybold (7), Spiegelberg (8) berichten über hierhergehörige Beobachtungen. In demselben Sinne verweist Ribbert (9) auf die Ungleichheit des Pigmentgehaltes bei den Melanosarkomen des Auges und der Haut, sowohl in den Primärtumoren, als auch besonders in den Metastasen. In dem auch in untenstehender Tabelle angeführten, von Liebold (10) veröffentlichtem Fall von Melanosarkom des harten Gaumens fand sich die interessante Erscheinung, daß der exstirpierte primäre Tumor sich als melanotisches Spindelzellensarkom mit Sicherheit charakterisieren ließ. $3^1/_2$ Monate später hatte sich ein bohnengroßes Recidiv entwickelt, das sich bei der mikroskopischen Untersuchung als echtes Spindelzellensarkom erwies, in dem aber auch bei genauester Untersuchung keine Spur von Pigment zu entdecken war. Ein zweites, $2^1/_2$ Monate später exstirpiertes Recidiv war ebenfalls ein Spindelzellensarkom. Es fanden sich aber hier hart an der Grenze der Geschwulstelemente und der umgebenden Bindegewebssepta vereinzelte Pigmentstäubchen, die sich an einigen Geschwulstzellen mit besonders großem Kern zu verdichten schienen. Wir haben also in diesem Falle Pigmentmangel im ersten, Spuren von Pigmentbildung im zweiten Recidiv. In unserem eigenen Falle hatten die Metastasen der Leber grau weiße, die der Lungen graurote Farbe und zeigten makroskopisch und mikroskopisch keine Spur von Pigmentierung, trotzdem der Primärtumor an einzelnen Stellen fast schwarz gefärbt war.

Ein weiteres Eingehen auf die anatomische Eigenart des Melanosarkoms, die neuerdings verschiedene Beurteilung von seiten Ribberts einerseits, Unnas (11), Delbaneos (12) und Kromayers (13) andererseits findet, liegt nicht im Rahmen dieser Arbeit. Die bisher bekannt gewordenen wenigen Fälle von Melanosarkom des harten Gaumens, namentlich auch von chirurgischen Gesichtspunkten aus, zusammenzustellen, erscheint mir aber nicht unwesentlich; ich führe sie nachstehend kurz an:

1. Operateur: Billroth (14). — Geschlecht und Alter: M. 56 J. — Befund: Melanotische Geschwulst (Sarkom) des harten Gaumens mit sekundärer beiderseitiger Lymphdrüsenschwellung. — Bemerkungen: Die Geschwulst wurde für inoperabel gehalten, daher nicht genauer untersucht, von B. aber als Melanosarkom diagnostiziert.

2. Operateur: Eder (15). — Zeit der Operation: 15. VI. 1886. — Geschlecht und Alter: M. 53 J. — Beginn der Erkrankung: Vor

1 1/2 J. — Befund: Geschwulst des linken Gaumens. — Mikroskopische Diagnose: Melanosarkom. — Operation: Entfernung der Geschwulst. — Bemerkungen: Weiterer Verlauf unbekannt.

3. Operateur: Treves (16). — Zeit der Operation: 2. XI. 1886. — Geschlecht und Alter: Frau 58 J. — Befund: Sehr rasch wachsendes Melanosarkom des harten Gaumens. — Mikroskopische Diagnose: Melanotisches Spindelzellensarkom. — Operation: Entfernung der Geschwulst. — Unmittelbarer Erfolg: Heilung. — Späterer Erfolg: Nach 1 Jahre melanotischer Ring um das rechte Nasenloch und kolossale sekundäre Geschwulst am Halse. — Bemerkungen: Pat. hatte 4 Jahre lang ein falsches Gebiß getragen.

4. Operateur: Albert (17). — Geschlecht und Alter: M. 59 J. — Beginn der Erkrankung: Vor 1 Monat. — Befund: Schleimhaut am linken Gaumengewölbe vom Alveolarrand bis nahe an die Grenze zwischen hartem und weichem Gaumen substituiert durch eine schwarzbraun gefärbte, wenig prominierende Aftermasse mit wulstigen Rändern. Geschwulst nirgends von Schleimhaut bedeckt, oberflächlich zerklüftet, weich. Schwärzliche Verfärbung der unmittelbar an den Tumor angrenzenden Schleimhaut. Linsengroßer, nicht scharf begrenzter schwärzlicher Knoten in der Schleimhaut rechts neben der Raphe nahe der Grenze zwischen hartem und weichem Gaumen. Unter dem linken Kieferwinkel, in die Fovea retromaxillaris reichend eine kastaniengroße, etwas bewegliche Lymphdrüse. — Bemerkungen: Pat. wurde zunächst auf eine Geschwulst am linken Kieferwinkel aufmerksam. Bei der daraufhin vorgenommenen Munduntersuchung fand sich eine etwa linsengroße, flach prominente Geschwulst am Gaumengewölbe, welche innerhalb eines Monats sich zu nebenstehend geschilderter Größe entwickelte.

5. Operateur: Gussenbauer (18). — Zeit der Operation: 16. I. 1886. — Geschlecht und Alter: M. — Beginn der Erkrankung: Am 4. II. 1882 war ein primäres Melanosarkom des harten Gaumens mit dem Thermokauter entfernt worden. — Befund: (Recidiv.) Geschwulst hat den größten Teil des harten Gaumens, das Gaumensegel, beide Tonsillen und Zungengaumenbögen, einen Teil der seitlichen Rachenschleimhaut eingenommen. — Operation: Entfernung des harten Gaumens mit Hammer und Meißel. Exstirpation des Gaumensegels, beider Mandeln, eines Teils des Pharynx. — Umittelbarer Erfolg: geheilt. — Bemerkungen: Heilung per granulat. Pat. konnte wieder gut schlingen und sprechen.

6. Operateur: König (19). — Zeit der Operation: 28. X. 1892. 8. XI. 1892. — Geschlecht und Alter: Frau 54 3/4 J. — Beginn der Erkrankung: Vor 1 Jahr. — Befund: Tumor, auf dem Durchschnitt fast durchweg braunschwarz gefärbt, am ganzen linken Alveolarfortsatz und harten Gaumen, der fast ganz zerstört ist. Namentlich vorn am Alveolarfortsatz große Knollen, bucklige Vertreibungen in die Kieferhöhle, welche die Schleimhaut der letzteren vor sich herdrängen. Mehrere harte Drüsen unter dem linken Kieferwinkel. — Mikroskopische Diagnose: Alveolen angefüllt von ziemlich großen, polygonalen, zuweilen mehr zylindrischen Zellen, welche an manchen Stellen des Tumors von körnigem, bräunlichem

Pigment vollgepfropft sind. In den Zellen des die Alveolen bildenden Bindegewebes häufig dasselbe Pigment. Keine Eisenreaktion. Kleine Partien des Tumors nekrotisiert. An anderen Stellen Beginn schleimiger Entartung, Blutungen, Annäherung des Baues an ein gewöhnliches Spindelzellensarkom. Diagnose: Melanotisches Aveolarsarkom. — Operation: 28. X. 1892 Exstirpation der Drüsen. 8. XI. 1892. Totalresektion. Geschwulst inzwischen sehr gewachsen. Gaumenplatte wird vom Nasenloch der gesunden Seite aus durchsägt. — Unmittelbarer Erfolg: Geheilt. — Späterer Erfolg: 1. III. 1893 an Recidiv gestorben. — Bemerkungen: Juni und September schon anderwärts operiert.

7. Operateur: König (19). — Zeit der Operation: 17. I. 1894. — Geschlecht und Alter: M. 40 J. — Beginn der Erkrankung: Vor etwa 1 Jahr. — Befund: Linker harter Gaumen von bläulichschwarzer, höckriger, weicher Geschwulst bis 2 cm über die Mittellinie hinaus eingenommen. Hinten und seitlich Alveolarfortsatz ebenfalls ergriffen. Die übrigen Teile des Oberkiefers anscheinend intakt. — Mikroskopische Diagnose: Spindelzellen und viele fibröse Bindegewebszüge. Unregelmäßig zerstreut liegen dazwischen große, spindelförmige, nur selten mehr rundliche Zellen, welche schwärzliche Pigmentkörner enthalten. Neubildung diffus in die Umgebung hineingewachsen. Diagnose: Melanotisches Spindelzellensarkom. — Operation: Totalresektion des linken Oberkiefers mit partieller des rechten. Heftige Blutung erschwerte die Operation sehr. — Unmittelbarer Erfolg: Geheilt. — Späterer Erfolg: 17. II. 1896 an Recidiv gestorben. — Bemerkungen: Anderwärts verschiedentlich mit Ätzungen und Auskratzungen behandelt. Juli 1895 kein lokales Recidiv, aber faustgroße Drüßenpakete an beiden Halsseiten und bohnengroße in den Achselhöhlen.

8. Operateur: Volkmann (20). — Geschlecht und Alter: M. 58 J. — Beginn der Erkrankung: Vor $^1/_2$ Jahr. — Befund: Am harten Gaumen eine flache, zerklüftete, z. T. papilläre und stellenweise schwärzlichgefärbte Neubildung, welche nach hinten bis an das Gaumensegel, nach vorn bis an den Alveolarfortsatz, nach rechts bis über die Höhe des Alveolarfortsatzes hinaus, nach links bis über die Mitte der linken Gaumenplatte reichte. Rand derb, leicht aufgeworfen. Gaumen am Grunde der Geschwulst eindrückbar. Links eine kleine, recht eine größere, derbe Submaxillardrüse, rechts ferner eine wallnußgroße, bewegliche Jugulardrüse. — Mikroskopische Diagnose: Aus Spindelzellen und großen Rundzellen gemischtes, sehr stark pigmentiertes Sarkom. Lymphdrüsen von gleichem Bau, z. T. ganz schwarz. Das dunkelbraune Pigment in großen und kleinen Schollen im Stroma der Geschwulst und besonders reichlich in den Zellen. Ausgangspunkt nicht sicher zu ermitteln. — Operation: Exstirpation der beiderseitigen, melanotischen Halsdrüsen. Naht der Wunden. Exstirpation der Gaumengeschwulst am hängenden Kopf. Durchtrennung der Schleimhaut des gesamten Alveolarfortsatzes in der Umschlagsfalte. Quere Abtrennung des Gaumensegels vom harten Gaumen. Herausmeißelung des gesamten Alveolarfortsatzes im Zusammenhange mit der Gaumenplatte. Stillung der sehr starken Blutung durch

Kompression. Exstirpation von schwarzen Geschwulstmassen aus der Highmorshöhle. Tamponade. — Unmittelbarer Erfolg: Geheilt. — Späterer Erfolg: Nach 4 Monaten kein Recidiv. — Bemerkungen: Nach 12 Tagen konnte Pat. wieder feste Speisen genießen, nach 16 Tagen wurde er mit 2 seitlichen Granulationsstreifen entlassen.

9. Operateur: v. Bergmann (21). — Zeit der Operation: nicht operiert. — Befund: Ulzerierter Tumor von schwarzroter Farbe, einen großen Teil des harten und weichen Gaumens einnehmend. Medianwärts reicht er bis weit über die Mittellinie hinaus bis etwa 2 cm von der rechten Backenzahnreihe entfernt. Nach vorn erstreckt er sich mit unregelmäßigen Ausläufern bis in das Zahnfleisch der Vorder- und Eckzähne hinein. Gut erbsengroßer, durch die Haut schwärzlich durchschimmernder Geschwulstknoten in der Gegend des Foramen infraorbitale. Unterhalb beider Kieferwinkel wallnußgroße Drüsenpakete. — Mikroskopische Diagnose: Sarcoma endotheliale melanoticum. — Operation: Inoperabel.

10. Operateur: v. Mikulicz (22). — Geschlecht und Alter: M. 46 J. — Befund: Melanosarcoma palati duri. Lymphomata metastat. — Operation: Exstirpation des Tumors. — Bemerkungen: Die Exstirpation wurde nur deshalb vorgenommen, weil die Diagnose Melanosarkom erst nach derselben sichergestellt wurde. Von einer Entfernung der Drüsen wurde abgesehen.

11. Operateur: Liebold (10). — Zeit der Operation: 25. VI. 1900. 4. X. 1900, 29. XII. 1900. — Geschlecht und Alter: M. 24 J. — Beginn der Erkrankung: Anfang Mai 1900. — Befund: 25. VI. 1900. Dicht hinter den oberen mittleren Schneidezähnen am harten Gaumen eine flache, kleinbohnengroße, auf der Unterlage nicht verschiebliche Geschwulst. Schleimhaut über derselben intakt. Keine Drüsenschwellung am Halse. 4. X. 1900. Bohnengroßes Recidiv, vom typischen Charakter der Epulis. 29. XII. 1900. Zweites Recidiv. — Mikroskopische Diagnose: 25. VI. 1900. Melanotisches Spindelzellensarkom. Bündelweis vereinigte Züge von typischen Spindelzellen. Braunschwarzer Ring von polygonalen und rundlichen Pigmentklumpen um die Durchschnitte der zahlreichen Kapillaren. Die Gefäßendothelien sind vollgepfropft mit massigem, scholligem, braunem Pigment, so daß die Kerne nicht mehr erkennbar sind. Nur sehr spärlich findet man entfernt von den Gefäßen feinste staubförmige Pigmentpartikelchen, die teils in der Intercellularsubstanz, teils in einigen besonders großen Zellen liegen. Eisenreaktion negativ. 4. X. 1900. 1. Recidiv: Echtes Spindelzellensarkom. Nirgends Pigment. 29. XII. 1900. 2. Recidiv: Spindelzellensarkom. An der Grenze der Geschwulstelemente und der umgebenden Bindegewebssepta vereinzelte Pigmentstäubchen. — Operation: 25. VI. 1900. Umschneidung der Geschwulst im Gesunden, Abtragung mit dem Periost. 4. X. 1900. Exstirpation durch partielle Oberkieferresektion. 29. XII. 1900. Abmeißelung des vorderen Kieferabschnittes bis zu den 1. Molaren beiderseits. Abtragung des unteren Abschnittes des Septum narium. Weichteile werden vernäht. — Unmittelbarer Erfolg: Heilung. — Späterer Erfolg: 1. V. 1901. Am linken Proc. nasalis des Oberkiefers eine derbe, halbkirschgroße Resistenz, ebenso eine rechtsseitige Glandula submaxillaris

infiltriert. Sonst keinerlei Erscheinungen eines Recidivs. — Bemerkungen: Ein radikaler Eingriff war von vornherein abgelehnt worden.

12. Operateur: W. Braun. — Zeit der Operation: 13. V. 1904. — Geschlecht und Alter: Frau 55 J. — Beginn der Erkrankung: Vor etwa $^1/_2$ J. — Befund: vgl. Krankengeschichte. — Mikroskopische Diagnose: vgl. Krankengeschichte. — Operation: vgl. Krankengeschichte.

In chirurgischer Hinsicht erregt zunächst die Frage der Schnittführung besonderes Interesse. Rücksichten auf den kosmetischen Effekt und die spätere Funktion der Gesichtsmuskulatur, die schon bei der einseitigen Kieferresektion in Frage kommen, kollidieren hier in erhöhtem Maße mit der Forderung der radikalen Entfernung des Tumors, der Übersichtlichkeit und leichten Zugänglichkeit des Operationsfeldes.

Fast alle bekannten Schnittführungen wurden angewendet, manchmal zweckentsprechend auf beiden Seiten verschieden. Heyfelder (23) führte 1844 die erste totale doppelseitige Oberkieferresektion mittelst beiderseitigen Velpeauschen Schnittes aus. Seitdem kamen namentlich der Dieffenbachsche und der Dieffenbach-Fergussonsche Schnitt in Anwendung. Heyfelder machte den Vorschlag, bei sehr ausgedehnteu doppelseitigen Oberkiefertumoren die Unterlippe bis zum Kinn zu spalten, von hier aus am Unterkieferrand einen Schnitt ähnlich wie für die Unterkieferresektion nach den beiden aufsteigenden Kieferästen hin bis in die Nähe der Ohrläppchen zu führen und dann die gesamte Gesichtsmuskulatur in die Höhe zu klappen. Für die einseitige Oberkieferresektion führte er diesen Schnitt auch einmal am Lebenden aus. Ich konnte mich an der Leiche davon überzeugen, daß er eine gute Übersicht gibt; angewendet werden dürfte er seiner Ausdehnung wegen wohl nur für Ausnahmefälle. Helferich (24) machte bei einer ausgedehnten doppelseitigen Oberkieferresektion einen Schnitt, der bogenförmig von einer Gesichtshälfte zur anderen durch die Oberlippe an der Grenze des Tumors ging. Ohne Verletzung der Gesichtsmuskulatur suchte Rotgan (25) auszukommen, welcher bei seiner intrabuccalen Methode die Schleimhaut der Umschlagsfalte in ganzer Ausdehnung durchtrennt und nun den Oberkiefer aus seinen Verbindungen löst. Diesem Verfahren schließt sich die Operationsmethode eng an, die Volkmann (20) in dem in obiger Tabelle angeführten Fall von Melanosarkom des harten Gaumens beschreibt. Von ähnlicheu Verfahren anderer Autoren, so auch Kochers (26), bei Phosphornekrose des Oberkiefers, und von den temporären Kieferresektionen sehe ich ab, da sie einen bedeutend geringeren Eingriff

bedeuten, als es die Entfernung der Oberkiefer wegen Geschwulstbildung ist. Ich verweise in dieser Beziehung auf die Arbeiten von Habs (27), Lanz (28), Partsch (29) und das Lehrbuch von Kocher. In unserem Falle wurde, wie oben beschrieben, der Dieffenbach-Fergusson-Webersche Schnitt in der Kocherschen Modifikation auf beiden Seiten angewendet und ergab — wie bei unseren einseitigen Kieferresektionen — ein in jeder Beziehung gutes Resultat Der am unteren Rande des Orbicularis oculi schräg nach außen abwärts verlaufende Wangenquerschnitt erweitert den Zugang zum Operationsfeld ausgezeichnet und schont dabei die Facialisäste in durchaus befriedigender Weise. Präpariert man die Weichteillappen beiderseits genügend weit zurück, was ohne Mühe gelingt, so hat man einen idealen Überblick über das gesamte Oberkieferskelett und kann überall unter Leitung des Auges vorgehen. Das gute kosmetische Resultat dieser Schnittführung ist aus Abb. 2 ersichtlich.

Die Entfernung der beiden Oberkieferbeine kann man, falls die Highmorshöhlen tumorfrei sind, in der Weise vornehmen, daß man die Kieferhöhlen an der vorderen Wand quer einmeißelt, die Verbindung des Kiefers mit den Proc. pterygoidei beiderseits löst, die knöcherne und knorplige Nasenscheidewand mit Meißel und starker Schere durchtrennt und die so mobilisierte Gaumenplatte mit den angrenzenden Oberkieferteilen wie an einem Charnier herunterklappt. Es folgt dann Quertrennung des zweckmäßigerweise schon vorher angeschlungenen weichen Gaumens und Lösung aus den Weichteilverbindungen an den Proc. pterygoidei. Man hat nun einen absolut freien Zugang zu den übrigen Teilen des Gesichtsskeletts und zur Schädelbasis und kann ohne Mühe, falls es notwendig ist, in weitester Ausdehnung nachresezieren. In unserem Falle wurde in dieser Weise das gesamte Oberkiefer- und Gaumenskelett bis auf die Orbitalplatten, die Proc. zygomatici und nasales verhältnismäßig leicht entfernt. Ist man gezwungen, gleich von vornherein radikaler vorzugehen, so kann man, wie bei der einseitigen Oberkieferresektion üblich, beiderseits die Proc. zygomatici und nasales mit Stich-, Ketten- oder Drahtsäge, event. auch mit dem Meißel durchtrennen, dann wie oben die Verbindungen mit den Proc. pterygoidei lösen, die Nasenscheidewand durchschneiden, mit starker Knochenzange die Oberkiefer fassen und durch kräftige, seitlich und nach unten hebelnde Bewegungen herunterklappen. Die Weichteiltrennungen geschehen dann wie oben.

Die letzten Akte der Operation müssen unter Umständen beschleunigt werden, da aus der reich vaskularisierten Nasenscheide-

wand und aus den Gefäßen der Flügelgaumengruben sich häufig eine starke Blutung entwickelt, die schnelles Handeln erfordert. Zu vermeiden ist dieselbe durch Unterbindung der Carotis externa. Während des ganzen Vorgehens auf der linken Gesichtshälfte war in unserem Falle die Blutung sehr gering. Es war hier die Carotis externa unterbunden. Um so erheblicher war sie bei den rechtsseitigen Weichteilschnitten und der Trennung des rechten Oberkiefers vom Proc. pterygoideus, sowie beim Durchschneiden der Nasenscheidewand. Wir bekamen also durch unmittelbare vergleichende Beobachtung einen direkten Beweis für den Nutzen der Unterbindung der Carotis externa und sind dadurch nur noch mehr in unserer Ansicht bestärkt worden, daß dieselbe infolge sicherer Verminderung der Blutung — auf die dadurch ermöglichte Vermeidung der Tracheotomie komme ich unten zurück — durchaus angebracht ist. Die gegen die Konstriktion der großen Halsgefäße geltend gemachten Gründe treffen, soweit eine direkte Schädlichkeit angenommen wird, nur für die Carotis communis zu. Von ihrer Unterbindung sollte man in der Tat auf Grund der vielfachen, auf Gehirnstörungen beruhenden schlechten Erfahrungen, wie sie in den Arbeiten von Pilz (30), Reis (31) und Zimmermann (32) zusammengestellt sind, gänzlich absehen, wenn auch andererseits Weljaminow (33) und Albert (34) die Folgen dieser Operation nicht allzuschwer einschätzen möchten.

Die temporäre Unterbindung der Carotis communis allerdings soll die Gefahren der dauernden nicht haben. Namentlich Schönborn (vgl. Riese), Senger (35), Riese (36) und Schlatter (37), haben in dieser Frage z. T. am Tier, z. T. am Menschen Resultate erhalten, die günstiger zu sein scheinen als die bei Dauerligatur der Carotis communis. Da man aber bei Oberkieferresektionen überhaupt ohne Ligatur der Carotis communis auskommt, so ist auch ihre temporäre Unterbindung überflüssig. Mit größerem Rechte wird man die temporäre Konstriktion der Carotis externa versuchen können, wie sie Senger, Riese und Schlatter gerade für die Oberkieferresektion empfehlen. Daß aber in manchen Fällen nach gelöster Ligatur eine profuse Nachblutung einsetzen kann, ist wohl nicht von der Hand zu weisen.

Zum größten Teil aus diesem Grunde haben wir von der temporären Unterbindung der Carotis externa abgesehen, zumal uns die Dauerligatur neben dem sicheren Nutzen keine Nachteile gebracht hat. Daß sie manchen Operateuren anscheinend versagte, mag einmal in schlechter Wahl der Unterbindungsstelle, dann aber auch in ungeeigneter

Lagerung der Pat. begründet gewesen sein. Unterbindet man, worauf auch König jr. (38) kürzlich hingewiesen hat, zwischen A. thyreoidea sup. und A. lingualis, so wird man die Möglichkeit der schnellen Herstellung eines Kollateralkreislaufes, die sicher in vielen Fällen von Unterbindung der Carotis ext. Schuld an der Wirkungslosigkeit derselben gewesen ist, vermeiden. Ferner ist nicht zu vergessen, daß bei Gesichtsoperationen venöse Stauungsblutungen sehr häufig ganz profusen Charakter annehmen können. Wählt man eine diese Stauungen begünstigende Lagerung, operiert etwa gar am hängenden Kopf, wie es im Vertrauen auf die präliminäre Carotisunterbindung öfter geschehen ist, so muß ein stärkerer Blutverlust fast mit Notwendigkeit erfolgen.

Vermeidet man diese Fehlerquellen, so wird die Carotisunterbindung stets den gewünschten Erfolg haben; die durch sie bedingte geringe Verlängerung der Operationsdauer wird durch die gewonnenen Vorteile reichlich aufgewogen. Unter allen Umständen empfehlen möchte ich sie für die doppelseitige Oberkieferresektion. Hier kommt zu der bei einseitiger Resektion drohenden Gefahr der Blutung aus einer auch noch die Gefahr der Blutung aus der anderen Flügelgaumengrube und der reich vaskularisierten Nasenscheidewand. Mit Durchtrennung der letzteren würde man allerdings unter Umständen auch die A. ethmoidalis ant. und mit ihr das Stromgebiet der Carotis int. eröffnen. Die Unterbindung der beiden äußeren Carotiden beseitigt dann aber wenigstens mit Sicherheit die erheblichste Gefahr, nämlich die der Blutung aus den beiden Flügelgaumengruben. Unter diesen Umständen ist wohl der Vorschlag berechtigt, bei doppelseitiger Oberkieferresektion mindestens die eine Carotis ext. zu unterbinden, die der anderen Seite freizulegen und bei stärkerer Blutung ebenfalls, event. temporär, zu konstringieren. Man wird indessen auch ohne Schaden an beide äußere Carotiden von vornherein Dauerligaturen legen können, wie dies Kocher für die temporäre Oberkieferresektion empfohlen, Enderlen (39) mit vortrefflichem Erfolg getan hat. Ernährungsstörungen sind bei der reichen Vaskularisation des Gesichts nicht zu fürchten.

Die Möglichkeit resp. Notwendigkeit, von dem Unterbindungsschnitt aus zugleich auch die Exstirpation metastatischer Drüsen vorzunehmen, die sich nach Schlatters Ausführungen hier zuerst und häufig unbemerkt zu entwickeln pflegen und auch in unserem Falle vorhanden waren, dürften den Vorschlag der prinzipiellen Carotisligatur noch mehr rechtfertigen

Daß man in manchen Fällen außerdem von der Tamponade der

Choanen Gutes sehen wird, ist selbstverständlich, und auch an die hämostatische Wirkung des Adrenalins sollte gerade bei der Blutung aus der Nasenscheidewand gedacht werden. Trotz der guten Erfahrungen, welche die Rhinologen damit gemacht haben, darf aber dann nicht vergessen werden, daß man es mit geschwächten Individuen zu tun hat, deren Herz durch das Nebennierenpräparat ungünstig beeinflußt werden kann.

Unsere sonstigen Erfahrungen über die Technik bei doppelseitiger Oberkieferresektion stimmen mit denen, welche die meisten Chirurgen bei einseitiger Resektion gemacht haben, im großen und ganzen überein. Die Rosesche Operation am hängenden Kopf scheint trotz der warmen Empfehlung, die ihr Rose selbst zuteil werden läßt, wegen der umgekehrten Verhältnisse des Operationsfeldes und der enormen Stauungsblutung für den Operateur ebenso unbequem wie für den Patienten gefährlich zu sein. Die schlechten Erfahrungen, welche z. B. an der Jenaer und Breslauer Klinik mit ihr gemacht wurden, sind auch anderwärts bestätigt worden. Über die Kochersche Schräglage besitzen wir keine Erfahrungen. Dagegen hat sich uns der Steilsitz durchaus bewährt. Gibt man bei dieser Lagerung nur leichte Morphium-Chloroformnarkose, bei welcher der Patient etwa $^1/_4$ Stunde vor der Operation 0,01—0,015 Morphium und während der Operation nur soviel Chloroform erhält, daß er auf Anrufen reagiert, husten und schlucken kann, so ist die Gefahr einer Aspiration so gut wie ausgeschlossen. Das Bewußtsein, in dieser Weise dem Patienten die gefürchtetste Komplikation zu ersparen, wird den Operateur, der, wie König sen. sagt, gleichsam mit der Chloroformnarkose groß geworden ist, über die subjektiven Unannehmlichkeiten der Methode hinwegbringen. Andererseits braucht man in der Vermeidung der Narkose nicht so weit zu gehen wie Krönlein (40), der auf dem 30. Chirurgen-Kongreß sagte: „Ganz werden Sie die Gefahr (der Aspiration) nur beseitigen, wenn Sie auch die Narkose beseitigen"; und der tatsächlich abgesehen von der üblichen Morphiumdosis und einigen Ätherzügen für die Ausführung des ersten Hautschnittes kein weiteres Narkotikum gibt. Die oben geschilderte leichte Chloroformnarkose in Verbindung mit dem Steilsitz und vor allem der präliminären Carotisunterbindung hat uns durchaus befriedigende Resultate geliefert.

Im Hinblick darauf scheint die von manchen Operateuren immer noch geübte präliminäre Tracheotomie und der Trachealverschluß durch die Trendelenburgsche oder Hahnsche Tamponkanüle, welch letztere im übrigen in anderen geeigneten Fällen von uns

mit gutem Erfolg angewendet wird, überflüssig, zumal auch die verbesserten Formen der Trendelenburgschen Kanüle keinen sicheren Verschluß verbürgen und dieselben postoperativen Schädlichkeiten mit sich führen. Aus diesen Gründen haben sich Krönlein, Rydigier und Riedel (41), der, wie er selbst sagt, mit der Trendelenburgschen Tamponkanüle bittere Erfahrungen gemacht hat, auf dem Chirurgen-Kongreß 1901 gegen dieselbe ausgesprochen. Ein weiteres Eingehen auf die Frage der präliminären Tracheotomie und besonders ihrer Folgen liegt nicht im Rahmen dieser Arbeit.

Inwieweit das Intubationsverfahren nach Schlechtendahl (42) oder Kuhn (43) geeignet ist, die Nachteile der Tracheotomie auszuschließen, muß vorläufig noch dahingestellt bleiben. Jedenfalls ist in Erwägung zu ziehen, daß man die Aspiration während der Operation in oben erläuterter Weise vermeiden kann und daß das an und für sich schon enge Operationsfeld eine weitere Verengerung durch die Tube nur schlecht verträgt. Einen unleugbaren Vorteil der Tracheotomie gegenüber bietet die Intubation allerdings in bezug auf die Nachbehandlung. Den mit einer Trachealfistel versehenen Patienten geht in den meisten Fällen die Fähigkeit ab, durch kräftige Hustenstöße etwa in den Kehlkopf oder die Luftröhre eingedrungene Fremdkörper zu entfernen, da der hierzu erforderliche Exspirationsstrom sich für Trachealfistel und Kehlkopf teilen muß — ein Übelstand, der nach Entfernung der Tuba natürlich nicht vorhanden ist. Wie weit andererseits Dekubitalgeschwüre, deren Entstehung auch nur nach mehrstündigem Liegen der Tube nicht ausgeschlossen erscheint, etwaige Vorteile wieder kompensieren können, muß erst die Erfahrung lehren.

Die völlige Intaktheit des Respirationsapparates ist aber für die Nachbehandlung von größtem Interesse. Denn mancher Patient, welcher der Aspirationsgefahr während der Operation entgangen ist, erliegt nach derselben einer Aspirationspneumonie, die er infolge des nicht genügend beherrschten Herabfließens des z. T. jauchigen Mundhöhleninhalts requirierte. Hier hat die sorgsamste Pflege einzusetzen, da gerade hier die Nachbehandlung die Erfolge der Operation unterstützen und zu endgültigen gestalten kann. Wenn Schlatter meint, daß wir gegen die Aspiration nach der Operation leider machtlos seien, so glaube ich ihm doch widersprechen zu müssen. Allerdings ist die gestellte Aufgabe schwer und mit Sicherheit nur bei zahlreichem, gut geschultem Wartepersonal durchzuführen, denn dauernde Beschäftigung mit dem Kranken und gespannteste Auf-

merksamkeit ist nötig, um die infolge des Gaumendefektes drohenden Gefahren zu verhüten. Benutzung des Schlundrohres, oder wie in unserem Falle langschnabliger Tassen bei der Nahrungsaufnahme und beständiges Auswischen des Mundes spielen dabei eine große Rolle. Vorzüglich bewährt hat sich uns als Desinficiens und als Desodorans des Hydrogenium peroxydatum auf Tupfern oder im Spray angewendet. Unterstützt man dann noch die Lungentätigkeit durch hydropathische Brustumschläge, durch Inhalationen und ein Expectorans, bringt man ferner den Patienten möglichst früh außer Bett, so wird eine Aspirations- oder hypostatische Pneumonie unter gewöhnlichen Verhältnissen ausbleiben. In dieser Weise konnten wir auch in unserem Fall von doppelseitiger Oberkieferresektion, in welchem die Infraorbitalwände die obere Begrenzung der weiten Wundhöhle bildeten und der weiche Gaumen völlig von seiner knöchernen Ansatzstelle gelöst war, ebenso wie bei unseren einseitigen Oberkieferresektionen jede Aspiration verhüten.

Zum Schluß möchte ich nicht unterlassen darauf hinzuweisen, daß nach den vorhandenen Statistiken die Prognose der doppelseitigen Oberkieferresektion nicht wesentlich verschieden von derjenigen der einseitigen zu sein scheint. Es ist dies auffallend bei der größeren Tragweite der doppelseitigen Operation und vielleicht durch gewisse Zufälligkeiten in der Veröffentlichung der bezüglichen Fälle zu erklären. Leichter verständlich ist die verhältnismäßig günstige Prognose in denjenigen Fällen, in denen die beiden Kiefer in zwei Sitzungen mit größerem Zeitintervall zwischen den beiden Operationen entfernt wurden. Absehen muß man natürlich auch von den doppelseitigen Oberkieferresektionen, die nicht wegen maligner, sondern anderweitiger Tumoren und dann besonders wegen Phosphornarkose ausgeführt wurden. Die tabellarischen Übersichten der doppelseitigen Oberkieferresektionen, welche H. Braun und Reim gaben, lassen sich durch die neueste Literatur nur spärlich ergänzen. Sie dürfen auch jetzt noch als nahezu vollständig bezeichnet werden und ich verweise daher auf sie auch in Bez. auf die Prognose. Nur so viel möchte ich noch hervorheben: weite Ausbreitung des Tumors auf beide Kiefer kontraindiziert ein radikales Vorgehen nicht, falls nicht stärkere Durchwucherung der Umgebung stattgefunden hat, größere unangreifbare Metastasen bestehen oder das Individuum bereits zu kachektisch ist, um eine Oberkieferresektion überhaupt zu vertragen. Sind diese Gegenindikationen nicht vorhanden, so soll man radikal vorgehen, d. h. beide Oberkiefer entfernen.

Für die Überlassung des Falles sage ich Herrn Oberarzt Dr. W. Braun meinen ergebensten Dank.

Literaturverzeichnis.

1. H. Braun, Über totale doppelte Oberkieferresektion. Arch. f. klin. Chir. 1876, Bd. XIX, S. 728.
2. Reim, Über doppelseitige Oberkiefertumoren und ihre operative Behandlung. Münchener med. Abhandl. VIII, 4.
3. Schreiber, Melanotische Färbungen. Berl. klin. Wochenschr. 1888, S. 694.
4. Eisenmenger, Über die plexiformen Sarkome des harten Gaumens usw. Zeitschr. f. Chir. 39.
5. Ebermann, Beitrag zur Kasuistik der melanot. Geschwülste. Zeitschr. f. Chir. Bd. 43, 1896.
6. Deckart, Beitrag zur Lehre von den Melanosarkomen. Diss. Leipzig 1899.
7. Seybold, Über das Melanom. Diss. Gießen 1899.
8. Spiegelberg, Virchows Archiv Bd. 142, S. 503.
9. Ribbert, Über das Melanosarkom. Zieglers Beiträge Bd. 21, S. 471.
10. Liebold, Über Melanosarkom des harten Gaumens usw. Diss. Leipzig 1901.
11. Unna, Die Histopathologie der Hautkrankheiten. Berlin 1894. In Orths Lehrbuch der spez. pathol. Anatomie.
12. Delbanco, Monatsh. f. prakt. Dermatologie, Bd. XXII.
13. Kromeyer, Erwiderung auf den Aufsatz Prof. Ribberts: „Über das Melanosarkom". Zieglers Beiträge Bd. 22, S. 412.
14. Billroth, Chir. Klinik. Wien 1868, S. 36.
15. Eder, Ärztl. Bericht der Privatheilanstalten von A. Eder. Wien 1886. Cit. nach Hermann, Beiträge zur Lehre von den melanot. Geschwülsten. Diss. München 1892.
16. Treves, Melanose des harten Gaumens. Brit. med. Journ. 1886 u. Lancet 1886.
17. Albert, cf. Eisenmenger.
18. Gussenbauer, Sarkome des harten und weichen Gaumens. Prager med. Wochenschrift 1886.
19. Martens, Zur Kenntnis der bösartigen Oberkiefergeschwülste. Zeitschr. f. Chir. Bd. 44, 1897.
20. Volkmann, Über endotheliale Geschwülste usw. Zeitschr. f. Chir. Bd. 41.
21. Stein, Zur Statistik und Operation der Geschwülste des Oberkiefers. Arch. f. klin. Chir. Bd. 65, 1902.
22. Fuchs, Die Oberkiefer- und Gaumengeschwülste aus den Jahren 1891—1901. Diss. Breslau 1902.
23. Heyfelder, J. F., Über Amputationen und Resektionen. Breslau u. Bonn 1854 und Arch. f. physiol. Heilkunde 1850.
24. Schulz, Über Oberkieferresektionen. Diss. Greifswald 1897.
25. Rotgau, Fortschritte der Chirurgie. 1896.

26. Kocher, Chir. Operationslehre. 4. Aufl. 1902.
27. Habs, Exstirpation eines von der Schädelbasis ausgehenden Angiomyxofibroms der Nasenrachenwand usw. Zeitschr. f. Chir. Bd. 47, 1898.
28. Lanz, Osteoplastische Resektion beider Oberkiefer nach Kocher. Zeitschr. f. Chir. Bd. 35.
29. Partsch, Deutsche Chirurgie.
30. Pilz, Zur Ligatur der Carotis comm. Arch. f. klin. Chir. 1868, Bd. IX.
31. Reis, Über die nach Unterbindung der Carotis comm. vorkommenden Gehirnerscheinungen. Diss. Würzburg.
32. Zimmermann, Über Gehirnerscheinungen nach Unterbindung der Carotis comm. Beiträge zur klin. Chir. 1891.
33. Wetjaminow, Centralbl. f. Chir. 1882.
34. Albert, Lehrbuch der chir. Operationslehre.
35. Senger, Über den Versuch einer blutlosen Oberkieferresektion durch temporäre Konstriktion usw. Deutsche med. Wochenschr. 1895, Nr. 22.
36. Riese, Über die temporäre Ligatur der großen Gefäßstämme usw. Deutsche med. Wochenschr. 1896, Nr. 5.
37. Schlatter, Über Carotisunterbindung als Voroperation der Oberkieferresektionen. Beitr. z. klin. Chir. Bd. 30, 1901.
38. König, Fritz, Zur Technik ausgedehnter Oberkieferresektionen. Arch. f. klin. Chir. Bd. 61.
39. Enderlen, Ein Beitrag zur temporären Aufklappung beider Oberkiefer nach Kocher. Zeitschr. f. Chir. Bd. 74.
40. Krönlein, Totale Oberkieferresektion und Inhalationsnarkose. Arch. f. klin. Chir. Bd. 64. Verhandlungen des 30. Kongresses d. Deutschen Ges. f. Chirurgie.
41. Krönlein, Rydigier, Riedel, Verhandlungen der Deutschen Ges. f. Chir. 1901, S. 134.
42. Schlechtendahl, Münchener med. Wochenschr. 1902, Nr. 6.
43. Kuhn, Perorale Tubagen mit und ohne Druck. Deutsche Zeitschr. f. Chir. Bd. 76.

XI.

Aus dem Kronprinz-Rudolf-Kinderhospitale in W
(Direktor: Dr. Gnändinger.)

Über die Stieldrehung der Adnexe in Leistenb im frühen Kindesalter.

Von

Dr. Nikolaus Damianos,
emer. Assistenten der Abteilung des Prof. v. Mosetig-Moorhof in W

(Mit 4 Abbildungen.)

Ein zwar selten zu beobachtendes, jedoch ganz schweres Krankheitsbild ist jenes, welches bei kleine durch die Stieldrehung der in einem Leistenbr befindlichen weiblichen Adnexe verursacht wird. E Arbeit über diesen Gegenstand hat Gaugele im Vorjahr Zeitschrift veröffentlicht. Eine neuerliche Erörterung der Affektion, die noch in gar manchen Punkten der Aufhell an der Hand eines genau beobachteten Falles, erscheint mehr berechtigt, als einerseits durch Heegards jüngst wichtige Arbeit[1]) unsere bisherigen Anschauungen über stocksbrüche bedeutend umgeändert worden sind, and uns nunmehr auch möglich ist, auf Grund der interessant Payrs[2]) dem Rätsel des Entstehungsmodus der Stieldr Adnexbruches näherzutreten. Schließlich sei noch erwäl den bisherigen einschlägigen Arbeiten die Literatur zur ganz fehlerfrei besprochen erscheint.

Die Stieldrehung der Adnexhernie macht, wie wir vornherein erwähnen wollen, ähnliche Erscheinungen, wi Bruchinhalt incarceriert wäre. Eine wirkliche Eink

1) Über Ovarialhernien. Langenbecks Arch. 1905, Bd. 75.

2) Über die Ursachen der Stieldrehung intraperitoneal gelege Langenbecks Arch. f. klin. Chir. 1902, Bd. 68,

des Stieles des Bruchinhaltes im Leistenkanal wird also ganz das gleiche Bild erzeugen wie die Stieldrehung. (Ja, auch eine heftige akute Oophoritis im Bruchsacke, zum Beispiel nach einem Trauma, wird unter ähnlichen Erscheinungen verlaufen). Jedoch ist einerseits eine Stieleinklemmung der kindlichen Adnexbrüche im Leistenkanale äußerst selten mit Sicherheit konstatiert worden, andererseits die Stietlorsion derselben ein so typischer Vorgang, daß man nicht fehlgehen wird, wenn man beim Auftreten von incarcerationsähnlichen Erscheinungen bei einem Adnexleistenbruch eines Kindes die Vermutungsdiagnose auf Stieldrehung stellt, statt, wie es bisher üblich war, auf Incarceration des Stiels.

Der Fall, welcher mir Gelegenheit zu dieser Arbeit gibt, und den ich mit gütiger Erlaubnis des Herrn Spitalsdirektors Dr. Gnändinger hiermit veröffentliche, betraf ein von mir im Kronprinz-Rudolf-Kinderspitale in Wien operiertes Kind, ein 14 Monate altes Mädchen. Herr Dr. G. Pollak in Wessely an der March hatte die Freundlichkeit, das Kind am 14. Februar 1905 dem obigen Spitale zu überweisen. Aus der von Dr. Pollak mitgeteilten Krankengeschichte ist zu entnehmen, daß seit dem dritten Lebensmonate des Kindes eine kleine Geschwulst in der linken Leiste desselben zu bemerken war. Sie verschwand bei ruhigem Verhalten des Kindes; da das Kind aber sehr oft und heftig schrie, nahm die Geschwulst beständig an Umfang zu, ging aber immer wieder spontan zurück. Seit ca. 14 Tagen vor der Spitalsaufnahme ist die Geschwulst nicht mehr reponierbar. Die Stuhlentleerung war anfangs sehr retardiert, ist aber in letzter Zeit wieder regelmäßiger. Erbrechen hat sich früher alle 5—7 Tage gezeigt; seit 10 Tagen hat es aufgehört; seither hat sich der Ernährungszustand des Kindes ein wenig gebessert.

Bei der Aufnahme im Spitale zeigte das Kind folgenden Befund: Es war in recht elendem Ernährungszustand, blaß, sehr kümmerlich entwickelt, sah aus wie ein 6 monatliches Kind, konnte noch nicht stehen oder gehen; es schrie viel, der Bauch war ziemlich stark aufgetrieben und hart. In der linken Leiste, oberhalb des Poupartschen Bandes, sah man einen rundlichen Tumor von der Größe eines Taubeneies, der sich gegen die linke Schamlippe herabzog. Die Haut über dem Tumor erschien nicht verändert; er nahm beim Schreien des Kindes an Größe nicht zu. Bei Betastung der Geschwulst, wobei das Kind heftig schrie, fand man das Folgende: Haut über dem Tumor verschieblich, Tumor gegen die Unterlage kaum beweglich, von ziemlich glatter Oberfläche, derb-elastischer Konsistenz, mit einem dicken Fortsatze in den Leistenkanal dringend, durch Druck nicht verkleinerbar; Schall über dem Tumor gedämpft; Tumor nicht durchscheinbar; per anum nichts Auffallendes zu tasten; — Temperatur nicht erhöht. Puls frequent und klein. — Das Kind nahm dargereichte Milch mit Unlust, brach auch öfters geronnene Milch aus. Kein Stuhl an diesem Tage trotz Clysma. Am nächsten Tage scheint das Allgemeinbefinden besser. Auch ging flüssiger Stuhl ab. Am dritten Tage jedoch begann eine neuerliche Verschlechterung platz zu greifen, das Kind erbrach wieder,

XI.

Aus dem Kronprinz-Rudolf-Kinderhospitale in Wien.
(Direktor: Dr. Gnändinger.)

Über die Stieldrehung der Adnexe in Leistenbrüchen im frühen Kindesalter.

Von

Dr. Nikolaus Damianos,
emer. Assistenten der Abteilung des Prof. v. Mosetig-Moorhof in Wien.

(Mit 4 Abbildungen.)

Ein zwar selten zu beobachtendes, jedoch ganz typisches, schweres Krankheitsbild ist jenes, welches bei kleinen Kindern durch die Stieldrehung der in einem Leistenbruchsacke befindlichen weiblichen Adnexe verursacht wird. Eine schöne Arbeit über diesen Gegenstand hat Gaugele im Vorjahre in dieser Zeitschrift veröffentlicht. Eine neuerliche Erörterung der genannten Affektion, die noch in gar manchen Punkten der Aufhellung bedarf, an der Hand eines genau beobachteten Falles, erscheint uns um so mehr berechtigt, als einerseits durch Heegards jüngst publizierte wichtige Arbeit[1]) unsere bisherigen Anschauungen über die Eierstocksbrüche bedeutend umgeändert worden sind, andererseits es uns nunmehr auch möglich ist, auf Grund der interessanten Studien Payrs[2]) dem Rätsel des Entstehungsmodus der Stieldrehung des Adnexbruches näherzutreten. Schließlich sei noch erwähnt, daß in den bisherigen einschlägigen Arbeiten die Literatur zumeist nicht ganz fehlerfrei besprochen erscheint.

Die Stieldrehung der Adnexhernie macht, wie wir gleich von vornherein erwähnen wollen, ähnliche Erscheinungen, wie wenn der Bruchinhalt incarceriert wäre. Eine wirkliche Einklemmung

1) Über Ovarialhernien. Langenbecks Arch.

2) Über die Ursachen der Stieldreh
Langenbecks Arch. f. klin. Chir. 1902,

des Stieles des Bruchinhaltes im Leistenkanal wird also ganz das gleiche Bild erzeugen wie die Stieldrehung. (Ja, auch eine heftige akute Oophoritis im Bruchsacke, zum Beispiel nach einem Trauma, wird unter ähnlichen Erscheinungen verlaufen). Jedoch ist einerseits eine Stieleinklemmuug der kindlichen Adnexbrüche im Leistenkanale äußerst selten mit Sicherheit konstatiert worden, andererseits die Stietlorsion derselben ein so typischer Vorgang, daß man nicht fehlgehen wird, wenn man beim Auftreten von incarcerationsähnlichen Erscheinungen bei einem Adnexleistenbruch eines Kindes die Vermutungsdiagnose auf Stieldrehung stellt, statt, wie es bisher üblich war, auf Incarceration des Stiels.

Der Fall, welcher mir Gelegenheit zu dieser Arbeit gibt, und den ich mit gütiger Erlaubnis des Herrn Spitalsdirektors Dr. Gnändinger hiermit veröffentliche, betraf ein von mir im Kronprinz-Rudolf-Kinderspitale in Wien operiertes Kind, ein 14 Monate altes Mädchen. Herr Dr. G. Pollak in Wessely an der March hatte die Freundlichkeit, das Kind am 14. Februar 1905 dem obigen Spitale zu überweisen. Aus der von Dr. Pollak mitgeteilten Krankengeschichte ist zu entnehmen, daß seit dem dritten Lebensmonate des Kindes eine kleine Geschwulst in der linken Leiste desselben zu bemerken war. Sie verschwand bei ruhigem Verhalten des Kindes; da das Kind aber sehr oft und heftig schrie, nahm die Geschwulst beständig an Umfang zu, ging aber immer wieder spontan zurück. Seit ca. 14 Tagen vor der Spitalsaufnahme ist die Geschwulst nicht mehr reponierbar. Die Stuhlentleerung war anfangs sehr retardiert, ist aber in letzter Zeit wieder regelmäßiger. Erbrechen hat sich früher alle 5—7 Tage gezeigt; seit 10 Tagen hat es aufgehört; seither hat sich der Ernährungszustand des Kindes ein wenig gebessert.

Bei der Aufnahme im Spitale zeigte das Kind folgenden Befund: Es war in recht elendem Ernährungszustand, blaß, sehr kümmerlich entwickelt, sah aus wie ein 6 monatliches Kind, konnte noch nicht stehen oder gehen; es schrie viel, der Bauch war ziemlich stark aufgetrieben und hart. In der linken Leiste, oberhalb des Poupartschen Bandes, sah man einen rundlichen Tumor von der Größe eines Taubeneies, der sich gegen die linke Schamlippe herabzog. Die Haut über dem Tumor erschien nicht verändert; er nahm beim Schreien des Kindes an Größe nicht zu. Bei Betastung der Geschwulst, wobei das Kind heftig schrie, fand man das Folgende: Haut über dem Tumor verschieblich, Tumor gegen die Unterlage kaum beweglich, von ziemlich glatter Oberfläche, derb-elastischer Konsistenz, mit einem dicken Fortsatze in den Leistenkanal dringend, durch Druck nicht verkleinerbar; Schall über dem Tumor gedämpft; Tumor nicht durchscheinbar; per [illegible] Auffallendes zu tasten; — Temperatur nicht [illegible] Das Kind nahm dargereichte Milch [illegible] Milch aus. Kein Stuhl an diesem [illegible] scheint das Allgemeinbefinden [illegible] m dritten Tage jedoch begann [illegible] reifen, das Kind erbrach wieder,

XI.

Aus dem Kronprinz-Rudolf-Kinderhospitale in Wien.
(Direktor: Dr. Gnändinger.)

Über die Stieldrehung der Adnexe in Leistenbrüchen im frühen Kindesalter.

Von

Dr. Nikolaus Damianos,
emer. Assistenten der Abteilung des Prof. v. Mosetig-Moorhof in Wien.

(Mit 4 Abbildungen.)

Ein zwar selten zu beobachtendes, jedoch ganz typisches, schweres Krankheitsbild ist jenes, welches bei kleinen Kindern durch die Stieldrehung der in einem Leistenbruchsacke befindlichen weiblichen Adnexe verursacht wird. Eine schöne Arbeit über diesen Gegenstand hat Gaugele im Vorjahre in dieser Zeitschrift veröffentlicht. Eine neuerliche Erörterung der genannten Affektion, die noch in gar manchen Punkten der Aufhellung bedarf, an der Hand eines genau beobachteten Falles, erscheint uns um so mehr berechtigt, als einerseits durch Heegards jüngst publizierte wichtige Arbeit[1]) unsere bisherigen Anschauungen über die Eierstocksbrüche bedeutend umgeändert worden sind, andererseits es uns nunmehr auch möglich ist, auf Grund der interessanten Studien Payrs[2]) dem Rätsel des Entstehungsmodus der Stieldrehung des Adnexbruches näherzutreten. Schließlich sei noch erwähnt, daß in den bisherigen einschlägigen Arbeiten die Literatur zumeist nicht ganz fehlerfrei besprochen erscheint.

Die Stieldrehung der Adnexhernie macht, wie wir gleich von vornherein erwähnen wollen, ähnliche Erscheinungen, wie wenn der Bruchinhalt incarceriert wäre. Eine wirkliche Einklemmung

1) Über Ovarialhernien. Langenbecks Arch. 1905, Bd. 75.

2) Über die Ursachen der Stieldrehung intraperitoneal gelegener Organe. Langenbecks Arch. f. klin. Chir. 1902, Bd. 68,

des Stieles des Bruchinhaltes im Leistenkanal wird also ganz das gleiche Bild erzeugen wie die Stieldrehung. (Ja, auch eine heftige akute Oophoritis im Bruchsacke, zum Beispiel nach einem Trauma, wird unter ähnlichen Erscheinungen verlaufen). Jedoch ist einerseits eine Stieleinklemmung der kindlichen Adnexbrüche im Leistenkanale äußerst selten mit Sicherheit konstatiert worden, andererseits die Stietlorsion derselben ein so typischer Vorgang, daß man nicht fehlgehen wird, wenn man beim Auftreten von incarcerationsähnlichen Erscheinungen bei einem Adnexleistenbruch eines Kindes die Vermutungsdiagnose auf Stieldrehung stellt, statt, wie es bisher üblich war, auf Incarceration des Stiels.

Der Fall, welcher mir Gelegenheit zu dieser Arbeit gibt, und den ich mit gütiger Erlaubnis des Herrn Spitalsdirektors Dr. Gnändinger hiermit veröffentliche, betraf ein von mir im Kronprinz-Rudolf-Kinderspitale in Wien operiertes Kind, ein 14 Monate altes Mädchen. Herr Dr. G. Pollak in Wessely an der March hatte die Freundlichkeit, das Kind am 14. Februar 1905 dem obigen Spitale zu überweisen. Aus der von Dr. Pollak mitgeteilten Krankengeschichte ist zu entnehmen, daß seit dem dritten Lebensmonate des Kindes eine kleine Geschwulst in der linken Leiste desselben zu bemerken war. Sie verschwand bei ruhigem Verhalten des Kindes; da das Kind aber sehr oft und heftig schrie, nahm die Geschwulst beständig an Umfang zu, ging aber immer wieder spontan zurück. Seit ca. 14 Tagen vor der Spitalsaufnahme ist die Geschwulst nicht mehr reponierbar. Die Stuhlentleerung war anfangs sehr retardiert, ist aber in letzter Zeit wieder regelmäßiger. Erbrechen hat sich früher alle 5—7 Tage gezeigt; seit 10 Tagen hat es aufgehört; seither hat sich der Ernährungszustand des Kindes ein wenig gebessert.

Bei der Aufnahme im Spitale zeigte das Kind folgenden Befund: Es war in recht elendem Ernährungszustand, blaß, sehr kümmerlich entwickelt, sah aus wie ein 6 monatliches Kind, konnte noch nicht stehen oder gehen; es schrie viel, der Bauch war ziemlich stark aufgetrieben und hart. In der linken Leiste, oberhalb des Poupartschen Bandes, sah man einen rundlichen Tumor von der Größe eines Taubeneies, der sich gegen die linke Schamlippe herabzog. Die Haut über dem Tumor erschien nicht verändert; er nahm beim Schreien des Kindes an Größe nicht zu. Bei Betastung der Geschwulst, wobei das Kind heftig schrie, fand man das Folgende: Haut über dem Tumor verschieblich, Tumor gegen die Unterlage kaum beweglich, von ziemlich glatter Oberfläche, derb-elastischer Konsistenz, mit einem dicken Fortsatze in den Leistenkanal dringend, durch Druck nicht verkleinerbar; Schall über dem Tumor gedämpft; Tumor nicht durchscheinbar; per anum nichts Auffallendes zu tasten; — Temperatur nicht erhöht. Puls frequent und klein. — Das Kind nahm dargereichte Milch mit Unlust, brach auch öfters geronnene Milch aus. Kein Stuhl an diesem Tage trotz Clysma. Am nächsten Tage scheint das Allgemeinbefinden besser. Auch ging flüssiger Stuhl ab. Am dritten Tage jedoch begann eine neuerliche Verschlechterung platz zu greifen, das Kind erbrach wieder,

XI.

Aus dem Kronprinz-Rudolf-Kinderhospitale in Wien.
(Direktor: Dr. Gnändinger.)

Über die Stieldrehung der Adnexe in Leistenbrüchen im frühen Kindesalter.

Von

Dr. Nikolaus Damianos,
emer. Assistenten der Abteilung des Prof. v. Mosetig-Moorhof in Wien.

(Mit 4 Abbildungen.)

Ein zwar selten zu beobachtendes, jedoch ganz typisches schweres Krankheitsbild ist jenes, welches bei kleinen Kindern durch die Stieldrehung der in einem Leistenbruchsacke befindlichen weiblichen Adnexe verursacht wird. Eine schöne Arbeit über diesen Gegenstand hat Gaugele im Vorjahre in dieser Zeitschrift veröffentlicht. Eine neuerliche Erörterung der genannten Affektion, die noch in gar manchen Punkten der Aufhellung bedarf, an der Hand eines genau beobachteten Falles, erscheint uns um so mehr berechtigt, als einerseits durch Heegards jüngst publizierte wichtige Arbeit[1]) unsere bisherigen Anschauungen über die Eierstocksbrüche bedeutend umgeändert worden sind, andererseits es uns nunmehr auch möglich ist, auf Grund der interessanten Studien Payrs[2]) dem Rätsel des Entstehungsmodus der Stieldrehung des Adnexbruches näherzutreten. Schließlich sei noch erwähnt, daß in den bisherigen einschlägigen Arbeiten die Literatur zumeist nicht ganz fehlerfrei besprochen erscheint.

Die Stieldrehung der Adnexhernie macht, wie wir gleich von vornherein erwähnen wollen, ähnliche Erscheinungen, wie wenn der Bruchinhalt incarceriert wäre. Eine wirkliche Einklemmung

1) Über Ovarialhernien. Langenbecks Arch. 1905, Bd. 75.

2) Über die Ursachen der Stieldrehung intraperitoneal gelegener Organe. Langenbecks Arch. f. klin. Chir. 1902, Bd. 68,

des Stieles des Bruchinhaltes im Leistenkanal wird also ganz das gleiche Bild erzeugen wie die Stieldrehung. (Ja, auch eine heftige akute Oophoritis im Bruchsacke, zum Beispiel nach einem Trauma, wird unter ähnlichen Erscheinungen verlaufen). Jedoch ist einerseits eine Stieleinklemmung der kindlichen Adnexbrüche im Leistenkanale äußerst selten mit Sicherheit konstatiert worden, andererseits die Stietlorsion derselben ein so typischer Vorgang, daß man nicht fehlgehen wird, wenn man beim Auftreten von incarcerationsähnlichen Erscheinungen bei einem Adnexleistenbruch eines Kindes die Vermutungsdiagnose auf Stieldrehung stellt, statt, wie es bisher üblich war, auf Incarceration des Stiels.

Der Fall, welcher mir Gelegenheit zu dieser Arbeit gibt, und den ich mit gütiger Erlaubnis des Herrn Spitalsdirektors Dr. Gnändinger hiermit veröffentliche, betraf ein von mir im Kronprinz-Rudolf-Kinderspitale in Wien operiertes Kind, ein 14 Monate altes Mädchen. Herr Dr. G. Pollak in Wessely an der March hatte die Freundlichkeit, das Kind am 14. Februar 1905 dem obigen Spitale zu überweisen. Aus der von Dr. Pollak mitgeteilten Krankengeschichte ist zu entnehmen, daß seit dem dritten Lebensmonate des Kindes eine kleine Geschwulst in der linken Leiste desselben zu bemerken war. Sie verschwand bei ruhigem Verhalten des Kindes; da das Kind aber sehr oft und heftig schrie, nahm die Geschwulst beständig an Umfang zu, ging aber immer wieder spontan zurück. Seit ca. 14 Tagen vor der Spitalsaufnahme ist die Geschwulst nicht mehr reponierbar. Die Stuhlentleerung war anfangs sehr retardiert, ist aber in letzter Zeit wieder regelmäßiger. Erbrechen hat sich früher alle 5—7 Tage gezeigt; seit 10 Tagen hat es aufgehört; seither hat sich der Ernährungszustand des Kindes ein wenig gebessert.

Bei der Aufnahme im Spitale zeigte das Kind folgenden Befund: Es war in recht elendem Ernährungszustand, blaß, sehr kümmerlich entwickelt, sah aus wie ein 6 monatliches Kind, konnte noch nicht stehen oder gehen; es schrie viel, der Bauch war ziemlich stark aufgetrieben und hart. In der linken Leiste, oberhalb des Poupartschen Bandes, sah man einen rundlichen Tumor von der Größe eines Taubeneies, der sich gegen die linke Schamlippe herabzog. Die Haut über dem Tumor erschien nicht verändert; er nahm beim Schreien des Kindes an Größe nicht zu. Bei Betastung der Geschwulst, wobei das Kind heftig schrie, fand man das Folgende: Haut über dem Tumor verschieblich, Tumor gegen die Unterlage kaum beweglich, von ziemlich glatter Oberfläche, derb-elastischer Konsistenz, mit einem dicken Fortsatze in den Leistenkanal dringend, durch Druck nicht verkleinerbar; Schall über dem Tumor gedämpft; Tumor nicht durchscheinbar; per anum nichts Auffallendes zu tasten; — Temperatur nicht erhöht. Puls frequent und klein. — Das Kind nahm dargereichte Milch mit Unlust, brach auch öfters geronnene Milch aus. Kein Stuhl an diesem Tage trotz Clysma. Am nächsten Tage scheint das Allgemeinbefinden besser. Auch ging flüssiger Stuhl ab. Am dritten Tage jedoch begann eine neuerliche Verschlechterung platz zu greifen, das Kind erbrach wieder,

XI.

Aus dem Kronprinz-Rudolf-Kinderhospitale in Wien.
(Direktor: Dr. Gnändinger.)

Über die Stieldrehung der Adnexe in Leistenbrüchen im frühen Kindesalter.

Von

Dr. Nikolaus Damianos,
emer. Assistenten der Abteilung des Prof. v. Mosetig-Moorhof in Wien.

(Mit 4 Abbildungen.)

Ein zwar selten zu beobachtendes, jedoch ganz typisches, schweres Krankheitsbild ist jenes, welches bei kleinen Kindern durch die Stieldrehung der in einem Leistenbruchsacke befindlichen weiblichen Adnexe verursacht wird. Eine schöne Arbeit über diesen Gegenstand hat Gaugele im Vorjahre in dieser Zeitschrift veröffentlicht. Eine neuerliche Erörterung der genannten Affektion, die noch in gar manchen Punkten der Aufhellung bedarf, an der Hand eines genau beobachteten Falles, erscheint uns um so mehr berechtigt, als einerseits durch Heegards jüngst publizierte wichtige Arbeit[1]) unsere bisherigen Anschauungen über die Eierstocksbrüche bedeutend umgeändert worden sind, andererseits es uns nunmehr auch möglich ist, auf Grund der interessanten Studien Payrs[2]) dem Rätsel des Entstehungsmodus der Stieldrehung des Adnexbruches näherzutreten. Schließlich sei noch erwähnt, daß in den bisherigen einschlägigen Arbeiten die Literatur zumeist nicht ganz fehlerfrei besprochen erscheint.

Die Stieldrehung der Adnexhernie macht, wie wir gleich von vornherein erwähnen wollen, ähnliche Erscheinungen, wie wenn der Bruchinhalt incarceriert wäre. Eine wirkliche Einklemmung

1) Über Ovarialhernien. Langenbecks Arch. 1905, Bd. 75.

2) Über die Ursachen der Stieldrehung intraperitoneal gelegener Organe. Langenbecks Arch. f. klin. Chir. 1902, Bd. 68,

des Stieles des Bruchinhaltes im Leistenkanal wird also ganz das gleiche Bild erzeugen wie die Stieldrehung. (Ja, auch eine heftige akute Oophoritis im Bruchsacke, zum Beispiel nach einem Trauma, wird unter ähnlichen Erscheinungen verlaufen). Jedoch ist einerseits eine Stieleinklemmung der kindlichen Adnexbrüche im Leistenkanale äußerst selten mit Sicherheit konstatiert worden, andererseits die Stietlorsion derselben ein so typischer Vorgang, daß man nicht fehlgehen wird, wenn man beim Auftreten von incarcerationsähnlichen Erscheinungen bei einem Adnexleistenbruch eines Kindes die Vermutungsdiagnose auf Stieldrehung stellt, statt, wie es bisher üblich war, auf Incarceration des Stiels.

Der Fall, welcher mir Gelegenheit zu dieser Arbeit gibt, und den ich mit gütiger Erlaubnis des Herrn Spitalsdirektors Dr. Gnändinger hiermit veröffentliche, betraf ein von mir im Kronprinz-Rudolf-Kinderspitale in Wien operiertes Kind, ein 14 Monate altes Mädchen. Herr Dr. G. Pollak in Wessely an der March hatte die Freundlichkeit, das Kind am 14. Februar 1905 dem obigen Spitale zu überweisen. Aus der von Dr. Pollak mitgeteilten Krankengeschichte ist zu entnehmen, daß seit dem dritten Lebensmonate des Kindes eine kleine Geschwulst in der linken Leiste desselben zu bemerken war. Sie verschwand bei ruhigem Verhalten des Kindes; da das Kind aber sehr oft und heftig schrie, nahm die Geschwulst beständig an Umfang zu, ging aber immer wieder spontan zurück. Seit ca. 14 Tagen vor der Spitalsaufnahme ist die Geschwulst nicht mehr reponierbar. Die Stuhlentleerung war anfangs sehr retardiert, ist aber in letzter Zeit wieder regelmäßiger. Erbrechen hat sich früher alle 5—7 Tage gezeigt; seit 10 Tagen hat es aufgehört; seither hat sich der Ernährungszustand des Kindes ein wenig gebessert.

Bei der Aufnahme im Spitale zeigte das Kind folgenden Befund: Es war in recht elendem Ernährungszustand, blaß, sehr kümmerlich entwickelt, sah aus wie ein 6 monatliches Kind, konnte noch nicht stehen oder gehen; es schrie viel, der Bauch war ziemlich stark aufgetrieben und hart. In der linken Leiste, oberhalb des Poupartschen Bandes, sah man einen rundlichen Tumor von der Größe eines Taubeneies, der sich gegen die linke Schamlippe herabzog. Die Haut über dem Tumor erschien nicht verändert; er nahm beim Schreien des Kindes an Größe nicht zu. Bei Betastung der Geschwulst, wobei das Kind heftig schrie, fand man das Folgende: Haut über dem Tumor verschieblich, Tumor gegen die Unterlage kaum beweglich, von ziemlich glatter Oberfläche, derb-elastischer Konsistenz, mit einem dicken Fortsatze in den Leistenkanal dringend, durch Druck nicht verkleinerbar; Schall über dem Tumor gedämpft; Tumor nicht durchscheinbar; per anum nichts Auffallendes zu tasten; — Temperatur nicht erhöht. Puls frequent und klein. — Das Kind nahm dargereichte Milch mit Unlust, brach auch öfters geronnene Milch aus. Kein Stuhl an diesem Tage trotz Clysma. Am nächsten Tage scheint das Allgemeinbefinden besser. Auch ging flüssiger Stuhl ab. Am dritten Tage jedoch begann eine neuerliche Verschlechterung platz zu greifen, das Kind erbrach wieder,

XI.

Aus dem Kronprinz-Rudolf-Kinderhospitale in Wien.
(Direktor: Dr. Gnändinger.)

Über die Stieldrehung der Adnexe in Leistenbrüchen im frühen Kindesalter.

Von

Dr. **Nikolaus Damianos**,
emer. Assistenten der Abteilung des Prof. v. Mosetig-Moorhof in Wien.

(Mit 4 Abbildungen.)

Ein zwar selten zu beobachtendes, jedoch ganz typisches, schweres Krankheitsbild ist jenes, welches bei kleinen Kindern durch die Stieldrehung der in einem Leistenbruchsacke befindlichen weiblichen Adnexe verursacht wird. Eine schöne Arbeit über diesen Gegenstand hat Gaugele im Vorjahre in dieser Zeitschrift veröffentlicht. Eine neuerliche Erörterung der genannten Affektion, die noch in gar manchen Punkten der Aufhellung bedarf, an der Hand eines genau beobachteten Falles, erscheint uns um so mehr berechtigt, als einerseits durch Heegards jüngst publizierte wichtige Arbeit[1]) unsere bisherigen Anschauungen über die Eierstocksbrüche bedeutend umgeändert worden sind, andererseits es uns nunmehr auch möglich ist, auf Grund der interessanten Studien Payrs[2]) dem Rätsel des Entstehungsmodus der Stieldrehung des Adnexbruches näherzutreten. Schließlich sei noch erwähnt, daß in den bisherigen einschlägigen Arbeiten die Literatur zumeist nicht ganz fehlerfrei besprochen erscheint.

Die Stieldrehung der Adnexhernie macht, wie wir gleich von vornherein erwähnen wollen, ähnliche Erscheinungen, wie wenn der Bruchinhalt incarceriert wäre. Eine wirkliche Einklemmung

1) Über Ovarialhernien. Langenbecks Arch. 1905, Bd. 75.

2) Über die Ursachen der Stieldrehung intraperitoneal gelegener Organe. Langenbecks Arch. f. klin. Chir. 1902, Bd. 68,

des Stieles des Bruchinhaltes im Leistenkanal wird also ganz das gleiche Bild erzeugen wie die Stieldrehung. (Ja, auch eine heftige akute Oophoritis im Bruchsacke, zum Beispiel nach einem Trauma, wird unter ähnlichen Erscheinungen verlaufen). Jedoch ist einerseits eine Stieleinklemmung der kindlichen Adnexbrüche im Leistenkanale äußerst selten mit Sicherheit konstatiert worden, andererseits die Stietlorsion derselben ein so typischer Vorgang, daß man nicht fehlgehen wird, wenn man beim Auftreten von incarcerationsähnlichen Erscheinungen bei einem Adnexleistenbruch eines Kindes die Vermutungsdiagnose auf Stieldrehung stellt, statt, wie es bisher üblich war, auf Incarceration des Stiels.

Der Fall, welcher mir Gelegenheit zu dieser Arbeit gibt, und den ich mit gütiger Erlaubnis des Herrn Spitalsdirektors Dr. Gnändinger hiermit veröffentliche, betraf ein von mir im Kronprinz-Rudolf-Kinderspitale in Wien operiertes Kind, ein 14 Monate altes Mädchen. Herr Dr. G. Pollak in Wessely an der March hatte die Freundlichkeit, das Kind am 14. Februar 1905 dem obigen Spitale zu überweisen. Aus der von Dr. Pollak mitgeteilten Krankengeschichte ist zu entnehmen, daß seit dem dritten Lebensmonate des Kindes eine kleine Geschwulst in der linken Leiste desselben zu bemerken war. Sie verschwand bei ruhigem Verhalten des Kindes; da das Kind aber sehr oft und heftig schrie, nahm die Geschwulst beständig an Umfang zu, ging aber immer wieder spontan zurück. Seit ca. 14 Tagen vor der Spitalsaufnahme ist die Geschwulst nicht mehr reponierbar. Die Stuhlentleerung war anfangs sehr retardiert, ist aber in letzter Zeit wieder regelmäßiger. Erbrechen hat sich früher alle 5—7 Tage gezeigt; seit 10 Tagen hat es aufgehört; seither hat sich der Ernährungszustand des Kindes ein wenig gebessert.

Bei der Aufnahme im Spitale zeigte das Kind folgenden Befund: Es war in recht elendem Ernährungszustand, blaß, sehr kümmerlich entwickelt, sah aus wie ein 6 monatliches Kind, konnte noch nicht stehen oder gehen; es schrie viel, der Bauch war ziemlich stark aufgetrieben und hart. In der linken Leiste, oberhalb des Poupartschen Bandes, sah man einen rundlichen Tumor von der Größe eines Taubeneies, der sich gegen die linke Schamlippe herabzog. Die Haut über dem Tumor erschien nicht verändert; er nahm beim Schreien des Kindes an Größe nicht zu. Bei Betastung der Geschwulst, wobei das Kind heftig schrie, fand man das Folgende: Haut über dem Tumor verschieblich, Tumor gegen die Unterlage kaum beweglich, von ziemlich glatter Oberfläche, derb-elastischer Konsistenz, mit einem dicken Fortsatze in den Leistenkanal dringend, durch Druck nicht verkleinerbar; Schall über dem Tumor gedämpft; Tumor nicht durchscheinbar; per anum nichts Auffallendes zu tasten; — Temperatur nicht erhöht. Puls frequent und klein. — Das Kind nahm dargereichte Milch mit Unlust, brach auch öfters geronnene Milch aus. Kein Stuhl an diesem Tage trotz Clysma. Am nächsten Tage scheint das Allgemeinbefinden besser. Auch ging flüssiger Stuhl ab. Am dritten Tage jedoch begann eine neuerliche Verschlechterung platz zu greifen, das Kind erbrach wieder,

schrie fortwährend, der Bauch war stark aufgetrieben, sehr hart, und es zeigten sich von zeit zu zeit die Konturen geblähter Dünndärme an seiner Oberfläche. Das Kind bot den Anblick starken Verfalles dar.

Es war schwer, in diesem Falle eine Diagnose zu stellen; man konnte an einen eingeklemmten Darmwandbruch, oder einen eingeklemmten Darmdivertikelbruch denken; Herr Direktor Dr. Gnändinger äußerte die Vermutung, daß die incarcerationsähnlichen Erscheinungen von einem Adnexbruche herrühren könnten.

Die Operation, welche ich nun, in Vertretung des Herrn Primarius Dr. Salzer ausführte, bestätigte diese Vermutung.

Ruhige Narkose mit Billroth-Mischnng. Schrägschnitt über dem linken Leistenbande. Man stößt auf den derben Bruchsack, welcher vorerst bis zum Halse hinauf allseits freigemacht wird; dann Eröffnung des Bruchsackes. Es entleert sich schmutzig-braunrote Flüssigkeit. Sofort stößt man nun auf den Eierstock, welcher haselnußgroß, nierenförmig und dunkelviolett verfärbt ist. Er lag zuhöchst und zugleich nach vorne im Bruchsacke. Hob man das Ovar empor, so stieß man auf die Tube. Dieselbe lag demnach vom Ovar bedeckt. Sie war gänsekieldick, blauschwarz verfärbt; ihre Fimbrien waren noch erkennbar. Das Ligamentum latum war, wohl infolge der schon mehrere Wochen bestehenden Veränderung der gegenseitigen Lage von Ovar und Tube, in seiner Form und Lage völlig verändert, und kaum noch mit einem normalen Ligamentum latum vergleichbar. Sonst eine zarte Doppelplatte, an deren oberen Rande die Tube verläuft, und an deren hintere Wand das Ovar befestigt ist, war das Ligamentum latum hier ein bleistiftdicker, etwa 3 cm langer, derber Gewebswulst, welcher an seiner stielartig verjüngten höchsten Kuppe den Eierstock trug, während er sich mit seiner Basis an die Hinterwand des Bruchsackhalses befestigte. Aus der Vorderwand des genannten Wulstes erhob sich ein kurzes Gekröse, welches die Tube trug. Dieselbe verlief in einer gegen das Ovarium konvergenten Richtung, sodaß ihr Fimbrienende sich dicht an das Ovar legte. Die Oberfläche des Lig. lat. war von schwieligem Aussehen, diffus rot gefärbt, an einer Stelle war ein grauer, nekrotischer Teil sichtbar. Vom Lig. ovarii propr. und dem Lig. teres uteri war in dem derben Gewebe nichts mehr zu erkennen. Brachte man das Ovar wieder in jene Lage zurück, in welcher es ursprünglich gefunden wurde, so zeigte sich, daß das stielartige obere Ende des Ligam. lat., an welchem das Ovar saß, sich nach vorne zu über die Tube legte. Derart kam das Ovar über und vor die Tube zu liegen. Es handelte sich also um eine Drehung des Eierstocks über den Eileiter hinüber. Diese Torsion dürfte sich schon seit ca. 3 Wochen vollzogen haben (seit welcher Zeit eben die Krankheitserscheinungen eingesetzt haben), und infolge der durch sie veranlaßten Stauungsprozesse im Blut- und Lymphgefäßsystem und chron. Entzündungsvorgänge ist es zur Umwandlung des breiten Mutterbandes rücksichtlich seiner Form- und Lageverhältnisse gekommen.

Eine Raumbeschränkung der Adnexe im Leistenkanale bestand nicht. Eine Hohlsende gelangte neben dem Stiele leicht in die Bauchhöhle. Hierbei entleerte sich aus derselben reichlich trübe, bräunliche Flüssigkeit. Beim Vorziehen der Tube erschien der Uterus mit dem Ursprung der rechten Tube in der Bruchpforte. Er war dicht am inneren Leistenring

gelegen gewesen. — Es wurden nun rasch die vorgelagerten linksseitigen Adnexe dicht am Uterus mit einigen Ligaturen abgebunden, und in toto samt dem Bruchsacke abgetragen. Figur 1 zeigt das Präparat bei

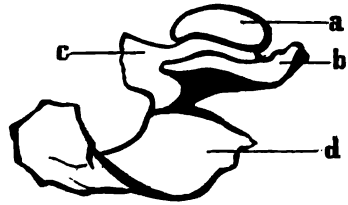

Fig. 1.

Präparat unseres Falles. a = Ovarium, b = Tube (Fimbrienende). c = Ligam. lat. d = Bruchsack.

emporgehobenem Ovarium. Figur 2 gibt den Uterus und die Adnexe eines ca. 1 $^1/_2$ jährigen Mädchens wieder. Das der Leiche entnommene Präparat ist von rückwärts gesehen; auf der linken Seite ist eine Drehung des Ovars, so wie sie in unserem Falle vorfindlich war, erzeugt.

Fig. 2.

Uterus und Adnexe eines 1$^1/_2$ jähr. Mädchens von rückwärts gesehen. Links ist das Ovarium über die Tube nach vorne gedreht, zur Demonstration der Verhältnisse bei der Stieldrehung.

Nach Abtragung der Adnexe wurde der Uterus reponiert, in die Bauchhöhle ein dünner Streifen steriler Gaze eingeführt (wegen des Exsudates), Bruchsackhals, Leistenkanal und Hautwunde bis auf den Drainagekanal verschlossen. — Die Heilung erfolgte glatt in ca. 10 Tagen. Das Kind wurde in gutem Allgemeinbefinden entlassen.

Ehe wir nun auf unser spezielles Thema, die Frage der Stieldrehung der Adnexleistenbrüche, übergehen, müssen wir kurz erörtern, inwiefern Heegards erwähnte Arbeit unsere bisherigen Ansichten über die Ovarialhernien verändert und richtiggestellt hat. Seine Ansichten laufen auf folgende Schlußpunkte hinaus: 1. Es gibt keine angeborenen Ovarialleistenbrüche; angeboren ist nur der Leistenbruchsack, nicht aber der Bruchinhalt. — 2. Eine Mitwirkung des Ligamentum teres uteri beim Entstehen der Ovarialleistenbrüche ist ausgeschlossen.

Bisher unterschied man nämlich ziemlich kritiklos zwischen angeborenen und erworbenen Eierstocksleistenbrüchen. Man hatte aber dieser Einteilung kein anderes Kriterium zugrunde zu legen, als das des Hervortretens respektive Bemerktwerdens der Hernie entweder bald nach der Geburt oder später. Irgend ein wesentlicher Unterschied in anatomischer Beziehung zwischen beiden Arten besteht nicht, wie zum Beispiel ein solcher beim Manne zwischen angeborener und erworbener Leistenhernie besteht.

Ein Unterschied im Bruchinhalte besteht insofern zwischen den Adnexleistenhernien der Kinder und denen geschlechtsreifer Individuen, als bei ersteren immer sowohl Ovar, als auch Tube sich im Bruchsacke finden, weil sie ja beim Kinde noch so nah miteinander verbunden sind, während bei letzteren entweder Ovar samt Tube, oder jedes dieser Organe allein den Bruchinhalt bilden kann. Wir sollen daher bei Kindern nicht von ovarialen Leistenbrüchen, sondern von Adnexleistenbrüchen sprechen. — Es spielte bei der erwähnten Einteilung der Eierstocksleistenbrüche in angeborene und erworbene der Gedanke an das Bestehen einer Analogie zwischen dem angeborenen Hodenleistenbruch des Mannes und dem angeborenen Eierstocksleistenbruch des Weibes mit.

Der Hoden macht bekanntlich vor der Geburt einen Descensus, indem er aus der Bauchhöhle durch den Leistenkanal in das Scrotum steigt; er rückt zuerst subperitoneal herab, dann längs der Wand des Processus vaginalis, der röhrenförmigen Aussackung des Bauchfells im Leistenkanale.

Bei dem weiblichen Geschlecht herrschen gänzlich andere Verhältnisse; eine Analogie aufstellen zu wollen, ist daher vom entwicklungsgeschichtlichen, wie vom anatomischen Standpunkt aus unhaltbar.

Man nahm vor allem an, daß bei Entstehung des angeborenen Eierstocksleistenbruches ein Offenbleiben des Processus vaginalis peritonei eine Rolle spiele. Nuck hat nämlich seinerzeit angegeben, daß bei weiblichen Früchten, etwa nach dem 5. Monat, längs des Ligamentum rotundum im Leistenkanale eine Ausstülpung des Peritoneums als normaler Befund vorhanden sei, identisch mit dem Processus vaginalis männlicher Früchte. Spätere Autoren (Camper usw.) bezeichneten diesen Kanal als beim Neugeborenen normalerweise bereits obliteriert. Heegard hat sich nun durch Untersuchungen an weiblichen Früchten davon überzeugt,

daß, wie schon Duplay 1865 und Beurnier 1886 mitgeteilt hatten, beim weiblichen Geschlecht ein Processus vaginalis peritonei (eine Peritonealausstülpung im Leistenkanale längs des Ligamentum teres uteri) als normaler Befund gar nicht existiere. Das, was bei unausgetragenen Früchten als Processus vaginalis, bei Neugeborenen als nicht oblitorierter Processus vaginalis oder Diverticulum Nuckii beschrieben worden sei, seien abnorme Bildungen, nämlich fötale inguinale Bruchsäcke, die sich in einem gewissen, ziemlich großen Bruchteile weiblicher Neugeborner vorfinden. Es gibt also keinen Processus vaginalis und kein daraus hervorgehendes Diverticulum Nuckii beim weiblichen Geschlecht.

Es fehlt aber auch weiter jede Analogie zwischen dem Descensus des Hodens durch den Leistenkanal, und dem Austritte des Ovars in einen Leistenbruchsack. Ersterer ist und bleibt retroperitoneal; der Eierstock aber ist ein intraabdominelles, mit einem freien Mesenterium versehenes Organ. — In einen vorhandenen, fötal gebildeten Leistenbruchsack können nun zu jeder Zeit des Lebens, wie andere Eingeweide, so auch Eierstock und Eileiter als Bruchinhalt eintreten. Daß dies im frühen Kindesalter leichter geschieht als später, dafür gibt uns Heegard eine ausreichende anatomische Erklärung. Es hat nämlich der Eierstock des Neugeborenen sowohl eine andere Lage, wie auch eine andere Form, als man sie späterhin beobachtet. Das Ovar, welches in der Embryonalanlage in der Lendengegend liegt, gelangt allmählich tiefer, so daß es beim Neugebornen oberhalb des Beckeneinganges, auf dem Psoasmuskel, sich befindet. Dieser Descensus ist kein aktiver, sondern ein passiver, das heißt, wir wollen damit sagen, das Ovar ist bei diesem Tiefertreten in keinerlei Weise aktiv beteiligt, wie etwa der Hoden bei seinem Descensus, sondern es gelangt dadurch tiefer, daß die Körperwand sich stärker entwickelt als die Genitalorgane, daher das große Becken gleichsam neben dem Ovar in die Höhe steigt. In das kleine Becken gelangt das Ovar erst im Laufe des ersten oder im zweiten Lebensjahre (nach Merkel), wieder auf dieselbe passive Weise, durch Wachstumsverschiedenheiten zwischen den Geschlechtsorganen und den Beckenwänden.

Schließlich ist auch eine Analogie zwischen dem Gubernaculum testis, dem ja vielleicht eine gewisse Rolle beim Descensus des Hodens zukommt, und dem Ligamentum teres uteri, in bezug auf die mögliche mechanische Wirkung dieser Bänder auf die Geschlechtsdrüsen, ganz und gar unzutreffend. Sie

stammen zwar entwicklungsgeschichtlich beide vom Leistenband der Urniere. Jedoch ist das Ligamentum teres uteri nur ein Teil dieses Leistenbandes, der andere Teil ist das Ligamentum ovarii proprium. Es geht nun aus der Topographie des Ligamentum teres uteri klar hervor, daß es absolut keine Zugwirkung auf das Ovar ausüben kann; es könnte höchstens das Uterushorn der betreffenden Seite zum Leistenring ziehen, obwohl auch diese Wirkung nicht immer erreichbar sein wird, wegen der ziemlich beträchtlichen Fixation des Ligaments auf seinem langen Wege.

Vermeiden wir es also fürderhin, gedankenlos zu sagen, die „angeborene" Ovarialleistenhernie beruhe darauf, daß der Processus vaginalis offen geblieben sei, und das Ovar durch einen „abnormen Descensus", gleich dem Descensus des Hodens, in dieses Divertikel hinabgestiegen sei, wobei das Ligamentum teres uteri eine ähnliche Rolle gespielt habe wie das Gubernaculum testis.

Vielmehr ist der Vorgang beim Entstehen der Adnexleistenbrüche der Kinder folgender: In den angeborenen Leistenbruchsack kann das Ovar des Neugebornen durch den intraabdominalen Druck sehr leicht hineingepreßt werden, weil es nahe dem abdominalen Leistenring liegt, und weil seine Form hierzu geeignet ist. Der Eierstock des neugeborenen Mädchens ist sehr langgestreckt, schmal, dünn; er liegt noch nicht im kleinen Becken, sondern oberhalb der Linea terminalis, die Iliacal-Gefäße überkreuzend, ziemlich frei beweglich; seine lange Axe liegt transversal; sein tubares Ende liegt, den beschränkten Raumverhältnissen entsprechend, gegen den abdominalen Leistenring hingezogen. Die bei Kindern so häufig und so intensiv in Aktion gesetzte Bauchpresse (beim Schreien, beim Pressen, beim Husten) wird sehr leicht das Ovar und die dicht damit verbundene Tube in den Bruchsack pressen. Das weitere Schicksal dieses Adnexbruches wird verschieden sein. Es kann das Ovar — sei es durch spontanes Zurückziehen nach Aufhören des Pressens, sei es durch manuelle Reposition — zurückgelagert werden, oder die Zurücklagerung unterbleibt, zum Beispiel durch Enge des Leistenkanals. In diesem Falle pflegt das Ovar, da es ziemlich rasch an Größe zunimmt, bald gänzlich irreponibel zu werden.

Eine solche Adnexleistenhernie, sei sie reponibel oder fixiert, scheint meist von den Kindern beschwerdelos getragen zu werden.

Es kann sich jedoch bei solchen Brüchen ein ganz typisches

schweres Krankheitsbild unter den Erscheinungen einer Incarceration des Bruchinhaltes einstellen.

Öffnet man in solchen Fällen den Bruchsack, so findet man als Ursache der Erscheinungen zumeist, wie erwähnt, eine Stieldrehung der herniierten Adnexe, sehr selten eine wahre Abklemmung des Stiels im Leistenkanale.

Man stößt im Bruchsacke auf dunkelrotbraune, trübe Exsudatflüssigkeit; das Ovarium, sonst weiß, blaß, ist dunkelviolett oder blauschwarz infarziert, selbst gangränös; dabei ist es angeschwollen, oft weit über seine normale Größe hinaus. Ähnliches zeigt die Tube: sie ist blaurot verfärbt, oder schwarz infarziert und stark geschwellt, die Mesosalpinx zwischen Eierstock und Eileiter ist stark verdickt, diffus injiziert, ihre Oberfläche oft mit Fibrinfetzen bedeckt; ebensolche Veränderungen zeigt der übrige Teil des Ligamentum latum, welcher wohl meist an die hintere Bruchsackwand fixiert ist, so wie in unserem Falle.

Es gibt zwei Möglichkeiten des Entstehens dieser Fixation des Ligamentum latum im Bruchsacke. Entweder ist das, mit seinem freien Rande — dem Ligamentum suspensorium ovarii — in den Bruchsack hineingezerrte Ligamentum latum dortselbst sekundär angewachsen, oder es besteht eine Anomalie in den Insertionsverhältnisen des Ligamentum latum, nämlich eine partielle Verlagerung der Insertionsstelle in den Bruchsack hinein. Mit letzterem Modus wäre Grasers[1]) folgende Ansicht vereinbar: „Manche der Ovarialbrüche entstehen zweifellos in der Weise, daß Teile des Ligamentum latum allmählich zum Bruchsacke verwendet werden und damit auch die von ihm eingehüllten Genitalien hervortreten.“ Grunerts[2]) Fall zeigt, wie stark die Verlagerungen der normalen Insertion des Ligamentum latum sein können. Die vordere Bruchsackwand war aus dem verlagerten vorderen Blatte des Ligamentum latum gebildet, die linke Uteruskante lag extraperitoneal der Bruchpforte dicht an. (Es ging also das Peritoneum vom Uterus weg gleich in die vordere Bruchsackwand über.)

Im Stiele des Bruchinhaltes zeigt sich als Veranlassung der Krankheitserscheinungen zumeist, wie erwähnt, eine Torsion. Gewiß ist dieselbe auch in der Mehrzahl jener Fälle, welche als Stielabklemmung beschrieben wurden, vorhanden gewesen, aber nicht

1) Handbuch der prakt. Chir. von Bergmann usw. 2. Aufl., II. Bd., S. 914.

2) Über Herniotomien im Kindesalter usw. Deutsche Zeitschrift f. Chir. 1903, Bd. 68.

erkannt worden. Dieses Übersehen ist um so leichter möglich, als es sich zumeist nur um Drehungen mäßigen Grades — zwischen 180 und 270° — handelt, welche nicht auf den ersten Blick einen sinnfälligen Eindruck einer Drehung machen. Immerhin ist die Drehung klar nachweisbar, da sie aus der gegenseitigen Lage von Ovar und Tube zueinander deutlich ersichtlich ist.

Die Torsion des Stieles wird um so leichter möglich, um so ausgiebiger sein, je weniger die Adnexe an den Bruchsack angewachsen sind.

Besteht eine Torsion mäßigen Grades längere Zeit, so können sich infolge von Stauungsvorgängen im Blut- und Lymphgefäßsystem derart schwere Veränderungen der Form und Lage des Ligamentum latum einstellen, daß dasselbe kaum mehr mit einem normalen Ligamentum latum vergleichbar ist. Daß dies Verhalten die Erkennung der Torsion erschwert, ist leicht begreiflich.

Die häufigste Art der Drehung ist jene, wobei das Ovarium, welches de norma im hinteren Blatte des Ligamentum latum und tiefer als die Tube liegt, sich über die Tube hinüber nach vorne dreht, und nun vor dieselbe zu liegen kommt, wie es Figur 2 skizziert. Es entspricht dies einer halben bis dreiviertel Drehung. Dabei überkreuzt das Ligamentum ovarii proprium die Tube. Dreht sich das Ovarium in der angegebenen Richtung noch weiter um die Tube, so daß es wieder unter und dann hinter die Tube zu liegen kommt, so hat es eine volle Drehung um 360° gemacht.

In manchen Fällen hat man den Stiel mehrmals in obigem Sinne torquiert gefunden.

Bei einer vollen Drehung, oder gar mehrfacher Drehung ist selbstverständlich der Eindruck der Torsion ein augenfälliger (siehe Figur 3).

Eine Drehung in entgegengesetzter Richtung, wobei also die Tube sich nach hinten unten zu um das Ovar herumdreht, ist nur im Falle Grunerts (siehe S. 246) beobachtet worden; hierbei war im Stiele eine dreimalige Drehung bemerkbar.

Die Folgen der Stieltorsion sind durch die hieraus resultierenden Störungen der Blutzirkulation zu erklären. Zirkulationsstörungen im Stiel sind in Fällen von Stieldrehung ohnehin schon vor der Torsion vorhanden, indem sie die Ursache des Drehungsvorganges bilden, wie wir gleich klarlegen werden, und zwar sind es Behinderungen des venösen Blutabflusses im Stiele. Durch den Eintritt der Torsion nun wird diese venöse Stauung weiter vermehrt und schließlich aufs höchste gesteigert, und zu ihr kann

noch eine Behinderung der arteriellen Blutzufuhr kommen, womit die Folgeerscheinungen von blutiger Infarcierung bis zur Gangrän erklärlich werden.

Wir gehen nun zur Frage nach der Entstehungsart der Stieldrehung über, welche bisher nicht klar beantwortet werden konnte. Nur Schnitzler hat bei Beschreibung seines Falles [1]) versucht, eine Erklärung der Torsion zu geben. Der von ihm beschriebene Modus dürfte gewiß oft zur Entstehung der Torsion Veranlassung geben. Doch schreibt Schnitzler den Zirkulationsverhältnissen im Stiele mehr eine nebensächliche, sekundäre Rolle zu, während wir nunmehr darin die Hauptursache der Drehungsvorgänge erkennen müssen.

Wir fußen bei unserer Erklärung auf den schönen Untersuchungen Payrs, welche eine ungezwungene Deutung der Stieldrehung nach physikalischen Gesetzen ermöglichen.

Beschäftigen wir uns zuerst kurz mit Schnitzlers Theorie. Er meint, daß, wenn das Ovar durch die vis a tergo, den Druck der Bauchpresse, durch einen engen Leistenkanal hindurchgepreßt wird, dem Ovar unter bestimmten Verhältnissen eine Drehung um seine Längsaxe erteilt wird, wohl infolge der Einwirkung ungleich starker Widerstände an den verschiedenen Wandteilen des Leistenkanals. Es gibt analoge Vorgänge in der Physiologie: so zum Beispiel die Drehung um die Höhenaxe, die dem kindlichen Schädel beim Durchpressen durch das mütterliche Becken erteilt wird. Obwohl die richtige Grundlage dieser Theorie nicht anzuzweifeln ist, scheint sie an zu viele Voraussetzungen gebunden, als daß sie für alle Fälle herangezogen werden könnte. So wären unter anderem Fälle von Stieldrehung bei einem bereits vor der Torsion im Bruchsacke befindlichen Ovar auf diese Weise nicht erklärbar. Auch höhergradige Drehungen würden uns so kaum verständlich. Dagegen wird nach Schnitzlers Modus gewiß gar oft eine derartige geringe Drehung des Ovars zustande kommen, daß sie venöse Stauungen im Stiele erzeugt und die sofort zu erörternden Drehungsvorgänge im Stiele einleitet.

Nun zu Payrs Theorie. Payr sprach auf Grund experimenteller Versuche die Ansicht aus, daß bei gestielten kleinen Tumoren mit verhältnismäßig dickem und langem Stiele eine Stieldrehung durch sogenannte „innere mechanische Ursachen", nämlich durch

1) Torquierte Ovarialhernie. Wiener klin. Rundschau. 1903, Nr. 44.

Vermittlung des Blutgefäßsystems des Stieles veranlaßt werden kann.

Wenn man an einen Gummischlauch, welcher an einem seiner Enden abgebunden ist, der Länge nach in gerader Linie einen Seidenfaden kittet, und nun, während man den Faden etwas gespannt hält, Wasser in den Schlauch spritzt, so wird sich der Schlauch möglichst auszudehnen suchen; es können sich alle Wandteile ausdehnen, bis auf jenen Teil, welcher durch den angekitteten Faden gespannt und fixiert gehalten ist. Dieser Wandteil wird also in einem gewissen Momente der Füllung als Hemmung für weitere Dehnung der übrigen Wandteile wirken. Nun beobachtet man aber, daß sich bei starker Füllung der Schlauch zu drehen beginnt, und zwar um den Seidenfaden als Axe, und man kann leicht eine Drehung von 360° erzielen. Diese Drehung ist nach physikalischen Gesetzen die Folge der Spannungsdifferenzen, die zwischen den nicht dehnbaren und den dehnbaren Wandteilen herrschen. Durch die Drehung erfolgt der Ausgleich dieser verschiedenen Spannungen.

Ähnliche Verhältnisse können nun in reich vaskularisierten Stielen von Geschwülsten herrschen. Der Stiel einer Adnexhernie zum Beispiel besteht einerseits aus wenig dehnbaren Gewebsteilen: der bindegewebigen Grundlage des Stieles, der Tube, dem Ligamentum ovarii proprium, den elastisch gespannten Arterien usw., und andererseits aus sehr dehnbaren Geweben, nämlich den Venen. Die letzteren sind immer länger als die entsprechenden Arterien, sind weitaus dehnbarer wie diese und bilden außerdem Geflechte. Wenn sich nun, infolge einer geringfügigen Ursache, z. B. einer Stielknickung (wie sie Maass beobachtet hat, s. S. 244) oder einer leichten Stieldrehung, etwa nach Schnitzlers Modus, eine mäßige Kompression der Stielgefäße einstellt, so schwellen vor allem die Venen an; sie werden, wenn ihre Kompression andauert, in außerordentlicher Weise ausgedehnt. Sie können dieser Dehnung anfangs durch Verbreiterung und Schlängelung Genüge leisten. Es kann aber ein Moment kommen, wo die Spannung in den Venen so groß wird, daß sie nicht mehr durch Verbreiterung und Schlängelung dieser Gefäße paralysiert werden kann, da die Fixation eines Teiles der Venenwandungen an die nicht dehnbaren Gewebe des Stiels als Hemmung für weitere Verbreiterung und Schlängelung wirkt, und dann wird der strotzend gefüllte Venenplexus eine Torsion des Stieles erzeugen, indem er sich um den nicht dehnbaren übrigen Stielteil als Axe herumwindet.

Die Drehung kann sich so oftmal wiederholen, als es zum Ausgleich der Spannungsdifferenzen zwischen den Venen und den übrigen Stielteilen nötig ist. Die Folge der Torsion kann dann eine völlige Aufhebung der Lichtung sowohl in den Venen als auch in den Arterien des Stieles sein.

Ganz identische Verhältnisse finden wir bei einem analogen Krankheitsbilde des männlichen Geschlechtes, nämlich der Torsion des Samenstrangs. Der anatomische Bau des Samenstrangs ermöglicht es hier, daß die spirale Drehung der Venen um den übrigen Teil des Samenstrangs deutlich sichtbar wird. Schon Nikoladoni[1]) ist es bei Beschreibung des ersten Falles dieser Affektion im Jahre 1885 aufgefallen, daß der torquierte Samenstrang gleichsam aus zwei Partien bestand, jener des Plexus pampiniformis, und jener, welche den Ductus deferens enthielt. Die beiden waren so umeinander gedreht, daß sie nach Art einer Drahtspirale fast eine ganze Schraubentour umeinander beschrieben. Dabei war der Hode dunkelrot gefärbt, und von dunkler, hämorrhagischer Flüssigkeit umspült.

Gehen wir nun zur Symptomatik des uns beschäftigenden Krankheitsprozesses über, so konstatieren wir vorerst, daß die Stieltorsion von Adnexleistenbrüchen sich zumeist bei Kindern im ersten, und am Anfang des zweiten Lebensjahres eingestellt hat. Nur zwei Fälle sind jenseits dieser Zeitgrenze beobachtet worden. (Mumbys Fall, 3 Jahre, s. S. 244 und Martins Fall, 5 Jahre, s. S. 246). Die Erklärung dieses Verhaltens ergibt sich aus dem Vorhergesagten: im ersten oder zweiten Lebensjahre steigt ja das Ovar aus dem großen ins kleine Becken herab, seine Nachbarschaft zum abdominalen Leistenring hört auf, und damit geht die Leichtigkeit seines Eintrittes in einen Leistenbruchsack verloren.

Weiter ersehen wir aus der Literatur, daß zumeist kürzere oder längere Zeit vor Eintritt der Torsionserscheinungen eine Adnexleistenhernie schon vorfindlich war, zumeist als leicht reponible, manchmal aber auch als irreponible Geschwulst (Fall Martin, s. S. 246). Die incarcerationsähnlichen Erscheinungen haben sich in manchen Fällen mit einem Schlage eingestellt, zumeist jedoch haben sie sich allmählich in langsam zunehmendem Grade entwickelt, so daß selbst Wochen vergingen, ehe das Krankheitsbild seine größte Intensität erreichte. Wir finden auch demgemäß, daß

1) Arch. f. klin. Chir. 1885, Bd. 31.

unter 14 Fällen der Literatur die Operation in folgenden Zeiträumen nach Beginn der Torsionserscheinungen ausgeführt wurde: Am ersten Krankheitstage 2 mal, am zweiten 2 mal, am dritten oder vierten 5 mal, am achten Tage 3 mal, und in der dritten oder vierten Woche 2 mal (darunter ist unser Fall).

Das Allgemeinbefinden ist auf der Höhe der Krankheit oft recht gestört; die Kinder können stark kollabieren, blaß werden, einen kleinen, sehr frequenten Puls aufweisen; die Temperatur ist manchmal gesteigert. Erbrechen ist wohl immer vorhanden, doch wurde nie ein fäculentes oder septisches Erbrechen beobachtet; meist wird geronnene Milch erbrochen. Sehr oft wird berichtet, daß das Erbrechen dem Beginne der lokalen Einklemmungserscheinungen des Bruchinhaltes vorausgegangen sei. Dies ist leicht verständlich. Eine gastrische oder enterische Dyspepsie mit den dadurch veranlaßten übermäßigen Aktionen der Bauchpresse, und unter der Mitwirkung des starken Meteorismus der Kinder ist dann eben die Veranlassung davon, daß das Ovar in den Bruchsack hineingepreßt wird; häufig schließt sich die Stieldrehung unmittelbar an, vielleicht nach Schnitzlers Modus in erster Linie eingeleitet. Oft besteht weiteres Schluchzen, mäßige Auftreibung des Bauches, und ziemlich harte Spannung der Bauchdecken. Unser Fall war noch durch das Bild einer umschriebenen Blähung und vermehrten Peristaltik von Dünndarmschlingen kompliziert, so daß man an eine Darmstenose denken konnte. Auch war in unserem Falle das Vorhandensein einer allgemeinen Peritonitis, wie sie sich bei der Operation durch das Ausfließen bräunlicher Flüssigkeit aus der Bauchhöhle dokumentierte, bemerkenswert. — Was den Stuhl betrifft, so pflegt derselbe meist einige Zeit angehalten zu sein, ebenso der Abgang von Winden. Doch stellt sich beides meist nach geraumer Zeit spontan wieder ein.

Reizerscheinungen seitens des Peritoneums sind bei der extraabdominellen Stieldrehung der kindlichen Adnexe weitaus geringer als bei der intraabdominellen Stieldrehung der Ovarien geschlechtsreifer Frauen. Dies beruht einerseits darauf, daß die Reizung des Peritoneums durch die Stieldrehung der Adnexe außerhalb der Bauchhöhle eine sehr schwache ist, andererseits darauf, daß dem kindlichen Eierstock noch nicht die Fähigkeit stärkerer reflektorischer Reizung des Bauchfells zukommt.

Der lokale Befund bei der Stieldrehung der Adnexleistenbrüche ist folgender: man findet einen meist pflaumengroßen Tumor; die Haut darüber anfangs unverändert, nach einiger Zeit jedoch

können sich Zeichen akuter Entzündung an ihr bemerkbar machen. Beim Betasten fühlt man eine prall gespannte, seltener eine fluktuierende Geschwulst, die sich breit in den Leistenkanal hinein fortsetzt. Beim Betasten der Geschwulst geben die Kinder Schmerzäußerungen von sich. Auch spontan scheint die Geschwulst Schmerzen zu veranlassen, wie das häufige Schreien der Kinder, ihre Unruhe, das Emporziehen des Beines der betreffenden Seite beweist. Beklopfen der Geschwulst ergibt gedämpften, leeren Schall. Durchscheinbarkeit fehlt. Nur in Owens Fall (siehe S. 243) scheint Transparenz bestanden zu haben.

Untersuchung per anum ist nicht zu unterlassen; man könnte so eventuell den seitlich verzogenen Uterus nachweisen (Vergl. Heegards Fall 3, S. 248).

Es ist klar, daß ein solches, nicht ganz eindeutiges Krankheitsbild der Diagnostik ernste Schwierigkeiten machen wird. Differentialdiagnostisch kommt das Folgende in Betracht: vor allem incarcerierte Leistenbrüche von Därmen. Leicht ist wohl auszuschließen ein incarcerierter Darmbruch mit völliger Aufhebung der Darmlichtung. Doch könnten eingeklemmte Darmwandbrüche, Darmdivertikelbrüche, Wurmfortsatzbrüche oder eine Wurmfortsatzentzündung im Bruchsacke ähnliche Bilder erzeugen. Netzbrüche kommen in Leistenhernien so kleiner Kinder nicht vor, wegen zu geringer Entwicklnng des Netzes.

Weiter käme eine Hydrocele muliebris inflammata diagnostisch in Betracht. Läßt sich der Wasserbruch am äußeren Leistenring gut abgrenzen, so ist seine Erkennung leicht, doch wäre es denkbar, daß eine Hydrocele muliebris ein praeperitoneales Divertikel besitzen könnte, was ihre Diagnose erschweren würde. Eine solche entzündete Hydrocele macht auch leichte peritonitische Reizerscheinungen.

Schließlich kommt noch eine Entzündung von Leistenlymphdrüsen in Betracht. Namentlich eine schon im Zustande periherniärer Entzündung befindliche Adnexhernie kann leicht für eine Lymphadenitis acuta angesehen werden (siehe Fall Grunert, S. 246, u. Heegard, S. 247).

Wie man aus obiger Schilderung ersieht, ist das klinische Bild der Stieltorsion der Adnexleistenhernie des Kindes kein ganz scharf ausgeprägtes. Immerhin aber wird sich bei genauer Beobachtung und sorgsamen Abwägen aller Einzelheiten gegeneinander eine richtige Wahrscheinlichkeitsdiagnose stellen lassen.

Die Therapie der Affektion ist ausschließlich eine operative.

Sehr selten wird man in die Lage kommen, nach Eröffnung des Bruchsackes die Adnexe zu detorquieren und in richtiger Lage zu reponieren. Die Veränderungen an den Adnexen sind meist derart, daß eine Reposition unmöglich ist.

In den bisher beobachteten Fällen ist auch bloß einmal Reposition gemacht worden, und zwar sonderbarer Weise ohne Eröffnung des Bruchsackes; vielmehr wurde der Leistenkanal außerhalb des Bruchsackes erweitert und dann die Adnexe bei intaktem Bruchsacke reponiert (Fall Mumby, S. 244).

Bestehen, wie zumeist, schwere Veränderungen an den stielgedrehten Adnexen, so wird nur ihre Abbindung und Abtragung, sowie Reposition des Stumpfes übrigbleiben. Im übrigen wird man wie bei einem sonstigen Leistenbruche vorgehen. Ein günstiger Ausgang der Operation wird in 15 der bisher beschriebenen 16 Fälle berichtet. In einem Falle (Nikoll, S. 245) ersehe ich aus dem mir zur Verfügung stehenden Referate leider nicht den Ausgang; doch scheint derselbe ebenfalls ein günstiger gewesen zu sein.

Im Anhange zu dieser Arbeit gebe ich eine kurze Beschreibung der in der Literatur bisher niedergelegten Fälle von bei Kindern beobachteten Adnexleistenbrüchen mit incarcerationsähnlichen Erscheinungen, und zwar in zwei Gruppen gesondert: die erste Gruppe umfaßt die Fälle von Stieldrehung (mit meinem Falle sind es 16 Fälle), die zweite jene Fälle, wo eine Stielabklemmung angenommen wurde, und einen Fall, wo in dem mir zur Verfügung stehenden Referate weder von einer Stielabklemmung noch einer Stieltorsion die Rede ist: insgesamt 5 Fälle. Es ist wohl anzunehmen, daß in manchen dieser Fälle eine Stieltorsion vorhanden war, aber nicht beachtet wurde.

Ferner füge ich eine kleine Tabelle bei, in welcher die Fälle von Stieldrehung, soweit es angängig ist, statistisch bearbeitet sind.

Zum Schlusse erfülle ich eine angenehme Pflicht, indem ich Herrn Spitalsdirektor Dr. Gnändinger für die gütige Überlassung meines Falles auch an dieser Stelle den ergebensten Dank ausspreche.

Wien, im Mai 1905.

I. Gruppe.

Fälle von Stieltorsion von Adnex-Leistenhernien bei Kindern.

1. Owen, Torsion of ovarian pedicle in hernial sac. Lancet 1896, march 21, pag. 765.

11 wöch. Kind. Früher gesund. Am 26. I. 2—3mal Erbrechen nach dem Essen. 27. I. Reizbar. Ab und zu Erbrechen. Zum ersten Male wird rechtsseit. Leistengeschwulst bemerkt. Keine Obstipation. Galliggefärbtes Erbrechen. 28. I. Spitalsaufnahme: Ruhig. Wohlbefinden. Nachts mehrmals Erbrechen und leichte Diarrhoe. — Diagnose: Hydrocele des Canalis Nuckii oder Hernia ovarii incarcerata. — 28. I. Operation (3. Krankheitstag). Im Bruchsacke blutiggefärbte Flüssigkeit und eine Geschwulst von Pfirsichkerngrösse, das Ovar. — Der Stiel, vom Ligam. lat. gebildet, Tube und Ovarialgefäße enthaltend, war in einer, einer Schraube entgegengesetzten Richtung gedreht, nahe dem Ovar. Das Ovar hat sich also derart herumgedreht, wie man es als „Linksgewinde", „Linksschraube" bezeichnet. Ein kleiner Teil des Uterus drang durch den abdom. Leistenring vor. Ovar blauschwarz, sehr vergrößert. Fimbrien etwas ödematös. Der Stiel lag ganz lose in der Bruchpforte. — Abbindung und Exstirpation der Adnexe. — Versorgung der Wunde. Heilung in 8 Tagen. (Siehe Figur 3.)



Fig. 3.

Fall Owens. Exstirpierte rechtsseitige Adnexe von rückwärts gesehen. Dreifache Drehung am Stiele. O = Ovar, T = Tube.

2. Lokwood, A case of hernia of the ovary in an infant with torsion of the pedicle. Brit. med. Journ. 1896, Juni 13.

6 mon. Kind. Früher gesund. 27. VII. Verweigert die Brust zu nehmen. Übelkeit. 28. VII. Wieder Übelkeit. 29. VII. Zum ersten Male wird rechtsseitige Leistengeschwulst bemerkt; verschwindet wieder. — 30. VII. Schwellung wiedergekehrt, größer, Haut darüber entzündet. Seit 28. Obstipation. Ab und zu Erbrechen. — Spitalsaufnahme. — Abgang von Stuhl und Winden. — Diagnose: Incarc. u. inflam. inguinale Hernie. — 2. VIII. Operation (am 4. Krankheitstage). Im Bruchsacke dunkelbraune Flüssigkeit und ein ovoider, stark blutig infiltrierter Körper, gleich einer Pflaume; anfangs für Coecum gehalten, dann als Ovar und Tube erkannt. Ovar, Tube und Lig. lat. lagen frei im Bruchsacke. Stiel $^1/_2$ mal um sich selbst gedreht, und zwar Ovar nach vorn über die Tube hinüber. Zwischen Torsionsstelle und Annul. ing. abdom. war die Tube normal. Der abdom. Leistenring unfähig zu einer Abklemmung des Stiels. — Beim Herausheben des Ovars aus dem Sacke verschwand die Drehung des Stiels. In den übrigen Fällen von Ovarialhernien, welche Lokwood gesehen hat, hat das Ovar seine normale Lage gegen die Tube behalten, nur wendete es sich nach Passierung des Leistenkanals medialwärts, so daß die hintere Wand des Lig. lat. nach vorne zu liegt, und die vordere Wand nach hinten

zu. (Das Lig. lat. klappt sich gleichsam medialwärts um.) Im obigen Falle aber stand das Ovar am höchsten, war an die Vorderseite der Tube emporgestiegen, während die letztere hinter das Ovar herabgesunken war.

Abbindung und Exstirpation der Adnexe. Heilung. (Siehe Figur 4.

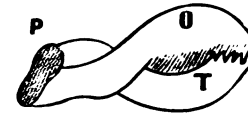

Fig. 4.

Fall Lokwood. Die exstirpierten rechtsseitigen Adnexe von rückwärts gesehen. O = Ovar, T = Tube, P = Stiel.

3. Mumby, Inguinal hernia involving the ovary. Brit. med. Journ. 1896. I, pag. 17.

3 — 4jähr. Hindukind. Rechtsseitige Leistengeschwulst, verursacht durch eine reponible Darm- und eine irreponible Ovarialhernie. Operation: Der Bruchsack wird freigelegt, aber nicht eröffnet. Durch seine dünnen Wände konnte man das purpurfarbene Ovar sehen. Eine Drehung des Stiels dürfte vorhanden gewesen sein, wie im Falle Lokwoods. Die resultierende Kongestionierung verhinderte die Reposition, bis der Bruchring mit dem Messer erweitert war. Nun wurde der Bruchsack 3 mal um seine Längsaxe gedreht und hinter die Bauchmuskel fixiert. — Heilung.

(Von der 3maligen Stieldrehung, von welcher Gaugele spricht, finde ich im Originale nichts.)

4. Morgan, A case of right ovarian hernia with twisted pedicle: operation; recovery. — Lancet, 1897, I. May 15 pag. 1340.

8 mon. Kind. Seit dem 4. Lebenstage rechtsseitige Leistengeschwulst. Dieselbe beginnt seit 4 Tagen vor Spitalsaufnahme zu wachsen, Haut rot. Kind wimmert fortwährend, zieht das rechte Bein zu sich empor; ein paarmal Konvulsionen. Kein Erbrechen. Reichlich Stuhl. 9. III. Spitalsaufnahme. 12. III. Operation (etwa 8 Tage nach Beginn der Krankheitserscheinung). Im Bruchsacke hämorrh. Flüssigkeit und ein Körper von Pflaumenfarbe und Kleinpflaumengröße, das Ovar. Der vom oberen Ende dieses Körpers ausgehende gewundene Stiel hatte $2^1/_2$ Umdrehungen erfahren. Beim Ziehen am Stiel tritt Fundus uteri in die Wunde; Stiel ganz bis zum Uterus kongestioniert. — Ligatur und Abtragung der Adnexe. Heilung.

5. Maaß, Ovarialhernie mit Stieldrehung beim Kinde. Berliner Klin. Woch. 1898, Nr. 35.

10 mon. Kind. Kleine rechtsseitige Leistengeschwulst seit den ersten Lebenstagen. Seit 2 Tagen vor Spitalsaufnahme Übelkeit und Erbrechen. Seit 1 Tage irrepon. Leistengeschwulst. Erbrechen zunehmend. Nahrungsverweigerung. Kräfteverfall. Wimmern. Stuhl angehalten. — Am Tage der Aufnahme: Erbrechen ohne faecul. Geruch. Auf Clysma Stuhl. Unruhe ziemlich gross. Allgemeinbefinden leidlich. — Diagnose: Eingeklemmte Ovarialhernie. Operation (am 3. Tage der Erkrankung). Im

Bruchsacke wenig Bruchwasser, klar. Ovar und Tube in einem dem normalen Situs entgegengesetzten Lageverhältnis; zu oberst lag Ovar und unter diesem die Tube, mit nach abwärts gerichtetem Ostium abdominale; zwischen beiden das vielfach gefaltete Lig. lat., darin sehr deutlich das kleine Parovar erkennbar. Alle diese tiefschwarz durch hämorrh. Infarcierung, und um das Vielfache vergrößert. Tube am Ende bis zu 1 cm verbreitert. — Der Stiel durchsetzt den Leistenkanal unter stark spitzwinkliger Knickung, und zwar, wie schon aus dem Lageverhältnis von Ovar und Tube zu vermuten, mehrmals um seine eigene Achse torquiert. Ein räumliches Mißverhältnis zwischen Stiel und Bruchpforte bestand nicht. — Abbindung und Exstirpation der Adnexe. Wundversorgung. Heilung, trotz Erkrankung an Scharlach, 8 Tage post operationem.

6. Ashley Belbin und Hooper May, A case of hernia of the ovary in a child 7 months old. Brit. med. Journ. 1898, May 28, pag. 1389.

7 mon. Kind. Seit 2 Tagen vor Spitalsaufnahme Kind mürrisch, nimmt die Brust schlecht; Erbrechen; kein Stuhl. In der letzten Nacht wird linksseitige Leistengeschwulst bemerkt; Haut darüber gerötet. — Diagnose: Strangul. inguin. Hernie. Sofortige Operation nach Spitalsaufnahme (am 1. Krankheitstage). Im Bruchsacke etwas hämorrh. Flüssigkeit und eine rote Masse, wie eine Pflaume, nämlich Ovar und Tube. Der Stiel hatte eine doppelte Windung oder Faltung wie ein Haarwickel (double Kink or fold like the folds of a cracker). Die Falten waren miteinander verklebt. Beim Herausheben wurden sie gelöst. Ovar intensiv mit Blut angeschoppt. Tube schwarz und angeschwollen. Keine Einklemmung des Stiels im inneren Leistenring. — Abbindung und Abtragung der Adnexe. Radikal-Oper. Heilung.

(Der Fall ist nicht ganz klar als Torsion beschrieben. Kink heißt nämlich „Knoten", „Schlinge". Doch ist eine Knotenbildung im Stiel kaum wahrscheinlich.)

7. Quadflieg, Zur Casuistik der Hernia ovarica inguinalis (Fall 2). Münchener med. Woch. 1901, pag. 790.

$3^1/_2$ mon. Kind. Früher gesund. Seit 3 Wochen vor Spitalsaufnahme schmerzhafte linksseitige Leistengeschwulst; häufiges Erbrechen; Stuhl regelmäßig. Diagnose: Incarc. Ovar. Hernie. Operation: Stielgedrehtes, gangränöses Ovar mit dem Bruchsacke allseits verwachsen. Dasselbe wurde entfernt. Es scheint durch Stieldrehung allmählich zu Incarcerationserscheinungen gekommen zu sein. Heilung nach 10 Tagen.

8. Nicoll James, Ovary and fallopian tube which occupied the upperportion of the labium of a female infant and ultimately become strangulated, simulating strangulated hernia. Edinb. med. Journ. 1902. May, pag. 500. (Zitiert nach dem Referat in The Glasgow med. Journ. 1902, Vol. LVIII, pag. 40.)

7 mon. Kind. Leistengeschwulst bald nach der Geburt bemerkt (die Seite ist nicht angegeben). Mit 4 Monaten als Hydrocele diagnostiziert. Mit 7 Monaten Incarcer.-Erscheinungen. — Übelkeit. Obstipation.

Operation: Im Bruchsacke Ovar und Tube, stranguliert durch Stieltorsion. — Abbindung des Stiels, Abtragung der Adnexe, Radikaloperation. — Ausgang nicht angegeben.

9. Grunert, Über Herniotomien im Kindesalter, insbesondere im Säuglingsalter, darunter zwei seltene Fälle von Einklemmung. Deutsche Zeitschrift für Chirurgie, 1903, Bd. 68, S. 519.

5 mon. Kind. Seit Geburt linksseitige Leistengeschwulst. — Seit einigen Tagen ist dieselbe vergrößert, Haut gerötet. Kein Erbrechen. Stuhl regelmäßig. Diagnose: Hern. inguin. incarcer. oder Lymphadenitis acuta. Operation (einige Tage nach Beginn der Krankheitserscheinungen). Im Bruchsacke ein haselnußgroßes, blaurotes, milzförmiges Gebilde, das Ovar, daneben ein bohnengroßes, blaurotes Gebilde, die Tube. Beide dreimal im Sinne des Uhrzeigers axengedreht; sie zeigen beginnende Gangrän. Die vordere Bruchsackwand wird vom vorgelagerten vorderen Blatte des Ligam. lat. gebildet. Die linke Uteruskante liegt extraperitoneal der Bruchpforte innen dicht an. — Abbindung und Abtragung der Adnexe. Pfeilernaht. Heilung per prim.

10. Schnitzler, Torquierte Overialhernie. Wiener klin. Rundschau 1903, No. 44, S. 793.

6 mon. Kind. Wenige Tage nach der Geburt linksseitige Leistengeschwulst, leicht reponibel, dabei öfters Gurren. Im Alter von 6 Monaten Kolik, Diarrhoe und Irreponibelwerden des Bruches. Kein Erbrechen. Stuhl vorhanden. Operation (36 Stunden nach eingetretener Irreponibilität). Im Bruchsacke blutiggefärbtes Bruchwasser, Ovar, Tube, Lig. lat. Ovar größer als beim Erwachsenen, blauschwarz, mit oberflächlichen Nekrosen. Torsion des Stieles um 360°. Torsionsstelle hinter dem äußeren Leistenring. Im Leistenkanal keine Kompression des Stiels. — Abbindung und Abtragung der Adnexe, Radikaloperation, Heilung per prim. Darmkatarrh nach 14 Tagen abgelaufen.

11. Martin, A propos d'un cas de hernie de l' ovaire avec accidents de pseudo-étranglement chez un enfant de 5 ans. — Rev. med. de la Suisse rom. 1903, déc. 20. (Zitiert nach Gaugele.)

5 jähr. Kind. Seit 6 Monaten besteht irreponibler rechtsseitiger Leistenbruch. Vergrößert sich plötzlich, wird schmerzhaft. Dabei häufiges Erbrechen. Kein Stuhl. Gesicht sieht verfallen aus. Puls frequent. — Operation (am 2. Tage). Im Bruchsacke wenig blutiges Bruchwasser, Ovar schwarz verfärbt, mit Tube. Stieldrehung. Exstirpation der Adnexe. Heilung.

12. Gaugele. Über Ovarialhernien mit Stieltorsion. Deutsche Zeitschrift für Chir. 1904, Bd. 73, S. 216.

8 mon. Kind. Seit einiger Zeit linksseitige Leistenhernie, reponibel, seit 1 Tage irreponibel. Einmal Erbrechen. Stuhl normal. Wenig Harn. Kind ein wenig unruhig. — Diagnose: Hern. incarc. uteri aut ovarii. — Operation (etwa 24 Stunden nach Krankheitsbeginn). Im Bruchsacke gar kein Bruchwasser, vielmehr das stark vergrößerte Ovar nebst der Tube und zwar infolge einer Torsion des Stiels derart verlagert, daß das Ovar nach oben, das Tubenende nach unten zu liegen kam. Stielunterbindung. Exstirpation der Adnexe. Das Peritoneum ist durch die Stielunterbindung bereits geschlossen. Radikaloperation. Heilung per prim. — Das Präparat zeigt Ovar auf das sechsfache vergrößert, Ovar und Tube vollkommen infarciert, zeigen mikroskopisch vollkommene Nekrotisierung.

13. Heegard, Über Ovarialhernien. — Langenbecks Archiv 1905, Bd. 75/2.

Fall 1, des Communehospitals Kopenhagen, (S. 451).

4 wöchentliches Kind. 6 Tage vor Spitalsaufnahme wird linksseitige Leistengeschwulst bemerkt; seit den letzten Tagen ist dieselbe empfindlich. Kind unruhig, schreit, saugt aber eifrig, bricht ab und zu; Stuhl normal. Aussehen gut. Diagnose: Lymphadenitis inguin. suppur. — Operation (ungefähr am 8. Tage nach Beginn der Krankheitserscheinung). Im Bruchsack wenig blutig-seröse Flüssigkeit, das stark cyanotisch gefärbte Ovarium, und die Tube. Der Stiel ist torquiert. Derselbe führt durch den Nuckschen Kanal hinauf. Beim Herausziehen des Stiels erblickt man den Uterus.

Abbindung und Abtragung der Adnexe. Tiefe Nähte. Heilung. Nach 13 Tagen entlassen.

Nach 1 Monat neuerliche Aufnahme, weil seit 2 Tagen wieder kleine linksseitige Leistengeschwulst besteht. Erbrechen wie früher. In der linken Leiste unterhalb der Operationsnarbe ein ovaler, mandelgroßer, beweglicher Körper unter der Haut fühlbar. Geschwulst beim Schreien größer, empfindlich. Sonst Befinden gut. Per rectum Uterus nicht zu fühlen. Operation (circa 5 Tage nach Krankheitsbeginn): Nach Durchtrennung der Integumente fließt eine geringe Men geseröser Flüssigkeit ab. Dann stößt man auf Ovar und Tube der rechten Seite (die linken sind schon bei der vorigen Operation entfernt). Ovar blaß, Tube rosarot. Tube im Nuckschen Kanal frei beweglich. Nach Erweiterung des Kanals tastet der Finger im Abdomen das Folgende: Uterus mit linkem Horn und linkem Rand an abdom. linksseitigen Leistenring angewachsen. Um diesen festen Punkt herum hat er sich so um seine Längsaxe gedreht, daß das rechte Horn durch den Zug des herniierten rechten Ovariums in die linksseitige Bruchpforte gezogen worden ist. — Reposition von Ovar und Tube. Freimachen des Uterus. — Tiefe Nähte. — Glatte Heilung. (Das zweite Mal scheint das rechte Ovar durch die Bauchpresse wieder in den linksseitigen Bruchsack gepreßt und wegen der Enge desselben irreponibel geworden zu sein. Doch hat weder Incarceration, noch Torsion des Stils bestanden.)

14. Derselbe. (Fall 2, des Prof. Tscherning, 1897, aus dem Communehospital zu Kopenhagen, S. 486.)

½ jähriges Kind. Wurde 6 Wochen zu früh geboren. Immer kränklich. Häufig grünliches Abführen, oder Stuhlträgheit. Seit Geburt rechtsseitige Leistengeschwulst. Seit 3 Monaten deshalb Bruchband. Seit 2 Tagen ist die Geschwulst wieder vorgetreten, nach träger Stuhlentleerung, und ist nicht vollständig reponierbar. Am Tage der Spitalsaufnahme neuerliches Vortreten der Geschwulst beim Schreien, nicht reponierbar; einige Male Erbrechen geronnener Milch, wie auch schon früher. Stuhl in Ordnung. Seit gestern keine Winde. Temperatur 38,9°. Diagnose: Hernia incarc. — Operation (am Tage der Aufnahme, circa 3 Tage nach Irreponibelwerden). Abtragung eines olivengroßen, nierenförmigen, an einem Stiele haftenden Tumors, der erst später als Ovar, Tube und Lig lat. festgestellt wurde. Der Bruch lagerte im Canalis Nuckii. Am Stiele des Ovars war eine Drehung. — Schluß des Leistenkanals. Heilung nach 11 Tagen. — Später trat eine Enteritis und Tod ein.

15. Derselbe. Fall 3, Prof. Heiberg und Prof. Howitz, 1899. aus dem Krankenhause des Amtes Kopenhagen, S. 487.

1/2 jähriges Kind. Nach mehrtägiger Obstip. und nach heftigem Schreien des Kindes entsteht vor 5 Tagen plötzlich eine irrep. rechtsseitige Leistenhernie. Kind gesund, mehrmals Stuhl. 15. III. Aufnahme. 16. III. Kind saugt eifrig, ist ruhig; 2 mal grüne schleimige Abführung, mit Milchklumpen gemischt. — Diagnose: Hern. incarc. — 17. III. Operation (etwa 8 Tage nach Beginn der Krankheitserscheinungen.) Im Bruchsacke dunkle, dünne Flüssigkeit, ferner ein schwarzer Körper mit einer Schnürfurche (später als Ovar und Tube erkannt). Von dem Organe geht ein 1/2 mal gedrehter, dem Lig. lat. ähnlicher Stiel aus. Derselbe geht teils in die Wand des Bruchsacks hinein, teils setzt er sich strangförmig durch den Leistenkanal fort. Bei Untersuchung per rectum fühlte man, daß der Fundus uteri gegen den rechten Leistenkanal hingezogen ist und sich bewegt, wenn man an der Geschwulst zieht. — Abbindung des Stiels. Der Stumpf gleitet nach Abtragung nicht in den Leistenkanal zurück. Tiefe und Haut-Nähte. Heilung nach 8 Tagen.

16. Unser Fall.

II. Gruppe.

Fälle von Stieleinklemmung, und unklare Fälle.

1. Panas, Hernie inguinale etranglée chez une petite fille de sept mois; opération suivie de succès; mort par entérite survenue après la sortie de l'hôpital. Gaz. des hop. 1868, No. 34. (zitiert nach Hermanns.)

5 mon. Kind; seit 2 Monaten kleine, reponible rechtsseitige Leistenhernie. Wird mit Einklemmungserscheinungen ins Spital gebracht. Am Abend des 2. Tages Operation. Im Bruchsacke kleine Darmschlinge. Ovar und Tube. Sitz der Einklemmung war der Annul. inguin. abdom. — Trennung des Bruchringes außerhalb des Bruchsackes, Reposition. Heilung durch Eiterung fast vollendet, als das Kind an Diarrhoe starb.

2. Pollard, A case of strangulated ovarian hernia in an infant aged three months. — Lancet, 1889, juli 27. S. 165.

3 mon. Kind. Seit 1 Monat reponibler rechtsseitiger Leistenbruch. Seit 4 Tagen vor Spitalsaufnahme Bruch irreponibel, Erbrechen. — Stuhl am Tage der Aufnahme. — Haut rot, heiß. Diagnose: Strangulierte Ovarialhernie. — Operation (4 Tage nach Krankheitsbeginn). Im Bruchsacke ein wenig trübe, hämorrh. Flüssigkeit, Ovar und Tube, beide sehr geschwollen, schwarz und grau verfärbt; Abtragung derselben. — Heilung.

3. Hermanns, Über Brucheinklemmung von Adnexen im frühen Kindesalter. Inang.-Dissert., Kiel 1899.

3 1/2 mon. Kind. Bisher gesund bis auf leichten Husten. Am Morgen der Spitalsaufnahme wird harte Geschwulst der rechten Leiste bemerkt. Einmaliges Erbrechen von Milch. Allgemeinbefinden gut. Stuhl am Vortage. Flatus gehen ab. Diagnose: Hern. inguin. incarc. — Operation (am Tage des Krankheitsbeginnes). Im Bruchsacke hämorrh. Flüssigkeit, Ovar krachmandelgroß, blauschwarz, Tube federkieldick, blau-

rot. — Erweiterung der Bruchpforte mit Herniotom, Abbindung der Adnexe, Exstirpation derselben, tiefe und oberflächliche Nähte. — Heilung unter oberflächlicher Eiterung.

4. Quadflieg. Zur Casuistik der Hernia ovarica inguinalis. Münchener med. Woch. 1901, S. 790. Fall 1.

2 mon. Kind. Seit 1 Tage Erbrechen, sonst keine Störungen. Links harte Leistengeschwulst, erst am Tage der Aufnahme entdeckt. Diagnose: Incarc. Netzbruch. — Operation: Haselnußgroßes, im Bruchsacke festgewachsenes, cystisch degeneriertes Ovar und geschwellte Tube. Adnexabtragung. — Heilung in 14 Tagen.

(Da keinerlei Angaben über die Stielverhältnisse angeführt sind, ist der Fall nicht klar.)

5. Legrain und Aschoff, Contribution à l'étude de la hernie inguinale des organs génitaux. — Annal. des maladies des org. genit.-urin 1902. (Zitiert nach Hildebrands Chirurg. Jahresbericht für 1902.)

4 monatliches Kind. Das im 7. Monate geborene Kind zeigt einige Wochen nach der Geburt eine linksseitige reponible Leistenhernie. Im 4. Monate wurde die Geschwulst irreponibel. — Operation. Im Bruchsacke rötliches Serum und ein taubeneigroßes Gebilde, teilweise gangränös, welches zuerst für Darm, dann für Niere angesehen, und exstirpiert wurde. Heilung. Das Präparat erwies sich als Ovar und Tube. Ovula zumeist durch Blutguß zugrunde gegangen.

(Im Referat ist weder von Incarceration, noch von Stieldrehung die Rede. Es ist wahrscheinlich, daß es sich um letztere handelt.)

Bemerkungen:

Wahrscheinlich gehört in die Gruppe der Stieldrehung auch der folgende Fall: Polak, Ovarium in een bruchzak. Nederl. tydschr. f. Gyn. 1903, XIV, S. 184. (Zitiert nach Zentralbatt für Gyn. 1903, Nr. 24.)

Polak exstirpierte ein Ovar aus einer Inguin.-Hernie bei einem Kind von 7 Wochen. Das Ovar vergrößert, hämorrhagisch, sonst normal.

Dagegen möchte ich den Fall Tubbys (Some unusual forms of hernia, Br. med. Jour. 1897, oct. 9, S. 968, Fall 4, linksseitige inguin. Hernie beider Adnexe, Operation, Tod) nicht als Stielabklemmung auffassen, wie dies Grunert tut, sondern bloß als Irreponibilität durch Adhäsionen.

Ebenso scheint es sich bei Defontaine (Hernie inguinale de l'uterus et des deux ovaires. Cure radicale. Rév. méd. de la Suisse rom. 1895, Nr. 4, zitiert nach Grunert, und Zentralblatt für Gyn. 1895, Nr. 42) nicht, wie Grunert meint, um eine Stielincarceration, sondern Irreponibilität der Adnexe wegen Enge des Leistenkanals gehandelt zu haben.

Tabelle, betreffend die Fälle der I. Gruppe (Stieltorsion).

Bezeichnung des Falles	Alter des Kindes	rechte oder linke Seite	Wie lange hat die Hernie vor Eintritt d. Tors.-Ersch. bestanden?	An welch. Tage nach Beginn der Tors.-Ersch. w. operiert?	Details der Stieldrehung	Repos. od. Abtrag. d. Adnexe	Ausgang der Op.
1. Owen	3 mon.	R.	gleich Tors.-Ersch.	3. Tag	Ovar wie eine Linksschraube gedreht	Exst.	H.
2. Lockwood	6 mon.	„	1 Tag	4. „	Stiel ½ mal gedreht, Ovar nach vorn über die Tube	„	-
3. Mumby	3 jähr.	„	?	?	Stieldrehung dürfte vorh. gewesen sein	Repos.	
4. Morgan	8 mon.	„	seit dem 4. Lebenstage	8. Tag	2½ Umdrehungen am Stiele	Exst.	
5. Maaß	10 mon.	„	seit den ersten Lebtagen	3. „	Stiel mehrmals torquiert, Ovar über die Tube gedreht. Stiel im Leistenkanal spitzwinkl. geknickt	„	-
6. Belbin	7 mon.	L.	gleich Tors.-Ersch.	1. „	Stiel hatte doppelte Windung	„	-
7. Quadflieg	3½ mon.	„	gleich Tors.-Ersch.	nach 3 Wochen	Stieldrehung	„	-
8. Nicoll	7 mon.	?	seit d. ersten Lebtagen	?	„	„	
9. Grunert	5 mon.	L.	seit Geburt	nach einig. Tagen	Dreimal. Stieldreh. im Sinne des Uhrzeigers	„	H.
10. Schnitzler	6 mon.	„	seit d. ersten Lebtagen	2. Tag	Stieldrehung um 360°	„	
11. Martin	5 jähr.	R.	seit 6 Mon.	2. „	Stieldrehung	„	-
12. Gaugele	8 mon.	L.	seit einiger Zeit	1. „	Stieldrehung, so daß Ovar oben, Tube unten liegt	„	-
13. Heegard I	1 mon.	„	gleich Tors.-Ersch.	8. „	Stieldrehung	„	-
14. Heegard II	6 mon.	R.	seit Geburt	3. „	„	„	-
15 Heegard III	6 mon.	„	gleich Tors.-Ersch.	8. „	½ mal. Stieldrehung	„	-
16. Unser Fall	14 mon.	L.	seit dem 3. Monate	17. „	„	„	-

XII.

Aus der chirurgischen Klinik zu Marburg. (Geh.-Rat Küster).

Über Luxatio pedis sub talo.

Von

Prof. Dr. **Wendel**,
Oberarzt der Klinik.

(Mit 1 Abbildung im Text.)

Die Luxationen des Fußes im Talo-Tarsalgelenke, Luxationes sub talo, bieten wegen ihrer großen Seltenheit trotz der grundlegenden Arbeiten von Broca, Malgaigne und Henke noch immer mancherlei Schwierigkeiten bezüglich des Entstehungsmechanismus, der Diagnose und Therapie. Erst in den letzten Jahren bringen sorgfältige Beobachtungen, welche durch das Röntgenverfahren oder bei blutigen Eingriffen durch direkte Wahrnehmung viel an Objektivität gewonnen haben, eine dankenswerte Klärung der Anschauungen. Ich bin in der Lage, über einen Fall von Luxatio sub talo zu berichten, welchen ich zu operieren Gelegenheit hatte. Er ist durch das eigenartige Repositionshindernis besonders interessant. Die Krankengeschichte ist folgende:

Der Zimmermann Johannes K., 23 Jahre alt, aus Rodenhausen, fiel am 11. IX. 1904 von einem Wagen, welcher von durchgehenden Pferden umgeworfen wurde. Er wurde mit ziemlicher Gewalt auf den Erdboden geworfen, so daß er mit dem linken Fuße nach innen umknickte. Der Fuß blieb in der Stellung, in die er hierbei gedrängt wurde, stehen. Außer einigen oberflächlichen, leicht blutenden Hautabschürfungen am lateralen Knöchel waren keine Weichteilsverletzungen äußerlich wahrnehmbar. Die Malleolargegend schwoll in kurzer Zeit stark an. Patient wurde auf Veranlassung des konsultierten Arztes am folgenden Tage in die chirurgische Klinik zu Marburg gebracht.

Bei der Untersuchung zeigt der linke Fuß unterhalb der Malleolen eine hochgradige und völlig fixierte Deformation der Art, daß er stark

plantarflektiert, um 90° supiniert und stark adduziert steht, ähnlich wie ein kongenitaler Klumpfuß. Die Haut unterhalb des medialen Malleolus ist beutelartig schlaff und faltig und läßt die Finger tief eindringen. Im Gegensatze dazu ist die Haut über dem äußeren Knöchel sehr stark gespannt und zeigt mehrere oberflächliche Einrisse. Man fühlt vor dem Malleolus lateralis den Talus, dessen vordere, für das Os naviculare bestimmte Gelenkfläche deutlich als freiliegend zu palpieren ist und sehr scharf gegen die gespannte und verdünnte Haut andrängt.

Trotz mehrmaliger Versuche gelang auch in Narkose die Reposition nicht. Deshalb beschloß ich, operativ vorzugehen, um entweder nach Beseitigung des Repositionshindernisses die Einrenkung zustande zu bringen, oder den Talus zu exstirpieren. Die Operation wurde am 14. IX. 1904 in Blutleere ausgeführt. Längsschnitt über das Caput tali. Der Schnitt verläuft — dies ist für die Lage des Talus wichtig — im lateralen Teile des Fußrückens, in einer Linie, welche die 4. Zehe mit der Spitze des lateralen Malleolus verbindet. Es fand sich, daß das Caput tali tatsächlich völlig frei lag. Die pfannenartige Gelenkfläche, welche von der Knorpelfläche des Os naviculare und dem Ligamentum acetabuliforme gebildet wird (vgl. Fick, Anatomie der Gelenke), wurde beim Vorziehen des medialen Wundrandes mit dem scharfen Haken medial vom Caput tali gesehen. Das Repositionshindernis wurde sofort gefunden und seine Mechanik ist außerordentlich klar. Das Caput tali hatte sich auf die dorsale und normalerweise lateral von ihm gelegene Fläche des Calcaneus verschoben, welche dem Musculus extensor digitorum brevis zum Ursprung dient. Dieser Muskel war von dem Caput tali perforiert worden und der Schlitz hielt den Hals des Talus eng umschnürt. Bei jedem Repositionsversuche wurde der Muskel zwischen Talus und Os naviculare eingeklemmt und verhinderte die Einrenkung. Es genügte, den Muskelschlitz in der Faserrichtung etwas zu erweitern und ihn durch stumpfe Haken auseinander zu sperren. Durch Zug am Vorderfuße, Pronation und Abduktion bei gleichzeitigem manuellem Druck auf das Caput tali gelang dann die Reposition spielend.

Die Heilung verlief völlig aseptisch, trotzdem ein Teil der Haut, welche durch den luxierten Talus stark gespannt worden war, gangränös wurde. 10 Tage nach der Operation wurde ein gefensterter Gipsverband angelegt. In der 4. Woche stand der Verletzte auf. Die Heilung des durch die Gangrän entstandenen Hautdefektes nahm volle 2 Monate in Anspruch. Bei der Nachuntersuchung am 20. XII. 1904 wurde ein Aktinogramm angefertigt, welches die vollkommene anatomische Restitution ergab. Funktionell war nur noch eine geringe Beeinträchtigung der Dorsalflexion des Fußes vorhanden, während die im Talotarsalgelenke ausgeführten Bewegungen völlig normal waren. Der Gang war ohne Stock mit kaum merklichem Hinken möglich.

Inzwischen ist eine vollkommene Herstellung der Funktion eingetreten.

Das nach der Verletzung aufgenommene Aktinogramm gibt über die Lage der einzelnen Skelettteile Aufschluß. Ich bemerke dabei, daß der Talus auf der Reproduktion etwas stärker markiert ist, als er es auf der Originalplatte ist.

Bekanntlich betrachten die Franzosen mit Malgaigne bei dem Verrenkungsmechanismus den Fuß als den fixierten Teil, den Talus mit den Unterschenkelknochen als den luxierten, entgegen der sonst üblichen Gewohnheit, den distalen Teil als den verrenkten zu bezeichnen. Die Fälle von Bertelsmann und Deetz sind ein Beweis dafür, daß durchaus nicht immer der Mechanismus vorliegt, welcher Malgaigne zu seiner Auffassung brachte, daß vielmehr die luxierende Gewalt sehr wohl am Fuße angreifen und diesen gegen den Talus verschieben kann.

Fig. 1.

Für uns liegt also kein Grund vor, von der einheitlichen Bezeichnung abzugehen, welche den distalen Skelettteil als den luxierten ansieht.

Noch in anderer Hinsicht bestehen Differenzen zwischen der in Deutschland üblichen Klassifizierung der in Rede stehenden Luxationen mit der in Frankreich durch Quénu eingeführten und ziemlich allgemein zur Geltung gebrachten Anschauung. Unsere Lehrbücher teilen die Luxationes sub talo in solche nach vorn, nach hinten, nach innen und nach außen. Dagegen sieht Quénu die Luxationen nach innen und nach hinten als Modifikationen eines gleichartigen Luxationstypus an, den er als „Dorsalluxation" bezeichnet. Er läßt also nur drei Formen von Verrenkungen zu, die

nach außen, nach vorn und die sogenannten dorsalen. Die letzteren müßten nach deutscher Auffassung eigentlich als plantare bezeichnet werden, da nicht der auf das Dorsum pedis verschobene Taluskopf, sondern der übrige gegen ihn plantarwärts verschobene Fuß als verrenkt zu bezeichnen ist. Die Anschauung Quénus hat sich zweifellos deshalb in Frankreich solche Geltung verschafft, weil es ihm möglich war, den Fuß zu sezieren und so den genauen Nachweis der gegenseitigen Knochenverschiebungen zu führen. Der Fuß war in Klumpfußstellung fixiert, der Vorsprung des Fersenbeines verlängert, die Beweglichkeit im Sprunggelenk normal. Das Caput tali ritt auf dem Gelenke zwischen Calcaneus und Os cuboideum. Es überragte dieses Gelenk um $1^1/_2$ cm und stützte sich auf das Cuboideum und den äußeren Teil des Naviculare. Die Axe des Talus kreuzte die des Fußes in der Richtung von hinten innen nach vorn außen.

Wenn wir diese Beschreibung mit dem von mir gegebenen Röntgenbilde vergleichen, so stimmt sie vollkommen mit ihm überein. Auch hier sieht man, wie der Taluskopf auf dem Gelenke zwischen Fersenbein und Würfelbein reitet und dasselbe um etwa $1^1/_2$ cm nach vorn überragt. Folglich muß der ganze Fuß gegen den Talus nicht nur seitlich nach innen, sondern auch etwas nach hinten verschoben sein, da ja sonst der Taluskopf die Chopartsche Gelenklinie nicht nach vorn überragen könnte. Trotzdem stehe ich nicht an, meinen Fall, der mit den deutschen Fällen, welche als Luxationen nach innen bezeichnet sind, durchaus übereinstimmt, als einen typischen Fall dieser Verrenkungsart zu bezeichnen, und sehe ihn nicht als Abart der Luxation nach hinten an.

Das, was die Luxationen nach vorn und nach hinten einerseits und die nach innen und nach außen andererseits prinzipiell unterscheidet, ist der Entstehungsmechanismus und die Beteiligung der in Betracht kommenden Gelenke. Bei den Luxationen nach vorn und hinten wird der Fuß gegen den Talus derart verschoben, daß die Längsaxen des Fußes und des Talus in parallelen Sagittalebenen bleiben. Außer den der Benennung entsprechenden Verschiebungen finden sich in den typischen Fällen Dorsal- bezw. Plantarflexion des Fußes oder, wie in dem Falle von Hildebrand, auch eine Plantarflexion des Talus. Bei allen diesen Bewegungen bleiben die Längsaxen der in Frage kommenden Knochen in parallelen sagittalen Ebenen. Bei den Verrenkungen aber nach innen und außen findet eine Torsion statt, die Längsaxe des Talus stellt sich schräg zur Längsaxe des Fußes, oder mit anderen Worten,

der Fuß rückt aus der ihm zukommenden sagittalen Ebene seitlich heraus im Sinne der Adduktion oder Abduktion. Gleichzeitig findet meist eine Drehung im Sinne der Pro- und Supination statt.

Diesen durchaus verschiedenartigen Verschiebungen entspricht auch eine durchaus verschiedene Beteiligung der Gelenkverbindungen des Talus mit dem Tarsus. In Betracht kommen die beiden Gelenke, welche Fick als „hinteres Sprung-Fersenbeingelenk" und als „Sprung-Fersen-Kahnbeingelenk" bezeichnet. Bei den sagittalen Verschiebungen nach vorn und hinten wird im wesentlichen das hintere Gelenk zwischen Talus und Calcaneus beteiligt. Hier findet eine eigentliche Verschiebung der Gelenkflächen gegeneinander nach vorn oder nach hinten statt. Erst sekundär wird durch die Verschiebung auch das vordere Gelenk zwischen Talus, Os naviculare und Sustentaculum calcanei pro talo beteiligt. In der luxierten Stellung berühren sich bei beiden Gelenken die Gelenkflächen nicht mehr. Bei den seitlichen Verrenkungen jedoch ist hauptsächlich das vordere Gelenk beteiligt, dessen Gelenkflächen völlig aneinander vorbeigleiten, während bei dem hinteren Gelenke eine Drehung der beiden Gelenkflächen gegeneinander stattfindet, aber die Berührung nicht völlig aufgehoben wird.

Die deutsche Auffassung verdient hiernach zweifellos den Vorzug, da sie diesen Verhältnissen gerecht wird und eine strengere Analyse der komplizierten Bewegungen in sich schließt. Nach deutscher Auffassung handelt es sich in dem erwähnten Falle von Quénu um eine Luxation nach innen, da es sich um eine Torsionsluxation mit wesentlichster Beteiligung des Talo-Naviculargelenkes handelt. Daß dabei auch eine geringe Verschiebung nach hinten eintritt ist ganz unwesentlich. Sie ist natürlich bei allen Luxationen nach innen vorhanden. Denn das Os naviculare, dessen dem Talus zugekehrte Gelenkfläche bei der Luxation freiliegt, weil der Taluskopf lateral von ihr gelegen ist, wird sich dem Talus bezw. dem Maleolus medialis so weit nähern, daß es einen Halt gewinnt (vgl. Aktinogramm). Infolgedessen überragt der Taluskopf die Chopartsche Gelenklinie ein wenig. Diese Verschiebung nach hinten ist aber ganz nebensächlich und eben nur dadurch bedingt, daß eine Verkürzung des Fußrückens eintreten muß, wenn der Talus nicht mehr mit seinem Längsdurchmesser, der in der Sagittalebene liegt, sondern mit einem viel kleineren schrägen Durchmesser an der Bildung und Längenausdehnung des Dorsum pedis beteiligt ist.

Zu welcher Verwirrung die von Quénu herbeigeführte Kombination zweier verschiedenartiger Luxationstypen führen kann, be-

nach außen, nach vorn und die sogenannten dorsalen. Die letzteren müßten nach deutscher Auffassung eigentlich als plantare bezeichnet werden, da nicht der auf das Dorsum pedis verschobene Taluskopf, sondern der übrige gegen ihn plantarwärts verschobene Fuß als verrenkt zu bezeichnen ist. Die Anschauung Quénus hat sich zweifellos deshalb in Frankreich solche Geltung verschafft, weil es ihm möglich war, den Fuß zu sezieren und so den genauen Nachweis der gegenseitigen Knochenverschiebungen zu führen. Der Fuß war in Klumpfußstellung fixiert, der Vorsprung des Fersenbeines verlängert, die Beweglichkeit im Sprunggelenk normal. Das Caput tali ritt auf dem Gelenke zwischen Calcaneus und Os cuboideum. Es überragte dieses Gelenk um $1^1/_2$ cm und stützte sich auf das Cuboideum und den äußeren Teil des Naviculare. Die Axe des Talus kreuzte die des Fußes in der Richtung von hinten innen nach vorn außen.

Wenn wir diese Beschreibung mit dem von mir gegebenen Röntgenbilde vergleichen, so stimmt sie vollkommen mit ihm überein. Auch hier sieht man, wie der Taluskopf auf dem Gelenke zwischen Fersenbein und Würfelbein reitet und dasselbe um etwa $1^1/_2$ cm nach vorn überragt. Folglich muß der ganze Fuß gegen den Talus nicht nur seitlich nach innen, sondern auch etwas nach hinten verschoben sein, da ja sonst der Taluskopf die Chopartsche Gelenklinie nicht nach vorn überragen könnte. Trotzdem stehe ich nicht an, meinen Fall, der mit den deutschen Fällen, welche als Luxationen nach innen bezeichnet sind, durchaus übereinstimmt, als einen typischen Fall dieser Verrenkungsart zu bezeichnen, und sehe ihn nicht als Abart der Luxation nach hinten an.

Das, was die Luxationen nach vorn und nach hinten einerseits und die nach innen und nach außen andererseits prinzipiell unterscheidet, ist der Entstehungsmechanismus und die Beteiligung der in Betracht kommenden Gelenke. Bei den Luxationen nach vorn und hinten wird der Fuß gegen den Talus derart verschoben, daß die Längsaxen des Fußes und des Talus in parallelen Sagittalebenen bleiben. Außer den der Benennung entsprechenden Verschiebungen finden sich in den typischen Fällen Dorsal- bezw. Plantarflexion des Fußes oder, wie in dem Falle von Hildebrand, auch eine Plantarflexion des Talus. Bei allen diesen Bewegungen bleiben die Längsaxen der in Frage kommenden Knochen in parallelen sagittalen Ebenen. Bei den Verrenkungen aber nach innen und außen findet eine Torsion statt, die Längsaxe des Talus stellt sich schräg zur Längsaxe des Fußes, oder mit anderen Worten,

der Fuß rückt aus der ihm zukommenden sagittalen Ebene seitlich heraus im Sinne der Adduktion oder Abduktion. Gleichzeitig findet meist eine Drehung im Sinne der Pro- und Supination statt.

Diesen durchaus verschiedenartigen Verschiebungen entspricht auch eine durchaus verschiedene Beteiligung der Gelenkverbindungen des Talus mit dem Tarsus. In Betracht kommen die beiden Gelenke, welche Fick als „hinteres Sprung-Fersenbeingelenk" und als „Sprung-Fersen-Kahnbeingelenk" bezeichnet. Bei den sagittalen Verschiebungen nach vorn und hinten wird im wesentlichen das hintere Gelenk zwischen Talus und Calcaneus beteiligt. Hier findet eine eigentliche Verschiebung der Gelenkflächen gegeneinander nach vorn oder nach hinten statt. Erst sekundär wird durch die Verschiebung auch das vordere Gelenk zwischen Talus, Os naviculare und Sustentaculum calcanei pro talo beteiligt. In der luxierten Stellung berühren sich bei beiden Gelenken die Gelenkflächen nicht mehr. Bei den seitlichen Verrenkungen jedoch ist hauptsächlich das vordere Gelenk beteiligt, dessen Gelenkflächen völlig aneinander vorbeigleiten, während bei dem hinteren Gelenke eine Drehung der beiden Gelenkflächen gegeneinander stattfindet, aber die Berührung nicht völlig aufgehoben wird.

Die deutsche Auffassung verdient hiernach zweifellos den Vorzug, da sie diesen Verhältnissen gerecht wird und eine strengere Analyse der komplizierten Bewegungen in sich schließt. Nach deutscher Auffassung handelt es sich in dem erwähnten Falle von Quénu um eine Luxation nach innen, da es sich um eine Torsionsluxation mit wesentlichster Beteiligung des Talo-Naviculargelenkes handelt. Daß dabei auch eine geringe Verschiebung nach hinten eintritt ist ganz unwesentlich. Sie ist natürlich bei allen Luxationen nach innen vorhanden. Denn das Os naviculare, dessen dem Talus zugekehrte Gelenkfläche bei der Luxation freiliegt, weil der Taluskopf lateral von ihr gelegen ist, wird sich dem Talus bezw. dem Maleolus medialis so weit nähern, daß es einen Halt gewinnt (vgl. Aktinogramm). Infolgedessen überragt der Taluskopf die Chopartsche Gelenklinie ein wenig. Diese Verschiebung nach hinten ist aber ganz nebensächlich und eben nur dadurch bedingt, daß eine Verkürzung des Fußrückens eintreten muß, wenn der Talus nicht mehr mit seinem Längsdurchmesser, der in der Sagittalebene liegt, sondern mit einem viel kleineren schrägen Durchmesser an der Bildung und Längenausdehnung des Dorsum pedis beteiligt ist.

Zu welcher Verwirrung die von Quénu herbeigeführte Kombination zweier verschiedenartiger Luxationstypen führen kann, be-

nach außen, nach vorn und die sogenannten dorsalen. Die letzteren müßten nach deutscher Auffassung eigentlich als plantare bezeichnet werden, da nicht der auf das Dorsum pedis verschobene Taluskopf, sondern der übrige gegen ihn plantarwärts verschobene Fuß als verrenkt zu bezeichnen ist. Die Anschauung Quénus hat sich zweifellos deshalb in Frankreich solche Geltung verschafft, weil es ihm möglich war, den Fuß zu sezieren und so den genauen Nachweis der gegenseitigen Knochenverschiebungen zu führen. Der Fuß war in Klumpfußstellung fixiert, der Vorsprung des Fersenbeines verlängert, die Beweglichkeit im Sprunggelenk normal. Das Caput tali ritt auf dem Gelenke zwischen Calcaneus und Os cuboideum. Es überragte dieses Gelenk um $1^1/_2$ cm und stützte sich auf das Cuboideum und den äußeren Teil des Naviculare. Die Axe des Talus kreuzte die des Fußes in der Richtung von hinten innen nach vorn außen.

Wenn wir diese Beschreibung mit dem von mir gegebenen Röntgenbilde vergleichen, so stimmt sie vollkommen mit ihm überein. Auch hier sieht man, wie der Taluskopf auf dem Gelenke zwischen Fersenbein und Würfelbein reitet und dasselbe um etwa $1^1/_2$ cm nach vorn überragt. Folglich muß der ganze Fuß gegen den Talus nicht nur seitlich nach innen, sondern auch etwas nach hinten verschoben sein, da ja sonst der Taluskopf die Chopartsche Gelenklinie nicht nach vorn überragen könnte. Trotzdem stehe ich nicht an, meinen Fall, der mit den deutschen Fällen, welche als Luxationen nach innen bezeichnet sind, durchaus übereinstimmt, als einen typischen Fall dieser Verrenkungsart zu bezeichnen, und sehe ihn nicht als Abart der Luxation nach hinten an.

Das, was die Luxationen nach vorn und nach hinten einerseits und die nach innen und nach außen andererseits prinzipiell unterscheidet, ist der Entstehungsmechanismus und die Beteiligung der in Betracht kommenden Gelenke. Bei den Luxationen nach vorn und hinten wird der Fuß gegen den Talus derart verschoben, daß die Längsaxen des Fußes und des Talus in parallelen Sagittalebenen bleiben. Außer den der Benennung entsprechenden Verschiebungen finden sich in den typischen Fällen Dorsal- bezw. Plantarflexion des Fußes oder, wie in dem Falle von Hildebrand, auch eine Plantarflexion des Talus. Bei allen diesen Bewegungen bleiben die Längsaxen der in Frage kommenden Knochen in parallelen sagittalen Ebenen. Bei den Verrenkungen aber nach innen und außen findet eine Torsion statt, die Längsaxe des Talus stellt sich schräg zur Längsaxe des Fußes, oder mit anderen Worten,

der Fuß rückt aus der ihm zukommenden sagittalen Ebene seitlich heraus im Sinne der Adduktion oder Abduktion. Gleichzeitig findet meist eine Drehung im Sinne der Pro- und Supination statt.

Diesen durchaus verschiedenartigen Verschiebungen entspricht auch eine durchaus verschiedene Beteiligung der Gelenkverbindungen des Talus mit dem Tarsus. In Betracht kommen die beiden Gelenke, welche Fick als „hinteres Sprung-Fersenbeingelenk" und als „Sprung-Fersen-Kahnbeingelenk" bezeichnet. Bei den sagittalen Verschiebungen nach vorn und hinten wird im wesentlichen das hintere Gelenk zwischen Talus und Calcaneus beteiligt. Hier findet eine eigentliche Verschiebung der Gelenkflächen gegeneinander nach vorn oder nach hinten statt. Erst sekundär wird durch die Verschiebung auch das vordere Gelenk zwischen Talus, Os naviculare und Sustentaculum calcanei pro talo beteiligt. In der luxierten Stellung berühren sich bei beiden Gelenken die Gelenkflächen nicht mehr. Bei den seitlichen Verrenkungen jedoch ist hauptsächlich das vordere Gelenk beteiligt, dessen Gelenkflächen völlig aneinander vorbeigleiten, während bei dem hinteren Gelenke eine Drehung der beiden Gelenkflächen gegeneinander stattfindet, aber die Berührung nicht völlig aufgehoben wird.

Die deutsche Auffassung verdient hiernach zweifellos den Vorzug, da sie diesen Verhältnissen gerecht wird und eine strengere Analyse der komplizierten Bewegungen in sich schließt. Nach deutscher Auffassung handelt es sich in dem erwähnten Falle von Quénu um eine Luxation nach innen, da es sich um eine Torsionsluxation mit wesentlichster Beteiligung des Talo-Naviculargelenkes handelt. Daß dabei auch eine geringe Verschiebung nach hinten eintritt ist ganz unwesentlich. Sie ist natürlich bei allen Luxationen nach innen vorhanden. Denn das Os naviculare, dessen dem Talus zugekehrte Gelenkfläche bei der Luxation freiliegt, weil der Taluskopf lateral von ihr gelegen ist, wird sich dem Talus bezw. dem Maleolus medialis so weit nähern, daß es einen Halt gewinnt (vgl. Aktinogramm). Infolgedessen überragt der Taluskopf die Chopartsche Gelenklinie ein wenig. Diese Verschiebung nach hinten ist aber ganz nebensächlich und eben nur dadurch bedingt, daß eine Verkürzung des Fußrückens eintreten muß, wenn der Talus nicht mehr mit seinem Längsdurchmesser, der in der Sagittalebene liegt, sondern mit einem viel kleineren schrägen Durchmesser an der Bildung und Längenausdehnung des Dorsum pedis beteiligt ist.

Zu welcher Verwirrung die von Quénu herbeigeführte Kombination zweier verschiedenartiger Luxationstypen führen kann, be-

nach außen, nach vorn und die sogenannten dorsalen. Die letzteren müßten nach deutscher Auffassung eigentlich als plantare bezeichnet werden, da nicht der auf das Dorsum pedis verschobene Taluskopf, sondern der übrige gegen ihn plantarwärts verschobene Fuß als verrenkt zu bezeichnen ist. Die Anschauung Quénus hat sich zweifellos deshalb in Frankreich solche Geltung verschafft, weil es ihm möglich war, den Fuß zu sezieren und so den genauen Nachweis der gegenseitigen Knochenverschiebungen zu führen. Der Fuß war in Klumpfußstellung fixiert, der Vorsprung des Fersenbeines verlängert, die Beweglichkeit im Sprunggelenk normal. Das Caput tali ritt auf dem Gelenke zwischen Calcaneus und Os cuboideum. Es überragte dieses Gelenk um $1^1/_2$ cm und stützte sich auf das Cuboideum und den äußeren Teil des Naviculare. Die Axe des Talus kreuzte die des Fußes in der Richtung von hinten innen nach vorn außen.

Wenn wir diese Beschreibung mit dem von mir gegebenen Röntgenbilde vergleichen, so stimmt sie vollkommen mit ihm überein. Auch hier sieht man, wie der Taluskopf auf dem Gelenke zwischen Fersenbein und Würfelbein reitet und dasselbe um etwa $1^1/_2$ cm nach vorn überragt. Folglich muß der ganze Fuß gegen den Talus nicht nur seitlich nach innen, sondern auch etwas nach hinten verschoben sein, da ja sonst der Taluskopf die Chopartsche Gelenklinie nicht nach vorn überragen könnte. Trotzdem stehe ich nicht an, meinen Fall, der mit den deutschen Fällen, welche als Luxationen nach innen bezeichnet sind, durchaus übereinstimmt, als einen typischen Fall dieser Verrenkungsart zu bezeichnen, und sehe ihn nicht als Abart der Luxation nach hinten an.

Das, was die Luxationen nach vorn und nach hinten einerseits und die nach innen und nach außen andererseits prinzipiell unterscheidet, ist der Entstehungsmechanismus und die Beteiligung der in Betracht kommenden Gelenke. Bei den Luxationen nach vorn und hinten wird der Fuß gegen den Talus derart verschoben, daß die Längsaxen des Fußes und des Talus in parallelen Sagittalebenen bleiben. Außer den der Benennung entsprechenden Verschiebungen finden sich in den typischen Fällen Dorsal- bezw. Plantarflexion des Fußes oder, wie in dem Falle von Hildebrand, auch eine Plantarflexion des Talus. Bei allen diesen Bewegungen bleiben die Längsaxen der in Frage kommenden Knochen in parallelen sagittalen Ebenen. Bei den Verrenkungen aber nach innen und außen findet eine Torsion statt, die Längsaxe des Talus stellt sich schräg zur Längsaxe des Fußes, oder mit anderen Worten,

der Fuß rückt aus der ihm zukommenden sagittalen Ebene seitlich heraus im Sinne der Adduktion oder Abduktion. Gleichzeitig findet meist eine Drehung im Sinne der Pro- und Supination statt.

Diesen durchaus verschiedenartigen Verschiebungen entspricht auch eine durchaus verschiedene Beteiligung der Gelenkverbindungen des Talus mit dem Tarsus. In Betracht kommen die beiden Gelenke, welche Fick als „hinteres Sprung-Fersenbeingelenk" und als „Sprung-Fersen-Kahnbeingelenk" bezeichnet. Bei den sagittalen Verschiebungen nach vorn und hinten wird im wesentlichen das hintere Gelenk zwischen Talus und Calcaneus beteiligt. Hier findet eine eigentliche Verschiebung der Gelenkflächen gegeneinander nach vorn oder nach hinten statt. Erst sekundär wird durch die Verschiebung auch das vordere Gelenk zwischen Talus, Os naviculare und Sustentaculum calcanei pro talo beteiligt. In der luxierten Stellung berühren sich bei beiden Gelenken die Gelenkflächen nicht mehr. Bei den seitlichen Verrenkungen jedoch ist hauptsächlich das vordere Gelenk beteiligt, dessen Gelenkflächen völlig aneinander vorbeigleiten, während bei dem hinteren Gelenke eine Drehung der beiden Gelenkflächen gegeneinander stattfindet, aber die Berührung nicht völlig aufgehoben wird.

Die deutsche Auffassung verdient hiernach zweifellos den Vorzug, da sie diesen Verhältnissen gerecht wird und eine strengere Analyse der komplizierten Bewegungen in sich schließt. Nach deutscher Auffassung handelt es sich in dem erwähnten Falle von Quénu um eine Luxation nach innen, da es sich um eine Torsionsluxation mit wesentlichster Beteiligung des Talo-Naviculargelenkes handelt. Daß dabei auch eine geringe Verschiebung nach hinten eintritt ist ganz unwesentlich. Sie ist natürlich bei allen Luxationen nach innen vorhanden. Denn das Os naviculare, dessen dem Talus zugekehrte Gelenkfläche bei der Luxation freiliegt, weil der Taluskopf lateral von ihr gelegen ist, wird sich dem Talus bezw. dem Maleolus medialis so weit nähern, daß es einen Halt gewinnt (vgl. Aktinogramm). Infolgedessen überragt der Taluskopf die Chopartsche Gelenklinie ein wenig. Diese Verschiebung nach hinten ist aber ganz nebensächlich und eben nur dadurch bedingt, daß eine Verkürzung des Fußrückens eintreten muß, wenn der Talus nicht mehr mit seinem Längsdurchmesser, der in der Sagittalebene liegt, sondern mit einem viel kleineren schrägen Durchmesser an der Bildung und Längenausdehnung des Dorsum pedis beteiligt ist.

Zu welcher Verwirrung die von Quénu herbeigeführte Kombination zweier verschiedenartiger Luxationstypen führen kann, be-

Am 4. X. 1902 Wiedereintritt. Patientin kommt wegen eines wallnußgroßen Tumors der rechten Halsseite. Derselbe wird exstirpiert.

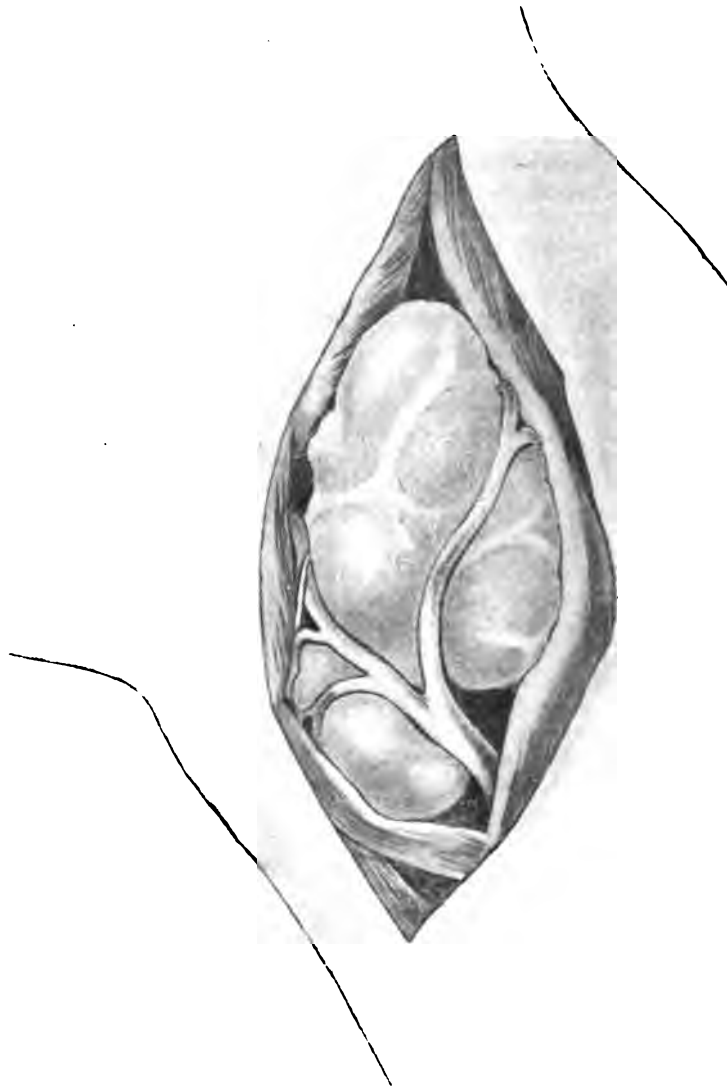

Fig. 1.

Es handelt sich um eine verkäste tuberkulöse Lymphdrüse. An der Operationsstelle links ist nichts besonderes zu konstatieren. Patientin wird

darauf aufmerksam gemacht, sie solle sich sofort stellen, sobald sie eine Vorwölbung oder dergleichen bemerke. Bis jetzt ist sie aber fern geblieben.

Präparat: Die Größe der entfernten Geschwulst beträgt 10 : 4 : 2½ cm. Dieselbe ist von einer gleichmäßigen bindegewebigen Kapsel eingehüllt, in der zahlreiche Venen verlaufen. Auf der Vorderfläche der Geschwulst finden sich die tiefen Rinnen der Carotiden. Dieselben teilen den ganzen Tumor gleichsam in 3 Teile, einen oberen größeren Teil und 2 untere seitliche Teile (Fig. 1). Die Oberfläche der Geschwulst ist überall glatt, nirgends zeigen sich Knoten oder Verdickungen. Die Konsistenz ist eine weich elastische. Auf der Schnittfläche erscheint die Geschwulst von grauroter Farbe und zeigt im ganzen ein porös schwammiges Aussehen. Die Kapsel sendet gegen das Zentrum teilweise radiär angeordnete und sich allmählich verjüngende Septen. An einzelnen Stellen, hauptsächlich in den peripheren Gebieten der Geschwulst, finden sich graue und kompaktere Partien. Überall auf dem Durchschnitt sieht man Gefäßlumina von verschiedener Weite; die ganze Geschwulst ist überhaupt ziemlich blutreich.

Über die mikroskopische Untersuchung wird unten ausführlich berichtet werden (s. S. 282).

2. Fall aus Breslau.

Anamnese: K. Sch., 20 Jahre alt, Lehrerstochter, trat am 11. XI. 1891 in die chirurgische Klinik zu Breslau ein. Patientin stammt aus gesunder Familie und war bis auf ihr jetziges Leiden immer gesund. Dasselbe begann vor ungefähr 7 Jahren. Damals bemerkte die Kranke an der linken Seite des Halses dicht unter dem Ohrläppchen ein kleines, kaum haselnußgroßes Knötchen. Dasselbe machte ihr keine Beschwerden, nahm aber allmählich an Größe zu. Patientin wurde lange Zeit hindurch mit Injektionen von Arsenik, die jeden zweiten Tag gemacht wurden, behandelt und bekam außerdem noch innerlich Arsenikpillen. Vor 2 Jahren wurde sie in Königshütte operiert, die Operation jedoch, wie Patientin sagt, wegen starker Blutung abgebrochen. Der Tumor war nach der Operation nicht kleiner geworden; er ist seither nur wenig gewachsen. Die einzigen Beschwerden, welche derselbe der Patientin verursacht, bestehen in geringer Behinderung der Atmung beim Bücken.

Status: Gracil gebaute Patientin von ziemlich dürftig entwickelter Muskulatur und Panniculus, gesunder Gesichtsfarbe. An der linken Seite des Halses, am Ohrläppchen beginnend und nach abwärts bis etwa zur Grenze zwischen mittlerem und unterem Dritteil des M. sterno-cleido-mastoideus reichend, nach vorn bis zur Trachea und dem Kehlkopf, nach hinten bis zum Rande des M. cucullaris sich erstreckend, liegt eine etwa knabenfaustgroße, rundliche Geschwulst (s. Fig. 2). Dieselbe schickt einen stumpfen Fortsatz hinter der Ohrmuschel bis etwa zur Mitte derselben nach aufwärts, greift vorn nicht über den Rand des Unterkiefers hinaus. Die deckende Haut ist von normaler Färbung, über der Geschwulst verschieblich, die Oberfläche glatt, zeigt einzelne ganz flache Vorwölbungen. Die Konsistenz des Tumors ist weich, aber nicht fluktuierend. Der Tumor zeigt sichtbare Pulsation; dieselbe ist auch der aufgelegten Hand fühlbar.

Dabei wird eine geringe allseitige Vergrößerung des Tumors bemerkbar. Auch empfindet man bei der Palpation ein leichtes Schwirren. Die Pulsation ist synchron mit der Herztätigkeit. Bei der Auskultation hört man ein deutliches Rauschen über dem Tumor. Das Rauschen und die Pulsation schwinden bei Kompression der linken Carotis. Komprimiert man den Tumor selbst, so läßt sich derselbe bis über die Hälfte seiner Größe verkleinern, um sich bei Nachlaß der Kompression wieder zu füllen. In der Tiefe scheint der Tumor festzusitzen, oberflächlich scheint er nicht

Fig. 2.

mit dem umgebenden Gewebe verwachsen. Vom Munde aus sieht man, daß die linke seitliche Pharynxwand von der Tonsille an nach abwärts durch einen flach gewölbten, bis zur Mittellinie reichenden, von normaler Schleimhaut überzogenen Tumor vorgewölbt ist. Nach dem Nasenrachenraum hin flacht sich der Tumor ab, desgleichen nach unten, wo er bis zur Höhe des Kehlkopfs reicht. Die Untersuchung des Kehlkopfs selbst nicht wegen der Verengerung des Rachenraumes. Der Puls in der Art. temporalis und nasofrontalis ist vorhanden.

Die Untersuchung der Brustorgane ergibt normale Verhältnisse, [illegible] den Unterleibsorganen ist ebenfalls nichts pathologisches [illegible] klar, sauer, frei von Eiweiß und Zucker.

Operation (Prof. von Mikulicz). Dieselbe wird am 14. XI. 1891 ausgeführt. Narkose, Antisepsis. Schnitt längs der Musc. sterno-cleido-mastoideus über die Geschwulst, zunächst vom Ohrläppchen an bis etwa zum unteren Pol der Geschwulst. Nach Abpräparieren und Beiseiteziehen der deckenden Muskeln, des Platysma und des Sterno-cleido-mastoideus, präsentiert sich die flach höckrige Geschwulst, deren Farbe graurötlich ist. Über dieselbe hinweg ziehen dicke Venenstränge, von unten her treten in dieselbe 3, etwas gewundene, fast bleistiftdicke Venen ein. Dieselben werden ligiert und durchschnitten. Beim Versuch, bei der einen der Venen die Aneurysmennadel um dieselbe herumzulegen und bei dem dazu erforderlichen Anspannen des Gefäßes erfolgt aus der Tiefe eine starke venöse Blutung. Erweiterung des Hautschnittes nach unten nach vorläufiger Fingertamponade. Die Blutung erfolgt aus der angerissenen Vena jugularis communis. Dieselbe muß ebenfalls unterbunden werden. Bei dem weiteren Freilegen der Geschwulst ergibt es sich, daß die Carotis communis in dieselbe eintritt und mitten durch sie, sich dort weiter verzweigend, verläuft. Unterbindung der Carotis communis. Darauf läßt sich die Geschwulst im unteren Abschnitte ziemlich leicht lösen. Am oberen Pole ist die Lostrennung sehr erschwert. Starke Blutung, die sofort durch angelegte Péans gestillt wird. Der Nervus hypoglossus verläuft über und teilweise in der Geschwulst und wird durchschnitten. Der Tumor läßt sich am oberen Ende bis auf einen in die Tiefe nach der Schädelbasis zur Gegend des Foramen jugulare verlaufenden Fortsatz lösen. An den Seiten gelingt es größtenteils, stumpf die Geschwulst herauszuschälen. Zum Schlusse wird der obere Zipfel, an welchem der ganze Tumor noch hängt, durch mehrere Péans abgeklemmt und vor denselben durchschnitten. In diesem Zipfel liegen die oberen Enden der Vena jugularis interna und der Carotis interna. An Stelle der Schieber Massenligaturen anzulegen, gelingt nicht; dieselben bleiben liegen. Nach Herausnahme der Geschwulst liegt die linke Seite der Vorderfläche der Halswirbelsäule, von den daraufliegenden Muskeln bedeckt, frei, ebenso die Innenfläche der Nackenmuskulatur und die Scaleni. — Tamponade der Wunde mit Jodoformgaze und Penghavar-Djambi. Darüber wird die Haut durch einige Silbersuturen zusammengezogen. Trockenverband.

Während der Operation hat Patientin ziemlich viel Blut verloren und war gegen Ende derselben ziemlich collabiert. Der Puls war frequenter und klein geworden. Eine plötzliche Veränderung der Pulsfrequenz wurde nicht bemerkt.

Patientin kommt in ein gewärmtes Bett und erhält Wein und Kognak. Am Tage der Operation ist sie immer noch in ziemlichem Collaps und zeigt ein blasses Aussehen. Die Stimme erscheint heiser. Patientin kann schlecht schlucken, bringt nur ganz kleine Quantitäten Flüssigkeit herunter und verschluckt sich dabei oft. Etwa 3 Stunden nach der Operation waren die Pupillen noch gleich weit, später war die linke Pupille kleiner als die rechte und reaktionslos. Puls von sehr wechselnder Frequenz. Etwa 3 Stunden post operationem klein, weich, 120; nachmittags 5 Uhr ungefähr 90; von 7 Uhr ab 140—160. Atmung bald nach der Operation ziemlich frequent, etwa 30; am Abend 34—36. Patientin ist unruhig, aber bei Bewußtsein, ab und zu tritt Luftmangel ein, so daß Patientin sich aufsetzen muß.

Dabei wird eine geringe allseitige Vergrößerung des Tumors bemerkbar. Auch empfindet man bei der Palpation ein leichtes Schwirren. Die Pulsation ist synchron mit der Herztätigkeit. Bei der Auskultation hört man ein deutliches Rauschen über dem Tumor. Das Rauschen und die Pulsation schwinden bei Kompression der linken Carotis. Komprimiert man den Tumor selbst, so läßt sich derselbe bis über die Hälfte seiner Größe verkleinern, um sich bei Nachlaß der Kompression wieder zu füllen. In der Tiefe scheint der Tumor festzusitzen, oberflächlich scheint er nicht

Fig. 2.

mit dem umgebenden Gewebe verwachsen. Vom Munde aus sieht man, daß die linke seitliche Pharynxwand von der Tonsille an nach abwärts durch einen flach gewölbten, bis zur Mittellinie reichenden, von normaler Schleimhaut überzogenen Tumor vorgewölbt ist. Nach dem Nasenrachenraum hin flacht sich der Tumor ab, desgleichen nach unten, wo er bis zur Höhe des Kehlkopfs reicht. Die Untersuchung des Kehlkopfs gelingt nicht wegen der Verengerung des Rachenraumes. Der Puls in der linken Art. temporalis und nasofrontalis ist vorhanden.

Die Untersuchung der Brustorgane ergibt normale Verhältnisse. An den Unterleibsorganen ist ebenfalls nichts pathologisches zu finden. Urin klar, sauer, frei von Eiweiß und Zucker.

Operation (Prof. von Mikulicz). Dieselbe wird am 14. XI. 1891 ausgeführt. Narkose, Antisepsis. Schnitt längs der Musc. sterno-cleido-mastoideus über die Geschwulst, zunächst vom Ohrläppchen an bis etwa zum unteren Pol der Geschwulst. Nach Abpräparieren und Beiseiteziehen der deckenden Muskeln, des Platysma und des Sterno-cleido-mastoideus, präsentiert sich die flach höckrige Geschwulst, deren Farbe graurötlich ist. Über dieselbe hinweg ziehen dicke Venenstränge, von unten her treten in dieselbe 3, etwas gewundene, fast bleistiftdicke Venen ein. Dieselben werden ligiert und durchschnitten. Beim Versuch, bei der einen der Venen die Aneurysmennadel um dieselbe herumzulegen und bei dem dazu erforderlichen Anspannen des Gefäßes erfolgt aus der Tiefe eine starke venöse Blutung. Erweiterung des Hautschnittes nach unten nach vorläufiger Fingertamponade. Die Blutung erfolgt aus der angerissenen Vena jugularis communis. Dieselbe muß ebenfalls unterbunden werden. Bei dem weiteren Freilegen der Geschwulst ergibt es sich, daß die Carotis communis in dieselbe eintritt und mitten durch sie, sich dort weiter verzweigend, verläuft. Unterbindung der Carotis communis. Darauf läßt sich die Geschwulst im unteren Abschnitte ziemlich leicht lösen. Am oberen Pole ist die Lostrennung sehr erschwert. Starke Blutung, die sofort durch angelegte Péans gestillt wird. Der Nervus hypoglossus verläuft über und teilweise in der Geschwulst und wird durchschnitten. Der Tumor läßt sich am oberen Ende bis auf einen in die Tiefe nach der Schädelbasis zur Gegend des Foramen jugulare verlaufenden Fortsatz lösen. An den Seiten gelingt es größtenteils, stumpf die Geschwulst herauszuschälen. Zum Schlusse wird der obere Zipfel, an welchem der ganze Tumor noch hängt, durch mehrere Péans abgeklemmt und vor denselben durchschnitten. In diesem Zipfel liegen die oberen Enden der Vena jugularis interna und der Carotis interna. An Stelle der Schieber Massenligaturen anzulegen, gelingt nicht; dieselben bleiben liegen. Nach Herausnahme der Geschwulst liegt die linke Seite der Vorderfläche der Halswirbelsäule, von den daraufliegenden Muskeln bedeckt, frei, ebenso die Innenfläche der Nackenmuskulatur und die Scaleni. — Tamponade der Wunde mit Jodoformgaze und Penghavar-Djambi. Darüber wird die Haut durch einige Silbersuturen zusammengezogen. Trockenverband.

Während der Operation hat Patientin ziemlich viel Blut verloren und war gegen Ende derselben ziemlich collabiert. Der Puls war frequenter und klein geworden. Eine plötzliche Veränderung der Pulsfrequenz wurde nicht bemerkt.

Patientin kommt in ein gewärmtes Bett und erhält Wein und Kognak. Am Tage der Operation ist sie immer noch in ziemlichem Collaps und zeigt ein blasses Aussehen. Die Stimme erscheint heiser. Patientin kann schlecht schlucken, bringt nur ganz kleine Quantitäten Flüssigkeit herunter und verschluckt sich dabei oft. Etwa 3 Stunden nach der Operation waren die Pupillen noch gleich weit, später war die linke Pupille kleiner als die rechte und reaktionslos. Puls von sehr wechselnder Frequenz. Etwa 3 Stunden post operationem klein, weich, 120; nachmittags 5 Uhr ungefähr 90; von 7 Uhr ab 140—160. Atmung bald nach der Operation ziemlich frequent, etwa 30; am Abend 34—36. Patientin ist unruhig, aber bei Bewußtsein, ab und zu tritt Luftmangel ein, so daß Patientin sich aufsetzen muß.

15. XI. Die Nacht hindurch war die Kranke unruhig und hat wenig geschlafen. Am Morgen hohes Fieber, über 40°. Atmung frequenter, ungefähr 40. Puls 160—186. Die Pupillendifferenz besteht noch. Schlucken unverändert schlecht, ab und zu Husten. Beim Husten werden häufig Teile der genossenen Flüssigkeiten herausbefördert. Zuweilen Atemnot. Die herausgestreckte Zunge weicht nach links ab. Veränderungen in der Gefäßversorgung der Gesichtshaut zwischen rechts und links werden nicht bemerkt. Keine Anomalien der Schweißsecretion; keine Lähmungen der Extremitäten. Vormittags Kampferölinjektion und Nährklysma, da Patientin dauernd schlecht schluckt. Am Mittag Eingießung von Wein und Milch per Schlundsonde. Zunehmender Collaps, von 2 Uhr an Bewußtlosigkeit. $5\frac{1}{2}$ Uhr nachmittags Exitus

Sektionsprotokoll (Dr. Henle). Normal gebautes Mädchen von mittlerem Ernährungszustand. Haut und sichtbare Schleimhäute hochgradig anämisch.

An der linken Halsseite findet sich eine mit Jodoformgaze tamponierte und über dieser mit Silberdrahtsuturen vereinigte Wunde, etwa 3 Finger breit von der Mittellinie gelegen, die sich von der Clavicula bis zum Unterkiefer erstreckt. Die Dura hängt mit dem Schädel etwas fester als normal zusammen. Dura an der Konvexität ohne Besonderheiten. Gefäße der Basis normal. Beide Carotiden sind vorhanden; die Art. communicans postica ist links etwas stärker als rechts. Die Pia erscheint etwas ödematös. Im übrigen finden sich am Gehirn keine Besonderheiten. In den Sinus Cruorgerinnsel.

Nach Eröffnung der Wunde und Herausnahme der in ihr gelegenen Jodoformgaze- und Penghavarbäusche zeigt sich eine Höhle, die medial von Trachea und Ösophagus, hinten, seitlich und vorne von der Nacken- und Halsmuskulatur begrenzt ist. Im unteren Wundwinkel findet sich die ligierte und abgetragene Carotis communis. Außerdem erscheinen in der Tiefe mehrere ligierte Venenstümpfe. In einer dieser Ligaturen ist der Nervus vagus mit eingeschnürt. Nach Aufheben des Carotisstumpfes findet sich unter demselben das Ganglion cervicale medium des Sympathicus. Dasselbe sendet einen Ramus communicans schräg nach oben außen. Ein dickerer nach oben führender Nervenstrang ist dicht über dem Ganglion abgeschnitten. Im oberen Wundwinkel ist der Musc. biventer sichtbar. Der Nervus hypoglossus fehlt. Nach der Schädelbasis zu findet sich hier eine schwärzliche tumorähnliche Masse, in der einzelne Arterien- oder Nervenstümpfe nicht aufzufinden sind.

In der Bauchhöhle finden sich keine Besonderheiten.

Das Herz ist von normaler Beschaffenheit. In den Pleurahöhlen kein abnormer Inhalt; nirgends pleuritische Beläge.

Linke Lunge zeigt eine Anzahl subpleuraler Blutungen. Der Unterlappen fühlt sich derb an und erweist sich auf dem Durchschnitt als fast ganz luftleer. Er ist voluminöser wie der Oberlappen, doch sind auch in diesem die tiefer gelegenen Partien derb. Im Unterlappen sind neben wenigen rein ödematösen Partien, die auf Druck reichlich schaumige Flüssigkeit entleeren, solche vorhanden, aus denen sich eine nicht schaumige, eiterähnliche Flüssigkeit ergießt. Eine ähnliche Flüssigkeit findet sich auch in den zugehörigen Bronchien. Die rechte Lunge zeigt einen

ähnlichen Befund, nur sind hier die ödematösen Partien auch im Unterlappen die vorherrschenden.

Anatomische Diagnose: Operationswunde; doppelseitige, besonders linksseitige Schluckpneumonie (Lungenödem und Infiltration). — Stückchen der entfernten Geschwulst wurden Herrn E. Kaufmann, damals in Breslau, zum Zweck der Diagnose zugestellt. Diese Diagnose lautete (im Jahre 1891) Geschwulst sui generis, von dem Typus der kurz vorher von Marchand und von Paltauf beschriebenen Geschwülste des Nodulus caroticus.

Die eigenartige Lage der beiden eben mitgeteilten Geschwülste im Teilungswinkel der Carotis communis und das später eingehend zu besprechende Ergebnis der histologischen Untersuchung ließen nun deutlich erkennen, daß es sich in beiden Fällen um eine jener Neubildungen handelt, welche von der sogen. Glandula carotica ihren Ursprung nehmen.

Bei der großen Seltenheit derartiger Geschwülste möge es gestattet sein, vorerst, wenn auch nur mit einigen Worten, auf die normale Anatomie und Histologie und auf die Entwicklungsgeschichte der Glandula carotica einzugehen, während wir wegen aller Einzelheiten hauptsächlich auf die Angaben von Schaper und Kohn verweisen müssen. Zuerst erwähnt finden wir dieses Gebilde bei Haller[1]). Er fand manchmal an der Bifurkationsstelle der Carotis communis ein „Ganglion exiguum", dessen Vorkommen er, wie nach ihm auch Hyrtl, nicht für konstant hielt. Seit seiner Entdeckung hat dieses unscheinbare Organ die verschiedensten Deutungen erfahren. Andersch und Svitzer glaubten an eine gangliöse Natur, und ersterer nannte es deshalb auch Ganglion intercaroticum. Luschka, dem wir die ersten mikroskopischen Untersuchungen über dieses Gebilde verdanken, rechnete es zu den sogen. Nervendrüsen, ähnlich wie die Glandula coccygea, die Nebenniere und Hypophysis cerebri, mit welchen er es auf die gleiche Stufe stellte. Er verglich das kleine Organ mit den Axillarherzen der Selachier und glaubte an einen innigen Zusammenhang mit dem sympathischen Nervensystem. Von ihm stammt der Name Glandula carotica. Zu wesentlich anderer Ansicht gelangte Arnold auf Grund seiner Injektionspräparate. Nach ihm sollte das Organ eine Art Glomerulus darstellen. Deshalb zählte er es zu den sogen. Blutgefäßdrüsen und schlug die Bezeichnung Glomeruli arteriosi intercarotici vor. Marchand dachte, es handle sich nur um ein rudimentäres Organ und schlug vor, es Nodulus

1) Alberti von Haller, Elementa phys. corpor. human. Lausannae 1762 Tom. 4, pag. 256.

caroticus zu nennen. Die neue anatomische Nomenklatur brachte die Bezeichnung Glomus caroticum in Vorschlag.

Die Carotisdrüse des Menschen liegt meistens oberhalb der Teilungsstelle der Carotis communis in lockeres Bindegewebe eingebettet. Oft liegt sie auch mehr medial und hinten direkt auf der Wand der Carotis interna, weshalb man auch öfters in der französischen Literatur der Bezeichnung „Corpuscule rétro-carotidien" begegnet. Sie stellt ein längliches, 5—7 mm langes, 2—4 mm breites und ungefähr $1^1/_2$—2 mm dickes Gebilde dar. Je nach dem Füllungszustande seiner Capillaren ist die Farbe mehr graurötlich oder dunkelrot. Die Oberfläche zeigt meistens ein granuliertes Aussehen.

Das ganze Organ ist von einer bindegewebigen Kapsel eingeschlossen, welche von einem Hilus aus mehrere Septen ins Innere sendet. Durch diesen Hilus treten auch ziemlich reichliche, teils markhaltige, teils marklose Nervenfasern in das Organ ein. Außerdem kommen auch spärliche multipolare Ganglienzellen in demselben vor. Ernährt wird die Carotisdrüse durch einen kleinen Gefäßast, der meist im Teilungswinkel der Carotis communis entspringt.

Die oben erwähnten Septen grenzen bestimmte Bezirke ab, die sogen. Sekundärknötchen. Jedes dieser Sekundärknötchen zerfällt durch weitere, feine, bindegewebige Septen in kleine Zellterritorien, die Zellballen. Die Zellballen setzen sich aus den für das Organ typischen Zellen zusammen. Diese Zellen sind groß, rundlich, oder oft infolge gegenseitiger Abplattung polyedrisch und berühren sich mit nacktem Protoplasmaleib. Sie besitzen einen großen, runden, gut tingierbaren Kern. Charakteristisch für die Glandula carotica ist nach den meisten Autoren das sehr nahe Verhältnis dieser „Drüsenzellen" zu den Capillaren. Die Zellen treten direkt an den Endothelschlauch der Capillaren heran. Dieses Verhalten beobachtet man nach Mönckeberg besonders häufig und deutlich in den an Bindegewebe armen Sekundärknötchen jüngerer Individuen. Im Alter tritt, wie als erster Schaper nachwies, eine Vermehrung des Bindegewebes in der Drüse ein. Die Folge davon ist, daß die Zellballen immer mehr von den Capillaren isoliert werden. Marchand glaubte stellenweise einen direkten Übergang der „Drüsenzellen" in die Wand der kleinen Gefäße konstatieren zu können. Er spricht geradezu von „zelligen Gefäßscheiden" und hält die typischen Zellen der Glandula carotica für Abkömmlinge der Wandelemente der Gefäßschlingen. Auch Paltauf leitet die typischen Zellen von Gefäßwandzellen ab; er rechnet sie zu den sogen. Perithelien Eberths. Schaper dagegen betont ausdrück-

lich, daß trotz der innigen Beziehungen der typischen „Drüsenzellen" zu den Capillargefäßen diese ersteren doch nicht als Gefäßwandzellen aufzufassen seien, da der Endothelschlauch der Gefäße nie fehle. Stilling fand in der Carotisdrüse neben den bisher bekannten „Drüsenzellen" chromophile Zellen, Zellen, die er auf die gleiche Stufe stellt mit den pigmentführenden Zellen gewisser dem Bauchsympathikus angelagerter Körperchen und den sogen. Markzellen der Nebenniere. Er kommt schließlich zu dem Schlusse „que le ganglion intercarotidien est une glande vasculaire sanguine d'une structure analogue à celle des capsules surrénales." Kohn rechnet alle spezifischen Zellen der Carotisdrüse zu den chromaffinen Zellen. Diese letzteren entstehen aus embryonalen Sympathikuszellen und ordnen sich mit ihresgleichen zu Zellballen. Er rechnet die Glandula carotica als Paraganglion intercaroticum zum System der sympathischen Paraganglien. „Das eigenartige Organ ist weder eine Drüse noch ein Gefäßgeflecht, auch kein aus Gefäßwandzellen, Perithel- oder Plasmazellen aufgebautes Organ. Es ist vielmehr von ganz eigenartigem Charakter und muß in eine besondere Kategorie eingereiht werden, welche dem sympathischen Nervensystem anzugliedern ist." In der Anordnung der Gefäße findet Kohn nichts typisches, dagegen scheint ihm von Wichtigkeit der Reichtum des Organs an marklosen Nervenfasern, in welche die Zellen eingelagert sind.

Ebenso wichtig wie die Kenntnis ihres histologischen Aufbaues ist für das Verständnis der Carotisdrüsentumoren diejenige der Entwicklungsgeschichte dieses kleinen Organs. Stieda suchte den Nachweis zu erbringen, daß sich die Glandula carotica aus dem Epithel einer Kiemenspalte entwickle. Andere Forscher, wie C. Rabl, de Meuron und Maurer (zit. nach Kohn), traten weiterhin für einen branchiogenen Ursprung der Carotisdrüse ein. Zu ganz anderer Anschauung über die Entstehung der Glandula carotica gelangte dagegen Katschenko, dessen Angaben später von Paltauf auf Grund eigener Beobachtungen bestätigt wurden. Nach Katschenko entsteht das Organ direkt aus der primären Gefäßanlage, aus der Adventitia der Carotis primitiva. Es ist also die Carotisdrüse ein Organ von ausgesprochen mesodermalem Ursprung. Auch Marchand konnte bei seinen eigenen Untersuchungen über die Entwicklung der Glandula carotica an menschlichen Embryonen keinen Anhaltspunkt für einen epithelialen Ursprung des Organs gewinnen.

suistischen Material zwei neue Fälle v
reihen, und zweitens sämtliche bis j
zusammenzustellen und besonders a
Standpunkte aus zu behandeln. Zud
Untersuchung einige interessante Er
Arbeiten gebracht, welche zahlreiche
mann) verfertigte Abbildungen so
Herr Privatdozent Dr. de Quervain
die Güte hatte, dem ferner Ste
sollen.

Den einen Fall beobachtete de
klinisch im Jahre 1902 auf der chiru
spitals in Glarus. Der Chefarzt diese
war so freundlich, uns die Krankeng
Bearbeitung zu überlassen. Es se
Entgegenkommen bestens gedankt.
und Untersuchung dieses Falles ü
andere Fall wurde von E. Kaufm
Breslau beobachtet resp. mikroskopi
und ist ganz kurz in seinem Lehrb
Anatomie erwähnt. Es handelte si
gischen Klinik in Breslau. Die K
der Freundlichkeit von Herrn Pro
wir an dieser Stelle leider nun
Dank wiederholen können.

1. Fall au

Anamnese: Fräulein B. H., 21
stammt aus gesunder Familie und
Seit ca. $2^1/_2$ Jahren bemerkte Patien
des Kieferwinkels eine zunächst
schwellung. Dieselbe wuchs ganz
jetzigen Geschwulst heran, ohne daß
ursacht hätte. Aus rein kosmetisc
ihrer Geschwulst befreit zu werden.

Status: Mittelgroße, gracil ge
Temperatur afebril. Puls regelmä
Atmung gleichmäßig, ruhig. Pupi
Lichteinfall und A
des Blickfeldes

1) E. K
1904, S. 18

handelt sich um ei
Operationsstelle links

Vagus oder Sympathicus. Zunge
befund normal: keine
nicht vergrößert. Die Perkussion
normale Verhältnisse. Abdomen
Im Urin findet sich weder Zucker
trägt 96 Proz. Zahl der roten
sich keine Vermehrung der Leukocyten.

Auf der linken Halsseite
wölbt sich ein ungefähr
Haut ist leicht verschieblich
oben und unten, sowie nach den Seiten
abgrenzen, dagegen ist eine
lich. Über den hinteren Umfang
dens herab. Die Palpation der
gleichmäßig weichelastische Konsistenz
fläche, auf seiner Unterlage
seitliche Rachenwand wird durch
ist dieselbe bei Druck von außen
unteren Pol der Neubildung
die Geschwulst selbst pulsatorische

Die Diagnose wird auf
Lymphdrüsentumor gestellt.
um eine Struma aberrans

Operation (Dr. Fritzsche.
Morphium-Äthernarkose
Länge über die Höhe der Geschwulst
sterno-cleido-mastoideus.
legung der Vorderfläche der Geschwulst
einer Kapsel umgeben, in der
verlaufen. Viele derselben
weiterem Freipräparieren des Tumors
Bifurkation der Carotis communis
und die Arteria thyreoidea
sind tief in die Geschwulst

suistischen Material zwei neue Fälle von Carotisdrüsentumoren anzureihen, und zweitens sämtliche bis jetzt gemachten Beobachtungen zusammenzustellen und besonders auch vom klinisch-praktischen Standpunkte aus zu behandeln. Zudem hat die genaue histologische Untersuchung einige interessante Ergänzungen zu den bisherigen Arbeiten gebracht, welche zahlreiche von dem einen von uns (Kaufmann) verfertigte Abbildungen sowie ferner Photogramme, die Herr Privatdozent Dr. de Quervain in Chaux-de-fonds anzufertigen die Güte hatte, dem ferner Stehenden verständlich machen sollen.

Den einen Fall beobachtete der eine von uns (Ruppanner) klinisch im Jahre 1902 auf der chirurgischen Abteilung des Kantonsspitals in Glarus. Der Chefarzt dieser Anstalt, Herr Dr. Fritzsche, war so freundlich, uns die Krankengeschichte und das Präparat zur Bearbeitung zu überlassen. Es sei ihm an dieser Stelle für sein Entgegenkommen bestens gedankt. Die mikroskopische Diagnose und Untersuchung dieses Falles übernahm E. Kaufmann. Der andere Fall wurde von E. Kaufmann[1]) schon im Jahre 1891 in Breslau beobachtet resp. mikroskopisch untersucht und diagnostiziert, und ist ganz kurz in seinem Lehrbuch der speziellen pathologischen Anatomie erwähnt. Es handelte sich um eine Patientin der chirurgischen Klinik in Breslau. Die Krankengeschichte verdanken wir der Freundlichkeit von Herrn Prof. von Mikulicz-Radecki, dem wir an dieser Stelle leider nun nicht mehr unseren verbindlichen Dank wiederholen können.

1. Fall aus Glarus.

Anamnese: Fräulein B. H., 21 Jahre alt, aus dem Kanton Schwyz stammt aus gesunder Familie und war selbst noch nie ernstlich krank. Seit ca. $2^1/_2$ Jahren bemerkte Patientin auf der linken Halsseite unterhalb des Kieferwinkels eine zunächst haselnußgroße, ziemlich weiche Anschwellung. Dieselbe wuchs ganz allmählich und gleichmäßig zu der jetzigen Geschwulst heran, ohne daß sie je irgendwelche Beschwerden verursacht hätte. Aus rein kosmetischen Gründen wünscht die Kranke von ihrer Geschwulst befreit zu werden.

Status: Mittelgroße, gracil gebaute, etwas blaß aussehende Patientin. Temperatur afebril. Puls regelmäßig und von guter Spannung, ca. 84. Atmung gleichmäßig, ruhig. Pupillen gleich weit, reagieren prompt auf Lichteinfall und Akkomodation. Augenbewegungen nach allen Richtungen des Blickfeldes frei. Facialis intakt. Keine Symptome von seiten der

1) E. Kaufmann, Lehrbuch der spez. pathol. Anatomie. 3. Aufl. Berlin 1904, S. 180.

Vagus oder Sympathicus. Zunge wird gerade herausgetreckt. Larynxbefund normal; keine Motilitätsstörungen der Stimmbänder. Schilddrüse nicht vergrößert. Die Perkussion und Auskultation der Brustorgane ergibt normale Verhältnisse. Abdomen und Extremitäten ohne Besonderheiten. Im Urin findet sich weder Zucker noch Eiweiß. Hämoglobingehalt beträgt 96 Proz. Zahl der roten Blutkörperchen 4 Mill. 800000. Es findet sich keine Vermehrung der Leukocyten.

Auf der linken Halsseite unmittelbar unterhalb des Kieferwinkels wölbt sich ein ungefähr gänseeigroßer Tumor vor. Die denselben bedeckende Haut ist leicht verschieblich und zeigt keinerlei Veränderungen. Nach oben und unten, sowie nach den Seiten hin läßt sich die Geschwulst gut abgrenzen, dagegen ist eine deutliche Abgrenzung in der Tiefe nicht möglich. Über den hinteren Umfang des Tumors zieht der Sterno-cleido-mastoideus herab. Die Palpation der Geschwulst ist indolent; sie ergibt eine gleichmäßig weichelastische Konsistenz. Der Tumor zeigt eine glatte Oberfläche, auf seiner Unterlage läßt er sich nur wenig verschieben. Die seitliche Rachenwand wird durch die Geschwulst nicht vorgetrieben, doch ist dieselbe bei Druck von außen vom Rachen aus deutlich zu fühlen. Am unteren Pol der Neubildung fühlt man die Pulsation der Carotis, ohne daß die Geschwulst selbst pulsatorische Bewegungen aufweist.

Die Diagnose wird auf einen wahrscheinlich tuberkulösen Lymphdrüsentumor gestellt. Aber auch die Möglichkeit, daß es sich um eine Struma aberrans handeln könnte, wird in Erwägung gezogen.

Operation (Dr. Fritzsche). Dieselbe wird am 9. VI. in ruhiger Morphium-Äthernarkose ausgeführt. Hautschnitt von ungefähr 10 cm Länge über die Höhe der Geschwulst parallel dem inneren Rande des M. sterno-cleido-mastoideus. Letzterer wird nach außen abgezogen. Freilegung der Vorderfläche der Geschwulst (s. Fig. 1). Dieselbe ist von einer Kapsel umgeben, in der zahlreiche und teilweise prallgefüllte Venen verlaufen. Viele derselben müssen doppelt unterbunden werden. Nach weiterem Freipräparieren des Tumors zeigt es sich, daß derselbe in der Bifurkation der Carotis communis sitzt. Die Carotis interna und externa und die Arteria thyreoidea sup., sowie ein Stück der Carotis communis sind tief in die Geschwulst eingebettet. Nur etwa ein Dritteil ihres Umfanges liegt noch frei zu Tage. An der vorderen Seite wird der Tumor tangiert vom Nervus hypoglossus. Hinten und außen von der Geschwulst verlaufen, leicht mit ihrer Kapsel verwachsen, die Vena jugularis interna und der Vagus. Am unteren Ende der Neubildung verläuft der M. omohyoideus. Mit Vorsicht werden nun die Carotiden stumpf aus der Geschwulst herausgeschält, was ziemlich Zeit erfordert, aber schließlich ohne die geringste Nebenverletzung gelingt. Nach diesem Akte läßt sich der ganze Tumor nach allen Seiten hin mit Leichtigkeit freilegen, nur in der Tiefe mußten eine Anzahl bestehender festerer Verwachsungen getrennt werden. Seidennaht der Hautwunde. Einführung eines feinen intersuturellen Vioformgazetampons im unteren Bereich der Nahtlinie. Steriler Verband.

Völlig ungestörter und afebriler Wundverlauf. 16. VI.: Entfernung der Nähte, Prima-Heilung. 24. VI.: Patientin verläßt mit linearer Narbe geheilt die Anstalt.

suistischen Material zwei neue Fälle von Carotisdrüsentumoren anzureihen, und zweitens sämtliche bis jetzt gemachten Beobachtungen zusammenzustellen und besonders auch vom klinisch-praktischen Standpunkte aus zu behandeln. Zudem hat die genaue histologische Untersuchung einige interessante Ergänzungen zu den bisherigen Arbeiten gebracht, welche zahlreiche von dem einen von uns (Kaufmann) verfertigte Abbildungen sowie ferner Photogramme, die Herr Privatdozent Dr. de Quervain in Chaux-de-fonds anzufertigen die Güte hatte, dem ferner Stehenden verständlich machen sollen.

Den einen Fall beobachtete der eine von uns (Ruppanner) klinisch im Jahre 1902 auf der chirurgischen Abteilung des Kantonsspitals in Glarus. Der Chefarzt dieser Anstalt, Herr Dr. Fritzsche, war so freundlich, uns die Krankengeschichte und das Präparat zur Bearbeitung zu überlassen. Es sei ihm an dieser Stelle für sein Entgegenkommen bestens gedankt. Die mikroskopische Diagnose und Untersuchung dieses Falles übernahm E. Kaufmann. Der andere Fall wurde von E. Kaufmann[1]) schon im Jahre 1891 in Breslau beobachtet resp. mikroskopisch untersucht und diagnostiziert, und ist ganz kurz in seinem Lehrbuch der speziellen pathologischen Anatomie erwähnt. Es handelte sich um eine Patientin der chirurgischen Klinik in Breslau. Die Krankengeschichte verdanken wir der Freundlichkeit von Herrn Prof. von Mikulicz-Radecki, dem wir an dieser Stelle leider nun nicht mehr unseren verbindlichen Dank wiederholen können.

1. Fall aus Glarus.

Anamnese: Fräulein B. H., 21 Jahre alt, aus dem Kanton Schwyz stammt aus gesunder Familie und war selbst noch nie ernstlich krank. Seit ca. $2^1/_2$ Jahren bemerkte Patientin auf der linken Halsseite unterhalb des Kieferwinkels eine zunächst haselnußgroße, ziemlich weiche Anschwellung. Dieselbe wuchs ganz allmählich und gleichmäßig zu der jetzigen Geschwulst heran, ohne daß sie je irgendwelche Beschwerden verursacht hätte. Aus rein kosmetischen Gründen wünscht die Kranke von ihrer Geschwulst befreit zu werden.

Status: Mittelgroße, gracil gebaute, etwas blaß aussehende Patientin. Temperatur afebril. Puls regelmäßig und von guter Spannung, ca. 84. Atmung gleichmäßig, ruhig. Pupillen gleich weit, reagieren prompt auf Lichteinfall und Akkomodation. Augenbewegungen nach allen Richtungen des Blickfeldes frei. Facialis intakt. Keine Symptome von seiten der

1) E. Kaufmann, Lehrbuch der spez. pathol. Anatomie. 3. Aufl. Berlin 1904, S. 180.

Vagus oder Sympathicus. Zunge wird gerade herausgetreckt. Larynxbefund normal; keine Motilitätsstörungen der Stimmbänder. Schilddrüse nicht vergrößert. Die Perkussion und Auskultation der Brustorgane ergibt normale Verhältnisse. Abdomen und Extremitäten ohne Besonderheiten. Im Urin findet sich weder Zucker noch Eiweiß. Hämoglobingehalt beträgt 96 Proz. Zahl der roten Blutkörperchen 4 Mill. 800000. Es findet sich keine Vermehrung der Leukocyten.

Auf der linken Halsseite unmittelbar unterhalb des Kieferwinkels wölbt sich ein ungefähr gänseeigroßer Tumor vor. Die denselben bedeckende Haut ist leicht verschieblich und zeigt keinerlei Veränderungen. Nach oben und unten, sowie nach den Seiten hin läßt sich die Geschwulst gut abgrenzen, dagegen ist eine deutliche Abgrenzung in der Tiefe nicht möglich. Über den hinteren Umfang des Tumors zieht der Sterno-cleido-mastoideus herab. Die Palpation der Geschwulst ist indolent; sie ergibt eine gleichmäßig weichelastische Konsistenz. Der Tumor zeigt eine glatte Oberfläche, auf seiner Unterlage läßt er sich nur wenig verschieben. Die seitliche Rachenwand wird durch die Geschwulst nicht vorgetrieben, doch ist dieselbe bei Druck von außen vom Rachen aus deutlich zu fühlen. Am unteren Pol der Neubildung fühlt man die Pulsation der Carotis, ohne daß die Geschwulst selbst pulsatorische Bewegungen aufweist.

Die Diagnose wird auf einen wahrscheinlich tuberkulösen Lymphdrüsentumor gestellt. Aber auch die Möglichkeit, daß es sich um eine Struma aberrans handeln könnte, wird in Erwägung gezogen.

Operation (Dr. Fritzsche). Dieselbe wird am 9. VI. in ruhiger Morphium-Äthernarkose ausgeführt. Hautschnitt von ungefähr 10 cm Länge über die Höhe der Geschwulst parallel dem inneren Rande des M. sterno-cleido-mastoideus. Letzterer wird nach außen abgezogen. Freilegung der Vorderfläche der Geschwulst (s. Fig. 1). Dieselbe ist von einer Kapsel umgeben, in der zahlreiche und teilweise prallgefüllte Venen verlaufen. Viele derselben müssen doppelt unterbunden werden. Nach weiterem Freipräparieren des Tumors zeigt es sich, daß derselbe in der Bifurkation der Carotis communis sitzt. Die Carotis interna und externa und die Arteria thyreoidea sup., sowie ein Stück der Carotis communis sind tief in die Geschwulst eingebettet. Nur etwa ein Dritteil ihres Umfanges liegt noch frei zu Tage. An der vorderen Seite wird der Tumor tangiert vom Nervus hypoglossus. Hinten und außen von der Geschwulst verlaufen, leicht mit ihrer Kapsel verwachsen, die Vena jugularis interna und der Vagus. Am unteren Ende der Neubildung verläuft der M. omohyoideus. Mit Vorsicht werden nun die Carotiden stumpf aus der Geschwulst herausgeschält, was ziemlich Zeit erfordert, aber schließlich ohne die geringste Nebenverletzung gelingt. Nach diesem Akte läßt sich der ganze Tumor nach allen Seiten hin mit Leichtigkeit freilegen, nur in der Tiefe mußten eine Anzahl bestehender festerer Verwachsungen getrennt werden. Seidennaht der Hautwunde. Einführung eines feinen intersuturellen Vioformgazetampons im unteren Bereich der Nahtlinie. Steriler Verband.

Völlig ungestörter und afebriler Wundverlauf. 16. VI.: Entfernung der Nähte, Prima-Heilung. 24. VI.: Patientin verläßt mit linearer Narbe geheilt die Anstalt.

suistischen Material zwei neue Fälle von Carotisdrüsentumoren anzureihen, und zweitens sämtliche bis jetzt gemachten Beobachtungen zusammenzustellen und besonders auch vom klinisch-praktischen Standpunkte aus zu behandeln. Zudem hat die genaue histologische Untersuchung einige interessante Ergänzungen zu den bisherigen Arbeiten gebracht, welche zahlreiche von dem einen von uns (Kaufmann) verfertigte Abbildungen sowie ferner Photogramme, die Herr Privatdozent Dr. de Quervain in Chaux-de-fonds anzufertigen die Güte hatte, dem ferner Stehenden verständlich machen sollen.

Den einen Fall beobachtete der eine von uns (Ruppanner) klinisch im Jahre 1902 auf der chirurgischen Abteilung des Kantonsspitals in Glarus. Der Chefarzt dieser Anstalt, Herr Dr. Fritzsche, war so freundlich, uns die Krankengeschichte und das Präparat zur Bearbeitung zu überlassen. Es sei ihm an dieser Stelle für sein Entgegenkommen bestens gedankt. Die mikroskopische Diagnose und Untersuchung dieses Falles übernahm E. Kaufmann. Der andere Fall wurde von E. Kaufmann[1]) schon im Jahre 1891 in Breslau beobachtet resp. mikroskopisch untersucht und diagnostiziert und ist ganz kurz in seinem Lehrbuch der speziellen pathologischen Anatomie erwähnt. Es handelte sich um eine Patientin der chirurgischen Klinik in Breslau. Die Krankengeschichte verdanken wir der Freundlichkeit von Herrn Prof. von Mikulicz-Radecki, den wir an dieser Stelle leider nun nicht mehr unseren verbindlichen Dank wiederholen können.

1. Fall aus Glarus.

Anamnese: Fräulein B. H., 21 Jahre alt, aus dem Kanton Schwyz stammt aus gesunder Familie und war selbst noch nie ernstlich krank. Seit ca. $2\frac{1}{2}$ Jahren bemerkte Patientin auf der linken Halsseite unterhalb des Kieferwinkels eine zunächst haselnußgroße, ziemlich weiche Anschwellung. Dieselbe wuchs ganz allmählich und gleichmäßig zu der jetzigen Geschwulst heran, ohne daß sie je irgendwelche Beschwerden verursacht hätte. Aus rein kosmetischen Gründen wünscht die Kranke von ihrer Geschwulst befreit zu werden.

Status: Mittelgroße, gracil gebaute, etwas blaß aussehende Patientin. Temperatur afebril. Puls regelmäßig und von guter Spannung. ca. 84. Atmung gleichmäßig, ruhig. Pupillen gleich weit, reagieren prompt auf Lichteinfall und Akkomodation. Augenbewegungen nach allen Richtungen des Blickfeldes frei. Facialis intakt. Keine Symptome von seiten des

1) E. Kaufmann, Lehrbuch der spez. pathol. Anatomie. 3. Aufl. Berlin 1904, S. 180.

Vagus oder Sympathicus. Zunge wird gerade herausgetreckt. Larynxbefund normal; keine Motilitätsstörungen der Stimmbänder. Schilddrüse nicht vergrößert. Die Perkussion und Auskultation der Brustorgane ergibt normale Verhältnisse. Abdomen und Extremitäten ohne Besonderheiten. Im Urin findet sich weder Zucker noch Eiweiß. Hämoglobingehalt beträgt 96 Proz. Zahl der roten Blutkörperchen 4 Mill. 800000. Es findet sich keine Vermehrung der Leukocyten.

Auf der linken Halsseite unmittelbar unterhalb des Kieferwinkels wölbt sich ein ungefähr gänseeigroßer Tumor vor. Die denselben bedeckende Haut ist leicht verschieblich und zeigt keinerlei Veränderungen. Nach oben und unten, sowie nach den Seiten hin läßt sich die Geschwulst gut abgrenzen, dagegen ist eine deutliche Abgrenzung in der Tiefe nicht möglich. Über den hinteren Umfang des Tumors zieht der Sterno-cleido-mastoideus herab. Die Palpation der Geschwulst ist indolent; sie ergibt eine gleichmäßig weichelastische Konsistenz. Der Tumor zeigt eine glatte Oberfläche, auf seiner Unterlage läßt er sich nur wenig verschieben. Die seitliche Rachenwand wird durch die Geschwulst nicht vorgetrieben, doch ist dieselbe bei Druck von außen vom Rachen aus deutlich zu fühlen. Am unteren Pol der Neubildung fühlt man die Pulsation der Carotis, ohne daß die Geschwulst selbst pulsatorische Bewegungen aufweist.

Die Diagnose wird auf einen wahrscheinlich tuberkulösen Lymphdrüsentumor gestellt. Aber auch die Möglichkeit, daß es sich um eine Struma aberrans handeln könnte, wird in Erwägung gezogen.

Operation (Dr. Fritzsche). Dieselbe wird am 9. VI. in ruhiger Morphium-Äthernarkose ausgeführt. Hautschnitt von ungefähr 10 cm Länge über die Höhe der Geschwulst parallel dem inneren Rande des M. sterno-cleido-mastoideus. Letzterer wird nach außen abgezogen. Freilegung der Vorderfläche der Geschwulst (s. Fig. 1). Dieselbe ist von einer Kapsel umgeben, in der zahlreiche und teilweise prallgefüllte Venen verlaufen. Viele derselben müssen doppelt unterbunden werden. Nach weiterem Freipräparieren des Tumors zeigt es sich, daß derselbe in der Bifurkation der Carotis communis sitzt. Die Carotis interna und externa und die Arteria thyreoidea sup., sowie ein Stück der Carotis communis sind tief in die Geschwulst eingebettet. Nur etwa ein Dritteil ihres Umfanges liegt noch frei zu Tage. An der vorderen Seite wird der Tumor tangiert vom Nervus hypoglossus. Hinten und außen von der Geschwulst verlaufen, leicht mit ihrer Kapsel verwachsen, die Vena jugularis interna und der Vagus. Am unteren Ende der Neubildung verläuft der M. omohyoideus. Mit Vorsicht werden nun die Carotiden stumpf aus der Geschwulst herausgeschält, was ziemlich Zeit erfordert, aber schließlich ohne die geringste Nebenverletzung gelingt. Nach diesem Akte läßt sich der ganze Tumor nach allen Seiten hin mit Leichtigkeit freilegen, nur in der Tiefe mußten eine Anzahl bestehender festerer Verwachsungen getrennt werden. Seidennaht der Hautwunde. Einführung eines feinen intersuturellen Vioformgazetampons im unteren Bereich der Nahtlinie. Steriler Verband.

Völlig ungestörter und afebriler Wundverlauf. 16. VI.: Entfernung der Nähte, Prima-Heilung. 24. VI.: Patientin verläßt mit linearer Narbe geheilt die Anstalt.

Tabelle, betreffend die Fälle der I. Gruppe (Stieltorsion).

Bezeichnung des Falles	Alter des Kindes	rechte oder linke Seite	Wie lange hat die Hernie vor Eintritt d. Tors.-Ersch. bestanden?	An welch. Tage nach Beginn der Tors.-Ersch. w. operiert?	Details der Stieldrehung	Repos. od. Abtrag. d. Adnexe	Ausgang d. Op.
1. Owen	3 mon.	R.	gleich Tors.-Ersch.	3. Tag	Ovar wie eine Linksschraube gedreht	Exst.	H.
2. Lockwood	6 mon.	„	1 Tag	4. „	Stiel ½ mal gedreht, Ovar nach vorn über die Tube	„	.
3. Mumby	3 jähr.	„	?	?	Stieldrehung dürfte vorh. gewesen sein	Repos.	
4. Morgan	8 mon.	„	seit dem 4. Lebenstage	8. Tag	2½ Umdrehungen am Stiele	Exst.	.
5. Maaß	10 mon.	„	seit den ersten Lebtagen	3. „	Stiel mehrmals torquiert, Ovar über die Tube gedreht. Stiel im Leistenkanal spitzwinkl. geknickt	„	-
6. Belbin	7 mon.	L.	gleich Tors.-Ersch.	1. „	Stiel hatte doppelte Windung	„	.
7. Quadflieg	3½ mon.	„	gleich Tors.-Ersch.	nach 3 Wochen	Stieldrehung	„	.
8. Nicoll	7 mon.	?	seit d. ersten Lebtagen	?	„	„	.
9. Grunert	5 mon.	L.	seit Geburt	nach einig. Tagen	Dreimal. Stieldreh. im Sinne des Uhrzeigers	„	H.
10. Schnitzler	6 mon.	„	seit d. ersten Lebtagen	2. Tag	Stieldrehung um 360°	„	.
11. Martin	5 jähr.	R.	seit 6 Mon.	2. „	Stieldrehung	„	-
12. Gaugele	8 mon.	L.	seit einiger Zeit	1. „	Stieldrehung, so daß Ovar oben, Tube unten liegt	„	
13. Heegard I	1 mon.	„	gleich Tors.-Ersch.	8. „	Stieldrehung	„	
14. Heegard II	6 mon.	R.	seit Geburt	3. „	„	„	.
15 Heegard III	6 mon.	„	gleich Tors.-Ersch.	8. „	½ mal. Stieldrehung	„	.
16. Unser Fall	14 mon.	L.	seit dem 3. Monate	17. „	„	„	.

XII.

Aus der chirurgischen Klinik zu Marburg. (Geh.-Rat Küster).

Über Luxatio pedis sub talo.

Von

Prof. Dr. **Wendel**,
Oberarzt der Klinik.

(Mit 1 Abbildung im Text.)

Die Luxationen des Fußes im Talo-Tarsalgelenke, Luxationes sub talo, bieten wegen ihrer großen Seltenheit trotz der grundlegenden Arbeiten von Broca, Malgaigne und Henke noch immer mancherlei Schwierigkeiten bezüglich des Entstehungsmechanismus, der Diagnose und Therapie. Erst in den letzten Jahren bringen sorgfältige Beobachtungen, welche durch das Röntgenverfahren oder bei blutigen Eingriffen durch direkte Wahrnehmung viel an Objektivität gewonnen haben, eine dankenswerte Klärung der Anschauungen. Ich bin in der Lage, über einen Fall von Luxatio sub talo zu berichten, welchen ich zu operieren Gelegenheit hatte. Er ist durch das eigenartige Repositionshindernis besonders interessant. Die Krankengeschichte ist folgende:

Der Zimmermann Johannes K., 23 Jahre alt, aus Rodenhausen, fiel am 11. IX. 1904 von einem Wagen, welcher von durchgehenden Pferden umgeworfen wurde. Er wurde mit ziemlicher Gewalt auf den Erdboden geworfen, so daß er mit dem linken Fuße nach innen umknickte. Der Fuß blieb in der Stellung, in die er hierbei gedrängt wurde, stehen. Außer einigen oberflächlichen, leicht blutenden Hautabschürfungen am lateralen Knöchel waren keine Weichteilsverletzungen äußerlich wahrnehmbar. Die Malleolargegend schwoll in kurzer Zeit stark an. Patient wurde auf Veranlassung des konsultierten Arztes am folgenden Tage in die chirurgische Klinik zu Marburg gebracht.

Bei der Untersuchung zeigt der linke Fuß unterhalb der Malleolen eine hochgradige und völlig fixierte Deformation der Art, daß er stark

gewordenen Bindegewebsfasern liegen. Sie tragen so noch mit dazu bei, die in den Figuren so deutlich hervortretende zierliche Zeichnung innerhalb der verquollenen Massen von hyalinem Bindegewebe stärker zu markieren und so die ursprüngliche Zusammensetzung der hyalinen Gebilde aus einzelnen, jetzt erheblich dick und glasig gewordenen Fasern noch anzudeuten.

Innerhalb der hyalinen Stellen liegen in geringer Zahl ovale, spindelige oder dreieckige Kerne, welche in bezug auf Größe und Färbbarkeit denjenigen Kernen entsprechen, welche sich in wechselnder, oft nicht an-

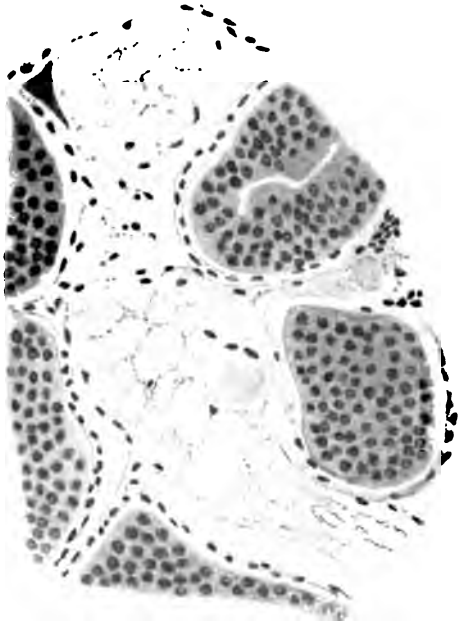

Fig. 11.

erheblicher Menge (s. Fig. 9) in dem die Capillaren vielfach begleitenden Bindegewebe befinden; nur erscheinen sie durch die hyaline Quellung der fibrillären Grundsubstanz verzerrt und auseinandergedrängt und öfter länglich, spindelig oder mehreckig geformt. — Daß es sich in der Tat nur um eine hyaline Verdickung der Bindegewebsmassen des interstitiellen Gerüstes und auch der Capillarwände selbst handelt, wird auch noch dadurch deutlich, daß zuweilen Capillarlumina mit Blut gefüllt, in den hyalinen Knoten und Kolben zu sehen sind, wobei die Lumina der Capillaren meist eng, seltener, wie in Fig. 8, noch relativ weit sind.

Wir sind auf diesen Punkt etwas näher eingegangen, weil Paltauf in seiner bekannten vortrefflichen Arbeit, besonders bei seinem Fall III gleichfalls hyalin metamorphosierte Stellen ausführlich beschreibt, welche er allerdings durchweg in einem anderen Sinne, nämlich als durch

hyaline Degeneration der „epithelähnlichen" Zellen entstanden, ansieht. Wir können uns nach obigen Befunden dieser Auffassung nicht in allen Punkten anschließen, glauben vielmehr unseren Bildern keine andere Deutung geben zu dürfen. Wohl haben auch wir eine schollige Degeneration der Zellen der Komplexe, wie oben erwähnt, öfter gesehen, wie es in Fig. 9 abgebildet ist, und wir werden bei Beschreibung unseres 2. Falles noch auf Bilder eingehen müssen, die den hyalinen, zwischen „epithelähnlichen Zellen" liegenden Schollen Paltaufs, welche (Schein-) Alveolen vortäuschen können, durchaus gleichen, aber niemals sahen wir dadurch die großen, rundlichen, hyalinen Bildungen zustande kommen, die Paltauf

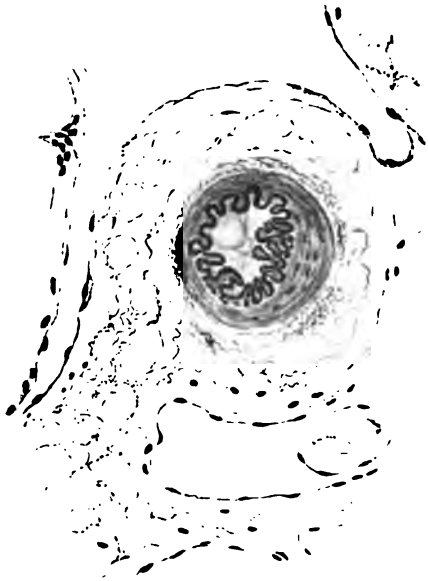

Fig. 12.

auf Taf. VIII, Fig. 5 von seinem 3. Fall und auch in Fig. 2 von seinem 1. Fall abbildet. Diese halten wir für hyalin umgewandeltes Bindegewebe. Gerade in der Fig. 9 sieht man, wie deutlich unsere durch hyaline Umwandlung der Capillarwand und des umgebenden Bindegewebes entstandenen hyalinen Züge und knotigen Herde gegen die metamorphosierten kernlos, schollig und homogen gewordenen Zellkomplexe kontrastieren. Aber auch da, wo wir, wie in unserem 2. Falle, wirklich hyaline Masse aus Umwandlung von epithelähnlichen Zellen entstehen sehen, sieht das Hyalin ganz anders aus und färbt sich bei van Gieson färbung gelb, während sich unsere, in Fig. 9—11 wiedergegeben, Bildungen rot färben. Paltauf erwähnt in seinen kugeligen Gebilden Kerne, die genau denen entsprechen, welche auch wir in unseren hyalinen Bildungen fanden. Da es Reste der ur-

sprünglichen Zellkerne — also nach Paltaufs Auffassung derjenigen der „epithelioiden" Zellen nicht sein könnten, da man deren Verschwinden mit der Degeneration der Zelle verfolgen könne, so nimmt der Autor an, daß es Kerne von Bindegewebszellen wären, die von den Gefäßen her eingewachsen seien. Daß es zum Teil Bindegewebskerne sind (zum Teil sind es auch Capillarendothelien), darüber lassen auch meine Präparate keinen Zweifel, und auch davon haben mich ferner meine Präparate überzeugt, daß die Zellen des perivaskulären Bindegewebes oft sehr reichlich vorhanden sind und — wie es z. B. Fig. 13 und zum Teil auch Fig. 9 zeigen — sich am Rande der Alveolen zuweilen derart zwischen den Zellen der Komplexe verlieren, daß man wohl von einem Einwachsen sprechen kann (es ist das, wie voraus bemerkt sein möge, derselbe Vorgang, welchem wir in der zweiten Geschwulst in außerordentlich viel auffallenderer Weise wieder begegnen werden). Dennoch handelt es sich bei den innerhalb der hyalinen Stellen gelegenen Kernen nur um Bindegewebskerne oder um Kerne von Capillarendothelien. Paltauf hat auch im Längsschnitt getroffene zylindrische hyaline Bildungen erwähnt, die teilweise auch in Verbindung mit runden, aus glänzenden Schollen zusammengesetzten Massen standen; in ersterer sah er eine Wellung, wobei dickere und feinere Fasern auftraten. Auch erwähnt er runde, ziemlich große, aus glänzenden Schollen zusammengesetzte Massen, „in deren Peripherie sich einzelne Bindegewebsfasern eingelagert haben". Beides scheint ihm dafür zu sprechen, daß es sich hier um ein Eindringen und Umwachsen von Bindegewebe in hyalin degenerierten epithelioiden Zellmassen handele. Im Gegensatz dazu möchten wir jedoch annehmen, daß diese Bilder einmal dadurch zustande kommen, daß wir einen Zusammenhang von Längs- und Querschnitten hyalin gequollener, capillarführender Bindegewebssepten vor uns haben, und daß die Bilder in dem zweiten Fall durch ein Erhaltenbleiben der ursprünglichen faserigen Struktur der Septen in den peripheren Teilen derselben entstehen, während die zentralen Teile stärker hyalin verquollen sind. Solche Übergangsbilder zeigen ja auch deutlich unsere Figuren 10 und 11. Wir haben also ein Eindringen und Umwachsen von Bindegewebszellen und -fasern in hyalin veränderte Zellmassen nicht wahrgenommen, dagegen glauben wir, unsere Auffassung des Ursprungs der hyalinen Kolben und Züge vom gefäßführenden Bindegewebe für unseren Fall wenigstens als die allein zulässige ansehen zu müssen und wir haben die Überzeugung, daß es Paltauf bei geeigneteren Färbungen auch gelungen wäre, hier zwei verschiedene Prozesse, die hyaline Umwandung des Bindegewebes und der Zellen auseinander zu halten. Übrigens wird eine hyaline Umwandlung des Gerüstgewebes auch bereits nebenbei von Kopfstein, Kretschmar u. a., ausführlicher von v. Heinleth und Mönckeberg beschrieben. — Fig. 13 (Zeiß 4, Ok. 2) zeigt uns einen Nerven in der alveolären Geschwulst. Interessant ist es, wie innig sich Capillaren demselben anlegen, so daß sie förmlich dessen Scheide zu bilden scheinen. Die Figur zeigt außerdem zum Teil sehr zellreiche Septen. Die stark tingierten Zellen dringen hier und da in die Alveolen ein. Nervenzellen haben wir nirgends konstatieren können. — Resumieren wir kurz, so haben wir es mit einer exquisit alveolären Geschwulst zu tun, die wesentlich aus capillaren Blutgefäßen und aus Zellmassen be-

steht; letztere treten in größeren und kleineren Komplexen auf und setzen sich aus polygonalen relativ großen Zellen zusammen, die der Gefäßwand außen direkt oder durch Vermittlung einer Bindegewebslage anliegen, ohne jedoch eine bestimmte gesetzmäßige, d. h. radiäre oder pallisadenartige Anordnung anders als nur an vereinzelten Stellen und auch dann nur andeutungsweise zu zeigen. Die Zellen liegen ohne Zwischensubstanz aneinander. Einzelne davon sind chromophil, d. h. haben sich durch die Chromsalze der Müllerschen Flüssigkeit gelblich gefärbt. Die Capillaren und gefäßführenden Septen durchziehen die Zellkomplexe in der Art, daß rundliche oder längliche, verzweigte alveoläre Abteilungen entstehen. Die

Fig. 13.

Zellkomplexe zeigen vielfach degenerative Veränderungen bis zu scholliger Nekrose. Die Gerüstsubstanz zeigt starke hyaline Degeneration. In den gröberen Septen kommen vereinzelt Nervenstränge vor, wohl als Reste ursprünglich vorhandener zu deuten. Nervenzellen wurden nicht konstatiert. Was die Bezeichnung betrifft, mit welcher man diese Geschwulst versehen müßte, so hat die Geschwulst zwar eine gewisse Ähnlichkeit mit einem Peritheliom oder perivaskulären Sarkom. Jedoch würde das einen histogenetischen Zusammenhang der Zellen der Komplexe mit perivaskulären Zellen (welche Endothelien perivaskulärer Lymphräume oder Zellen der Gefäßscheide wären) voraussetzen, und zwar müßte dieser Zusammenhang auf unzweideutige topographische Bilder zurückgeführt werden können. Das ist nun im vorliegenden Fall nicht möglich; wir müßten

denn einzig auf die wenigen Stellen mit Andeutung von radiärer Anordnung rekurrieren und folgern, daß, weil hier die Vermutung eines perivaskulären Ursprungs wohl auftauchen kann, darum die Hauptmasse der Zellkomplexe nun sicher von perivaskulären Zellen abstammen müsse. Auch darf uns der Umstand nicht beeinflussen, daß die normalen Zellen der Glandula carotica vielleicht doch wirklich perivaskulären Ursprungs sein können. Dagegen wäre die Bezeichnung alveoläre Geschwulst der Glandula carotica oder des Nodulus caroticus wohl berechtigt, da wir für die ganze Anordnung der die Geschwulst zusammensetzenden Elemente den Prototyp eben in dem Nodulus caroticus erblicken müssen, auf den auch der Sitz der Geschwulst als Ursprungsstelle hinweist. Der viel größere Zell- und Gefäßreichtum und der progressive Charakter der Wucherung und anderseits das Fehlen nervöser Zellelemente kennzeichnen die echte Geschwulst und das bei der Operation festgestellte Verhalten zur Nachbarschaft, nämlich die auf S. 265 erwähnte teilweise Durchwachsung des Nerv. hypoglossus gestattet es, die Geschwulst als bösartig zu bezeichnen.

II. Mikroskopische Beschreibung des Falles aus Glarus.

Teile der Geschwulst, welche sofort bei der Operation in 4proz. Formol gelegt worden waren, wurden in steigendem Alkohol gehärtet und in Celloidin eingebettet. Die Schnitte, welche möglichst dünn (bis 5 μ und in Serien 7—8 μ) und dabei der Übersicht wegen ziemlich groß gemacht wurden (bis 3,5 cm lang, 1,5 cm breit) wurden mit Hämalaun-Eosin und ganz besonders mit Eisenhämatoxylin- van Giesonfärbung behandelt, welch letztere Methode ausgezeichnete Bilder gab.

Die Geschwulststücke haben makroskopisch ein trübes, feinkörniges, poröses, grauweißes, durch Blut fleckig-braun gefärbtes Aussehen. Auch die Schnitte zeigen makroskopisch an vielen Stellen eine feinporöse Beschaffenheit.

Mikroskopisch zeigt ein Teil der Präparate an den Randpartien eine mehr oder weniger deutliche, verschieden dicke „Kapsel". Dieselbe enthält in welligem, faserigem Bindegewebe, das nach außen zerzaust aussieht, parallel zur Oberfläche gelegene weite dünnwandige Blutgefäße vom Charakter von Venen, ferner an manchen Stellen in großer Menge Capillaren, vereinzelt auch Arterien, sowie hier und da Nerven (eine besondere Nervenfärbung wurde nicht angewandt). An manchen Präparaten ist die „Kapsel" sehr dünn und besteht nur aus wenigen Fasern, an anderen ist sie stellenweise unterbrochen. Die sie zusammensetzenden Fasern sind teils sehr dünn, teils aber auch dicker und dann meist hyalin. Zwischen denselben sind nur wenige Bindegewebszellen. — Die Grenze dieser Art Kapsel gegen die Geschwulstmassen ist sehr verschieden scharf. Wo ein breiteres längsverlaufendes Blutgefäß die inneren Teile der Kapsel einnimmt oder wo mehrere dünnwandige, weite, abgeplattete Bluträume sich innen an die Kapsel anschließen, erscheint die Kapsel mehr oder weniger scharf abgegrenzt, fast wie eine selbständige Membran, während da, wo die Bindegewebslamellen selbst an das Tumorgewebe anstoßen, letzteres oft wenig scharf abgegrenzt ist; wenigstens sind an zahlreichen Stellen einzelne oder

zu kleinen Gruppen oder länglichen Zügen vereinigte Geschwulstzellen zwischen die Bindegewebsfasern vorgeschoben, so daß das Tumorgewebe sich allmählich in der parallel geschichteten Kapsel verliert. An anderen Stellen dagegen setzt sich das „Kapselbindegewebe" gegen angrenzende Geschwulstzellenkomplexe scharf ab, diese mit Alveolensepten umgebend.

Alle Präparate zeigen bei schwacher Vergrößerung an den meisten Stellen einen ausgesprochen alveolären Bau (s. Photogramm I auf Tafel III), während einzelne Stellen dichter, verwaschener, nicht alveolär sind. Die die Alveolen ausfüllenden Zellkomplexe sind sehr verschieden groß, so daß man sehr groß-alveoläre, (bis zu 24 Zellen und mehr im Querdurchmesser) mittlere und sehr klein-alveoläre Partien unterscheiden muß. Sie sind teils solid, teils in sehr unregelmäßiger Weise von Hohlräumen durchlöchert. Auch ihre Gestalt ist sehr wechselnd. Bald sind die Komplexe mehr rundlich, oval oder rundlich-eckig (s. Photogramme auf Tafel III), bald länger gestreckt, zylindrisch, und oft auch verzweigt. Während in den äußeren Schichten vielfach sehr weite Blutgefäße vorherrschen, zwischen denen kugelige Zellkomplexe wie Knoten in einem Netz eingefügt sind, herrschen mehr nach innen dicht aneinanderliegende Zellkomplexalveolen vollkommen vor, zwischen denen dünne gefäßführende Septen herziehen. Man sieht nur wenige breitere Züge oder Septen, selbst in größeren Schnitten. Diese Septen sind zum Teil äußerst locker gefügt und an diesen Stellen infolge des Vorhandenseins zahlreicher mehr oder weniger scharf begrenzter blutgefüllter Spalten und Gefäße von durchaus kavernösem Aussehen (s. Photogramm I auf Tafel III).

An anderen Stellen wiederum bestehen die wenigen groben Septen aus dichtem welligem und in mäßigem Grade hyalinem Bindegewebe. Auch diese Septen enthalten meist viele weite Gefäße, zum geringeren Teil Arterien, hauptsächlich aber Venen und Capillaren. Die Gefäßwände sind dünn. Vereinzelt kommen auch Nerven in den Septen vor. An einzelnen Stellen gehen von der „Kapsel" wenige grobe Septen senkrecht nach innen ab, um zwischen Zellkomplexe einzutreten oder Gefäßräume zu umgeben. Solche Septen können weite Gefäße, zuweilen auch nur ein einzelnes, häufig dickwandiges, enthalten.

Die Abgrenzung der alveolären Zellkomplexe, welche das eigentliche Gros des Geschwulstgewebes ausmachen, gegen die gröberen Septen ist oft keine sehr scharfe. Vielfach dringen zellige Komplexe in die lockeren, faserigen und kavernösen Septen vor; ja, an manchen Stellen findet man in vorherrschendem zartmaschig-kavernösem Gewebe nur einzelne Zellhäufchen eingestreut. Auch sieht man da, wo die gröberen Septen aus Zügen welligen, fibrösen Gewebes sich zusammensetzen, die Faserbündel sich am Rande vielfach in einzelnen Fasern auflösen, um sich bald zwischen angrenzenden Zellmassen zu verlieren. Meist werden nur schmale Zellstränge, oft nur in einer Reihe hintereinander liegende Zellen hierbei alveolär umfaßt resp. abgrenzt.

Was die Gerüstsubstanz im Speziellen angeht, welche die alveolären Begrenzungen herstellt, so ist dieselbe fast überall sehr spärlich. Um so auffallender ist der geradezu typische Befund eines mit vorspringenden und intensiv gefärbten Endothelien ausgekleideten, fast überall blutführenden Capillarenspaltraums, welcher zwischen den Zellkomplexen dahin-

zieht (s. Photogr. I, II, IV, VI auf Tafel III). Diese Capillare wird meist von spärlichem Bindegewebe umgeben. Doch ist die Menge desselben oft so gering, daß man nur von Spuren reden kann (s. Photogramm VI auf Tafel III); die Geschwulstzellenkomplexe liegen dann der Capillare außen unmittelbar an (s. a. Fig. 17) oder anders ausgedrückt, die Capillaren bilden ein Netz, in dessen verschieden weiten Maschen Zellkomplexe oder „Zellballen" liegen. Die capillaren Spalten sind an manchen Stellen erheblich breit, so daß sie ebenso breit sind wie die dazwischen liegenden Zellkomplexe. Im allgemeinen herrschen aber engere Spalten vor, und es gibt auch Stellen, wo die Spalten so eng sind, daß die sie auskleidenden Endothelien sich fast oder sogar direkt berühren. Zuweilen sieht man sinusartig erweiterte Knotenpunkte in dem Capillarnetz, von welchen engere, spaltförmige Capillaren mitunter radienartig ausstrahlen.

Die Zellen, welche die alveolären Komplexe zusammensetzen, haben einen epithelähnlichen Charakter und liegen wie Epithelien dicht aneinander, wenigstens da, wo sie gut erhalten sind. Sie sind mittelgroß, oft abgekantet, unregelmäßig polyedrisch (s. Fig. 14a) manchmal kubisch, ein andermal auch weniger breit als lang, mehr spindelig, was offenbar durch gegenseitige Abplattung bedingt wird. Die Schärfe der Zellkonturen schwankt sehr erheblich. Während die Zellen an vielen Stellen ziemlich scharf begrenzt sind, ist das an anderen nicht der Fall, sondern hier sind dann die Zellleiber (die keine Zellmembran besitzen) verschmolzen („syncytienartig" konfluiert, wie Oberndorfer es nennt, obwohl ich eine Ähnlichkeit mit Syncytien anderer Standorte nicht sehen kann). Ihr Protoplasma ist sehr zart, selten homogen, meist fein granuliert, hier und da auch vakuolisiert. Leider konnte eine Prüfung auf etwaige Chromaffinität der Zellen wegen der Fixierung in Formol nicht mehr vorgenommen werden, wenn auch diesem Verhalten ein besonderer Wert für die Diagnose wohl kaum zukommt (vergl. darüber auch Mönckeberg l. c. S. 60 u. 61). Die Kerne, fast stets in der Einzahl, ausnahmsweise einmal auch verdoppelt, sind meist recht scharf begrenzt und gut gefärbt, rund oder kurzoval, von verschiedener, meist geringer Größe (man vergl. in Photogramm VI die Größe der roten Blutkörperchen). Doch kommen auch einzelne Kerne vor, welche doppelt und dreimal so groß sind wie das Gros (s. Fig. 14c). Schlecht gefärbte Kerne bilden die Minderheit. Einige haben einen runzeligen Kontur. Die Kerne enthalten eine Anzahl sehr scharfer Kernkörperchen in einem sehr feinen Chromatingerüst. Vereinzelt kommen auch Kernteilungsfiguren vor (s. Fig. 15), hier und da auch sehr vereinzelt vielkernige Zellen, die als Riesenzellen (s. Fig. 14b) bezeichnet werden müssen. Die äußerst scharfe und dabei diskrete Färbung der Kerne der Hauptzellmassen gibt diesen im ganzen ein ziemlich helles feingekerntes Aussehen, und die im großen und ganzen ziemlich gleichmäßige Zell- und Kerngröße innerhalb dieser, das Gros bildenden Komplexe verleiht diesen eine ruhige gleichmäßige Zeichnung.

Von einer besonderen bestimmten Anordnung der Zellen innerhalb der Alveolen ist im Groben so gut wie nichts zu sehen. Bei Durchsicht von vielen Schnitten gelang es nur an ganz vereinzelten Stellen, eine unzweifelhafte exquisit radiäre pallisadenartige Anordnung der peripheren Zellen der Zapfen zu beobachten. Jedoch ist das

dann meist nur auf wenige Zellen beschränkt. Häufiger sieht man eine gewisse streifige Richtung in den Zellenmassen, in Reihen hintereinander liegende Kerne und oft auch radiär, fächerförmig gerichtete, aus mehr länglich-spindeligen Zellen zusammengesetzte Zellbalken. Besonders da, wo die Zellen anastomosierender Alveolen durch die Anastomose von einer Alveole in die andere sich hineindrängen, kommt uns diese balkige Anordnung öfter zu Gesicht. Mit Kretschmar halte ich solche Bilder für Kompressionserscheinungen, bedingt durch die besonderen Raumverhältnisse. Auch der Umstand, daß die später zu erwähnenden dunklen Zellen des alveolären Gerüstes oft radiär in die Zellballen eindringen (s. Fig. 22) spricht für eine bestimmte radiäre Anordnung der Zellen vieler Komplexe, wenn dieselbe sich auch durchaus nicht im Groben präsentiert. (So deutlich wie auf dem von v. Heinlethschen Bild 2 kann man eine „radiäre" Anordnung leicht sehen.) — Die zelligen Füllungen liegen oft sehr lose in

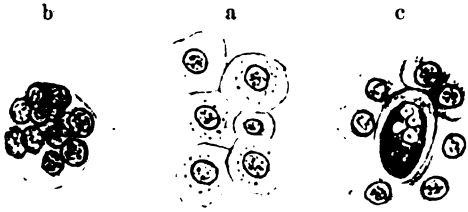

Fig. 14.

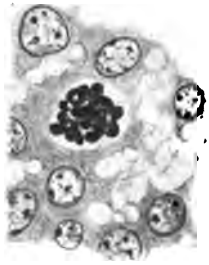

Fig. 15.

den Alveolen; oft ist ein Spalt zwischen Wand und Zellkomplex vorhanden. Hier handelt es sich aber offenbar um eine durch die Härtung bedingte Retraktion. Von einer Grundsubstanz, wie sie Paltauf namentlich in seinem zweiten Fall sah, ist nichts zu sehen. Verschiedene Momente modifizieren das geschilderte Aussehen an vielen Stellen in sehr erheblicher Weise:

a) Als besonders auffallend sind zunächst mit Blut gefüllte Hohlräume von teils rundlicher teils länglich-spaltförmiger Gestalt zu erwähnen, welche die Zellzapfen an vielen Stellen durchsetzen. Während diese Bluträume (s. Photogramm I, II, IV, auf Tafel III) meist ziemlich oder sogar ganz scharf begrenzte Lücken in den Zellmassen darstellen, sieht man andere Stellen, an denen die Zellkomplexe von Blut so durchwühlt sind, daß sie vollkommen gelockert und in kleine Bruchstücke zerlegt sind (Photogramm V zeigt das auf das deutlichste). An den Stellen letzterer Art kann man nicht im Zweifel darüber sein, daß es sich um eine Hämorrhagie in die Zellenkomplexe hinein handelt, und bei stärkerer Vergrößerung gelingt es auch leicht, Zerfallserscheinungen an Tumorzellen wahrzunehmen, wie mangelhafte Kerntinktion bis zu völligem Kernschwund, blasses krümeliges Protoplasma und nicht zuletzt die Isolierung selbst einzelner im Blut schwimmender Zellen nachzuweisen. Dagegen ist es an den Stellen ersterer Art nicht so leicht, sich des Eindrucks zu erwehren, als handele es sich um präformierte Hohlräume. Man hat

zunächst entschieden den Eindruck, daß es sich hier um Bildung von verschieden dicken, manchmal sehr mächtigen Zellmänteln handele, welche Bluträume umschließen und derart zustande kämen, daß sich Zellen vom Septum aus in dicker Schicht unter dem Endothel anhäuften und so letzteres in unregelmäßigem Kontur in das Lumen hineindrängten. Es könnte diese Auffassung noch dadurch gestützt werden, daß die an die Bluträume angrenzenden Zellen öfter platter und chromatinreicher sind und so tatsächlich eine gewisse Ähnlichkeit mit Endothel erhalten. Jedoch ist das nicht überall zu sehen. Im Gegenteil wird die Begrenzung meist von Zellen gebildet, welche sich nicht von denen des Gros der Komplexe unterscheiden, oft in unregelmäßiger Weise, manchmal aber auch mit einem ziemlich oder ganz scharfen Saum auffallend gut erhaltener Zellen den Blutraum begrenzen. Stellen ersterer Art, also mit dunkeln Zellen, welche hier und da die Ufer der Lakunen endothelartig bedecken, können übrigens dadurch entstehen, daß die später noch genauer zu erwähnenden dunkeltingierten wuchernden Zellen der Septen in die vom Blut zerklüfteten Zellkomplexe eindringen und stellenweise sich den Zellkomplexstücken auflagern, wobei wirklich syncytiumartige Bilder entstehen können (s. Fig. 26a; etwas ganz Ähnliches ist in Fig. 22 oben links zu sehen). Aber abgesehen von den oben erwähnten Bildern, welche vollkommen vom Blut zerlegte, zerstückelte Komplexe zeigen (Photogramm V, Tafel III), kommen Stellen vor, an denen die Tumorzellen bis auf wenige, einen dünnen Saum bildende Zellen ganz verdrängt sind, ja es gibt auch Stellen, wo gar keine Komplexe, sondern nur hier und da einzelne Zellen im Blut vorhanden sind. Es ist verständlich, wie durch diese Durchsetzung mit blutführenden Hohlräumen ein kavernöses Gefüge entstehen kann. Auffallend ist das vollständige Fehlen ausgedehnter Thrombose. Fast überall sind gut und meist ganz rund konturierte rote Blutkörperchen zu sehen (vergl. Photogramm V auf Tafel III). An vereinzelten Stellen waren Plättchenhaufen dazwischen zu konstatieren. Fibrinfärbung wies keine Thromben nach. Es drängt sich hier unwillkürlich der Gedanke auf, daß dieses durchaus indifferente Verhalten des Blutes den Zellen gegenüber etwa in dem Sinne zu verwerten wäre, daß hier eine besondere Eigenschaft der Zellen bestehe, welche sie mit Endothelien gemein haben und durch welche die Blutgerinnung ganz oder teilweise verhindert wird. Auch auf die Herkunft der Zellen mag das ein Streiflicht werfen. — Mit goldgelbem scholligem Pigment beladene Zellen sind äußerst selten im perivaskulären Bindegewebe zu finden; eine solche Zelle sahen wir in einem Blutgefäß. — Von Heinleth bildet in seiner Fig. 1 offenbar die gleichen Räume im Innern der Zellkomplexe ab, welche wir beschrieben. Er bezeichnet sie merkwürdigerweise als „lymphatische (?) Hohlräume". Wir möchten statt des einen Fragezeichens, welches der Autor selbst hinsetzt, lieber zwei hinstellen. In der Abbildung sind die Räume ganz leer, übrigens auch die Blutgefäße. In beide gehörte Blut. Von lymphatischen (?) Räumen kann füglich keine Rede sein. Es ist mir auch an vielen Stellen gelungen, die Durchbrüche aus weiten dünnwandigen Gefäßen der Septen in die Zellkomplexe durch eine kontinuierliche, die [illegible] durchsetzende Blutmasse nachzuweisen.

b) Von wesentlich differentem Aus[illegible]

Kerne auseinandergerückt erscheinen, schlecht oder gar nicht mehr gefärbt sind, während das Zellprotoplasma konfluiert, keine Zellgrenzen mehr erkennen läßt (wir sehen das z. T. an Fig. 22 und 24). Diese Stellen sind aber gering an Ausdehnung und haben für das Gesamtbild der Geschwulst keine große Bedeutung. Es ist das ein Gegensatz zu dem Verhalten der zuerst beschriebenen Geschwulst, bei welcher ja regressive Metamorphosen an den Geschwulstzellen, Hand in Hand mit starker hyaliner Degeneration des Bindegewebes das Bild ganz beherrschten (vergl. Fig. 3, 4, 6, 13 u. a.). — In ziemlich ausgedehnten Bezirken mit etwas undeutlich klein-alveolärer Zeichnung zeigen die Zellen der Komplexe nicht das gewohnte dichte, durch Aneinanderliegen der Zellen bedingte Gefüge; sie sind wie von Schaumblasen durchsetzt, ohne daß die Konturen der einzelnen Zellen sichtbar sind (s. Fig. 15). Oder es sind zwar die einzelnen Zellen noch teilweise zu erkennen, dieselben berühren sich aber nur zum geringsten Teil mit ihren Flächen, oft nur mit einer Fläche. Es herrschen vielmehr äußerst vielgestaltig-verästelte Zellformen vor, wobei die Ausläufer oft vielfache netzförmige Verbindungen eingehen (s. Fig. 16 auf Tafel IV gez. bei Zeiß D Oc. 3). Diese beiden geschilderten Bilder gehören zusammen. Das Protoplasma ist, wie wir mit Mönckeberg, der ähnliche (auch schon von Marchand beschriebene) Bilder genauer behandelt und abbildet (seine Fig. 15.), annehmen, infolge der Härtung geschrumpft, indem ein Teil des Zellinnern extrahiert wurde. Der zuerst von Schaper geäußerten Auffassung entsprechend liegt ein Kunstprodukt, keine bes. retikulierte Substanz (Paltauf) hier vor. Das Präparat, von dem jene Fig. 15 stammt, wurde gleichfalls in Formol fixiert. Freilich ist es schwer erklärlich, warum die Schrumpfungsphänomene in unserem Fall nur eine so geringe Ausdehnung annehmen und nicht gerade die zentralen, sondern mehr peripher gelegene Teile des Tumors betreffen. — Es muß hervorgehoben werden, daß Mönckeberg in der großen Empfindlichkeit des Protoplasmas der „typischen Zellen" gegenüber den verschiedenen Fixierungsmethoden ein ganz besonders beweisendes Moment für den Ausgang der Geschwulst von der Glandula carotica erblickt. Während chromsalzhaltige Fixierungsmittel als die den Zellen adaequaten zu bezeichnen sind, sehen wir bei ungeeigneter Fixation die Bilder der Verzerrung und Zerklüftung, wie sie unsere Fig. 16 illustriert. Vergleicht man damit z. B. die Abbildung 4 von einem Sekundärknötchen der Glandula carotica eines 50jährigen Menschen auf Tafel XVI bei Schaper (der auf diese schädigenden Einflüsse der Fixierung ausdrücklich hinwies), so wird man sich von der Übereinstimmung leicht überzeugen.

c) Betrachten wir weiter den Wachstumsmodus der Geschwulst. Zunächst sind hier Stellen in den peripheren Abschnitten des Tumors hervorzuheben, welche sich durch dichteste Anhäufung stark gewundener, fast ganz nackter Capillaren auszeichnen. Diese bilden ein kleinalveoläres zartes Maschenwerk, welches von Geschwulstzellen ausgefüllt ist, die, soweit sie noch gut erhalten sind, deutlich unmittelbar der Capillarwand aufliegen. Es stimmen diese Stellen in mancher Hinsicht mit denen überein, welche schon Kretschmar, und neuerdings von Heinleth als Anfangsstadien der Geschwulstbildung ansprechen. Doch entgingen diesen Autoren solche Stellen, an denen zwar auch diese Netze gewundener Capillaren

mit eingeschlossenen typischen Zellen zu sehen sind, dabei aber auch kleine spaltartige Räume zwischen den Fasern des Bindegewebsgerüstes die mit typischen Zellen oft in einfacher Reihe ausgefüllt sind (s. Fig. 17) und sie übersahen solche Stellen, wo, wie oben erwähnt, in einem Septum typische Zellen infiltrierend vordringen, ohne daß etwas von Capillaren in der Umgebung zu sehen ist (s. Fig. 24). Solche Bilder welche bereits Marchand in seiner wichtigen Arbeit erwähnt, gehören ebensogut wie die Stellen mit den zahlreichen Capillaren zu den „Anfangsstadien" resp. richtiger zu Stellen, wo das Geschwulstwachstum

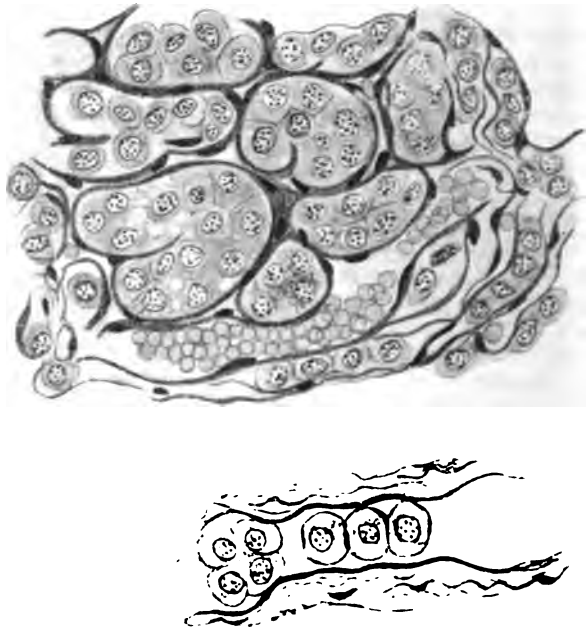

Fig. 17.

fortschreitet. Sie vermitteln auch das Verständnis für die gar nicht so seltenen Befunde, wo wir, wie in Fig. 22 und 24 Zellreihen oder größere Zellballen in den Septen sehen, ohne daß eine Beziehung zu Capillaren zu erkennen wäre. Jedenfalls müssen wir den Rahmen, in welchem sich die fortschreitende Entwicklung der Geschwulst abspielt, weiter stecken. Wir sind auf Grund unserer Präparate gezwungen, den wuchernden „typischen Zellen" die gleiche selbständige Bedeutung bei der Wucherung der Geschwulst zuzuerkennen, wie den Capillaren, resp. müssen auch ein von den Capillaren unabhängiges Wachstum der spezifischen Zellen annehmen, analog wie das H. Stilling auch für die normale Carotisdrüse statuiert. Es kann nun zu einem der normalen Carotisdrü-

annähernd gleichen Verhältnis von typischen Zellen und Capillaren und Bindegewebe kommen, das ist an einzelnen Stellen der Fall, oder es überwiegt die Wucherung der „typischen Zellen". Dann entstehen die an Masse dominierenden Zellkomplexe — oder es entstehen, wie an einzelnen Stellen unserer Präparate und auch schon von anderen Autoren gesehen wurde, angiomatöse Bezirke — dort überwiegen die Capillaren, — oder endlich das Bindegewebe wuchert stärker und kann sogar wie in dem vorliegenden Fall — was unter f genauer ausgeführt werden soll — in atypischer, exzessiver, sarkomartiger Weise wuchern und die Zellkomplexe sogar teilweise wieder zerstören.

An den capillarreichen Stellen mit eingeschlossenen typischen Zellen konnten wir den Übergang der oft spaltförmigen Capillaren in weite dünnwandige Bluträume verfolgen, im kleinen etwas ganz ähnliches, wie es in Fig. 3 zu sehen ist. Die peripher gelegenen Stellen, an welchen sich Bilder wie in Fig. 17 finden, sind an Masse sehr klein im Vergleich zu den großalveolären, grobseptierten Partien der Geschwulst; auch treten sie an Ausdehnung sehr hinter den Bezirken zurück, in welchen eine vom Bindegewebe ausgehende exzessive Zellwucherung in die Zellkomplexe ein- oder auch im Bindegewebe vordringt Daß die capillarreichen Stellen mit eingeschlossenen Zellnestern wirklich Stätten des fortschreitenden Geschwulstwachstums sind, das zeigt auch der unverkennbare Übergang derselben zu immer größeren, mehr zentral gelegenen, von stärkeren capillarführenden Septen umgebenen Zellballen. Daß das aber nicht der einzige Modus des Wachstums der Geschwulst ist, daß vielmehr auch ein infiltrierendes Wachstum „der typischen Zellen" zwischen die Bindegewebsfasern hinein eine, vielleicht sogar überlegene Rolle spielt, das dürfte ein Blick auf die Figuren 22, 23, 24 und auch 18 sowie das eben Gesagte lehren. In den ganz großen Zellkomplexen scheint allerdings mit der Zeit ein gewisser Stillstand des Wachstums einzutreten. Wir vermissen dann die in die Septen vorgeschobenen Zellinfiltrate. Auch ist die Zahl der Kernteilungsfiguren in Anbetracht der in dieser Hinsicht wenigstens sehr guten Konservierung gering. Es ist wohl nicht unwahrscheinlich, daß die hyaline Umwandlung des perivaskulären Bindegewebes, vielleicht auch die Durchsetzung der Zellballen mit den Blutlakunen dabei von einem gewissen Einfluß sein dürfte.

d) Über die Frage, ob Einbrüche von Geschwulstzellen in Gefäße innerhalb der Geschwulst vorkommen, sind die Angaben sehr schwankend und widersprechend. Daß man hier und da Capillaren sieht, in welchen Geschwulstzellen stecken, wird von mehreren Autoren (vergl. z. B. Oberndorfer) angegeben; es ist das leicht zu konstatieren, wenn es auch nicht gerade sehr häufig ist (s. Fig. 18a). Gröbere Durchbrüche wurden aber selten gesehen. Mönckeberg hält mit Recht den Befund einzelner Geschwulstzellen in einem Gefäß für ein Kunstprodukt. Das in Fig. 18b auf Tafel IV wiedergegebene Bild (Zeiß Obj. 4 mm CO 4) stellt aber, wie ich auf der Serie feststellen konnte, eine wirkliche Ausfüllung infolge Durchbruchs dar. Das Lumen des Gefäßes, eine Vene mit einmündender Capillare, ist so prall ausgefüllt mit dicht aneinander gelagerten Zellen, daß schon darum kein Artefakt wahrscheinlich ist, und wenn man die infiltrierende Ausbreitung besonders in der Umgebung der Capillare be-

trachtet, so ist es wohl verständlich, wenn wir in der Serie eine Durchsetzung der Gefäßwand und ein Eindringen heller Haufen von Zellen in das Lumen feststellen konnten.

e) In dem von ihm beschriebenen Falle führt Oberndorfer den Befund an, daß radiär um ein Zentrum angeordnete Tumorzellen öfters ein scheibenförmiges homogenes (wie es an anderer Stelle heißt: mit Eosin sich stark färbendes) Gebilde erkennen lassen, das in dem drüsenähnlichen Hohlraum liegend, den Gedanken an ein Sekretionsprodukt der Zellen nahelegt. „Ein derartiger Befund — so fährt der Autor fort — scheint bisher nicht erhoben worden zu sein (das ist aber, wie wir unten sehen werden, ein Irrtum); es ist demnach nicht unmöglich, daß die stark vergrößerten Zellhaufen ein Sekretionsprodukt liefern, über dessen Natur und Bedeutung wir nichts näheres wissen." Eine Abbildung gibt der Autor nicht. Wir haben es hier zweifellos mit denselben Bildungen zu tun welche ich in Fig. 19 auf Tafel IV (Zeiß Obj. 4 mm CO 4) und 20 wiedergegeben habe. Das mit dem Zeißschen Zeichenapparat hergestellte Bild 19 dürfte fast photographisch genau sein. In unseren Eisenhämatoxylin- van Gieson-präparaten haben sich die hyalinen Massen gelblich gefärbt. Zunächst muß ich aber bemerken, daß sich diese Veränderungen nur ganz ausnahmsweise und dann meist nur an einer kleinen Stelle in stark vergrößerten durch gleichmäßige Zeichnung und gute Kernfärbung ausgezeichneten Zellhaufen fanden, vielmehr meist nur an Stellen, wo relativ kleine Alveolen bestehen, die von Capillaren und Bindegewebszügen umgeben auf das Allerdichteste beieinander liegen, so daß bei schwacher Vergrößerung die alveoläre Struktur resp. das Capillarnetz nur schwer zu erkennen ist und eine Beeinträchtigung der Ernährung der Zellen wohl plausibel erscheint. An diesen Stellen findet man dann die Veränderung sehr oft. Eine der drüsenähnlichsten Stellen zeigt Fig. 19; sie klärt uns aber auch bereits darüber auf, daß es sich nicht um eine höhere einer Sekretion vergleichbare Zelleistung, sondern um ein hyalines Degenerationsprodukt handelt. Wir sehen, wie in der größeren Alveole die Zellen in verschiedenster Art degeneriert sind — was nicht nur Schrumpfungsphänomene infolge der Härtung sein können. Wir sehen keine Zellgrenzen, sehen die Kerne verschieden groß, teils blaß, teils hell, sehen das Protoplasma ganz verschieden dicht, und werden wohl nicht fehl gehen, wenn wir die hyalinen Schollen als Degenerationsprodukt der geschwundenen Zellen betrachten, deren Kerne zusammenliegen. Auch für die anderen Alveolen dürfen wir wohl annehmen, daß sich derselbe Vorgang an der zentralen Zellen abspielte. Auch die kleine Fig. 20 (Zeiß C Oc. 8) zeigt das deutlich, und die einzelne Zelle Fig. 21 bei ganz starker Vergrößerung (Zeiss Obj. 1. 5 CO 6) zeigt die hyaline Umwandlung des feinkörnigen Protoplasmas, wodurch der Kern beiseite geschoben wird.

Bemerken müssen wir noch, daß bereits Paltauf, der eine der Entdecker der Tumoren der Glandula carotica, über eine Umwandlung der epithelähnlichen Zellen zu polygonalen homogenen Schollen berichtet: er beschreibt (S. 271 der Arbeit) an Längsschnitten zylindrisch-hyaline Massen, die daran, daß ihnen direkt noch erhaltene Zellen anliegen, als aus Degeneration der Zellzylinder entstanden zu erkennen sind; Fig. 5 und 6 auf Tafel VI bei Paltauf illustrieren dieses Verhalten, freilich

nicht gerade besonders deutlich. Offenbar handelt es sich aber hier um denselben Prozeß, der uns und auch Oberndorfer vorlag.

f) Von besonderem Interesse sind Stellen, welche die Figuren 22, 23. 24, 25 auf Tafel IV und Fig. 26 illustrieren.

Hatten wir bereits bei der ersten Geschwulst vermerkt, daß die Bindegewebszüge, welche so oft die zwischen den Zellkomplexen durchziehenden Capillaren begleiten, vielfach recht zellreich sind, wie das z. B. Fig. 13 zeigt, so nimmt diese Wucherung in dem vorliegenden Fall an einigen, hauptsächlich an der Peripherie gelegenen Bezirken einen so lebhaften Charakter an, daß das Bild der Geschwulst dadurch ein total anderes Gepräge erhält. Andeutungen von solchen zellreichen Bindegewebszügen sehen wir auch in der normalen Carotisdrüse (vergl. die Beschreibung bei Marchand, der zwischen den Bindegewebszügen zahlreiche Kerne von länglich-rundlicher Gestalt erwähnt, die zu runden oder spindel-

Fig. 20.

Fig. 21.

förmigen Zellen gehören, von Paltauf, der von „Belegzellen" spricht, die außen auf den Endothelien liegen, vergl. die zellreichen Bindegewebshüllen in der Abbildung 10 auf Taf. IV bei Kohn, sowie die Fig. 2 u. 3 in der grundlegenden Arbeit von H. Stilling) und begegnen ihnen auch nebenbei in der Beschreibung mancher Tumoren des Nodulus caroticus; doch waren sie in letzterem Fall von durchaus untergeordneter Bedeutung. Mönckeberg, der in seiner Fig. 16 solche Zellen abbildet, geht nur ganz kurz darüber weg. — Kurz gesagt, handelt es sich um das Auftreten massenhafter kleiner rundlicher oder eckiger, zuweilen auch spindeliger Zellen, welche vom Bindegewebe um die Capillaren ausgehen, ein meist ganz homogenes, sich ziemlich stark färbendes Protoplasma haben, nicht überall sichtbare zarte Zellgrenzen und einen auf das intensivste färbbaren rundlichen, eckigen oder länglichen, relativ großen Kern besitzen, an welchem ich auch mit starken Systemen keine feinere Struktur erkennen konnte. Zwischen den Zellen ist hier und da deutlich eine feinfaserige Zwischensubstanz zu erkennen. Diese Zellen infiltrieren entweder die zwischen den Zellballen verlaufenden Septen oder sie dringen in die Zellballen ein, oder drittens, sie dringen in das umgebende Binde-

gewebe vor. Letzteres ist in unseren Schnitten nur in einem kleinen Bezirk zu sehen. Fig. 25, Taf. IV, illustriert dieses Verhalten. Das Bild ist von der Grenze einer dicht sarkomartig infiltrierten Stelle genommen und zeigt, wie die Zellhaufen zwischen den Fasern des Bindegewebes wie eine infiltrierende maligne Geschwulst vordringen. Fig. 26 zeigt ein infiltriertes Septum, die Fig. 22 u. 23 auf Taf. IV (Zeiß Apochr. 4 mm CO 6), und 24 (Zeiß Apochr. 16 mm CO 6) veranschaulichen das merkwürdige Verhalten zu den Zellballen. Fig. 22 u. 23 (ebenso

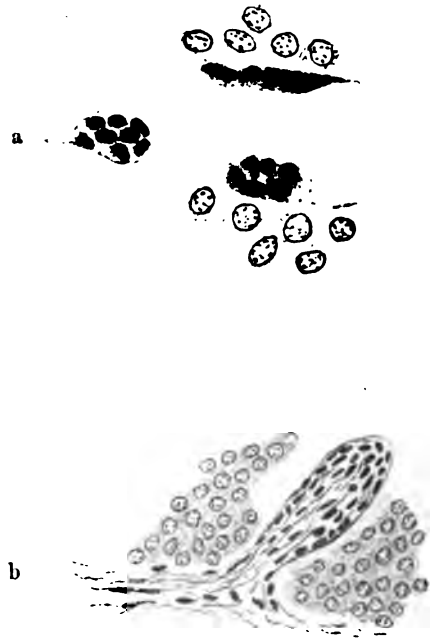

Fig. 26.

wie 24 mit dem Zeichenapparat gezeichnet) zeigen, wie die eindringenden chromatinreichen Zellmassen den typischen Zellen den Rang streitig machen, die Komplexe durchsetzen und sogar die einzelnen Zellen aus dem Zusammenhang lösen. Es fällt auf, daß die sarkomartigen Zellmassen oft „Syncytien" bilden, die auch an anderen Stellen (s. Fig. 26) besonders deutlich sind. Fig. 24 zeigt bei schwächerer Vergrößerung die weitgehende Substitution der Zellkomplexe durch die dunkelkernigen Zellhaufen. Manche Alveolen (vergl. auch Fig. 3 auf Taf. III) sind fast völlig, andere total von den Eindringlingen eingenommen. Stellen letzterer Art haben das Aussehen eines noch etwa alveolär angeordneten Rundzellen- oder gemischten Rund- und Spindelzellensarkoms. Aber selbst

diese alveoläre Zeichnung kann verwischt sein, indem dann auch die Septen auf das Dichteste von dunklen Zellen durchsetzt sind. Man sieht deutlich, daß die sarkomartigen Zellen von der Wand ausgehend entweder direkt radiär eindringen oder an der den Zellballen anliegenden Bindegewebslamelle, beziehungsweise Capillarwand, einen gestreckten, immer dicker werdenden Belag bilden, der den Zellballen von der Peripherie abdrängt. Fig. 16 zeigt das Vordringen in Zellkomplexe, welche die unter b beschriebenen Veränderungen an sich tragen. Hier haben die chromatinreichen Zellen oft sternförmige Gestalt, bedingt durch zahlreiche Ausläufer, die mit denen der typischen Zellen scheinbar zusammenhängen. Diese Bilder sind schwer zu deuten und lassen Zweifel aufkommen, ob es sich bei der dort zu sehenden Umwandlung der typischen Zellen wirklich nur um Folgen der Fixierung oder nicht vielleicht doch um vitale, regressive Vorgänge handelt. Es scheint mir letztere Annahme aber nicht nötig, denn man kann sich ja sehr wohl vorstellen, daß die chromatinreichen Zellen bei der Fixierung dadurch die sternartige Gestalt annahmen, daß sich das Protoplasma der in vivo anliegenden typischen Zellen durch Schrumpfung retrahierte und dadurch die dazwischen gelegenen, eingedrungenen chromatinreichen Zellen isolierte und verzerrte.

Noch hervorzuheben wäre das Verhalten der kleinen dunklen Zellen an solchen Stellen, wo sie in Zellkomplexe eindringen, welche bereits von Blutlakunen und Spalten durchsetzt sind. Hier bedecken die eindringenden dunklen Zellen oft förmlich die Bruchstücke und Rißflächen der Zellkomplexe, wobei Bilder von Syncytien auftreten, welche z. B. Fig. 26a zeigt, ferner die Fig. 22, 23, 24 auf Taf. IV, und welche in nicht geringem Grade an Syncytien in manchen Tumoren erinnern (vergl. z. B. die Arbeit von C. Sternberg in der Zeitschr. f. Heilk. 26. Bd., 1905).

Ich habe mir große Mühe gegeben festzustellen, ob die dunklen Zellen etwa von den Endothelien ihren Ausgang nähmen, da die knospenartigen, riesenzellenartigen Gebilde, wie sie Fig. 26a zeigt, wohl mit Gefäßsprossen-Riesenzellen einige Ähnlichkeit haben. Anderes als den Ausgang aus dem Bindegewebe, von dessen Zellen habe ich aber nicht sicher konstatieren können. Doch möchte ich bei der großen Schwierigkeit, hier ein absolut sicheres Urteil zu fällen, die Möglichkeit, daß wuchernde Endothelien mit beteiligt sind, offen lassen. Daß es sich aber in Fig. 22 links oben nicht um eine vordringende Capillare zu handeln braucht, sondern daß das in den Spalt eindringende Sarkomzellen sein dürften, möchte ich sicher annehmen. Es muß auch in dieser Hinsicht betont werden, daß dort, wo die dunklen Zellen ganze Haufen im Bindegewebe bilden (Fig. 25 auf Taf. IV stellt nur einen letzten Ausläufer eines sehr viel zellreicheren Haufens dar) von Gefäßanlagen nichts zu sehen ist.

Zum Schlusse dürfte es sich fast erübrigen, noch zu betonen, daß ein Übergang der dunklen Zellen in die typischen Zellen durchaus nicht zu konstatieren ist. Jedoch könnte eine solche Verwechslung dadurch herbeigeführt werden, daß hier und da eine „typische Zelle" bei dem Substitutionsprozeß noch erhalten bleiben kann und so mitten zwischen den dunklen Zellen gelegen aus diesen herausdifferenziert zu sein scheinen könnte. Es muß dieses Verhalten hervorgehoben werden, einmal mit Rücksicht darauf, daß

viele Autoren die typischen Zellen noch als Endo- oder Perithelien bezeichnen, und ferner weil man annimmt, daß es Tumoren gibt, in denen, wie Borst (Lehre von den Geschwülsten) sagt, endotheliale Elemente Übergänge in das angrenzende Bindegewebe zeigen. Doch läßt sich in unserem Fall ein solcher Übergang absolut nicht dartun, und daß es sich bei den dunklen Zellen nicht um einen üppigen Nachwuchs, der später den Zellkomplexen einverleibt würde, sondern gerade im Gegenteil um einen destruktiven Faktor handelt, das dürfte außer allem Zweifel sein.

Wenn wir die Literatur überblicken, so finden wir in keinem Fall von Tumor der Glandula carotica das eben beschriebene Verhalten, welches wir füglich wohl als eine sarkomatöse Umwandlung eines alveolären Tumors der Glandula carotica bezeichnen dürfen: nur in einer Würzburger Dissertation von W. Leithoff wird über „eine sarkomatöse Varietät des Perithelioma glandulae caroticae" geschrieben. Die Beschreibung ist aber etwas dürftig, durch keine Abbildungen verständlich gemacht. Es ist das um so mehr zu bedauern, als es gewiß interessant wäre, einen genauen Vergleich mit unserer Geschwulst anzustellen, da es sich bei dieser sicher um eine neue und zwar sarkomatöse Varietät der alveolären Geschwülste der Glandula carotica handelt.

g) Wie sollen wir nun die Geschwülste der Glandula carotica bezeichnen? Unsere beiden Fälle gehören, wenn wir von der eben erwähnten Besonderheit des 2. Falles absehen, zu den alveolären Geschwülsten und zwar, um Mönckebergs Versuch einer Klassifizierung (s. Arbeit S. 54) einen Augenblick zu benutzen, zu der ersten Gruppe, d. h. zu den im großen und ganzen alveolär gebauten, welcher Gruppe gegenüber noch zwei andere aufgestellt werden, in denen einmal nur an der Peripherie, das andere Mal nur stellenweise der alveoläre Bau zutage tritt. Wesentlich sind aber, wie wohl auch Mönckeberg ohne Zweifel annimmt, diese Unterschiede nicht. Jene Einteilung scheint mir zu sein überflüssig, denn die Hauptsache und das Gemeinsame aller dieser Tumoren sind alveolär gebaute Stellen mit eigenartigen Zellen (die sich in einem Teil der Fälle bei geeigneter Fixation zum kleinsten Teil als chromophil erwiesen) und capillarführenden oder nur durch Capillaren gebildeten Septen, wobei eine nahe Beziehung der Zellen zum Gefäßsystem hervortritt, und es verschlägt nichts, ob wir nun in einem Falle die degenerativen Veränderungen an den Zellkomplexen (wie in unserem 1. Fall) oder die Blutungen in dieselben (wie in unserem 2. Fall) stärker hervortreten sehen, oder einen größeren Reichtum an Stützsubstanz, und an dieser wiederum durch mehr oder weniger ausgedehnte hyaline Degeneration oder durch Pigmentierung bedingte Unterschiede konstatieren. Es ist in dieser Hinsicht hervorzuheben, daß, während Mönckeberg die 4 Fälle von Paltauf auf 2 Gruppen

verteilt, Paltauf selbst (S. 271 seiner Arbeit) gerade betont, daß seine Tumoren sich außer durch den konstanten Sitz in der Gabelung der Carotis dadurch auszeichnen, „daß sie einen gemeinsamen histologischen Bau haben, wesentlich aus Gefäßen und Zellzylindern und Zellmassen bestehen, welch letztere aus relativ großen, den Gefäßwandzellen direkt anliegenden Elementen zusammengesetzt sind" usw.

Die Beziehung der Geschwulstzellen zu den Capillaren stellt man sich verschieden vor, was mit den sehr verschiedenen Ansichten über die Herkunft der „spezifischen Zellen" eng zusammenhängt. Auf diesen Punkt näher einzugehen, ist hier nicht der Ort. Ich kann im wesentlichen auf die Arbeit von Mönckeberg verweisen, wo diese Dinge ausführlich zusammengestellt sind. Von den vielen Vorschlägen zur Bezeichnung, wie alveoläres Angiosarkom, Endo(Peri)thelioma intercaroticum, eventuell Carcinom, plexiformes Angiosarkom, Peritheliom, hat sich eigentlich keiner volles Bürgerrecht erworben. Einmal, weil es oft, wie in unserem 1. Falle, nicht gelingt, ganz überzeugende genetische Beziehungen der Zellen zur Gefäßwand zu konstatieren (vergl. das Résumé über den Fall auf S. 280), und dann auch besonders aus dem Grunde, weil sich Bedenken erhoben, ob die früher gehegte und jenen Bezeichnungen zugrunde liegende Annahme, daß die spezifischen Zellen der normalen Glandula carotica von den Gefäßwänden ausgehen und dann den Endothelien gleichwertige Perithelzellen darstellten, deren massenhafte Anhäufung wohl die Bezeichnung Sarkom rechtfertigen würde, wirklich zu Recht besteht. Diese Zweifel hat vor allem die Arbeit von Kohn wachgerufen, der die „spezifischen Zellen" von den Mutterzellen sympathischer Ganglien ableitet. Allerdings haben sich auch dagegen wieder Bedenken erhoben. Man bezweifelt vielfach mit Stilling die Gleichwertigkeit aller zelligen Elemente der Carotisdrüse, und noch Mönckeberg (S. 61 seiner Arbeit) spricht es aus, daß die Anordnung der Zellen in der normalen Carotisdrüse und ihr Verhalten in den Tumoren es trotzdem nahe lege, sie mit dem Gefäßsystem in nähere Beziehung zu bringen. Mit Recht verzichtet Mönckeberg aber angesichts dieses Zwiespaltes der Ansichten auf eine Namengebung. So ständen wir in dieser Beziehung wieder auf dem schon von Marchand vertretenen reservierten Standpunkte. Wir teilen diese Reserve vollkommen, möchten aber wenigstens den nichts präjudizierenden Ausdruck **alveoläre Tumoren der Glandula carotica** wählen, der den Tatsachen ja durchaus entspricht. — Oberndorfers Vorschlag, von Hamartomen (Albrecht, Verh. d. d. path.

Ges. VII, 1904) zu sprechen, da die ganze Geschwulst mehr dem ins Riesenhafte vergrößerten, sonst normalen Organ und eher einer embryonalen Mißbildung eines Organs als überhaupt einer echten Geschwulst entspreche, scheint mir nicht glücklich. (Jene Bezeichnung empfiehlt Albrecht für geschwulstartige Fehlbildungen, die er nur mit Reserve den Geschwülsten selbst beirechnet und in denen sich eine abnorme Mischung der normalen Bildungsbestandteile des Organs, sei es die Menge oder Anordnung oder dem Grad der Ausbildung nach, oder in allen diesen drei Hinsichten findet.

Auch v. Heinleths hiermit nahe verwandte Auffassung, daß man die Tumoren als „sich an das Vorbild der normalen Drüse haltende hyperplastische Neubildungen" auffassen müsse, vermögen wir nicht beizupflichten. Wenn auch, wie jüngst noch Mönckeberg anerkennt (l. c. S. 61), eine gewisse Homologie besteht, auf die schon Paltauf hinwies, indem er sagt, „die Geschwulstform ist dem kleinen Organ vollkommen homolog, so homolog wie das Chondrom dem Knorpel oder das Myom dem Muskelgewebe, wenn diese Vergleiche, die sich nur auf Gewebe beziehen, gestattet wären", so sagt doch Mönckeberg selbst (l. c. S. 62), daß er die Ansicht v. Heinleths ablehne, „da ja ein sehr wesentliches Konstituens der normalen Glandula carotica, die nervösen Elemente, in ihnen nicht vertreten ist."

Aber auch sonst, will es uns scheinen, besitzen die alveolären Tumoren der Glandula carotica, schon wegen ihres viel größeren Zellreichtums und dem damit zusammenhängenden viel gröberen alveolären Bau, durchaus die Eigenschaften anderer, als echt anerkannter Geschwülste. Gibt es doch unter unseren Tumoren auch eine genügende Zahl mit ganz grob malignen Eigenschaften, abgesehen von den besonderen Fällen wie unserem 2. Fall und vielleicht dem von Leithoff, wo in der alveolären Geschwulst ein sarkomatöser Prozeß Platz griff. Sonst ist es ja vor der Hand nicht zu sagen, welche histologischen Kriterien hier eine Unterscheidung einer gutartigen und einer bösartigen alveolären Geschwulst der Glandula carotica ermöglichen, und die Entscheidung muß wesentlich von dem Verhalten zur Nachbarschaft abhängig gemacht werden. Vielleicht wird das aber auch noch möglich sein, wenn erst mehr Fälle zur Untersuchung gelangen.

Im folgenden stellen wir nun sämtliche uns zugänglichen Beobachtungen von (meist) operierten Carotisdrüsengeschwülsten zusammen. Die **Tabelle** ist chronologisch nach dem Zeitpunkt

der betreffenden Publikationen geordnet und berücksichtigt hauptsächlich die **klinisch** wichtigen Daten, da die histologischen in der obigen Darstellung bereits die gebührende Würdigung fanden.

Fall 1. Autor: Marchand 1891. — Alter und Geschlecht: 32 Jahre, weiblich. — Seite: rechts. — Anamnese: Litt früher an epileptischen Anfällen. Oft starke Kopfschmerzen. Geschwulst seit $4\frac{1}{2}$ Jahren bemerkt. — Lokaler Status: Tumor unterhalb des Kieferwinkels. Keine Erscheinungen von seiten des Sympathikus. In der Umgebung der Geschwulst Pulsation fühlbar. Tumor wird für ein Lymphom gehalten. — Operateur: Riegner 1880. — Operation: Unterbindung der A. carotis communis und Vena jugularis interna. Verletzung des N. vagus, hypoglossus und des Sympathikus. Nach der Operation Collaps, Fieber, Schüttelfrost und enge Pupillen. — Ausgang: Exitus 3 Tage p. operat. — Befund nach der Operation (Bemerkungen): Die Sektion ergab doppelseitige Bronchopneumonie (Vagusdurchschneidung). Keine Metastasen. — Tumor: Größe 5,5 : 3,8 : 3,5 cm. Carotis comm. und Bifurkation vom Tumor umschlossen. Carotis int. eng und thrombosiert. An einer Stelle finden sich an der Intima der Carotis int. 2 Exkrescenzen. Ihre Adventitia geht in die Geschwulst über.

Fall 2. Autor: Paltauf 1892. — Alter und Geschlecht: 28 Jahre männlich. — Seite: links. — Anamnese: Dr. med., bemerkte seit einem halben Jahre einen Tumor in der Regio suprahyoidea. Der Tumor machte keine besonderen Beschwerden. — Lokaler Status: Taubeneigroßer Tumor in der Submaxillargegend. Derselbe macht die Carotispulsation mit. Ein Anschwellen oder Zusammenfallen des Tumors entsprechend der Systole oder Diastole wird nicht bemerkt. Er wird für ein Lymphom oder Aneurysma gehalten. — Operateur: Maydl 1886. — Operation: Unterbindung der 3 Carotiden, der Art. thyreoidea sup. und pharyngea ascendens. Nach der Operation Hemiplegie, Facialis- und Hypoglossuslähmung mit Aphasie. — Ausgang: Heilung. — Recidiv: 1890 kein Recidiv. — Befund nach der Operation (Bemerkungen): Lähmungen und Aphasie schwanden. Nur in Momenten von Aufregung noch Andeutungen von Aphasie. — Tumor: Taubeneigröße. Der Tumor umfaßt die Teilungsstelle der Carotis comm., daß nur ein Fünftel der vorderen Peripherie der Gefäße frei bleibt. Aus der Carotis comm. geht ein über 1 mm starkes Arterienstämmchen in die Geschwulst.

Fall 3. Autor: Paltauf 1892. — Alter und Geschlecht: 32 Jahre, männlich. — Seite: rechts. — Anamnese: Tumor seit mehreren Monaten bemerkt. In letzter Zeit rascheres Wachstum. — Lokaler Status: Unterhalb des Unterkiefers eine hühnereigroße, wenig bewegliche Geschwulst. Die Haut darüber leicht verschieblich. — Operateur: Dittel 1886. — Operation: Unterbindung der 3 Carotiden und der Vena jugularis interna. Entfernung einer kleinhaselnußgroßen Lymphdrüse. — Ausgang: Exitus an einer Nachblutung. — Befund nach der Operation (Bemerkungen): Lymphdrüse intakt. — Tumor: Größe 6 : 4 cm. Tumor umwuchert die Carotis

int. und ext., deren Wandung verdünnt ist (Fixierung an der Media). Carotis comm. nur locker mit dem Tumor verbunden. Aus der Carotis int. treten mehrere Arterienästchen in die Geschwulst.

Fall 4. Autor: Paltauf 1892. — Alter und Geschlecht: 18 Jahre, weiblich. — Seite: links. — Anamnese: Schwächliche Pat., die schon längere Zeit an Pleuritis litt. Erstes Auftreten des Tumors unbekannt. — Lokaler Status: Kleinhühnereigroße Geschwulst 2 Querfinger breit unterhalb des Proc. mastoideus am innern Rande des Kopfnickers. Der Tumor wurde für ein tbc. Lymphom gehalten. — Operateur: Gersuny 1886. — Operation: Unterbindung der 3 Carotiden. — Ausgang: Heilung. — Recidiv: Keines (nach 4 Jahren). — Bemerkungen: Es blieb eine Parese des linken Stimmbandes zurück. — Tumor: Größe $3^1/_2 : 2$ cm. Oberfläche höckerig. Carotis ext. und int. von der Geschwulst umwachsen. Ihre Muscularis ist fixiert.

Fall 5. Autor: Paltauf 1892. — Alter und Geschlecht: 35 Jahre, männlich. — Seite: rechts. — Anamnese: Tumor seit 5 Jahren bemerkt. Seit 1 Jahr rascheres Wachstum. — Lokaler Status: Apfelgroßer Tumor. Probepunktion desselben ergibt reines Blut. — Operateur: Albert 1889. — Operation: Unterbindung der Carotis externa. Die übrigen Gefäße werden aus ihren Furchen herausgeschält. — Ausgang: Heilung. — Recidiv: Eingetreten. — Bemerkungen: Recidiv nach 1 Jahr entfernt. — Tumor: Größe 6 cm lang und 9 cm im Umfang. Tiefe Gefäßfurchen. Gefäße nicht umwachsen.

Fall 6. Autor: Kretschmar 1893. — Alter und Geschlecht: 48 Jahre, männlich. — Seite: links. — Anamnese: Geschwulst seit 1 Jahr bemerkt. — Lokaler Status: Hühnereigroße Geschwulst 2 Querfinger breit unter dem Kieferwinkel. Dieselbe ist nur mit den Gefäßen verschieblich. Man dachte an ein branchiogenes Carcinom. — Operateur: Chir. Klinik Gießen 1892. — Operation: Unterbindung der Art. thyreoidea sup. und lingualis und der Vena jugularis ext. — Ausgang: Heilung. — Recidiv: Eingetreten. — Bemerkungen: Entfernung des Recidivs war unmöglich. Es stellte einen Tumor dar, der vom Kiefer bis fast zur Clavikula reichte. — Seit der 1. Operation Lähmung des linken Stimmbandes. — Tumor: Geschwulst hühnereigroß. Die Vena jugularis ext. geht in den Tumor hinein.

Fall 7. Autor: Kopfstein 1895. — Alter und Geschlecht: 46 Jahre, weiblich. — Seite: links. — Anamnese: Tumor schon vor 16 Jahren bemerkt. Litt 3 mal an phlegmonöser Tonsillitis. In letzter Zeit oft Schmerzen in der linken Kopfseite. — Lokaler Status: Hühnereigroße Geschwulst unter dem Unterkieferrande. Tumor nicht deutlich abzugrenzen, weich-elastisch, mit mitgeteilter Pulsation. Die Diagnose wurde auf eine Geschwulst der Gl. carotica gestellt. — Operateur: Maydl 1893. — Operation: Unterbindung der Vena jugularis int., der Carotiden und der Art. pharyngea ascendens. Nach der Operation weite rechte Pupille und ziemliche Anämie. — Ausgang: Heilung. — Recidiv: Keines. — Bemerkungen: Seit der Operation ist die rechte Pupille immer weiter. Beim Schlucken spannendes Gefühl an der Rachenwand.

(Narbe). — Tumor: Größe 6:4:2,5 cm. Gefäße bis auf $^1/_4$ ihrer Peripherie vom Tumor umwachsen.

Fall 8. Autor: Kopfstein 1895. — Alter und Geschlecht: 34 Jahre, männlich. — Seite: links. — Anamnese: Tumor vor 4 Jahren bemerkt. Seit kurzem Schwerhörigkeit und Ohrensausen links. — Lokaler Status: Geschwulst reicht vom Proc. mastoideus bis zur Höhe der Incisura thyreoidea. Oberfl. grob höckerig. Am unteren Pol einige derbe, mandelgroße Lymphdrüsen. Pulsation. Bei der Systole ein schwirrendes Geräusch hörbar. Durch Kompression auf den Tumor verkleinert er sich. Durch Druck auf die Carotis bringt man die Pulsation zum Schwinden. Der Tumor wird dabei nicht kleiner. Operateur: Maydl 1895. — Operation: Unterbindung der 3 Carotiden, der Art. thyreoidea sup., lingualis und maxillaris ext. wie auch der Art. pharyngea ascendens. Unterbindung der Vena jugularis int. Resektion von Sympathikus und Vagus samt Nerv. hypoglossus. — Ausgang: Heilung. — Bemerkungen: Vagus- und Sympathicusparese. Ohrensausen verschwunden. Die entfernten Drüsen sind von Tumorgewebe infiltriert. — Tumor: Größe ca. 7,5 : 5 cm. Tiefe Gefäßfurchen. Oberer Pol der Geschwulst höckerig.

Fall 9. Autor: Malinowsky 1899. — Alter und Geschlecht: 30 Jahre, weiblich. — Seite: rechts. — Anamnese: Tumor seit 10 Jahren bemerkt. Zuletzt etwas rascheres Wachstum. — Lokaler Status: Über dem Tumor deutliches Frémissement. Pulsation. Bei der Auskultation eigentümliches Geräusch. Geschwulst adhärent in der Tiefe. — Operateur: Malinowsky 1895. — Operation: Unterbindung der 3 Carotiden, der Art. thyreoidea sup., maxillaris ext., laryngea sup. und der Vena jugularis int. Resektion des Vagus. — Ausgang: Heilung. — Tumor: Carotis communis ganz vom Tumor umschlossen, ihre Äste nur auf der Hinterseite etwas um wachsen.

Fall 10. Autor: v. Heinleth 1900. — Alter und Geschlecht: 60 Jahre, weiblich. — Seite: links. — Anamnese: Die Geschwulst wurde schon vor 37 Jahren bemerkt. Sie soll aufgetreten sein nach einer Zahnextraktion mit Kieferrandbruch und nachfolgender Entzündung. Kopfschmerzen. Schmerzhafte Spannung am Halse. — Lokaler Status: Tumor hinter dem Kieferwinkel. Derselbe ist gut abgrenzbar, aber fast gar nicht beweglich. Geringe Pulsation (übertragen von der Carotis). In der Gegend des unteren Geschwulstpoles ein 2. zwetschengr. weicher Tumor. — Operateur: v. Heinleth 1896. — Operation: Sämtliche Gefäße und Nerven konnten erhalten werden. Entfernung auch des 2. Tumors, der als eine Lymphdrüse erkannt wird. — Ausgang: Heilung. — Recidiv: Keines, nach 4 Jahren. — Tumor: Größe 8 : 5 : 3,5 cm mit einem Umfang von 21 cm. Tiefe Gefäßfurchen. Geschwulst ist außen durch den Druck des M. sterno-cl.-mast. abgeplattet. Sie besteht aus 2 verschieden großen Lappen, die durch einen Isthmus verbunden sind. Letzterer ist durch die eingelagerten Carotiden entstanden.

Fall 11. Autor: Siniouschine 1901. — Alter und Geschlecht: 41 Jahre, weiblich. — Seite: rechts. — Anamnese: Tumor vor 8 Jahren bemerkt bei Anlaß einer Laryngitis. Zahnneuralgien und Ohrenschmerzen rechts. Schluckbeschwerden. — Lokaler Status: Tumor weich, nicht

adhärent, pulsierend. — Operateur: Siniouschine 1900. — Operation: Unterbindung der 3 Carotiden. — Ausgang: Heilung. — Bemerkungen: Parese der unteren Facialisäste. Zunge weicht nach links ab. — Tumor: Größe 4 : 6 cm. Carotis interna fast ganz vom Tumor umwachsen.

Fall 12. Autor: Reclus u. Chevassu 1903. — Alter und Geschlecht: 49 Jahre, weiblich. — Seite: links. — Anamnese: Tumor seit 5 Jahren bemerkt. Patientin leidet gleichzeitig an einem Sarkom der linken Mamma. — Lokaler Status: Tumor mit rhythmischer Pulsation. Buckelt die seitliche Pharynxwand nach innen zu vor. Nicht gut abzugrenzen. — Operateur: Reclus 1903. — Operation: Keine Unterbindungen (außer einem kl. Ast der Art. thyreoidea sup.). Durchschneidung des Tumors zur Lösung der Carotis interna. 2 Drüsen am oberen Pol der Geschwulst werden mit entfernt. — Ausgang: Heilung. — Bemerkungen. Untere Facialisäste gelähmt. Zunge weicht nach rechts ab. Kleine Fistel bis zum 16. Tag. Drüsen normal. — Tumor: Größe 4,5 : 3,5 : 2,5 cm. Kleinhöckerige Geschwulst mit 2 tiefen Gefäßfurchen.

Fall 13. Autor: Scudder 1903. — Alter und Geschlecht: 25 Jahre, weiblich. — Seite: rechts. — Anamnese: Seit 9 Jahren wurde die Geschwulst bemerkt. — Lokaler Status: Harter Tumor, der nur in transversaler Richtung verschiebbar ist. Pulsation ohne Volumveränderung der Geschwulst. — Operateur: Scudder 1902. — Operation: Unterbindung der 3 Carotiden. — Ausgang: Heilung. — Tumor: Pflaumengroßer, stark vaskularisierter Tumor.

Fall 14. Autor: Mönckeberg 1905. — Alter und Geschlecht: 52 Jahre, männlich. — Seite: links. — Anamnese: Tumor seit 2—3 Jahren bemerkt. Wuchs in letzter Zeit rascher. Seit einigen Wochen Druckempfindlichkeit. — Lokaler Status: Unterhalb des linken Kieferwinkels ein derber, schmerzhafter, knapp hühnereigroßer Tumor. In der Tiefe ist derselbe nicht gut abgrenzbar. Am unt. Ende der Geschwulst fühlt man die Carotis pulsieren. — Operateur: Chir. Klin. Gießen 1895. — Operation: Unterbindung der Carotiden, der Vena jugularis int. und Resektion des Vagus. Durchtrennung des Nervus hypoglossus. — Ausgang: Exitus am 3. Tage p. operat. — Bemerkungen: Hemiplegie rechts, Aphasie mit Bewußtlosigkeit. Schluckpneumonie. Sektion bestätigt diese Diagnose. — Tumor: Größe 6 : 5,5 : 4,5 cm. Bifurkation von der Geschwulst umwachsen. Carotis ext. geht in die Geschwulst hinein, Carotis int. liegt in einer tiefen Rinne.

Fall 15. Autor: Mönkeberg. — Alter und Geschlecht: 30 Jahre, weiblich. — Seite: links. — Anamnese: Tumor entwickelte sich seit $1\frac{1}{2}$ Jahren. Keine Beschwerden. — Lokaler Status: Weicher, fast fluktuierender, glatter, hühnereigroßer Tumor am Vorderrande des M. sterno-cl.-mast. Von der Unterlage ist derselbe nicht abhebbar. — Operateur: Chir. Klin. Gießen 1895. — Operation: Unterbindung der 3 Carotiden ist nötig. — Ausgang: Heilung. — Recidiv: Keines. — Bemerkungen: Nach der Operation rechtsseitige Facialisparese und Apathie. Am 2. Tage p. operat. Hemiplegie rechts mit Aphasie und Fieber. Allmähliches Zurückgehen sämtlicher Erscheinungen. — 4 Jahre nach der Operat. bekommt Pat. einen

inoperabeln Ovarialtumor. Exitus 2 Tage nach dem Operationsversuch. Es handelte sich um ein papilläres Adenokystom. — Tumor: Größe 4,5:4:4,5 cm. Carotis ext. von der Geschwulst auf einer Strecke von 2 cm umwachsen. Carotis int. in einer Rinne.

Fall 16. Autor: Mönckeberg 1905. — Alter und Geschlecht: 50 J., weiblich. — Seite: links. — Anamnese: Vor 3 Jahren Tumor bemerkt. Allmähliches Wachstum. Im letzten halben Jahr stärkeres Wachstum. Geschwulst bereitet der Pat. Schmerzen. — Lokaler Status: Über taubeneigroße, derbe Geschwulst in der Submaxillargegend. Dieselbe zeigt Carotispulsation. Bei Kompression der Carotis hört die Pulsation auf. Tumor wenig beweglich und nicht gut abzugrenzen. — Operateur: Chir. Klin. Gießen 1898. — Operation: Unterbindung der 3 Carotiden und der Art. thyreoidea sup. Nerven können geschont werden. — Ausgang: Heilung. — Tumor: Größe 6,5 : 4,5 : 4,5 cm. Teilungsstelle der Carotis communis umwachsen.

Fall 17. Autor: Vorliegende Arbeit. — Alter und Geschlecht: 21 Jahre, weiblich. — Seite: links. — Anamnese: Tumor seit $2^1/_2$ Jahren bemerkt. Keine Beschwerden. — Lokaler Status: Weich-elastische, gänseeigroße Geschwulst mit glatter Oberfläche. In der Tiefe ist dieselbe nicht gut abgrenzbar. Am unteren Pol des Tumors Carotispulsation fühlbar. Diagnose: Lymphom od. Struma aberrans. — Operateur: Fritzsche 1902. — Operation: Sämtliche Gefäße und Nerven können geschont werden. — Ausgang: Heilung. — Recidiv: Keines. — Bemerkungen: 4 Monate nach der Operation Entfernung eines tuberkulösen Lymphoms rechts am Halse. — Tumor: Größe 10 : 4 : 2,5 cm. Tiefe Gefäßfurchen, die den Tumor in eine obere größere und zwei untere kleinere Partien teilen.

Fall 18. Autor: Vorliegende Arbeit. — Alter und Geschlecht: 20 Jahre, weiblich. — Seite: links. — Anamnese: Vor 7 Jahren Tumor bemerkt. Lokal und innerlich Arsenbehandlung. Vor 2 Jahren Operationsversuch. Geringe Atembeschwerden beim Bücken. — Lokaler Status: Knabenfaustgroße, runde Geschwulst mit Fortsatz hinter der Ohrmuschel nach aufwärts. Tumor weich und pulsierend. Schwirren fühlbar. Bei der Auskultation Rauschen hörbar. Kompression der Carotis bringt das Rauschen und die Pulsation zum Schwinden. Tumor läßt sich auf Druck über die Hälfte verkleinern. Er buchtet die seitliche Rachenwand vor. — Operateur: v. Mikulicz 1891. — Operation: Blutung aus der Vena jugularis communis. Unterbindung der Carotis communis und int., der Vena jugularis communis und int. Abklemmung des oberen Tumorzipfels, der gelassen wird. Durchtrennung des N. hypoglossus. Reichlicher Blutverlust. Am Ende der Operation Collaps. — Ausgang: Exitus am 2. Tage p. operat. — Bemerkungen: Pat. ist nach der Operation heiser. Verschluckt sich. Linke Pupille klein und reaktionslos. Zunge weicht nach links ab. Die Sektion ergibt doppelseitige Schluckpneumonie. Der Vagus ist durchtrennt. — Tumor: Carotis communis und ihre Äste vom Tumor umwachsen.

Im Anschluß an diese Beobachtungen mögen noch die **bei Sektionen zufällig gefundenen Fälle** von Tumoren der Glandula carotica Erwähnung finden.

1. Fall, beobachtet von Hedinger (1904). Zufälliger Befund bei der Autopsie einer 62 Jahre alten Frau. Rechtsseitiger, abgekapselter Tumor. Größe 3 : 1,5 : 1,5 cm.

2. Fall, beobachtet von Oberndorfer (1905). Bei der Autopsie einer 58jährigen Frau, die an schwerer, fortschreitender Osteomalacie litt, fiel bei der Durchschneidung der Halsorgane ungefähr in der Höhe der Teilungsstelle der Carotis — Kehlkopf und Zunge durften aus äußeren Gründen nicht mit entfernt werden — aus der rechten Halsseite ein quer abgeschnittenes, halb hühnereigroßes Stück eines Organes heraus, das durch sein eigentümliches Aussehen und seine Konsistenz auffiel; der nachfühlende Finger konnte die zweite Hälfte dieses Organs, das mit der Nachbarschaft in keinerlei festerem Zusammenhang stand, entfernen. Die beiden bei der Sektion getrennten Stücke bildeten zusammen eine nahezu hühnereigroße Geschwulst. Tumor braunrot, von der Konsistenz des normalen Gehirns. Er zeigte Reste einer gefäßreichen, bindegewebigen Kapsel. Nirgends ließ sich der Eintritt eines größeren Gefäßes in die Geschwulst erkennen. Die glatte Oberfläche zeigt nur einige tiefere Einziehungen des Gewebes, die das ganze Organ in einzelne nur durch kleine Furchen voneinander getrennte Lappen teilen. Die Geschwulst konnte bei der unvollständigen Sektion der Halsorgane in ihrer genauen Topographie und ihrem Verhältnis zu den Gefäßen nicht so exakt, als es wünschenswert gewesen wäre, untersucht werden. Der mikroskopische Befund aber erwies sich als nahezu identisch mit den übrigen Beobachtungen von Neubildungen der Gl. carotica.

Als letzten Fall erwähnen wir eine zweite von v. Heinleth exstirpierte Carotisdrüsengeschwulst, den erst kürzlich Leithoff veröffentlicht hat (Histologisches vergl. S. 294).

Es handelte sich um eine Geschwulst, die aus zwei Abteilungen bestand, einer kleineren etwa pfirsichgroßen und einer größeren von dem Umfange einer Frauenfaust. Ihrer ganzen Lage nach müßte sie als ein Derivat der Carotisdrüse bezeichnet werden. Sie zeigte eine knollige Beschaffenheit und war ziemlich gut abgegrenzt, stellenweise sogar durch eine Art Kapsel, welche jedoch mehrfach durchbrochen schien.

Klinische Daten über diese Beobachtung finden sich in der Arbeit von Leithoff nicht angegeben.

In der Dezembernummer des Practitioner vom Jahre 1904 beschrieb Hastings Gilford drei Fälle von angeblichen Endotheliomen der Carotisdrüse, die er zu den 1888 von Hutchinson beschriebenen „submastoid potato tumours" rechnet. Wir haben diese Fälle absichtlich nicht in unsere Tabelle aufgenommen, da wir mit Mönckeberg der Ansicht sind, daß es sich bei jenen Geschwülsten nicht um Tumoren der Glandula carotica gehandelt hat. Die Geschwülste fanden sich bei Männern von 52, 62 und 74 Jahren. Sie lagen bloß den Carotiden auf, ohne die Gefäße selbst zu umwachsen. Ihre Entwicklungsdauer betrug 3 Monate bis $1\frac{1}{2}$ Jahre. In den beiden ersten Fällen, die operiert wurden, saß die Geschwulst an der linken Seite des Halses. Im dritten Falle war der Tumor doppelseitig aufgetreten. Der erste Patient wurde geheilt, der zweite erlag einem 6 Wochen nach der Operation aufgetretenen Recidiv. Der dritte Patient starb unoperiert. Bei der Sektion fanden sich Lebermetastasen. Auf dem Durchschnitt zeigten diese Tumoren eine kompakte, grauweiße, feuchte

Oberfläche, welche auffallend einer durchschnittenen Kartoffel glich. Die Geschwülste waren von derber Konsistenz und knolliger Beschaffenheit. Mikroskopisch bestanden sie aus embryonalem Bindegewebe, welches zu einem grobmaschigen Reticulum angeordnet war. Dazwischen fanden sich Zellen von runder oder ovaler Gestalt in unbestimmter alveolärer Anordnung. Stellenweise zeigte sich Blutpigment und Anhäufung von Lymphocyten. Im zweiten Falle kamen zwischen den gewöhnlichen Zellen auch Riesenzellen, umgeben von Lymphräumen, zur Beobachtung. Die histologische Beschreibung und die beigegebenen Abbildungen in der Arbeit von Hastings Gilford ergeben keinen bestimmten Anhaltspunkt für einen Tumor der Glandula carotica. Gegen eine solche Annahme spricht auch der Umstand, daß die Tumoren nur auf den Carotiden ruhten und die Gefäße nicht umwuchsen. Die Geschwülste waren nur an der Carotisscheide adhärent. Auch die trockene, blutarme, einer durchschnittenen Kartoffel gleichende Schnittfläche, die Hastings Gilford von seinen Fällen beschreibt, stimmt nicht mit den bis jetzt erhobenen Befunden von Carotisdrüsentumoren, bei denen es sich um sehr blutreiche, meist poröse Schnittflächen aufweisenden Geschwülste handelt. Wir haben deshalb, nach genauem Studium jener Arbeit, diese Fälle als nicht genügend sicher gestellte aus der Gruppe der Carotisdrüsengeschwülste ausscheiden zu müssen geglaubt.

Die in der Tabelle aufgeführten Fälle (S. 297 ff.) erlauben uns, da sie wohl alle bisher am Lebenden gemachten Beobachtungen darstellen, ein ziemlich vollständiges **klinisches Bild** der Tumoren der Glandula carotica zu entwerfen. Für letzteren Punkt nicht in Betracht kommen der Fall Leithoff, wo klinische Daten fehlen, und die Fälle von Hedinger und Oberndorfer, wo die Geschwulst intra vitam nicht diagnostiziert wurde, offenbar weil sie während des Lebens keine Erscheinungen machte.

Die Geschwülste der Carotisdrüse haben entsprechend ihrer Entwicklung eine ganz bestimmte, charakteristische Topographie. Sie liegen direkt an der Bifurkationsstelle der Carotis communis; meist sitzen sie sogar in der Teilungsstelle selbst. Letzterer Umstand hat ihnen auch die Bezeichnung eines Tumor intercaroticus eingetragen. In der großen Mehrzahl der Fälle findet man etwa folgendes Verhalten. Die größere Partie der Geschwulst liegt hinter den Gefäßen, wie denn auch die Untersuchungen von Rieffel und Princeteau (zit. nach Reclus u. Chevassu) gezeigt haben, daß die Glandula carotica mehr hinter der Carotisteilung ihren normalen Sitz hat. Eine zweite und meist kleinere Partie des Tumors tritt zwischen der Carotis externa und interna hindurch. Die Geschwülste reiten also auf der Carotisbifurkation oder liegen ihr, wie sich von Heinleth ausdrückt, wie ein Zwerch-

sack auf. Die Folge davon ist, daß die Carotis externa und interna auseinandergedrängt werden und einen weit größeren Winkel bilden als ihn die normale Teilungsstelle zeigt. Ferner ist charakteristisch für die Carotisdrüsengeschwülste, daß sie bei ihrem weiteren Wachstum die Gefäße umringen, und zwar kann dies sowohl bei der Carotis communis als bei ihren Ästen der Fall sein. Schließlich kann es soweit kommen, daß die Gefäße ganz von Tumorgewebe eingeschlossen werden. In unserem ersten Falle waren die Gefäße nur zu zwei Dritteilen ihres Umfanges von der Neubildung umschlossen, während im zweiten Falle die Carotis communis und ihre Äste vollständig vom Tumor umwachsen waren. Ein vollständiges Eingeschlossensein der Gefäße (meist der C. ext. und int.) in den Tumor fand sich auch in den Fällen von Marchand, Paltauf (Fall 3 und 4), Malinowski und Mönckeberg (Fall 14, 15 und 16). Auf Grund dieses Verhaltens ist die Annahme berechtigt, daß die Carotisdrüsentumoren zuerst hinter der Carotis entstehen und dann erst später von hinten her die Gefäße umwachsen. Erwähnt sei hier nur, daß die Umwachsung der Carotis interna vom Tumor im Falle Marchands als weitere Konsequenz dazu geführt hatte, daß das Lumen des Gefäßes eingeengt wurde, und es dabei schließlich zur Thrombosierung der Arterie kam. Außer mit den Carotiden können die in Frage stehenden Neubildungen auch mit anderen Gebilden in Beziehung treten. Die Vena jugularis communis kann verlagert werden; sie kann auch mit der Geschwulst verwachsen. Im Falle 6 unserer Tabelle ging die Vena jugularis externa in den Tumor hinein. Weiterhin können die Geschwülste mit den Nerven (Vagus, Sympathikus, Hypoglossus) Beziehungen eingehen. So verlief zum Beispiel in unserem Breslauer Fall der Nerv. hypoglossus direkt in der Geschwulst, so daß er reseziert werden mußte. Der Musc. sterno-cleido-mastoideus wird oft durch den Tumor nach außen verdrängt. Im Falle von Heinleth war die Geschwulst durch den Druck dieses Muskels außen abgeplattet worden. Je nach der Größe, die diese Tumoren erreichen, können sie in der Folge in Verbindung treten mit der Wirbelsäule und ihren Muskeln, ferner mit der seitlichen Rachenwand und der Schädelbasis. Bei unserer zweiten Beobachtung fand sich ein Tumor, der bis in die Gegend des Foramen jugulare verlief und die seitliche Pharynxwand vorbuchtete. Letzteres Verhalten ist auch im Falle Reclus angegeben.

Die Tumoren der Carotisdrüse erlangen in der Regel keine sehr erhebliche Größe. Meist handelt es sich um ungefähr hühnerei-

große Geschwülste. Aber auch ausgedehntere Geschwulstbildungen sind beobachtet worden. In unserem zweiten Falle zeigte die Neubildung die Größe einer Knabenfaust, außerdem sandte der Tumor noch einen Fortsatz nach oben gegen die Schädelbasis. Eine noch größere Ausbildung der Geschwulst zeigte die Patientin von Heinleths. Letzterer berechnete die Größe dieses Tumors auf 224 ccm. Die Geschwulst war aber auch zugleich die älteste von allen Beobachtungen und bestand schon über 30 Jahre. Auch der zweite von v. Heinleth operierte Fall, über den Leithoff berichtete, erreichte eine beträchtliche Größe. Die Geschwulst bestand aus zwei Abteilungen, einer kleineren etwa pfirsichgroßen und einer größeren von dem Umfange einer Frauenfaust.

Die Konsistenz wird als sehr verschieden angegeben. Von Heinleth bezeichnet die Konsistenz in dem von ihm mitgeteilten Falle als mäßig hart, während Kretschmars Patient angab, daß die Geschwulst im Anfang sehr hart gewesen sei. Harte Konsistenz des Tumors finden wir auch verzeichnet im Falle Scudders und ferner in den Fällen 14 und 16 von Mönckeberg. Sonst ist meist angegeben, daß es sich um weiche oder weich elastische Neubildungen gehandelt habe. Letzteres war auch in unseren zwei Beobachtungen der Fall.

Gehen wir nun weiter in der Beschreibung der grob-anatomischen Verhältnisse der Tumoren der Glandula carotica und betrachten der Reihe nach die äußere Form, Kapsel, Schnittfläche und das Verhältnis des normalerweise zur Carotisdrüse ziehenden kleinen Gefäßastes.

Auf Grund der vorhandenen Beobachtungen läßt sich über die äußeren Formverhältnisse der in Frage stehenden Geschwulsttypen ungefähr folgendes sagen. Abgesehen von den mehr oder weniger tiefen Gefäßfurchen, die die Geschwulst gewissermaßen in Lappen teilen, sind die Tumoren im ganzen eiförmig, von glatter oder leicht und flach höckeriger Oberfläche. Grob höckerige Beschaffenheit der Geschwulst zeigte sich nur bei Fall 8 von Kopfstein.

Bei unserem Breslauer Fall sind wir leider nicht in der Lage, nähere Auskunft über diese grob- anatomischen Verhältnisse zu geben, da uns außer einem Stück zur mikroskopischen Untersuchung die Geschwulst selbst nicht zur Verfügung stand.

Die Tumoren der Glandula carotica sind umgeben von einer gleichmäßigen, bindegewebigen Kapsel, die in einzelnen Fällen von zahlreichen Venen durchzogen sein kann. In unserem Breslauer,

von Prof. v. Mikulicz operierten Falle, findet sich im Operationsbericht angegeben, daß dicke Venen über die Geschwulst zogen, von denen drei fast bleistiftdicke in den Tumor eintraten. Bei unserer Patientin aus Glarus waren solche Kapselvenen zwar auch vorhanden, doch zeigten sie eine weit geringere Entwicklung. Leitholf erwähnt von seinem Fall, daß die Geschwulstkapsel mehrfach durchbrochen schien. Dagegen finden wir auch in den beiden gelegentlich einer Autopsie beobachteten Fällen von Hedinger und Oberndorfer gut eingekapselte Neubildungen. Der Tumor von Oberndorfer ließ sich ohne Schwierigkeit aus der Kapsel ausschälen, indem diese nur leicht mit der glatten Geschwulstoberfläche zusammenhing.

Auch in bezug auf die Schnittfläche zeigen die bis jetzt mitgeteilten Beobachtungen von Carotisdrüsentumoren im großen und ganzen eine ziemliche Übereinstimmung. Auf dem Schnitte erscheinen die Geschwülste von braunroter bis grauroter Farbe. Die Schnittfläche ist größtenteils porös, feinschwammig. In unserem Falle aus Glarus sah sie derjenigen einer parenchymatösen Struma täuschend ähnlich. Neben porösen Stellen zeigen sich auch Partien von körniger Beschaffenheit, dann Herde von gelber oder grauer Farbe, die mehr kompakt erscheinen. Allgemein hervorgehoben wird, daß die Geschwulstmassen auf dem Durchschnitt sehr blutreich erscheinen. Auf der Schnittfläche erblickt man außerdem oft bindegewebige Septen, die meistens eine radiäre, gegen das Zentrum der Geschwulst gerichtete Anordnung erkennen lassen. Namentlich in der Umgebung der Gefäße, wo dieselben vom Tumor umwachsen sind, ist das Geschwulstgewebe fibrös. Doch zeigt sich auch gerade hier, wie z. B. in einem Falle von Mönckeberg hervorgehoben wird, eine weichere, wie poröse oder feinkörnige Struktur.

Über das Vorkommen eines aus der Bifurkationsstelle zum Tumor ziehenden Gefäßes, entsprechend der früheren Drüsenarterie, finden sich nur spärliche Angaben. In zwei Fällen von Paltauf, nämlich in dem von Maydl und dem von Dittel operierten Falle, waren in die Geschwulst führende Gefäßästchen nachzuweisen. Von Heinleth und Oberndorfer dagegen geben von ihren Geschwülsten ausdrücklich an, daß der Eintritt eines nennenswerten Gefäßes nicht zu erkennen gewesen sei. Ein Fehlen dieser Drüsenarterie kann ferner wohl mit Sicherheit angenommen werden in den Fällen 5, 10, 12 und in unserem Falle aus Glarus. Bei diesen Fällen wurde, wie wir später noch genauer berichten werden, die Geschwulst von den Carotiden abgelöst. Dabei mußte

aber nie ein zum Tumor gehendes Gefäß unterbunden werden. Als Erklärung für das Fehlen eines Gefäßastes, der in die Geschwulst eintritt, dürfte vielleicht die Annahme von Heinleths richtig sein, daß durch die Größe des Tumors und den damit entstandenen Druck eine Obliteration des kleinen Gefäßes eintritt. Die Ernährung der Mehrzahl der Carotisdrüsengeschwülste findet also wohl von der Peripherie aus mit Hilfe der gefäßreichen Kapsel statt.

Wegen ihrer besonderen praktischen Wichtigkeit möge nun hier gleich die Frage der Malignität und des Recidivs der Tumoren der Glandula carotica besprochen werden, eine Frage, die, wie früher erwähnt, vom rein histologischen Standpunkt aus sehr verschieden beantwortet wurde.

Schon im ersten beobachteten Falle von Marchand war eine offenbare Malignität der Geschwulst nicht zu verkennen. Die Adventitia der Gefäße war in die Geschwulst einbezogen. In das Lumen der Carotis interna ragten zwei kleine, graurötliche Geschwulsthöckerchen hinein. Aber auch der Sympathikus war nicht verschont geblieben. Da, wo er in den Tumor eintrat, waren seine Elemente auseinandergedrängt und befanden sich im Zustande der Degeneration. Ein Durchwuchern der Gefäßwände fand sich auch im Falle 7 von Kopfstein. An einer Stelle war in der Membrana elastica der Carotis interna eine mäßige Geschwulstinfiltration zu konstatieren. Bei zwei Fällen von Paltauf (Fall 3 und 4) waren die Gefäße mit ihrer Muscularis beziehungsweise Media fixiert. In Fall 3 ist sogar angegeben, daß die Wand der beiden Carotiden verdünnt gewesen sei.

Auch Durchbrüche der Geschwulstkapsel sind beobachtet worden, so in zwei Fällen von Mönckeberg und in dem von Leithoff mitgeteilten.

Die regionären Lymphdrüsen fanden sich nur in einem Falle (Fall 8 von Kopfstein) mit Tumorgewebe infiltriert. Dittel, v. Heinleth und Reclus haben bei ihren Operationen ebenfalls Drüsen mit entfernt; die mikroskopische Untersuchung derselben ergab aber in allen Fällen nichts verdächtiges.

Lokale Recidive wurden bei den in Frage stehenden Tumoren im ganzen drei beobachtet. Albert operierte eine Carotisdrüsengeschwulst, wobei nach einem Jahre ein Recidiv entfernt werden mußte (Fall 5). Leider fehlen weitere Angaben über den zweiten Tumor. Wichtig für die Frage nach dem Recidiv der Neubildungen der Glandula carotica ist besonders die Beobachtung von Kretschmar. Der Patient, von dem Kretschmar berichtet, kam

ein halbes Jahr nach der ersten Operation wieder und besaß einen derben, unbeweglichen Tumor, der das ganze vordere Halsdreieck einnahm und bis fast zur Clavikula herabreichte. Daneben fanden sich einzelne derbe Lymphdrüsen. Bei der Operation erwies sich der recidivierte Tumor als inoperabel; es konnten nur die Lymphdrüsen entfernt werden. Die mikroskopische Untersuchung derselben, sowie die Untersuchung eines probeexidierten Stückes des Tumors selbst ergab das gleiche histologische Bild wie die Muttergeschwulst. In 5 Fällen unserer Tabelle ist ausdrücklich hervorgehoben, daß kein Recidiv eingetreten sei, und zwar wurden die betreffenden Patienten meist nach Ablauf von 4 Jahren als recidivfrei erkannt (Fälle 2, 4, 10, 15). Bei den anderen Beobachtungen fehlen diesbezügliche Angaben. Auch unsere erste Patientin ist bis jetzt recidivfrei geblieben.

Wie verhält es sich nun, abgesehen von den regionären Lymphdrüsenmetastasen, ferner mit einer eventuellen weiteren Metastasierung dieser Geschwülste?

In 3 Fällen (Fall 1, 14 und 18), wo die Patienten starben und ein Sektionsbefund mitgeteilt wird, wurde das Vorhandensein von Metastasen völlig vermißt. Im Falle 18 fand man bei der Autopsie einen Ovarialtumor, der sich als ein papilläres Adenokystom erwies. Bei unserer Breslauer Beobachtung vermochte die Sektion ebenfalls keine metastatischen Geschwulstherde aufzudecken.

Die Kranke, welche von Reclus operiert wurde, litt gleichzeitig an einem nußgroßen Tumor der linken Brustdrüse. Derselbe bestand erst seit 3 Monaten, während die Geschwulst am Halse schon vor 5 Jahren zum ersten Male bemerkt wurde. Reclus legte sich zunächst die Frage vor, ob vielleicht die beiden Tumoren im Zusammenhang ständen? Die histologische Untersuchung des Mammatumors ergab aber ein „typisches Sarkom".

Der Tumor, wegen dem unsere Patientin aus Glarus einige Monate nach der Operation wieder das Krankenhaus aufsuchte, legte uns zunächst den Gedanken nahe, es könnte sich um eine Carotisdrüsengeschwulst der anderen Seite handeln. Mikroskopisch erwies sich aber die Geschwulst als tuberkulöse Lymphdrüse unter dem Bilde großzelliger Hyperplasie mit teilweiser Verkäsung.

Auf Grund der angeführten Tatsachen neigt denn auch die Mehrzahl der bisherigen Beobachter zu der Ansicht, daß die Tumoren der Glandula carotica zu den relativ benignen Formen der malignen Geschwülste zu zählen sind.

Über die Entstehung dieser seltenen Neubildungen lassen

sich keine genauen Angaben machen. In Fall 7 ging angeblich dem Auftreten der Geschwulst eine phlegmonöse Tonsillitis voran. Die Patientin v. Heinleths will die Geschwulst im Anschluß an einen Kieferrandbruch infolge schwieriger Zahnextraktion, an den sich noch eine Entzündung anschloß, erhalten haben. Bei der Beobachtung von Siniouschine wird von der Patientin anamnestisch als Ursache der Geschwulstbildung eine Laryngitis angegeben. Es braucht wohl kaum bemerkt zu werden, daß es sich hier um Nebenbefunde handelt, um Krankheiten, bei deren Anlaß die betreffenden Personen zum ersten Mal auf ihren Tumor aufmerksam gemacht wurden.

Die Patientin, bei deren Obduktion Oberndorfer als Nebenbefund einen Carotisdrüsentumor fand, litt an schwerer, fortschreitender Osteomalacie. Oberndorfer faßt zwar selbst das Zusammentreffen beider Befunde als ein zufälliges auf. Doch dürfte es sich nach ihm empfehlen, bei Fällen von Osteomalacie die Glandula carotica, bei Tumoren derselben das Knochensystem zu untersuchen. Vielleicht könnte sich doch einmal ein ätiologischer Zusammenhang beider Krankheiten zeigen. Die bisherigen Beobachtungen geben dafür, wie Oberndorfer selbst angibt, allerdings keinen Anhaltspunkt.

Die Anamnese der mit Carotisdrüsentumoren behafteten Patienten läßt uns noch auf einen anderen Punkt achten, nämlich auf die Zeit der Entstehung dieser Neubildungen. v. Heinleth ist es aufgefallen, daß fast alle Tumoren der Glandula carotica am Ende der Pubertätszeit in die Erscheinung traten. Er hat deshalb die Hypothese ausgesprochen, es könnte sich gegenüber dem mit dem Ende der Pubertätszeit eintretenden Stillstand der Organentwicklung um eine abnorme Weiterentwicklung der Glandula carotica, um eine geschwulstmäßige Hyperplasie handeln. Eine erweiterte Kasuistik lehrt uns aber, daß die Geschwülste sowohl früher als auch später auftreten können. Fall 13 von Scudder betrifft eine Patientin, welche schon mit 16 Jahren ihre Geschwulst bemerkte, während Mönckeberg in Fall 14 von einem Kranken berichtet, bei dem der Tumor erst im 50. Lebensjahre auftrat. Meist handelt es sich aber um Personen im besten Lebensalter. Es mag dies wohl damit zusammenhängen, daß im höheren Alter die normale Carotisdrüse, wie zuerst Schaper gezeigt hat, atrophiert und fibrös verändert wird. Die Frage, ob die ersten Anfänge der Geschwulst, wie Marchand annimmt, auf die erste Lebenszeit zurückgeführt werden müssen, muß vorläufig unentschieden bleiben.

Das Wachstum der Carotisdrüsentumoren ist meist ein lang-

sames. Nur ein rascheres Wachsen der Geschwulst in der letzten Zeit wird von einzelnen Patienten angegeben, so in den Fällen 3, 5, 9, 14 und 16. Die Geschwulst, welche v. Heinleth entfernte, hatte schon 37 Jahre bestanden.

Das Geschlecht scheint keinen großen Einfluß auf das Zustandekommen dieser Neubildungen zu haben. Berücksichtigen wir mit Einschluß unserer eigenen Fälle die bis anhin gemachten Beobachtungen, so ergibt sich, daß 14 Frauen und 6 Männer Neubildungen der Carotisdrüse aufwiesen. (Im Falle Leithoffs ist nicht angegeben, ob es sich um einen Mann oder eine Frau gehandelt hat.) Bis jetzt waren es also häufiger Frauen, bei denen sich Tumoren der Carotisdrüse entwickelten.

Was die Seite anbetrifft, auf der Tumoren der Carotisdrüse zur Beobachtung kamen, so saß unter 20 Fällen die Neubildung 12mal links, 8mal rechts. (In Leithoffs Beobachtung war die Neubildung auch einseitig, doch findet sich keine Angabe, ob die Geschwulst rechts oder links gesessen habe.) Es läßt sich also ein geringes Überwiegen der linken Seite konstatieren. v. Heinleth hat als Grund für das häufigere Auftreten der Geschwülste auf der linken Seite die anatomischen Verhältnisse der Art. carotis communis sinistra verantwortlich gemacht. Er meint, daß durch den Anprall der Blutwelle, welche in die linke Carotis direkt vom Herzen aufsteigt, mehr oder weniger ein mechanischer Reiz auf das Gefäßsystem der Glandula carotica und auf diese selbst ausgeübt wird. Seine Hypothese sucht er zu stützen durch das häufigere Vorkommen der Apoplexien in der linken Hirnhemisphäre und durch die von Thoma in seinem Lehrbuch aufgestellten histomechanischen Prinzipien. Dieser Erklärungsversuch scheint uns zu gekünstelt zu sein.

Wir gehen über zur Symptomatologie Neubildungen.

Die subjektiven Symptome, welche im Verlauf des Bestehens von Carotisdrüsentumoren auftreten können, sind wenig charakteristisch. Wir finden Angaben über vage Schmerzen, wie leichte Druckempfindlichkeit, Kopfschmerzen, Schmerzen in der Umgebung der Geschwulst, Gefühl von Spannung am Halse. Ferner wurden in einzelnen Fällen noch Schwerhörigkeit mit Ohrensausen auf der Seite des Tumors (Fall 8), Zahnneuralgien und Schluckbeschwerden (Fall 11) beobachtet. In anderen Fällen waren keinerlei Beschwerden vorhanden. Bei der Mehrzahl der Patienten waren es wohl weniger die Beschwerden als vielmehr kosmetische Rücksichten, welche eine operative Entfernung des Tumors veranlaßten.

Für die Stellung der Diagnose sind die objektiven Symptome wichtiger. Vor allem kommt die typische Lage dieser Tumoren in der Fossa carotica in Betracht, von der wir schon weiter oben genauer berichtet haben. Das Typische der Lage kann allerdings etwas verwischt werden, wenn die Geschwulst durch weiteres Wachstum eine erhebliche Ausdehnung erreicht hat und einen großen Teil der seitlichen Halsregion einnimmt.

In vielen Fällen von Tumoren der Glandula carotica ist eine gewisse Unbeweglichkeit der Geschwulst konstatiert worden. Dieselbe ist hauptsächlich in vertikaler Richtung ausgesprochen. Der Sitz der Neubildungen in der Bifurkation der Carotis erklärt diese Unbeweglichkeit genügend. Meist handelt es sich um gut abgrenzbare Geschwülste, nur wenige Beobachter erwähnen, daß der Tumor undeutlich abzutasten war.

Charakteristisch für unsere Geschwülste sind weiterhin gewisse Pulsationserscheinungen. Dieselben fehlten nur in wenig Fällen, wie in unserem ersten und bei einer Patientin v. Heinleths. In einigen Krankengeschichten finden sich darüber keine genaueren Angaben, dagegen ist in den Beobachtungen 1, 2, 7, 8, 9, 11, 12, 13 und 16 ausdrücklich die Erscheinung der Pulsation hervorgehoben. Auch bei unserem Fall aus Breslau handelte es sich um eine pulsierende Geschwulst.

Die Pulsation ist immer eine von der Carotis mitgeteilte, die verschwindet, wenn man das Gefäß zentral komprimiert. Bei dieser Kompression wurden keine Volumenveränderungen der Geschwulst beobachtet. Aber bei unserem Breslauer Fall finden wir im Status erwähnt, daß bei der Pulsation des Tumors eine geringe allseitige Vergrößerung desselben bemerkbar wurde.

Im gleichen Falle und bei einem Patienten von Maydl (Fall 8) ließ sich der Tumor auf Druck verkleinern, bei unserer Kranken sogar bis über die Hälfte seiner früheren Größe. Die mitgeteilte Carotispulsation erklärt sich leicht aus den nahen Beziehungen der Neubildungen zu den Carotiden.

Neben der Pulsation können auch andere Erscheinungen von seiten der Gefäße auftreten. So konstatierte man in einzelnen Fällen bei der Auskultation schwirrende Geräusche, wie z. B. in den Beobachtungen von Kopfstein (Fall 8), Malinowsky und in unserem zweiten Falle. Reclus und Chevassu wie auch Malinowsky beobachteten über der Geschwulst ein deutliches Frémissement. Bei Druck auf die Carotis verschwinden diese Geräusche. Ein eigentümliches Phänomen sahen Reclus und Che-

vassu bei ihrer Patientin. Wenn sie die Geschwulst in die Tiefe gegen den Pharynx zu drückten, so verschwand dieselbe für kurze Zeit und kehrte dann successive, synchron mit der Carotispulsation, wieder an den alten Ort zurück. In der Symptomatologie der Carotisdrüsentumoren steht diese Beobachtung bis jetzt einzig da.

Symptome von seiten des Vagus und Sympathikus wurden in den bis jetzt zur Kenntnis gelangten Fällen von Neubildungen der Carotisdrüse nicht bemerkt.

Um es also nochmals zu resumieren, stellen die Tumoren der Glandula carotica ziemlich gut abgrenzbare, meist glatte Geschwülste dar. Dieselben entwickeln sich in der Höhe der Teilungsstelle der Carotis, sind wenig verschieblich und zeigen von den Gefäßen mitgeteilte Pulsation. Ihre Konsistenz ist verschieden, meist aber eine weich elastische. Druckempfindlichkeit fehlt in der Regel, auch sind die Beschwerden, welche die Geschwülste verursachen, meist gering. Am unteren Geschwulstpol fühlt man häufig die Carotis pulsieren.

Bekanntlich ist die Halsregion ausgezeichnet durch die Zahl und Mannigfaltigkeit der dort zur Beobachtung gelangenden Geschwulstbildungen, weshalb die spezielle Diagnose einer Halsgeschwulst in vielen Fällen nicht geringe Schwierigkeiten darbietet. Bei der Differentialdiagnose der Carotisdrüsentumoren gegenüber anderen Tumoren ist verschiedenes zu beachten. Einmal ist zu berücksichtigen, daß auch andere Tumoren mit den Carotiden in Verbindung treten können und dann Pulsationserscheinungen zeigen. So ist bekannt, daß eine Anzahl von tuberkulösen Lymphomen und hauptsächlich Lymphosarkomen innige Verwachsungen mit anderen Gebilden eingehen und so auch unter anderem mit der Carotis in engste Beziehung treten kann. In einigen der mitgeteilten Beobachtungen wurde die Annahme gemacht, es handle sich um einen Lymphdrüsentumor. Im Falle 1 dachte Maydl speziell an ein Lymphom der Lückeschen Gefäßscheidendrüse. Eine Verwechslung unserer Geschwülste mit branchiogenen Tumoren ist ebenfalls sehr naheliegend. Namentlich ist es das Carcinoma branchiale, welches vermöge einer bestimmten Topographie und den oft auftretenden Verwachsungen mit den Gefäßen differential-diagnostisch in Frage kommt. Veau hat in seiner 1901 erschienen Monographie „de l'épithélioma branchial du cou" die Differentialdiagnose der branchiogenen Carcinome mit den Carotisdrüsengeschwülsten kurz besprochen. Ihm scheint eine Verwechslung dieser Tumoren miteinander ausgeschlossen. Doch stützt sich Veau

in seiner Arbeit nur auf die 4 von Paltauf mitgeteilten Tumoren der Glandula carotica. Im Falle Kretschmars wurde aber in der Tat die Diagnose auf branchiogenes Carcinom gestellt. Eine Verwechslung scheint namentlich mit einem beginnendem branchiogenen Carcinom möglich zu sein, dagegen nicht mehr, wenn in späteren Stadien die Geschwulst grobe Charakteristika eines Carcinoms aufweist. Im Falle 2 unserer Tabelle wurde unter anderem auch die Vermutung aufgestellt, es könnte sich um ein Aneurysma der Carotis handeln. Bedenkt man, daß einerseits die Mehrzahl der Aneurysmen der Carotis communis gerade an der Teilungsstelle beobachtet wird, und daß andererseits, wie wir gesehen haben, viele der Carotisdrüsentumoren gewisse Pulsationserscheinungen aufweisen, so erscheint eine Verwechslung nicht ausgeschlossen. Man wird bei der Stellung der Diagnose großen Wert auf eine genaue Analysierung der Pulsationserscheinungen legen müssen. Die aktive dilatatorische Pulsation, wie sie für Aneurysmen charakteristisch ist, fehlt den Tumoren der Glandula carotica fast immer. Bei den letzteren handelt es sich ja bloß um eine von den großen Gefäßen mitgeteilte Pulsation, bei der das Volumen der Geschwulst nicht verändert wird. Die reine Kompressibilität der Geschwulst ist für die Diagnose, wie unser Fall aus Breslau und Fall 8 der Tabelle zeigen, nicht ohne weiteres zu verwerten. In diesen Fällen ließ sich die Geschwulst wie bei einem Aneurysma auf Druck verkleinern. Etwa vorhandene Lähmungen würden für ein Aneurysma entscheiden, da solche bisher bei Geschwülsten der Glandula carotica nicht beobachtet worden sind. v. Heinleth machte zur Unterscheidung dieser beiden Affektionen auf die okulopupillären Symptome aufmerksam, welche Morelli in zwei Fällen von Aneurysma der Carotis beobachtete.

Differential-diagnostisch könnten neben anderen noch folgende in dieser Gegend gelegentlich auftretende Geschwulstbildungen in Betracht kommen. So die von Bestandteilen des großen Gefäßnervenbündels ausgehenden Fibrome und andere Tumoren der Gefäßscheide. Ferner eventuell entsprechend gelegene Strumae accessariae und die allerdings sehr seltenen, erst in neuester Zeit von Benjamins und Hulst beschriebenen Neubildungen der Glandula parathyreoidea.

Vor der Operation wurde die Geschwulst nur in wenigen Fällen als Tumor der Glandula carotica richtig erkannt, so in zwei Fällen von Maydl und bei der Patientin von Reclus.

Wir kämen endlich zur Therapie unserer Geschwülste. Da

es sich bei den Tumoren der Glandula carotica um Geschwülste handelt, die im gegebenen Fall alle Zeichen der Malignität aufweisen können, so kann die einzig rationelle Therapie nur in der operativen Entfernung der Geschwulst bestehen.

Wir können in dieser Hinsicht Reclus und Chevassu nicht zustimmen, wenn sie die Ansicht vertreten, man solle Carotisdrüsentumoren nur dann operieren, wenn ernstere funktionelle Störungen vorhanden seien oder ein rasches Wachstum den Verdacht auf Malignität erwecke. Auch bei kleineren Tumoren, welche ein ganz langsames Wachstum aufweisen, können sich, wie wir früher sahen, Zeichen unzweifelhafter Malignität zeigen, wie z. B. Destruktion der Gefäßwandungen in den Fällen 1, 3 und 4.

Alle bis jetzt am Lebenden beobachteten Fälle von Carotisdrüsengeschwülsten sind denn auch der Gegenstand eines operativen Eingriffs geworden. Daß es sich aber bei der Entfernung von solchen Tumoren um einen keineswegs leichten Eingriff handelt, zeigt ein Blick auf unsere Tabelle, welcher ergibt, daß in 13 von 18 Fällen die Carotis communis unterbunden werden mußte. Nur Albert, v. Heinleth und Reclus sowie im Falle Kretschmars und bei unserer Patientin aus Glarus (op. von Fritzsche) gelang es, den Tumor ohne Ligatur dieses Hauptgefäßes zu entfernen. Bei den Patienten der Fälle 2, 14 und 15 traten Erscheinungen ein, welche als Folge der Unterbindung der Carotis communis aufzufassen waren. Bei Maydls Patient in Fall 2 folgte der Operation eine rechtsseitige Hemiplegie mit Facialis- und Hypoglossuslähmung, verbunden mit Aphasie. Doch verschwanden nachher diese Erscheinungen bis auf ab und zu in Momenten der Aufregung auftretende aphasische Momente. Im Falle 14 kam es ebenfalls zu Hemiplegie der rechten Seite mit Aphasie und Bewußtlosigkeit. Der Kranke starb am dritten Tage nach der Operation. Zu einer gleich post operationem aufgetretenen Facialislähmung kam in Fall 15 am zweiten Tage eine Hemiplegie rechts mit Aphasie. Sämtliche Erscheinungen gingen aber allmählich wieder zurück. Bei den übrigen 10 Patienten war, soweit die Krankengeschichten darüber Auskunft erteilen, die Ligatur von keinerlei Ausfallserscheinungen gefolgt. Dieses Ligaturresultat bestätigt im allgemeinen die Tatsache, daß bei Geschwulstexstirpationen der Ausgang der Carotisligatur ein relativ günstiger ist. Man vergleiche hier die Zusammenstellungen von Pilz, Lefort und anderen, sowie die neuere Statistik über Ligatur der Carotis communis von Krahnepuhl. Die innigen Beziehungen der Carotisdrüsengeschwülste zur Carotis bedingen, daß

das Gefäß längere Zeit einem Druck ausgesetzt wird. Bei Fall 1 war der durch die Geschwulst ausgeübte Druck so stark, daß die Carotis interna eng wurde und schließlich thrombosierte. Durch die längere Kompression des die Carotiden umwachsenden Tumors wird die Entstehung eines Kollateralkreislaufes begünstigt. Die plötzliche Unterbrechung bei der Ligatur findet ein gewissermaßen vorbereitetes Gehirn. Bei zwei Fällen gingen auch sämtliche der Ligatur gefolgten Störungen wieder zurück. Nur der Kranke im Falle 14 erlag. Die Sektion bestätigte die Diagnose Hemiplegie und ergab außerdem als letzte Todesursache eine Schluckpneumonie.

Neben der Ligatur der Carotis communis und anderen größeren Arterien finden wir bei der Exstirpation von Tumoren der Glandula carotica auch relativ häufig eine Unterbindung der großen Venen am Halse, so hauptsächlich der Vena jugularis interna. In unserem Breslauer Fall war v. Mikulicz genötigt, die Vena jugularis communis zu ligieren. Auch absichtliche oder unabsichtliche Verletzungen von größeren Nerven kamen nicht selten vor. Soweit man aus den mitgeteilten Operationsberichten sieht, wurden in je vier Fällen der Vagus und der Hypoglossus reseziert oder unabsichtlich verletzt, in zwei weiteren auch der Sympathikus. Aber auch bei einigen anderen Beobachtungen zeigten nach der Operation aufgetretene Paresen, daß da und dort einer jener Nervenstämme verletzt worden war. Ohne Ligatur eines größeren Gefäßes und Verletzung eines Nerven gelang überhaupt die Entfernung der Geschwulst nur bei den Kranken, welche v. Heinleth, Reclus und Fritzsche operierten.

In einigen Fällen war die Blutung bei der Operation eine reichliche, so unter anderem in unserem Breslauer Fall. Bei dieser Patientin wurde schon 2 Jahre vor ihrem Eintritt in die Klinik von v. Mikulicz ein Operationsversuch gemacht. Die Operation mußte aber wegen starker Blutung abgebrochen werden.

Vier Kranke sind im Anschluß an die Operation gestorben, die übrigen wurden alle geheilt. Die Patientin, welche Riegner als ersten zur Beobachtung gelangten Fall von Tumor der Glandula carotica im Jahre 1880 operierte, erlag einer doppelseitigen Bronchopneumonie am dritten Tag nach dem Eingriff. Bei der Operation war der Vagus verletzt worden, welcher Umstand als die Ursache der Pneumonie erklärt wurde. Der Kranke im Falle 3, welchen Dittel operierte, ging einige Stunden nach der Operation an einer starken Nachblutung zugrunde. Bei Fall 14 aus der chirurgischen

operierten Fälle. Bei diesem Vorgehen wird man aber gut tun, vorher provisorisch einen Ligaturfaden um die Carotis communis zu legen, um bei eventuell eingetretener Gefäßruptur oder bei vorhandenen, zur Geschwulst ziehenden Arterienästen der Blutung gleich Herr zu werden.

Im übrigen gelten bei der Entfernung der Carotisdrüsentumoren die allgemeinen Regeln der Geschwulstexstirpation. Nur über die Anlage des Hautschnittes seien zum Schluß noch einige Bemerkungen gestattet. Man wird denselben natürlich möglichst so anlegen, daß eine gute Übersicht über die großen Gefäße und die ganze topographische Lage der Geschwulst geschaffen wird. In der Mehrzahl der Fälle genügte bei den bis jetzt gemachten Operationen diesen Anforderungen ein Längsschnitt über die Höhe des Tumors parallel dem M. sterno-cleido-mastoideus. In Zukunft wird sich vielleicht bei weniger stark entwickelten Geschwülsten der Kochersche Normalschnitt für das obere Halsdreieck auch hier bewähren. Sollte es sich um große, sich auch in die Tiefe erstreckende Neubildungen handeln, so wäre der von Küttner empfohlene Schnitt mit seinem Hautmuskellappen unter Umständen passend. Der M. sterno-cleido-mast. muß doch in vielen Fällen teilweise oder ganz durchtrennt werden. Deshalb ist es im gegebenen Falle wohl besser, man durchtrennt denselben oberhalb des Eintritts des Accessoriusastes gleich mit dem Hautschnitt, wie es Küttner angegeben hat, und verschafft sich durch diesen Lappenschnitt eine gute Einsicht in die Tiefe. Auf eine gute Übersicht über die Geschwulst und ihre Beziehungen zur Nachbarschaft kommt bei diesen Operationen alles an.

Literaturverzeichnis.

1. Arnold, Über die Struktur des Ganglion intercaroticum. Virchows Archiv, Bd. 33, 1865.
2. Borst, Die Lehre von den Geschwülsten, Bd. 1, 1902.
3. Hastings Gilford, „Potato" Tumours of the neck and their origin as endotheliomata of the carotid body, with an account of three cases. The Practitioner. Dezember 1904.
4. Hedinger, Med. pharmac. Bezirksverein Bern, Sitzung vom 20. Dezember 1904, vide Korrespondenzblatt f. Schweizer Ärzte Nr. 8, 1905.
5. von Heinleth, Ein Fall von Carotisdrüsenperitheliom. Münch. med. Wochenschrift, Nr. 26, 1900.
6. Derselbe, Zur Histologie des Perithelioma glandulae caroticae. Zentralbl. f. allg. Path. und path. Anat. Bd. XI, 1900.

7. von Hleb-Koszańska, Peritheliom der Luschkaschen Steißdrüse im Kindesalter. Dissertation Zürich, 1904. (Zieglers Beiträge, Bd. 35.)
8. Hulst, Ein Tumor der Glandula parathyreoidea. Zentralbl. f. allg. Path. und path. Anat. Bd. XVI, 1905.
9. Jordan, Chirurgie des Halses. Handbuch der prakt. Chir. von Bergmann, Mikulicz und Bruns. 2. Aufl. Stuttgart 1903.
10. Kaufmann, Lehrbuch der speziellen pathologischen Anatomie. III. Aufl. Berlin 1904.
11. Kohn, Über den Bau und die Entwicklung der sog. Carotisdrüse. Arch. f. mikroskop. Anat. und Entwicklungsgesch., Bd. 56, 1900.
12. Derselbe, Die Paraganglien. Arch. f. mikroskop. Anat. und Entwicklungsgesch., Bd. 62, 1903.
13. Kopfstein, Beitrag zur Kenntnis der Geschwülste der Carotisdrüse. Wien. klin. Rundschau, Nr. 6—8, 1895.
14. Derselbe, Ein weiterer Beitrag zur Kenntnis der intercarotischen Geschwülste. Wien. klin. Rundschau, Nr. 22 u. 23, 1895.
15. Kranepuhl, Zur Unterbindung der Arteria carotis communis. Dissertation Marburg 1901.
16. Kretschmar, Über eine Geschwulst der Glandula carotica. Dissertation Gießen 1893.
17. Leithoff, Über eine sarkomatöse Varietät des Perithelioma gland. carot. Dissert., Würzburg 1904.
18. Lubarsch, Zur Anatomie und Pathologie der Glandula carotica. Ergebnisse der spez. pathol. Morphologie und Physiologie von Lubarsch 1896. Ostertag 1896.
19. Luschka, Über die drüsenartige Natur der sog. Ganglion intercaroticum. Arch. f. Anat. und Physiologie von Reichert und Du Bois-Reymond 1862.
20. Malinowsky, Contribution à l'étude des tumeurs de la glande carotidienne. Kiew 1899 (zit. nach Reclus u. Chevassu).
21. Marchand, Beiträge zur Kenntnis der normalen und patholog. Anatomie der Glandula carotica und Nebennieren. Internat. Beiträge zur wissenschaftl. Medizin, R. Virchow zum 70. Geburtstag gewidmet. Bd. II. Berlin 1891.
22. Mayer, Über das Ganglion intercaroticum. Dissertation, Tübingen 1904.
23. Mönckeberg, Die Tumoren der Glandula carotica. Habilitationsschrift. Jena 1905 (Zieglers Beiträge).
24. Oberndorfer, Zur Frage der sog. Carotisdrüsentumoren. Zentralbl. f. allg. Path. und patholog. Anatomie, Bd. 16, 1905.
25. Paltauf, Über Geschwülste der Glandula carotica nebst einem Beitrag zur Histologie und Entwicklungsgeschichte derselben. Beiträge z. path. Anat. u. allg. Path. von Ziegler, Bd. 11, 1892.
26. de Quervain, Über die Fibrome des Halses. Arch. f. klin. Chir., Bd. [illegible]
27. Derselbe, Les incisions opératoires au niveau du cou. Semaine méd. 10. Jan. 1900.
28. Reclus et Chevassu, Les tumeurs du corpuscule rétro-carotidien. Rev. de chirurgie, Bd. 28, 1903.

29. Regnault, Die malignen Tumoren der Gefäßscheide. Arch. f. klin. Chir. Bd. 35.
30. Riedel, Die Geschwülste am Halse. Deutsche Chirurgie, Lief. 36, 1882.
31. Riefel, Le corpuscule rétro-carotidien. Paris 1892.
32. Richard, Über die Geschwülste der Kiemenspalten. Beiträge zur klin. Chir., Bd. 3, 1887.
33. Schaper, Beitrag zur Histologie der Glandula carotica. Arch. f. mikroskop. Anat., Bd. 40, 1892.
34. Scudder, Tumor of the intercarotid body. The American Journal of the medical sciences. September 1903.
35. Siniouschine, Tumeur dévelopée aux dépens de la glande carotidienne. Communication à la séance du 4. Oktb. de la société de chirurgie de Moscou 1901 (zit. nach Reclus et Chevassu).
36. Stieda. Untersuchungen über die Entwicklung der Glandula thymus, Glandula thyreoidea und Glandula carotica. Leipzig 1881.
37. Stilling, Du ganglion intercarotidien. Extrait du recueil inaugural de l'université de Lausanne. Lausanne 1892.
38. Veau, Etude de l'épithélioma branchial du cou. Paris 1901.

XIV.

Aus der königl. chirurgischen Universitätsklinik in Greifswald
(Direktor: Prof. Dr. Friedrich).

Über einen pathologischen Befund bei „Fußsohlenschmerz".

(Mortonsche Krankheit).

Von

Stabsarzt Dr. **Pochhammer**,
kommandiert zur Klinik.

(Mit 2 Abbildungen im Text und Tafel V.)

Über den Fußsohlenschmerz, seine verschiedenen Formen, Ursachen und Behandlung hat Franke erst kürzlich (Dez. 1904) eine ausführliche, die bekannte Literatur möglichst umfassende Arbeit in der „Deutschen mediz. Wochenschrft" veröffentlicht.

Es drückt sich in dieser Arbeit das Bestreben aus, nicht so sehr nur ätiologische als besonders auch pathologisch-anatomische Grundlagen für die Erklärung des Fußsohlenschmerzes zu gewinnen.

Seitdem der Fußsohlenschmerz, die Metatarsalgie, von dem Engländer Th. G. Morton im Jahre 1876 als ein selbstständiges Krankheitsbild beschrieben und nach ihm kurzweg als Mortonsche Krankheit bezeichnet wurde, haben die Ansichten über die Entstehung dieses anscheinend neuralgischen Schmerzes sehr verschiedene Wandlungen durchgemacht.

Zunächst begnügte man sich mit der Annahme eines rein nervösen Ursprungs, für den sich anatomische Veränderungen schwer auffinden ließen. Morton selbst versuchte das Auftreten des Nervenschmerzes durch eine anomale Konfiguration im Baue des Fußgewölbes zu erklären. Wenn durch zu enge Fußbekleidung oder auch andere, traumatische Einflüsse das Köpfchen des V., kürzesten Mittelfußknochens unter den sonst neben ihm gelegenen IV. Mittelfußknochen geschoben wird, so berührt das Köpfchen des fünften

seitlich mehr oder weniger den Hals des etwas weiter nach vorn reichenden vierten Mittelfußknochens und vermag so eine Druckwirkung auf die hier verlaufenden Endäste der äußeren Plantarnerven auszuüben. Die Gegend des Metatarsophalangealgelenkes der IV. Zehe bildet hauptsächlich den Sitz der Erkrankung, wenn schon auch von anderen späteren Beobachtern (Tubby u. a.) Modifikationen hinsichtlich der Lokalisation des meist neuralgisch auftretenden Schmerzes angegeben worden sind.

In einer großen Anzahl von Fällen wurden vorausgegangene Infektionskrankheiten in ursächlichen Zusammenhang mit dem Fußsohlenschmerz gebracht, vor allem Malaria, Gonorrhoe, Influenza. Teils wurden toxische Wirkungen angenommen, teils entzündliche Prozesse angeschuldigt, welche durch besondere Lokalisation des Giftstoffes bezw. der Infektionserreger zustande kommen sollen. Als ein eifriger Verfechter dieser Infektionstheorie, der Entstehung des Fußsohlenschmerzes auf dem Boden einer Influenzaerkrankung, ist Franke zu nennen, welcher Entzündungsherde in der Fascia plantaris fand, die ihrer Lokalisation nach zu dem beobachteten Fußsohlenschmerz in Beziehung standen. Es entstand die Vorstellung einer Fasciitis plantaris, welche gewissermaßen das pathologisch-anatomische Substrat zu dem Bilde der Metatarsalgie abgab.

Auch bei konstitutionellen Krankheiten, insbesondere der Gicht, sind neuralgisch auftretende Fußsohlenschmerzen beobachtet, die nur zum geringen Teil auf das Vorhandensein echter Gichtknoten von Harnsäureablagerungen im Unterhautbindegewebe, zwischen Cutis und Fascia plantaris zurückzuführen sind. Für eine große Anzahl von Fällen werden ebenfalls chronisch- entzündliche Veränderungen in dem Bindegewebsapparat der Fußsohle, vor allem in der Fascia plantaris angenommen (Minkowski, Franke).

Das Trauma, welchem heutigentags bei allen mehr oder weniger schmerzhaften Affektionen nicht nur von Laien eine große Bedeutung zugeteilt wird, spielt auch in der Ätiologie des Fußsohlenschmerzes eine gewisse Rolle. Ledderhose weist daraufhin, daß nach Unterschenkelfrakturen und ähnlichen Verletzungen und Erkrankungen, welche eine längere Ruhigstellung des Fußes und der unteren Extremität erfordern, bei den ersten Gehversuchen nach Abnahme des fixierenden Verbandes Einrisse in dem rigide gewordenen Gewebe der Fascia plantaris und der das Fußgewölbe zusammenhaltenden Bandmassen entstehen können, welche im weiteren Verlaufe zu Knoten- bezw. Schwielenbildung in den betroffenen Gewebsabschnitten führen und bei jedem Tritt heftige Schmerzanfälle in

der Fußsohle auslösen. Diese Knoten und Schwielen bilden sich im Laufe der Zeit von selbst unter geeigneter Behandlung wieder zurück, in vereinzelten Fällen mußte jedoch zur Beseitigung der dauernden Beschwerden eine Excision der verdickten Partien vorgenommen werden.

Außer diesen Knoten und Verdickungen hat man bei operativen Eingriffen auch Fettansammlungen gefunden, die manchmal doppelseitig und symmetrisch, zwischen Fascia plantaris und Knochen gelegen, als Lipome imponierten und als Ursache des Fußsohlenschmerzes angeschuldigt wurden.

Indes sind echte Tumoren, welche zur Entstehung neuralgischer Fußsohlenschmerzen geführt haben, nur sehr selten beobachtet Franke führt einen von Perthes beschriebenen Fall von subkutan und symmetrisch auf beiden Fußsohlen gelegenen verkalkten Endotheliomen unter diesem Gesichtspunkte an. Ein echtes Fibrom in der Fußsohlen-Aponeurose ist nach demselben Autor einmal beobachtet und von dem Franzosen Voirin in einer Dissertation veröffentlicht worden. Aus der ausführlichen histologischen Beschreibung dieser Geschwulst läßt sich jedoch ersehen, daß es sich dabei nicht um eine ausschließlich reine Fasergeschwulst gehandelt hat. Zwischen den fibrösen Elementen des Tumors sind an verschiedenen Stellen Anhäufungen von Zellen eingebettet, die darauf hindeuten, daß auch hier ursprünglich ein entzündlicher Vorgang in dem durch die Geschwulst auseinandergedrängten Fasergewebe der Plantaraponeurose sich abgespielt hat oder daß es sich überhaupt um eine sarkomatöse Neubildung gehandelt hat.

Die Faserbündel der Geschwulst gehen ohne scharfe Grenze in das fibrilläre Gewebe der Fascie über, so daß bei der Operation von einer Ausschälung der Geschwulst keine Rede sein konnte, sondern behufs Exstirpation derselben eine Resektion bezw. Excision der Aponeurose vorgenommen werden mußte. Und last not least — der Tumor hatte dem Kranken kaum nennenswerte Beschwerden verursacht, obschon er seit 8 Jahren bestand. Er steht also in eigentlichem Sinne zu dem Fußsohlenschmerze auch nur in sehr loser Beziehung.

Unter diesen Umständen hat Bernhardt, welcher der Metatarsalgie in Nothnagels Handbuch der Speziellen Pathologie und Therapie ein besonderes Kapitel widmet, nicht ganz unrecht, wenn er sagt: „Pathologisch-anatomische Veränderungen sind in überzeugender Weise kaum je festgestellt worden. Nur selten wurde an der leidenden Stelle eine mäßige Schwellung notiert. In den

meisten operativ behandelten Fällen wurden weder an dem Gelenk selbst noch an den Nerven erwähnenswerte Veränderungen gefunden."

Um so mehr aber scheint es in Anbetracht dieses negativen Standpunktes berechtigt zu sein, über einen Fall echten Fußsohlenschmerzes zu berichten, bei dem durch operatives Vorgehen ein sehr prägnanter pathologischer Befund zutage trat.

Das 34jährige Dienstmädchen Marie S. kam am 30. XII. 1904 zu uns in die chirurgische Klinik wegen ständig auftretender Schmerzen in der rechten Fußsohle beim Gehen und Stehen.

Sie stammt aus gesunder Familie und kann sich keiner wesentlichen Erkrankungen, von denen sie selbst betroffen worden wäre, entsinnen. Vor allem stellt sie Influenza und ähnliche Erkältungskrankheiten bestimmt in Abrede.

Die Patientin ist auf dem Lande bedienstet und will im Sommer 1903 beim Melken des öfteren von den Kühen auf den rechten Fuß getreten sein. Auf ein ganz bestimmtes Trauma kann sie sich jedoch nicht besinnen. Sie ist beim Melken immer in Holzpantoffeln gegangen. Wunden und blaue Flecke hat sie auch nicht bemerkt. Angeblich aber haben sich nach diesen Kuhtritten die Schmerzen in der rechten Fußsohle eingestellt.

Die Schmerzen wurden allmählich immer stärker, so daß die Kranke im Hofdienst nicht mehr verwendet werden konnte, sondern nur zur Verrichtung von leichteren Arbeiten im Küchendienste herangezogen wurde. Doch auch hier besserten sich ihre Beschwerden nicht, nahmen vielmehr ständig zu, so daß sie auch körperlich dabei herunter kam und unlustig zu jeder Arbeit war. Denn bei jedem Tritte spürte sie einen heftig stechenden Schmerz, sie konnte zuletzt nur noch auf dem Absatz bezw. dem Hacken auftreten.

Der objektive Befund liefere zunächst wenig Positives. Es bestand eine ausgesprochene Druckempfindlichkeit in der Gegend des IV. Metatarsophalangealgelenks. Das Köpfchen des Metatarsus fühlte sich, soweit die dicke Sohlenhaut eine Knochenpalpation überhaupt zuließ, etwas verdickt an, doch ließ das Röntgenbild keinerlei pathologische Veränderungen am Capitulum metatarsi IV erkennen. Die Kranke wagte aus Angst vor Schmerzen den Fuß überhaupt nicht platt auf den Fußboden aufzusetzen.

Es standen also die subjektiven Beschwerden im Vordergrunde und angesichts der wenig bestimmten Symptomatologie wurden dieselben vorübergehend als Plattfußbeschwerden gedeutet, die ja häufig gerade im Beginne des Leidens am intensivsten auftreten, zu einer Zeit, wo noch keine ausgeprägte Plattfüßigkeit vorhanden zu sein braucht. Auch sprachen einzelne begleitende Nebenbefunde, wie das geringe Abweichen der Achillessehne nach außen und varicöse Erweiterungen kleiner Hautvenen, sowie Schweißfuß für die Zulässigkeit dieser Diagnose. Es wurde zunächst Bettruhe und Fomente verordnet.

Die weitere Beobachtung ließ jedoch Zweifel an der Diagnose „Plattfußbeschwerden" entstehen. Die Schmerzhaftigkeit hatte einen ausgesprochen neuralgischen Charakter. Bei ruhigem Liegen bestanden gar keine Schmerzen, bei Druck auf eine bestimmte Stelle der Fußsohle aber

zuckte das ganze Bein, wie von einem elektrischen Schlage getroffen, unter starker Schmerzensäußerung seitens der Kranken heftig zusammen. Dieser Druckpunkt entsprach genau der Lage des IV. Metatarsophalangealgelenk. Die IV. Zehe selbst zeigte eine gewisse Druckempfindlichkeit auf ihrer Unterseite. Die Kranke war nur schwer zu bewegen, den Fuß platt auf den Erdboden aufzustellen. Sobald sie die äußere Hälfte der Fußsohle zu aufzusetzen versuchte, zog sie den Fuß, wie von einem blitzartigen sehr intensiven Schmerze durchzuckt zurück, und suchte durch Krümmung der Zehen und des Mittelfußes ein Nachlassen des unerträglichen Schmerzes herbeizuführen. Der Schmerz verlor sich dann auch sehr schnell. Weitere Druckpunkte waren nicht aufzufinden. Der Ischiadicus zeigte in seinem Verlauf keine Spur abnormer Druckempfindlichkeit. Es handelte sich also um das Bild der Metatarsalgie, wie es der von Morton gegebenen Schilderung entspricht.

Dem Rate Frankes folgend wurden nun noch Umschläge mit Terpentinmischung gemacht, vor allem aber wegen der Annahme einer chronisch-entzündlichen Fasciitis eine regelmäßige Heißluftbehandlung im Bierschen Kasten eingeleitet. Massage war angesichts der Schmerzhaftigkeit nicht möglich. Die Fußsohle wurde des öfteren auf etwaige Knoten oder Verdickungen in der Fascie untersucht.

Die eingeschlagene Behandlung hatte auf die Schmerzen keinen wesentlichen Einfluß. Doch wurde die sehr harte dicke Sohlenhaut unter der Einwirkung der Hitze und Ruhe allmählich weicher und nachgiebiger. Es ließ sich entsprechend dem Köpfchen des IV. Metatarsus jetzt eine fünfmarkstückgroße härtere Schwellung in den Weichteilen der Fußsohle abtasten. Ein ähnlicher kleiner Knoten fand sich an der Plantarseite der IV. Zehe dicht neben der Beugesehne, etwa dem Köpfchen der I. Phalanx entsprechend.

Im weiteren Verlaufe verkleinerte sich die umschriebene Anschwellung unter dem Metatarsalköpfchen, trat dafür aber immer schärfer als ein deutlich abgrenzbarer harter Knoten hervor.

Eine weitere Veränderung dieses so außerordentlich druckempfindlichen Knotens war kaum mehr zu erwarten. Die Kranke war daher auch in Anbetracht der unverändert fortbestehenden Schmerzen mit dem Vorschlage operativen Eingreifens sofort einverstanden.

Mein Chef, Herr Professor Friedrich, dem ich für die gütige Überlassung dieses Falles zu besonderem Danke verpflichtet bin, hob noch die Möglichkeit einer Exostosenbildung am Mittelfußköpfchen mit entzündlicher Schleimbeutelveränderung über derselben hervor. In der Tat fühlte sich jetzt die in der weich gewordenen Fußsohlenhaut zurückgebliebene Prominenz äußerst derb und hart an.

Am 23. I. 1905 wurde in Äthernarkose und Esmarchscher Blutleere ein Schnitt in der Längsrichtung des Fußes über die knotige Verdickung hinweg gemacht. Nach Durchtrennung der ziemlich dicken Sohlenhaut zeigt sich in dem maschigen Fettgewebe zwischen den Ausläufern der Plantaraponeurose unmittelbar am Köpfchen des IV. Mittelfußknochens eingebettet, ein gut kirschgroßer, knolliger, harter, weißer, völlig abgekapselter Knoten. Nach Ausschälung desselben wird weiter distal, in der Richtung nach der IV. Zehe zu gelegen, ein 2. etwas kleinerer Tumor von derselben

Beschaffenheit sichtbar. Der Schnitt wird darauf auf die Plantarseite der IV. Zehe, entsprechend dem dort gefühlten Knoten, verlängert und es werden dort an der medialen Seite der Strecksehne, welche etwas lateralwärts verdrängt erscheint, noch zwei weitere, scharf abgegrenzte, rundliche Knoten von der gleichen derben Beschaffenheit exstirpiert. Die Knoten sind perlschnurartig gegeneinander der Fußaxe entsprechend aufgereiht, etwa dem Verlaufe des medialen Digitalnerven der IV. Zehe entsprechend.

Fig. 1.

Schneidewind: Fibrosarcome der rechten Fußsohle.

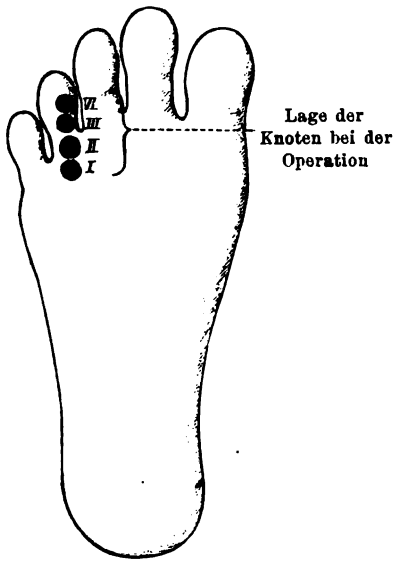

Fig. 2.

Mein Chef, der während der Operation hinzutrat, und nicht weniger überrascht als erfreut über den selten schönen und unerwarteten Befund war, vermutete sofort, daß es sich nach Lage und Anordnung der Geschwülste um Neurofibrome handelte, welche durch Druck auf die Endäste der Plantarnerven die neuralgischen Schmerzen ausgelöst hatten.

Die Wunde heilte reaktionslos. Bereits nach zehn Tagen stand die Kranke auf und ging ohne Beschwerden umher.

Die Geschwülste wurden in der vorgefundenen Anordnung auf einen Seidenfaden aufgezogen und in Kaiserlingscher Flüssigkeit gehärtet und aufbewahrt. Die obenstehenden Abbildungen zeigen die gehärteten Tumoren in ihrer natürlichen Größe (Fig. 1, 2).

In ein Schema der Fußsohle eingetragen, würden sich die Knoten in folgender Weise ausnehmen.

Vor der Durchtrennung der dicken Sohlenhaut war nur Knoten I und IV als undeutliche Verdickung durchzufühlen. Knoten II und III waren gleichsam in tieferen Nieschen des lockeren Zellgewebes eingebettet.

Die aneinandergereihte Lagerung der Knoten entspricht, wie schon gesagt, etwa der Verlaufsrichtung des medialen Digitalnerven der IV. Zehe.

Knoten I und II, welche zugleich die größten waren, hingen dicht miteinander zusammen. Außerdem saß dem Knoten I ein kleiner Nebenknoten wie ein Auswuchs oder wie eine Knospe auf. Dieser Nebenknoten, welcher fast den kleinsten Knoten an Größe erreichte, wurde zur Feststellung der mikroskopisch-histologischen Diagnose verwandt.

Er wurde in Flemmingscher Lösung fixiert und gehärtet, in Alkohol nachgehärtet, in Celloidin eingebettet und geschnitten.

Die Schnitte wurden in Saffranin gefärbt und mit Pikrinsäure gegengefärbt. Es wurden auf diese Weise sehr exakte und distinkte Bilder von der histologischen Struktur der Knoten gewonnen.

Im mikroskopischen Bilde zeigt sich, daß die Knoten zwar aus Fasergewebe bestehen und zur Gruppe der Bindegewebsgeschwülste gehören, doch fällt auch andererseits sofort der große Zellreichtum in dem eigentlichen Tumorgewebe auf. Die rot gefärbten Zellkerne lassen zumeist eine deutliche Spindelform erkennen. Sie sind nicht gleichmäßig über das ganze Präparat verteilt, sondern es finden sich zwischen den vielfach verschlungenen verhältnismäßig zellarmen Bindegewebsbündeln dichte Anhäufungen von Zellen, welche die ganze Gechwulstmasse durchsetzen und dem Präparat gewissermaßen ein typisches Gepräge geben. Es drückt sich darin die starke Neigung zur Proliferation aus, an vielfachen Stellen sind deutliche Mitosenbildungen zu erkennen. Das Bindegewebe scheint durch die mächtig entfaltete Zellvermehrung mehr und mehr verdrängt und auseinander gedrängt zu sein, wenn schon es ebenfalls seiner Entwicklung nach an der Proliferation des Tumors nicht unbeteiligt ist und mit dem Wachstum desselben in gewissem Grade Schritt gehalten hat.

Deutliche Nervenfasern haben sich, trotz genauester Zerlegung des Stückes in Serienschnitte, nicht auffinden lassen. Am Rande des Tumors ist dagegen ein fast gleichmäßiges, äußerst kernarmes Fasergewebe sichtbar, das an die Strukturverhältnisse der Sehnen und sehnigen Fascienblätter, wie das der Plantaraponeurose, erinnert.

In diesen zellarmen rein fibrösen Randpartien erkennt man an verschiedenen Stellen bereits deutlich den Beginn der Tumorbildung. Die gleichmäßig nebeneinander her verlaufenden Bindegewebsfibrillen werden plötzlich an irgend einer Stelle durch die kolbige Einlagerung eines Knötchens auseinandergedrängt oder unterbrochen, eines Knötchens, das aus unregelmäßig verflochtenen Bindegewebsfasern mit mehr oder weniger zahlreich dazwischen gelagerten zelligen Elementen besteht.

Aus dem mikroskopischen Befunde können wir nicht schließen, daß wir es mit einer absolut gutartigen Geschwulstbildung zu tun haben. Vielmehr spricht der starke Zellenreichtum für eine weiter-

Entwicklungsfähigkeit der Tumoren, und wenn auch die Zellen an sich nicht den Eindruck von Zellen machen, wie wir sie bei malignen Tumoren zu finden pflegen (bläschenförmig aufgetriebener Kern, reichliche Mitosenbildung, embryonaler Zelltypus), so können wir bei objektiver Beurteilung des Befundes eine relative Bösartigkeit der Neubildung nicht ausschließen. Ob wir die Geschwülste als Fibrosarkome oder als in stärkerer zelliger Wucherung begriffene Fibrome aufzufassen haben, darüber kann nur die weitere Beobachtung des Falles definitiv entscheiden.

Für eine gewisse Gutartigkeit der Tumoren spricht die scharfe Abgrenzung von dem übrigen Gewebe und die makroskopische Lagerung und Anordnung der einzelnen Geschwulstknoten. Auch die Armut an Blutgefäßen eignet bekanntlich mehr den fibromatösen, als den sarkomatösen Tumoren.

Die Annahme fibrosarkomatöser Bildungen würde am meisten dem mikroskopischen Bilde entsprechen.

Was den Ausgangspunkt der Tumoren betrifft, so kommen dafür folgende verschiedene Gewebsteile in Betracht: 1. das subkrutane Bindegewebe, 2. die Fascia plantaris, 3. die Sehne bezw. Sehnenscheide des Flexor digiti pedis IV, 4. die Nervenscheide des entsprechenden Digitalnerven, 5. die Gefäßscheide.

Der Umstand, daß die fibröse Kapsel, welche den Tumor einhüllt, stellenweise in unmittelbarem Zusammenhange mit einem dichten gleichmäßig gefügten fibrösem Gewebe steht, wie es nur den Sehnen und den nach Art der Sehnen zusammengesetzten Aponeurosen zukommt, läßt einen Ursprung von der Flexorensehne bezw. Sehnenscheide der IV. Zehe oder der Aponeurosis plantaris am wahrscheinlichsten erscheinen. Nach dem bei der Operation erhobenen Befunde war nun die Sehne des Flexor digiti an der Zehe durch die Tumoren beiseite gedrängt, ohne daß ein Zusammenhang bestand, weiter oberhalb aber war die Flexorsehne noch von den Fasern der Plantarfascie bedeckt. Die Tumoren saßen hier dem Fasciengewebe unmittelbar auf oder waren zwischen den fibrösen Endausläufern der Aponeurose, die sich an den Zehen allmählich in dem festeren subkutanen Bindegewebe verlieren, eingelagert. Mithin kann die Fascia plantaris als der wahrscheinlichste Ausgangspunkt für die Entstehung der Tumoren angesehen werden.

Eine direkte Beziehung zum Nervengewebe hat sich aus der pathologisch-anatomischen Untersuchung nicht ergeben. Die Symptomatologie des Fußsohlenschmerzes ist auf indirektem Wege hervor-

gerufen, vor allem durch Druckwirkung der Tumoren auf den Nervus digitalis plantaris communis IV, welcher aus dem N. plantaris externus hervorgeht und sich gerade am Köpfchen des IV. Mittelfußknochens in seine Endäste, die Nn. digitales plantares proprii für die IV. und V. Zehe spaltet.

Das Bild der Mortonschen Metatarsalgie ist also lediglich durch die eigentümliche Lage der Geschwulstentwicklung bedingt. Und damit kommen wir zu der traumatischen Seite der Krankheitsentstehung. Die Patientin gibt an, des öfteren beim Melken von den Kühen auf den rechten Fuß getreten zu sein und seitdem die immer stärker werdenden Schmerzen in der rechten Fußsohle verspürt zu haben.

So fragwürdig und laienhaft diese Entstehungsgeschichte auch klingen mag, etwas Wahres liegt vielleicht doch darin. Offenbar sind die Geschwülste in ihren ersten Anfängen, verborgen unter dem Schutze der dicken Sohlenhaut, ganz unbemerkt und schmerzlos entstanden. Die ersten Empfindungen traten auf, als die größer werdenden Geschwülste durch eine von außen wirkende Gewalt gegen den Digitalnerven angedrückt wurden und gewissermaßen denselben zwischen sich und dem harten Knochen einklemmten. Dies geschah durch die Tritte der Kuh. Beim normal gewölbten Fuß dient das Köpfchen des IV. Mittelfußknochens nicht unmittelbar als Stützpunkt für die Körperlast im Stehen und Gehen, es schwebt sozusagen nur leicht über dem Erdboden, ohne einem besonderen Druck ausgesetzt zu sein. Durch den Tritt der Kuh wurde der ganze Mittelfuß plötzlich platt gegen den Erdboden oder den Holzpantoffel angedrückt und kam eine Druckwirkung gegen den Nerven zustande. Beim weiteren Wachstum der Geschwülste mußte naturgemäß auch eine Druckwirkung schon beim bloßen Stehen und Gehen zustande kommen, durch die fortgesetzten Insulte, denen der Nerv auf diese Weise ausgesetzt war, kam es schließlich zur Entwicklung einer chronischen Neuritis, die schon bei der geringsten Einwirkung die heftigsten neuralgischen Schmerzen auslöste. So kommt die Anamnese über die Entstehungsursachen der Krankheit auch zu ihrem Recht.

Es darf gewiß als eine Seltenheit betrachtet werden, daß durch Tumorbildung das Bild der Metatarsalgie zustande kommt oder mit anderen Worten, Neubildungen in der Fußsohle das pathologisch-anatomische Substrat für die Entwicklung der Mortonschen Krankheit abgeben. Ja, es liegen in unserem Falle die Verhältnisse sogar derartig, daß erst durch das Auftreten der neuralgischen

Schmerzen die bis dahin unbemerkt entstandenen Tumoren zur Entdeckung kamen.

Bekanntermaßen verursachen selbst bösartige Geschwulstbildungen am Fuß relativ geringe Beschwerden. Oft schleppen sich die Kranken lange Zeit mit großen, schon ulzerierten Geschwülsten an den Füßen herum, ehe sie die Furcht vor einer bösartigen Krankheit zum Arzte treibt.

Unter den soliden Tumoren des Fußes prävaliert bei weitem das Sarkom und zwar finden sich mit Vorliebe zwei Formen, das Melanosarkom und das Osteosarkom. Es sind deren eine ganze Reihe in Einzelarbeiten und zusammenfassenden Darstellungen wie Blum: Chirurgie du pied und Kirmisson: Maladies des membres beschrieben worden. Mehrere von den Bändern und Sehnenscheiden ausgehende Geschwülste stellte Eichhorst in einer Doktor-Dissertation zusammen. In den meisten dieser Fälle handelte es sich um Spindelzellensarkome. Von diesen betrifft nur eins die Sehnenscheiden und Bänder der Fußsohle. Auch in diesem Falle kam es zunächst zu einer Verwechselung mit Pes planus, erst bei der Erweichung und Incision wurde das Neoplasma erkannt.

Fibrosarkome und Fibroide der Fußsohle müssen, soweit mir die einschlägige Literatur zugänglich war, zu den selteneren Vorkommnissen gehören. Außer dem bereits eingangs erwähnten Fall habe ich keinen weiteren beschrieben gefunden.

Also auch ohne die Komplikation mit dem Mortonschen Symptomenbilde würde unser Fall den seltenen Befunden zuzuzählen sein. Er lehrt aber vor allem, wie wichtig und notwendig es ist, auch bei anscheinend rein nervösen Schmerzen im Bereiche des Fußes an die Möglichkeit einer bisher latenten Tumorbildung zu denken. Man darf sich nicht mit der Annahme einer verborgenen Entzündung als Ursache der Schmerzen begnügen; nicht selten wird ein rechtzeitig gemachter Probeschnitt weitgehende verstümmelnde Operationen verhindern können, wie dies Borchardt u. a. auch bei den vom Calcaneus und Talus ausgehenden Sarkomen hervorgehobeu haben.

Literaturverzeichnis.

1. Bernhardt, Die Erkrankungen der peripherischen Nerven. II. Teil, Anhang S. 402. In Nothnagels Spezielle Pathologie und Therapie, XI. Bd. II. Teil, Wien 1897—98.

2. Franke, Über den Fußsohlenschmerz und seine Behandlung. Deutsche medizinische Wochenschrift 1904, Nr. 52, S. 1914 u. 1960.
3. Derselbe, Über einige chirurgisch wichtige Komplikationen und Nachkrankheiten der Influenza. Mitteilungen aus den Grenzgebieten, Bd. 5, 1900.
4. Franke, Felix, Über die Erkrankung der Knochen, Gelenke und Bänder bei der Influenza. Archiv für klin. Chirurgie, Bd. 49, S. 487 ff.
5. Jones and Tubby, Metatarsalgie of Mortons disease. Annals of Surgery A Monthly Review of Surgical Science and Practics, Sept. 1898.
6. Perthes, Über verkalkte Endotheliome im Unterhautbindegewebe. Bruns Beiträge zur klin. Chirurgie, Bd. 12, H. 2.
7. Voirin, Des tumeurs fibreuses de l'aponévrose plantaire. Thèse de Paris 1904.
8. Ledderhose, Zur Pathologie der Aponeurose des Fußes und der Hand. Langenbecks Archiv, Bd. 53, H. 3.
9. Hoffa, Beitrag zu den Erkrankungen der Plantarfascie. Zentralbl. f. Chirurg. 1898, S. 166.
10. Kirmisson, Contribution à l'étude des affections du tendon d'Achille. Arch. géner. de méd., 1884, T. I, p. 100.
11. Derselbe, Maladies des membres. Traité de Chirurgie. Duplay-Reclus. Bd. 8, Paris 1892.
12. Blum, Chirurgie du pied. Paris 1888.
13. E. Albert, Achillodynie. Wiener medicin. Presse 1892, Nr. 2.
14. Rosenthal, Bemerkung zur Achillodynie. Wiener medizin. Presse 1894, Nr. 10.
15. Völker und Schulz, Ein Fall von Neurom des Nervus peroneus profundus. Deutsche Zeitschr. f. Chirurg., Bd. 11, S. 77.
16. v. Recklinghausen, Über die multiplen Fibrome der Haut und ihre Beziehung zu den multiplen Neuromen. Berlin 1882.
17. Kraske, Über subunguale Geschwülste. Münchener med. Wchschr. 1887, S. 889.
18. Ebermann, Beitrag zur Kasuistik der melanotischen Geschwülste. Deutsche Zeitschr. f. Chirurgie, Bd. 43.
19. Barthauer, Zentrales Sarkom des Calcaneus usw. Deutsche Ztschr. f. Chir., Bd. 38.
20. Fahlenbock, Zentrales Riesenzellensarkom des Calcaneus. Deutsche Ztschr. f. Chir., Bd. 42.
21. Borchardt, Sarcoma ossium pedis. Archiv f. klin. Chir., Bd. 59.
22. Narath, Über ein pulsierendes Angioendotheliom des Fußes. Archiv f. klin. Chir., Bd. 50.
23. Steiner, Multiple sarkoide Angiome der Fußsohle. Verhandl. der Deutschen Gesellsch. f. Chir. 1901, I S. 189.
24. Eichhorst, Statistisches über die von Bändern und Sehnenscheiden ausgehenden Geschwülste. Inaug.-Dissert. Halle 1876.
25. Zusch, Ein Beitrag zur Lehre von den multiplen Fibromen und ihrer Beziehung zu den Neurofibromen. Virchows Archiv, Bd. 160, S. 467.
26. Ribbert, Geschwulstlehre. Bonn 1904.
27. Minkowski, Die Gicht. In Nothnagels Spezielle Pathologie und Therapie. Bd. VII, Teil III, S. 162. Wien 1903.

Fig. 1.

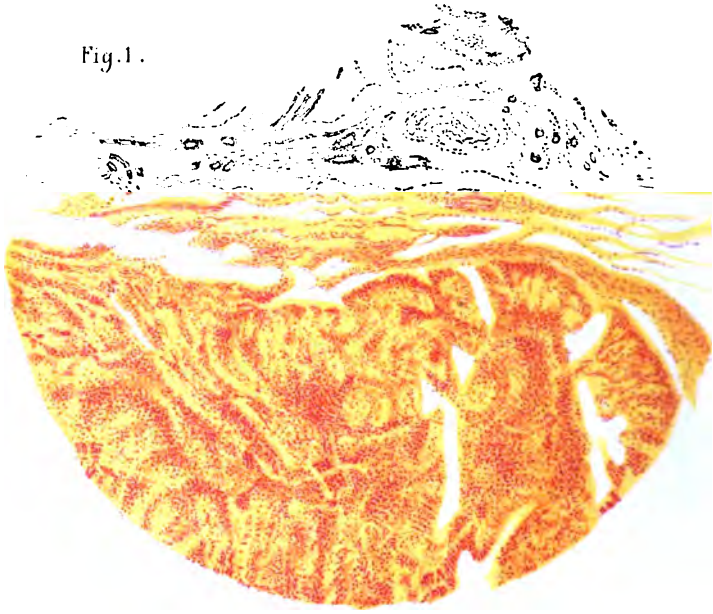

Fig. 2.

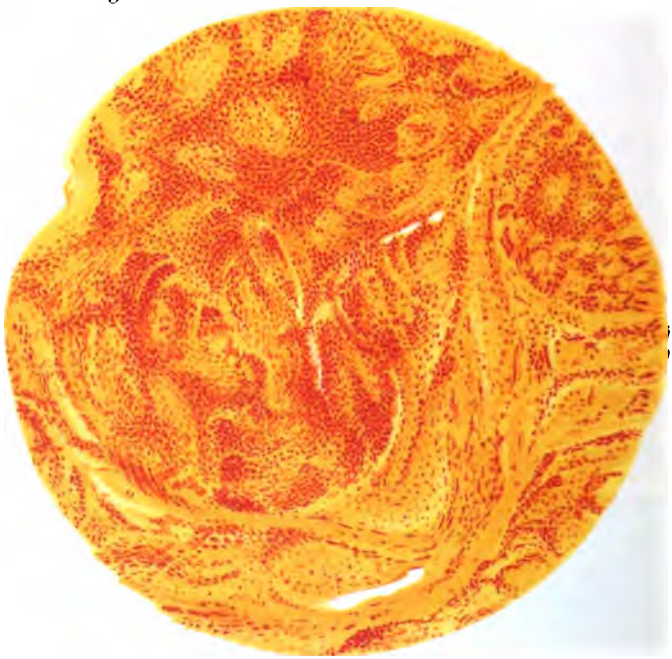

28. Nasse und Borchardt, Verletzungen und Erkrankungen des Fußgelenks und des Fußes. Im Handbuch der praktischen Chirurgie von Bergmann, Bruns, Miculicz. 2. Aufl., Stuttgart 1903.
29. Hildebrand, Allgemeine Chirurgie. In Königs Lehrbuch der Chirurgie, Bd. IV.

Erklärung der Abbildungen auf Tafel V.

Figur 1. Randpartie der Tumorbildung. Oben das aufgefaserte Fasciengewebe mit reichlicher Gefäßbildung und einzelnen entzündlich verdickten Einlagerungen (Knötchen), unten das stellenweise zellreiche Tumorgewebe, an dessen rechten Rande ein Teil der bindegewebigen Tumorkapsel sichtbar wird, Übergangsstelle in das Fasciengewebe.

Figur 2. Gesichtsfeld aus der Mitte der Tumorbildung (Zeiß, Objektiv A, Okular 2). Man erkennt, wie Züge zellarmen Fasergewebes mit Stellen stärkerer Zellanhäufungen abwechseln und gewissermaßen sich durch sie hindurchwinden.

XV.

Aus der chirurgischen Universitätsklinik zu Straßburg i. E.
(Dir.: Professor Madelung.)

Anatomisches über „Pagets disease of the nipple".

Von

Assistenzarzt Dr. A. Schambacher.

(Mit 4 Abbildungen.)

Seit Paget im Jahre 1874 unter dem Namen „Disease of the mammary areola preceding cancer of the mammary gland" zum ersten Male das gut charakterisierte Krankheitsbild beschrieb, ist diese in mancher Beziehung eigentümliche Carcinomform Gegenstand vielfacher histologischer Untersuchungen gewesen. In wichtigen Fragen ist aber bisher eine Übereinstimmung der betreffenden Forscher nicht erreicht worden, und manches ist noch völlig unaufgeklärt.

Durch die Untersuchung eines in der Straßburger chirurgischen Klinik beobachteten Falles bin ich zu einem Ergebnis gekommen, das von den bisher ausgesprochenen Anschauungen über die Natur des Leidens wesentlich verschieden ist.

Der im Januar 1905 von uns beobachtete Fall kann als ein typischer Fall von „Pagets disease of the nipple" betrachtet werden.

Es handelte sich um eine 56jährige Frau.

Der Großvater, Vater und 6 Geschwister der Patientin leiden an echter Ichthyosis, mit der auch Pat. selbst seit Geburt behaftet ist.

Mit 25 Jahren traten bei ihr ohne nachweisbare Ursache Krämpfe im Gebiete des rechten Facialis auf, die besonders stark werden, wenn Pat. aufgeregt ist, Schmerzen entstanden hierbei nicht. Vor 5 Jahren fiel der Patientin beim Ankleiden etwas auf die Erde; sie glaubte zuerst, es sei ein Knopf; als sie es jedoch aufhob, merkte sie, daß es eine ganz eingetrocknete, harte, graue Borke sei, die von ihrer rechten Brustwarze

heruntergefallen war. An Stelle der Warze befand sich nur noch ein trockener roter Fleck.

Beschwerden von seiten der rechten Brust hatten bis dahin nicht bestanden. Auch hatte Patientin früher nie irgendeine Erkrankung der Brustdrüse durchgemacht. Der rote Fleck wurde nur ganz langsam größer. Erst in der letzten Zeit ist er rascher gewachsen.

Fig. 1.

Vor $1\frac{1}{4}$ Jahren trat angeblich ganz plötzlich eine etwa taubeneigroße, nicht schmerzende Geschwulst in der rechten Achselhöhle auf, die vom Arzt in Narkose incidiert wurde. Nach 5 Monaten war die Anschwellung verschwunden.

Befund bei Aufnahme in die Klinik am 2. I. 1905.

Die Haut des ganzen Körpers ist auffallend trocken und schilfert überall leicht ab — leichte Form von Ichthyosis. Die rechte Mamma erscheint im ganzen größer wie die linke.

Die rechte Warze fehlt, an ihrer Stelle ist eine ca. $^1/_2$ cm tiefe, 3 : 5 mm weite Grube, in deren Tiefe ein Tropfen ziemlich klarer, seröser Flüssigkeit sitzt. Beim Drücken kommt nicht mehr Flüssigkeit heraus.

Vom pigmentierten Warzenkopf ist nur eine nach unten gelegene Stelle, etwa in der Größe eines Sextanten, zu erkennen. Im übrigen ist der ganze Warzenhof und noch die Haut darüber hinaus von einem schuppenden trockenen Ekzem eingenommen, in dessen Bereich die Haut stark gerötet ist. Dasselbe hat buchtige, aber flache Ränder. Seine Rötung ist ziemlich gleichmäßig. Ausdehnung 4 : 6 cm.

Unter der veränderten Haut fühlt man in dem Mammagewebe ein etwa gänseeigroßes Infiltrat, das schlecht abzugrenzen ist.

Die ganze rechte Mamma fühlt sich derber an als die linke.

In der rechten Axilla findet sich eine $2^1/_2$ cm lange, $^1/_2$ cm breite, mit der Unterlage verwachsene, strahlig eingezogene Narbe, unter der ein über nußgroßer derber Knoten zu fühlen ist. In der Axilla sonst keine Drüsen.

In der rechten Supraclavikulargrube sind mehrere harte, bohnengroße, verschiebliche Drüsen zu palpieren.

Die am 7. I. 1905 vorgenommene Operation bestand in Amputation der rechten Mamma unter Umschneidung der erkrankten Haut weit ins Gesunden.

Auf die Exstirpation der Achseldrüsen wurde bei dem Vorhandensein von Supraclavikulardrüsen aus bekannten Gründen verzichtet.

Das durch die Operation gewonnene Präparat wurde von mir in Formalin fixiert und in Alkohol gehärtet.

Zur Untersuchung kamen Stücke aus der retrahierten Mamille, aus dem Tumor der Drüse, mitten aus der veränderten Haut und vom Übergang der erkrankten in die gesunde Haut.

Um das Verhalten der retrahierten Mamille zum Mammatumor einerseits und zur affizierten Haut andererseits verfolgen zu können, wurde ein großes Stück excidiert, das die Mitte der Mamille, Haut und Drüsentumor zugleich enthielt.

Die Präparate wurden teils in Paraffin, teils in Celloidin eingebettet und mit dem Mikrotom in Serienschnitte zerlegt. Gefärbt wurde mit Hämatoxylin-Eosin oder nach van Gieson, zur Darstellung der elastischen Fasern nach Weigert unter Gegenfärbung mit Alaunkarmin und Eosin, einige Schnitte auch mit Orcein; zur Kenntlichmachung der Plasmazellen und Mastzellen mit Unnas polychromem Methylenblau.

Außerdem wurde ein Stückchen normaler Haut von der linken, nicht erkrankten Brust excidiert und nach Behandlung mit Formalin und Alkohol und Einbettung in Celloidin und Paraffin in Serienschnitte zerlegt.

Die mikroskopische Untersuchung dieses Stückchens ergab das normale Aussehen der Haut; von der bestehenden leichten Ichthyosis war histologisch absolut nichts zu erkennen.

Vor allem interessierte diejenige Stelle, welche nach dem klinischen Verlauf zu schließen, als Ausgangspunkt der ganzen Erkrankung zu betrachten ist, nämlich die Mamille.

Wie schon oben bei der makroskopischen Beschreibung hervorgehoben wurde, war die ganze Warze eingezogen und vom Warzenhof ist nur noch ein kleiner nach unten gelegener Bezirk mit normaler Epidermis überzogen.

Auf Durchschnitten, die durch die Mitte der Einziehung von oben nach unten hindurchgehen und somit gesunde und kranke Haut enthalten, zeigt sich, daß an Stelle der Mamille eine tiefe trichterförmige Einsenkung besteht, die sich im Zentrum nach der Tiefe zu wieder beträchtlich erweitert, so daß die Form einer Sanduhr zustande kommt.

Diese sanduhrförmige Einstülpung ist ganz ausgefüllt mit einem streifenförmig geronnenen Sekret, das den Eindruck von hornigen Massen macht, jedoch keine Hornreaktion gibt.



Fig. 2.

Im ganzen Bereich der trichter- oder sanduhrartigen Einziehung ziehen sowohl vom Boden als auch von den Wänden aus dicke Zellstränge dicht nebeneinander in das Bindegewebe. Meist zeigen diese Zellstränge noch ein Lumen, das, wie sich aus Serienschnitten ergibt, in den Trichter einmündet und mit demselben streifigen Material angefüllt ist wie der Trichter selbst; innen aber schließt sich in größerer oder geringerer Entfernung von der Einmündung das Lumen, und es besteht nur noch ein kompakter Zellstrang, der sich weiterhin in die Tiefe verfolgen läßt.

Bei starker Vergrößerung betrachtet sind diese soliden Stränge zusammengesetzt aus großen hellen Zellen in epithelialer Anordnung. Ihr Kern ist groß, chromatinreich mit stark färbbarem Nucleolus und zeigt alle möglichen Formen von atypischer Mitose. Das Protoplasma ist hell und fein granuliert und weist vielfach Vacuolen auf, in denen teils freie Kerne, teils auch ganze invaginierte Zellen liegen. Oft läßt auch das Protoplasma um seinen Kern einen hellen Hof frei. Auch zwei, drei und vier Kerne werden in einer einzigen Zelle angetroffen.

Zwischen diesen epithelial angeordneten Zellen, denen eine bestimmte Form nicht zukommt, finden sich stellenweise Lücken und Höhlen mit Detritusmassen aller Art, untergegangene Zellen, Kerntrümmer, körnige Eiweißmassen usw. angefüllt. Gegen die Umgebung werden diese Zellstränge abgegrenzt durch eine bindegewebige Kapsel mit einem elastischen Fasernetz. An manchen Stellen wird diese Scheide vom Innern her durch wuchernde Zellen durchbrochen, die dann in das umgebende locker gefügte Bindegewebe einbrechen. Das die bindegewebige Scheide umhüllende Netz elastischer Fasern wird dabei zuerst vorgestülpt, oft in bedeutendem Umfang, und schließlich kommt es zur Ruptur der elastischen Fasern. Nicht überall wird die Scheide gleich durchbrochen; mitunter dringen wuchernde Zellen nur durch die innersten Bindegewebslagen ein, verbreiten sich dann längs oder rings um die Zellstränge, den bindegewebigen Mantel dabei nach Art eines Aneurysma dissecans in zwei Lagen spaltend, um sich zuletzt doch einen Ausweg in die Nachbarschaft zu suchen.

Es kann wohl kein Zweifel herrschen über die Natur dieser Zellstränge mit bindegewebiger Scheide und elastischem Fasernetz, die mit der an Stelle der Warze liegenden Einsenkung in Verbindung stehen. Es stellen diese Stränge offenbar Milchgänge vor, deren Epithel in stärkster Wucherung begriffen ist.

Nach dem Zustand, in dem sich die wuchernden Zellen befinden, und nach ihrem unaufhaltsamen Vordringen in gesundes Gewebe zu schließen, ist diese Wucherung zweifellos carcinomatöser Natur.

Alle diese mit krebsigen Massen ausgefüllten Milchgänge werden umgeben von einem Bindegewebe, das vielfach eine hochgradige Infiltration von Rundzellen zeigt und stellenweise, besonders direkt unter dem Boden der Einstülpung narbig verändert erscheint.

Die Infiltration findet sich hauptsächlich an denjenigen Stellen, wo die Epithelwucherung die Wand der Milchgänge durchbricht.

Verfolgt man die Milchausführungsgänge rückwärts in die Tiefe, so sieht man, daß die carcinomatöse Wucherung in denselben sich kontinuierlich in sämtliche Äste und Verzweigungen des Milchgangssystems fortsetzt. Anfangs sind es meist noch solide Stränge, die im allgemeinen nach der Tiefe hin an Dicke zunehmen. Doch bald treten auch Lumina und Höhlen in ihnen auf, die untergegangene Tumorzellen, Rundzellen und sonstigen Detritus enthalten.

Die Wand dieser Höhlen wird gebildet durch eine mehrschichtige Lage von stark in Proliferatien begriffenen Zellen, die mit den normalerweise die Milchgänge auskleidenden Zylinderepitelien durchaus keine Ähnlichkeit besitzen, sondern sich ebenfalls als große helle Zellen darstellen.

Überall ist hier ein Durchbruch des Carcinoms durch die Wand und Knotenbildung im Bindegewebe zu beobachten.

Das Bindegewebe selbst wird in den tiefer gelegenen Partien zellreicher, die Infiltration schließt sich dem Verlauf der Kanäle an, nach

kontinuierlich, sondern meist mit streckenweiser Unterbrechung und hauptsächlich an den Durchbruchsstellen stärker entwickelt.

In der Drüse selbst finden sich die carcinomatösen Veränderungen in noch ausgedehnterem Maße vor; die größeren und kleineren Milchgänge sind mit Carcinomzellen angefüllt, die überall in das umgebende Gewebe vordringen und entweder unregelmäßige Knoten bilden, oder netzförmig verzweigt die Lymphräume ausfüllen, oder auch dünne Krebszellenzüge bilden, die in derbes Stroma eingebettet sind.

In den in der Tiefe liegenden Drüsengängen fällt ferner das häufige Vorkommen von Kalkmassen auf, die mitten in den krebsigen Ausführungsmassen, immer aber innerhalb der Kanäle selbst gelegen sind. Bei Behandlung mit Schwefelsäure bilden diese Kalkmassen Gipskristalle, während sie auf Zusatz von Salzsäure ohne Gasentwicklung verschwinden.

Fig. 3.

Inmitten dieser verschiedenen Krebsformen haben sich noch einzelne Komplexe von Tubuli erhalten, die stark verzweigt ein einschichtiges Epithel aufweisen, und deren Lumen infolge von Kompression nur noch einen schmalen Spalt darstellt.

Daneben finden sich in der Mamma und zwar in den von Carcinom weniger oder gar nicht ergriffenen Abschnitten stark cystisch dilatierte Drüsenschläuche ausgefüllt mit körnig oder streifig geronnenem Sekret, das vielfach ganz schmale spindelförmige Spalträume zeigt, die den Eindruck erwecken, als ob hier Cholestearin vorhanden war, das infolge der Behandlung mit Alkoholäther aufgelöst worden ist.

Das Wandepithel dieser dilatierten Schläuche ist plattgedrückt und einschichtig, doch hat auch hier schon an manchen Orten eine Wucherung des Epithels in das Lumen hinein begonnen.

Auch in diesen dilatierten Gängen liegen stellenweise Kalkmassen,

Es handelt sich demnach um eine mit Infiltration des Bindegewebes einhergehende carcinomatöse Erkrankung der Milchgänge, die sich von der Ausmündung letzterer auf der Mamille kontinuierlich verfolgen läßt bis zum Ursprung der Drüsengänge in der Drüsensubstanz, auf welch letztere der krebsige Prozeß ebenfalls übergreift.

Wie verhält sich nun diese bösartige Entartung des Epithels der Ausführungsgänge zu der die Mamille und Areole bedeckender Haut, in die ja unter normalen Verhältnissen das Epithel der Ductus lactiferi übergeht?

Wie wir gesehen haben, stellen sich die Ausführungsgänge als dicke, meist solide Zellstränge dar, die von den Wänden der an der Stelle der Warze bestehenden Einsenkung ihren Ursprung nehmen.

Bei starker Vergrößerung zeigt sich, daß der zellige Inhalt der Milchgänge auf allen Seiten kontinnierlich in die Wand des Trichters übergeht. Die Zellen, welche die Auskleidung des Trichters in einer der normalen Haut ungefähr entsprechenden Dicke bilden, tragen denselben Charakter wie die als Carcinomzellen erkannten in den Milchgängen; sie sind groß und hell, mit großem Kern und stark färbbarem Nucleolus, weisen zahlreiche karyakinetische Figuren meist atypischer Art auf und unterscheiden sich auch sonst in keiner Weise von den Krebszellen in den Milchgängen.

Die Grenze dieser Lage carcinomatöser Zellen gegen das Bindegewebe, das hier den Charakter der Cutis trägt, verläuft zwar im allgemeinen an dem einzelnen Präparat in einer geraden Linie, doch ist dieselbe etwas verschwommen, und man kann einzelne Vorwölbungen in das Cutisgewebe hinein sehen: ein eigentliches Vordringen des Carcinoms in Form von Zapfen oder Strängen ist aber nirgends zu beobachten.

Gehen wir von der Annahme aus, daß die Retraktion der Mamille in der Weise zustande gekommen ist, daß die ganze Warze nach innen umgestülpt wurde, so ist also die die Warze bedeckende Epidermis durch eine etwa gleichdicke Lage von Krebszellen ersetzt worden. Von den ursprünglichen Epidermisschichten findet sich nichts mehr, nur ganz in der Tiefe des Trichters ist noch ein schmaler Zapfen vorhanden, der die Struktur der Epidermis u. zw. Stachelschicht mit Basalzellen aufweist. Dieser Zapfen erscheint in Form eines langgestreckten spitzwinkligen Dreiecks in das Bindegewebe zwischen die carcinomatösen Milchkanäle hineingezogen. auf Serienschnitten läßt er sich deutlich verfolgen, wie er sich in die in unserem Präparat nach unten gelegene, unveränderte Haut der Areola fortsetzt. Die aus Krebszellen bestehende Wand der Einziehung erfährt dadurch in dem in situ nach unten gelegenen Abschnitte eine Unterbrechung, indem sich hier normale Epidermis erhalten hat.

Am Rande der eingestülpten Warze setzt sich die als carcinomatös erkannte Veränderung in die Haut des Warzenhofes fort, die makroskopisch das Aussehen eines Ekzems darbietet.

Bei der mikroskopischen Betrachtung fällt hier vor allem auf, daß die Epidermis durchsetzt ist von zahlreichen hellen, wie gequollen erscheinenden Zellen, die sich von den umgebenden Epidermiszellen dadurch scharf abheben, daß sie bedeutend heller und größer sind als letztere. Ihr Kern ist chromatinreicher und weist zahlreiche Mitosen auf. Das Protoplasma ist ganz hell und fein granuliert, enthält mitunter zwei, drei und mehr Kerne und zeigt eine scharfe Grenze gegen die umliegenden Epidermiszellen.

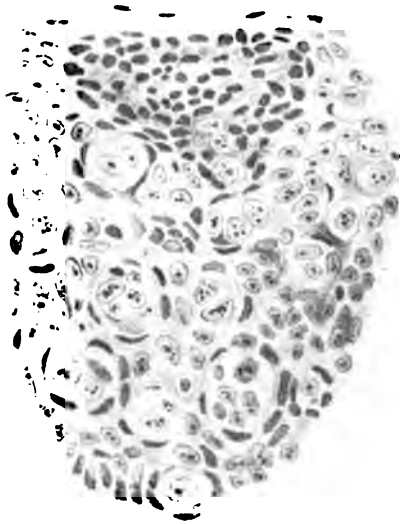

Fig. 4.

Diese großen hellen Zellen finden sich hauptsächlich in der Malpighischen Schleimschicht, meist in alveolärer Anordnung. Zwischen den einzelnen Alveolen sind noch Züge von Stachelzellen erhalten, jedoch stark komprimiert.

Diese neuen fremdartigen Zellen ordnen sich zu einem epithelialen Zellverband an, der durchaus keine Ähnlichkeit mit Plattenepithel besitzt. Sie sind weder unter sich, noch mit den benachbarten Zellen der Schleimschicht durch Stacheln verbunden. Die Basalschicht ist an manchen Stellen noch erhalten; der Pigmentgehalt ist jedoch vollständig verschwunden.

Das Vorkommen der hellen wie gequollen erscheinenden Zellen beschränkt sich nicht bloß auf die Schleimschicht: auch in der Körnerschicht treten solche eigenartige Zellen auf, hier jedoch gewöhnlich in Form von maulbeerförmigen isolierten Nestern, immer gegen die ver-

hornenden Zellen der Epidermis scharf abgegrenzt und von letzteren wie von einer Kapsel umschlossen. Fast regelmäßig sind die Kerne solcher im Stratum corneum gelegener Nester in mitotischer Teilung begriffen, viele Zellen enthalten mehrere Kerne, und vereinzelt trifft man im Protoplasma Hohlräume, die teils leer sind, teils invaginierte Zellen oder Kerne enthalten.

Nicht überall ist die Haut von solchen Zellen durchsetzt. Stellenweise finden sich nur einzelne kleine Nester oder Stränge im Stratum granulosum, während die Basalschicht und die Körnerschicht sonst normales Aussehen bieten. Vereinzelt liegen auch Inseln ganz intakter Epidermis mitten in alterierten Partien.

An der Grenze von gesunder und kranker Haut hört die Veränderung ziemlich plötzlich und unvermittelt auf, nur einzelne Nester heller Zellen sind noch in der im übrigen normal aussehenden Stachelschicht zu erkennen.

Über diese Hauterkrankung und ihren Zusammenhang mit dem Carcinom in der Drüse finden sich in der Literatur die verschiedenartigsten Ansichten ausgesprochen.

Was zunächst die Warzenaffektion betrifft, so wird dieselbe bei der makroskopischen Beschreibung überall hervorgehoben. auffallenderweise fehlt aber bei den meisten Forschern jegliche Angabe über die histologischen Veränderungen der Warze und der Milchausführungsgänge. Diejenigen Autoren, welche über die in den Milchgängen anzutreffenden Veränderungen berichten, stimmen im allgemeinen darin überein, daß die Ductus lactiferi mit Epithelzellen angefüllt und dadurch erweitert werden, um schließlich bei zunehmender Zellanhäufung die Ruptur der Wände herbeizuführen. Diese Zellproliferation wird von den meisten als Carcinom angesehen. Betreffs ihrer Beziehung zur Hautaffektion gehen jedoch die Meinungen weit auseinander. Thin, Duhring und Wile, Schweinitz. Hallopeau u. a. nehmen einen primären Krebs der Milchgänge an, der eine Dermatitis nach sich zieht, die Thin als „Dermatitis papillaris maligna“ bezeichnet.

Butlin hält die entzündliche Infiltration für das Primäre, an das sich dann sekundär eine Wucherung der Milchgangsepithelien anschließt; nach ihm ist die intra-kanalikuläre und glanduläre Proliferation derselben Art wie diejenige an der Oberfläche.

In der Literatur finden sich sonst keine bemerkenswerte Angaben über die Veränderungen der in der Warze gelegenen Milchausführungsgänge, nur Tschlenoff hebt hervor, daß die erkrankte Haut mit den veränderten Milchgängen in Zusammenhang steht.

Betreffs der bei Pagets disease nie fehlenden Carcinomentwicklung in der Mamma und der Hauterkrankung selbst sprechen

sich die meisten dahin aus, daß die Hautveränderung von ihrem ersten Beginn an als Carcinom, und zwar als oberflächlichste, flachste Form desselben zu bezeichnen ist, so Karg, Tillmanns, Lindt, Hansemann, Ehrhardt, Krogius, Tschlenoff u. a. m.; erst sekundär entwickelt sich der Krebs in der Drüse, nach der Meinung von Karg und Ehrhardt durch direktes Tiefenwachstum der Krebszapfen durch die Cutis hindurch in die Drüse; nach Tschlenoff u. a. durch Vermittlung der Milchgänge, nach Krogius durch Einwirkung desselben Agens auf Haut und Drüse zugleich.

Kaposi hält die Pagetsche Erkrankung für chronisches Ekzem, das den Boden für Carcinom vorbereitet, und Unna sieht sie als eine Krankheit sui generis an, von Ekzem so verschieden wie von Carcinom, auf die jedoch meist Carcinom folgt.

Zieler endlich nimmt den Standpunkt ein, daß eine primäre Entartung der Epithelien vorliege, die vom Oberflächenepithel aus auf die epitheliale Auskleidung der Milchgänge übergreift und durch unaufhaltsames Weiterwuchern der veränderten Zellen zu Carcinom führt.

Mag auch die Erklärung der Hautveränderung eine mannigfaltige sein, in einem Punkte stimmen alle Untersucher überein, nämlich in der Deutung der hellen sogen. Paget-Zellen.

Der allgemeinen Annahme, daß die Paget-Zellen in loco veränderte Epidermisepithelien sind, kann ich mich nicht anschließen. Auf Grund meiner Untersuchungen glaube ich annehmen zu dürfen, daß die sogen. Paget-Zellen nicht aus Epidermiszellen hervorgehen, mit solchen überhaupt nichts zu tun haben.

Betrachten wir uns einmal Schnitte aus den am stärksten alterierten Stellen der Haut etwas genauer.

Die Stachelschicht ist ganz verschwunden, an ihrer Stelle findet sich eine Ansammlung von jenen großen Zellen mit fein granuliertem hellem Protoplasma, das einen großen Kern mit intensiv gefärbten Kernkörperchen einschließt.

Diese Zellen, deren Grenzen gegeneinander meist unscharf sind, ordnen sich zu größeren oder kleineren Zellkomplexen an, die oft Hohlräume in sich einschließen, teils leer, teils mit Detritus angefüllt. Auch zwischen den einzelnen Zellen liegen vielfach untergegangene Zellen, freie Kerne und Rundzellen.

Zwischen den einzelnen Zellkomplexen ziehen Stränge von Zellen mit dunklem Protoplasma und kleinem Kern, die infolge des

von beiden Seiten einwirkenden Druckes der hellen Zellen zusammengedrückt und dadurch abgeplattet werden.

Solche aus komprimierten Zellen bestehende Stränge sieht auf Serienschnitten mit den über den neuen fremdartigen Zellen noch erhaltenen Epidermisschichten in kontinuierlichem Zusammenhang. Geht man umgekehrt von den noch erhaltenen oberen Epidermislagen aus, so sieht man, wie die Epithelzellen keilförmig zwischen die aus Paget-Zellen bestehenden Zellhaufen eindringen, der Keil wird dabei immer spitzer und bildet schließlich einen ganz dünnen Strang.

Die Epithelzellen sind hier deutlich komprimiert; die an die Paget-Zellen angrenzenden Zellen zeigen vielfach einen kleinen gleichmäßig dunkelgefärbten Kern, oft in Bohnenform, mit unregelmäßiger, zackiger Kernmembran, umgeben von einem ganz hellen Saum wie ein Hohlraum.

Die Paget-Zellen sind an allen Stellen von den Epithelzellen scharf abgegrenzt, fast überall sind deutlich zwei Grenzlinien zu erkennen, von denen die eine den Epithelzellen angehört, während die andere den Grenzsaum der Paget-Zellen bildet. Nirgends finden sich Verbindungsbrücken zwischen den beiden Zellarten; auch sind die Paget-Zellen unter sich nicht durch Stacheln verbunden.

Von der basalen Zylinderzellenschicht ist meist nichts mehr erhalten, die Paget-Zellen reichen direkt bis ans Bindegewebe der Cutis heran.

Nur an einzelnen Stellen ist noch eine zwei- bis dreireihige Lage von kubischen oder platten Zellen vorhanden, welche die neu gebildeten Zellen von der Cutis trennen und an weniger alterierten Stellen in die dort noch erhaltene Malpighische Zylinderzellenschicht übergehen.

Die zwischen die Paget-Zellen eingeschobenen, von den oberen Epidermisschichten ausgehenden Epithelstränge treten vielfach mit den Resten der Basalschicht in Verbindung, wodurch größere oder kleinere Inseln von hellen Zellen gebildet werden. Auf lückenlosen Serienschnitten läßt sich nachweisen, daß alle diese Inseln heller Zellen durch breite Zellbrücken miteinander zusammenhängen; ganz isolierte Inseln habe ich kein einziges Mal gefunden. Im ganzen Bereich der afficierten Haut besteht vielmehr eine die unteren Schichten der Epidermis einnehmende, unter sich in kontinuierlichem Zusammenhang stehende Ansammlung von hellen epithelial angeordneten Zellen, die überall scharf gegen das Epithel abgegrenzt sind, und zwischen denen noch Züge von Epithelzellen zu

erkennen sind, die Verdrängungs- und Untergangserscheinungen aufweisen.

Was nun die in den oberen Epithellagen vorhandenen Herde von Paget-Zellen betrifft, so stellen dieselben aus mehreren Zellen bestehende Inseln dar, die rings von Epidermiszellen umgeben sind. Auch hier ist eine absolut scharfe Grenze zwischen Epithelzellen und Paget-Zellen; auch hier sind Kompressionserscheinungen vorhanden, die sich darin äußern, daß die Epithelzellen abgeplattet werden und sich dabei etwas ineinander schieben, so daß vielfach eine Andeutung leicht konzentrischer Schichtung der Epithelien resultiert, wobei Zelle sowohl wie Kern Bohnenform oder Halbmondform annehmen können.

Das Zentrum solcher lamellären Schichtungen bilden immer die Paget-Zellen. Auch hier sind an den Epithelien Untergangserscheinungen zu beobachten, wie Kernschrumpfung und Vacuolenbildung um denselben, Zusammenballung des Chromatius u. dergl.

Diese mitten in relativ unveränderter Epidermis liegenden Zellinseln, die höchst selten aus einer einzigen, meist aus zwei, drei und mehr Zellen sich zusammensetzen, sind gerade die Stellen, welche von allen bisherigen Untersuchern als Beweis dafür ins Feld geführt wurden, daß die Paget-Zellen aus Epidermisepithelien hervorgingen, daß ferner diese im Sinne Hansemanns anaplastisch veränderten Epithelien einzelne Zentren bilden, von denen aus die Anaplasie des Epithels weiterschreitet, daß also der in der Haut sich abspielende Prozeß eine auf Anaplasie der Epidermiszellen beruhende multizentrische Neubildung darstelle.

Der Beweis, daß dies wirklich der Fall ist, scheint mir nicht erbracht zu sein, und zwar aus folgenden Gründen: Vor allem fällt es auf, daß die Paget-Zellen überall so absolut scharf von den angrenzenden Epithelien abzugrenzen sind; dann ist der Unterschied zwischen den beiden Zellarten ein so großer, daß ich mich mit der Annahme einer sogenannten Anaplasie nicht begnügen kann, denn durch das Wort Anaplasie wird ja doch nur ein Zustand beschrieben, während der Prozeß, der zu diesem Zustand führt, dadurch nicht erklärt wird; Gebilde, welche als Übergangsformen zwischen Paget-Zellen und Epithelien angesehen werden könnten, und wie solche von manchen beschrieben wurden, habe ich nirgends entdecken können. Es handelte sich immer entweder um in Untergang begriffene Epithelien oder um helle Zellen; und wenn Lindt helle Zellen abbildet, die durch Stacheln mit Epithelien verbunden sind, so muß ich dies auf ungenaue Beobachtung zurückführen;

denn an Stellen, wo scheinbar Intercellularbrücken zwischen Paget-Zellen und Epidermiszellen vorhanden waren, konnte ich an Schnitten von 10—15 μ Dicke immer nachweisen, daß bei wechselnder Einstellung die Stacheln nicht mit einer hellen Zelle, sondern mit dem Protoplasma einer als solche sicher zu erkennenden Epithelzelle in Verbindung standen, die durch die Kompression von seiten der Paget-Zelle stark abgeplattet war und sichelförmig wie eine Kappe auf der hellen Zelle aufsaß. Der Kern dieser Epithelzelle ist ebenfalls plattgedrückt, bohnenförmig, dabei gleichmäßig dunkel gefärbt und läßt keinen Nucleolus mehr erkennen. Im Gegensatz zu dieser komprimierten und in Untergang begriffenen Epidermiszelle zeigt die direkt daran angrenzende Paget-Zelle nicht nur keine Veränderung, sondern ist in mitotischer Teilung begriffen, und oft weist eine solche Paget-Zelle mehrere Kerne auf. Zwischen der komprimierten Epithelzelle und der hellen Zelle sind keine Stacheln kenntlich, die Grenze ist vielmehr eine scharfe und mancherorts ist sogar deutlich ein feiner Spalt zwischen den beiden Zellen nachzuweisen.

Ferner zeigen die Paget-Zellen nicht die Anordnung des Plattepithels wie die Epidermiszellen. Außerdem sprechen die am Epithel zu beobachtenden Verdrängungs- und Untergangserscheinungen meiner Ansicht nach nicht für die Entstehung der hellen Zellen aus Epithelien an Ort und Stelle.

Was dann die in den oberen Schichten der Epidermis anzutreffenden Inseln von Paget-Zellen anbetrifft, die als Zentren angesprochen wurden, von denen aus das Wachstum der Neubildung vor sich gehen soll, so stellen dieselben überhaupt keine isolierten Nester dar.

Verfolgt man nämlich in intakten Serien — denn nur in solchen gelingt es — genau die Stellen, an denen sich von Epithel ringsumschlossene Inseln heller Zellen befinden, so ergibt sich, daß diese auf dem einzelnen Schnitt scheinbar ganz isolierten Nester sich auf den folgenden Schnitten in ebensolche Nester fortsetzen und so einen Strang bilden, der nach der Tiefe zu allmählich an Dicke etwas zunimmt und schließlich mit den in der Tiefe der Epidermis liegenden Komplexen heller Zellen in direkte Verbindung tritt.

Der Verlauf dieser Stränge ist selten ein geradliniger, sondern gewöhnlich ein wellenförmiger, so daß man den Eindruck hat, als ob die in der Tiefe sitzende Wucherung nach oben Ausläufer entsendet, die sich in die Körnerschicht hineinschlängeln und dabei

die ansässigen Epithelzellen auseinanderdrängen, das Ganze also das Verhalten eines in fremdes Gewebe vordringenden Carcinoms darbietet.

An manchen Stellen ist dieses Durchbrechen des Carcinoms durch die noch erhaltene Epidermis viel auffälliger.

Stellenweise ist nämlich die Hornschicht in Form eines Bläschens abgehoben, dessen Inhalt sich zusammensetzt aus vielen hellen Zellen, daneben einzelne Lymphocyten und Detritus. In der Serie setzen sich diese hellen Zellen des Bläschens in einen Zapfen fort, der die Körnerschicht durchbricht und in das Carcinom in der Tiefe übergeht.

Mitunter dringt auch ein solcher carcinomatöser Ausläufer durch die Hornschicht nach außen und wuchert auf der Hornschicht weiter, im ganzen die Form eines Pilzes dabei nachahmend.

Diese unbeschränkte Wucherung und Zapfenbildung in das benachbarte Gewebe unter Verdrängung des letzteren, die scharfe Grenze gegen die verdrängten normalen Zellen, die starke Proliferation neben gleichzeitiger Degeneration der wuchernden Zellen sprechen meiner Überzeugung nach dafür, daß es sich bei dem ganzen Prozeß um ein von einer bestimmten Stelle in die Epidermis hineinwachsendes Carcinom handelt, das durch sein Vordringen die Epidermisepithelien verdrängt und zugrunde richtet.

Wo der Ausgangspunkt zu suchen ist, darauf werde ich später zurückkommen.

Vorerst bleiben uns noch einige Punkte zu erörtern übrig, die ich bisher nur flüchtig gestreift habe, nämlich das Verhalten des Carcinoms gegenüber der Cutis und den in der Cutis gelegenen Anhangsgebilden der Epidermis, ferner die Beziehungen des Hautcarcinoms zu dem Carcinom der Milchgänge, sowie der Übergang der carcinomatösen Haut in gesunde.

Der Hauptsitz des Carcinoms ist, wie schon oben angedeutet die über der Cutis und unter den oberen Epidermislagen gelegene Malpighische Schicht.

Im ganzen Bereich der erkrankten Haut liegen hier Carcinomzellen, meist ist von Stachelzellen und Basalzellen nichts mehr zu finden, und auch von der Körnerschicht ist an den am stärksten befallenen Stellen fast nichts mehr erhalten, nur die obersten Reihen der verhornenden Zellen und die Hornschicht bilden überall noch eine über das Carcinom ausgebreitete Decke, so daß eine eigentliche Ulzeration fast nirgends zustande kommt. Mitten in diesen stark alterierten Partien, in denen die Epidermis bis auf

wenige Reste zugrunde gegangen ist, trifft man aber noch Stellen an, wo die Epidermis ziemlich normales Aussehen zeigt; ihre einzelnen Lagen sind gut erhalten, auch die Basalzellen bieten das gewöhnliche Aussehen. In solchen relativ unveränderten Epidermisinseln fällt aber das Vorhandensein von größeren und kleineren Nestern heller Zellen auf, und zwar haben die größeren Nester ihren Sitz gewöhnlich in den in die Cutis vorspringenden Leisten, während die kleineren zwischen den Leisten, also über den Cutispapillen gelegen sind und wie sich aus Serienschnitten ergibt, den Zusammenhang der einzelnen Nester in den interpapillären Leisten vermitteln. Je mehr man sich dann den stärker veränderten Partien nähert, um so reichlicher und mächtiger werden die über den Papillen und in den Leisten gelegenen Komplexe heller Zellen, die Leisten werden kolbenförmig aufgetrieben, die Cutispapillen dadurch zusammengedrückt, die Stachelzellen verschwinden allmählich, ebenso die Basalzellen und von beiden bleiben nur noch die oben beschriebenen zusammengedrückten Stränge übrig.

Da, wo die Veränderung am ausgesprochensten ist, erscheint die Grenze zwischen Neubildnng und Cutis eine annähernd geradlinige, doch zeigt das genauere Studium, daß die Grenze des Carcinoms aus lauter kolbenförmig aufgetriebenen Vorsprüngen sich zusammensetzt. Zwischen die einzelnen Kolben läßt sich das Bindegewebe hinein verfolgen. Letzteres bildet über und um die Kolben einen straff gespannten bindegewebigen Überzug, an den die Carcinomzellen direkt herantreten. Die ganze Cutis ist eingenommen von einer starken Infiltration kleiner Zellen, die sich aus Lymphocyten, Plasmazellen und Mastzellen zusammensetzen, letztere finden sich hauptsächlich in den zwischen die Kolben eindringenden Bindegewebszügen der Cutis. Die stärkste Ausbildung zeigt das Plasmom an den Stellen, wo das Tiefenwachstum des Carcinoms noch nicht so deutlich ausgesprochen ist; bei zunehmendem Vordringen in die Tiefe nimmt die Infiltration etwas ab, verschwindet aber nie vollständig. Vielfach sind auch zwischen den Zellen des Plasmoms helle Zellen zu finden, die sich in die Kolben fortsetzen.

Was die Lokalisation der entzündlichen Infiltration betrifft, so schiebt sich dieselbe im allgemeinen zwischen die Epithellage resp. Carcinomzellen und das elastische Fasernetz der Cutis ein, findet sich jedoch auch jenseits der elastischen Fasern in den unteren Cutisschichten und setzt sich vielfach in das subkutane Gewebe den Gefäßen entlang fort. Auffallend ist dabei die Dünne und Weitmaschigkeit des elastischen Fasernetzes, wo dieses mitten in infiltriertem Gewebe liegt.

Bei stark ausgesprochener Kolbenbildung des Carcinoms fehlt gewöhnlich die Infiltration oberhalb der elastischen Fasern; die letzteren liegen dann den Kolben in dünner Lage eng an, erscheinen durch dieselben vorgewölbt und dabei stark angespannt; in den zwischen einzelnen Kolben gelegenen Cutiszapfen sammeln sich die elastischen Fasern wieder in Form von Knäueln; typische Degenerationserscheinungen sind jedoch nicht an ihnen zu beobachten.

Durch solche Bilder gewinnt man den Eindruck, daß das Carcinom bei seinem kolbenförmigen Vordringen in die Tiefe zuerst die

oberhalb der elastischen Fasern gelegene Infiltrationszone verdrängt und dann die elastischen Fasern erreicht, die anfangs dem Drucke noch widerstehen können, bei zunehmender Spannung aber zerreißen, sich retrahieren und in dem Raum zwischen den Kolben zu Knäueln sich zusammenballen.

Demnach konstatieren wir also auch in der Cutis Verdrängungserscheinungen.

Über das Verhalten dieses intra-epidermoidal wuchernden Carcinoms zu den Anhangsgebilden der Haut kann ich nur sehr wenig aussagen. Schweißdrüsen, die ja schon normalerweise in der Areola spärlich vorhanden sind, habe ich nur selten angetroffen und dann gewöhnlich in relativ wenig verändertem Gewebe. An zwei oder drei Stellen war allerdings wahrzunehmen, daß helle Zellen rings um den Ausführungsgang einer Schweißdrüse, soweit derselbe in der Epidermis liegt, sich ansammeln, ein tieferes Eindringen innerhalb der Kanäle fehlte aber.

Wohl sah ich vereinzelt Haare mit Talgdrüse, die mit dem Carcinom in Berührung gekommen waren und zwar in der Weise, daß die in der Stachelschicht wuchernden hellen Zellen bis an das Haar herantreten, dasselbe von allen Seiten einschließend. Von hier aus dringen dann die hellen Zellen dem Haare entlang eine Strecke weit in die Tiefe, indem sie die äußere Wurzelscheide des rudimentären Haares sowie die Ausführungsgänge der stark entwickelten Talgdrüse strangförmig durchwachsen und stellenweise auch die aus dem Stratum cylindrium sich fortsetzende äußere Schicht der äußeren Wurzelscheide durchbrechen und so direkt an die bindegewebige Scheide des Haares und der Talgdrüse herantreten.

Ein weites Vordringen in die Tiefe ist allerdings dabei nicht zu beobachten. An den wenigen Haaren, die sich in meinem Präparat finden, lassen sich die Carcinomzellen in der Wurzelscheide und der Talgdrüse nie weiter verfolgen als höchstens bis zum elastischen Fasernetz der Cutis.

Die Epithelien der äußeren Wurzelscheide und der Talgdrüse zeigen dabei dieselben Verdrängungserscheinungen wie die Epidermisepithelien und verhalten sich den hellen Zellen gegenüber genau in der gleichen Weise.

Wenden wir uns nun der Peripherie der Hauterkrankung zu, so vollzieht sich der Übergang in gesunde Haut hier genau so, wie an den oben beschriebenen Inseln wenig oder gar nicht veränderter Epidermis mitten in stark affizierter Umgebung und in analoger Weise wie an den Stellen, wo die Stachelzellen durch helle Zellen

ersetzt sind, die Körnerschicht aber noch gut erhalten ist. Der Übergang geht in der Weise vor sich, daß die Komplexe heller Zellen an Größe abnehmen, sich nur auf die Stachelzellenschicht selbst beschränken und sich schließlich als kleine Nester heller Zellen darstellen, die schon innerhalb der unveränderten Haut vorwiegend in den interpapillären Einsenkungen, doch auch über den Papillen ihren Sitz haben. Diese aus zwei, drei oder vier Zellen zusammengesetzten Inseln stehen auf Serienschnitten sämtlich miteinander in Verbindung, in anderen Worten, die Zellwucherung setzt sich in die Malpighische Schicht der noch gesunden Haut in Form von Sprossen und Ausläufern fort.

Das Auftreten heller Zellen im Gesunden wird überall von einer Infiltrationszone zwischen elastischer Faserschicht und Epidermis begleitet, in vielen Fällen ist die Entzündung sogar schon etwas weiter ins Gesunde vorgedrungen als der innerhalb der Epidermis sich abspielende Prozeß, so daß es oft den Anschein erweckt, als ob die entzündliche Infiltration dem Wachstum des Carcinoms vorausginge.

Der innerhalb der Epidermis sich abspielende Wucherungsprozeß steht mit dem in den Milchausführungsgängen wuchernden Carcinomen in ununterbrochenem Kontakte.

Es stellt sich dieser Kontakt in der Weise dar, daß die in den Milchkanälen wuchernden Krebszellen sich kontinuierlich auf die Wand des durch Einstülpung der Mamille gebildeten Trichters fortsetzen, als dessen Auskleidung sie nach oben ziehen und sich schließlich unter die auf der Höhe noch erhaltenen oberen Epidermisschichten einschieben, wo sie dann das bei der Beschreibung der Hautveränderung gegebene Bild darbieten. Ihren Charakter ändern dabei die Carcinomzellen nicht.

An dieser Übergangsstelle wird das Carcinom nur von einer dünnen Lage von Epidermiszellen mit dünner Hornschicht bedeckt, die Epithellage wird dabei allmählich dünner, spitzt sich zu und biegt als zwei bis dreieckige Schicht ganz platter Zellen in den Trichter ein, wobei die Hornschicht verschwindet. Diese dünne Decke begleitet die Carcinomzellen noch eine kleine Strecke weit in die Einstülpung hinein und hört dann ganz auf. Die entzündliche Infiltration in der Cutis begleitet den in der Haut sich abspielenden Prozeß und geht in die im submamillären und interkanalikulären Bindegewebe bestehenden Infiltration über.

Auf Grund des Ergebnisses meiner Untersuchungen und unter Berücksichtigung des klinischen Verlaufes will ich nun versuchen, zu einer einheitlichen Beurteilung des Leidens zu kommen.

Die Erkrankung begann mit der Bildung einer Borke auf der Mamille. Als die Borke abfiel, lag an Stelle der Warze eine stark

gerötete Fläche; die Warze selbst war verschwunden, an ihrer Stelle befand sich eine kraterförmige Einsenkung. Die Rötung dehnte sich in der folgenden Zeit allmählich über den Warzenhof aus, dabei einen nach unten liegenden Bezirk freilassend. Die gesunde Haut wurde nur ganz langsam von der Rötung ergriffen, so daß nach 5 Jahren die Areola kaum überschritten war. Erst ca. 4½ Jahre nach Beginn der Erkrankung an der Mamille wurde eine Verhärtung und Volumvergrößerung der Mamma bemerkt.

Die Erkrankung bietet das unter dem Namen „Pagets disease of the nipple" beschriebene Bild dar: Die Warze ist retrahiert, die angrenzende Haut des Warzenhofes und der Brust ist stark gerötet und mit Schuppen und Borken bedeckt; die Brustdrüse ist der Sitz eines Carcinoms mit Metastasen in den axillaren und supraclavikularen Lymphdrüsen.

Mikroskopisch liegt in den in die kraterförmig eingezogene Mamille ausmündenden Milchgängen eine carcinomatöse Wucherung vor. Das submamilläre Bindegewebe bildet ein im allgemeinen derbes, zellarmes Stroma, das in der Umgebung der krebsig entarteten Milchgänge entzündlich infiltriert ist.

Das Carcinom setzt sich einerseits in den Milchgängen fort bis in die Brustdrüse, die das Bild des Mammacarcinoms in mannigfacher Form zeigt. Neben der Carcinomentwicklung finden sich in der Drüse auch noch Partien, die von dem krebsigen Prozeß noch nicht ergriffen sind, in denen eine starke Dilatation der Drüsenschläuche auffällt, die mit einem körnig und streifig geronnenen, vielleicht cholestearinhaltigen Sekret ausgefüllt sind, das stellenweise Verkalkung zeigt, allerdings nicht in so ausgedehntem Maße wie in den carcinomatös veränderten Drüsenkanälen.

Der carcinomatöse Prozeß setzt sich andererseits von den Ausführungsgängen auf das Deckepithel der trichterförmig eingezogenen Mamille fort. Innerhalb des Trichters ist von der ursprünglich die Mamille bedeckenden Epidermis nichts mehr vorhanden, an ihrer Stelle liegt eine dünne Schicht von Carcinomzellen, die nach oben zum Rande des Trichters zieht und sich in die noch erhaltene Epidermis fortsetzt. Diese Fortsetzung geschieht in der Weise, daß die Carcinomzellen sich in die untersten Lagen der Epidermis einschieben unter Verdrängung der Epithelien, die dabei zugrunde gehen. Von den oberen Epithelschichten bleiben noch einzelne Zellreihen erhalten, die sich jedoch nach der retrahierten Warze hin zungenförmig zuspitzen und am Beginn der Einsenkung aufhören. Die Fortsetzung des aus der Einsenkung emporsteigenden

Carcinoms stellt sich in der Haut dann so dar, daß die Epidermis von zahlreichen großen hellen Zellen durchsetzt ist, welche zu Zellkomplexen angeordnet in erster Linie die Stelle der Malpighischen Schicht, dann auch die der Körnerschicht einnehmen. Diese hellen Zellen unterscheiden sich in ihrem Aussehen wesentlich von den Epidermisepithelien, sie weisen zahlreiche Mitosen auf, sind oft mehrkernig und vielfach zeigen sie Invaginationen und Vacuolenbildungen. Ihre Grenze gegen Epidermiszellen ist überall eine absolut scharfe, nirgends finden sich Bilder, die als Übergänge von normalen Epithelzellen zu hellen Zellen angesehen werden könnten. Wo immer helle Zellen mit Epidermiszellen in Kontakt kommen, werden letztere verdrängt und gehen zugrunde.

Das Studium von lückenlosen Serienschnitten ergibt, daß alle diese hellen Zellen eine zusammenhängende Masse wuchernder Zellen bilden, welche ihren Hauptsitz in den unteren Partien der Epidermis hat, von wo dann in die oberen Schichten ein Vordringen in Form von Sprossen und Ausläufern stattfindet. Gegen die Cutis hin vollzieht sich das Weitergreifen in Form von Kolben, welche in das Gewebe der Cutis eindringen, im allgemeinen aber das elastische Fasernetz nicht durchbrechen.

Im ganzen Bereich der affizierten Epidermis zeigt die Cutis eine starke entzündliche Infiltration, die hauptsächlich oberhalb der elastischen Fasern gelegen ist und nur da, wo die kolbenförmige Wucherung bis zu den elastischen Fasern vordringt, auch unterhalb letzterer in stärkerem Grade auftritt. An der Peripherie der erkrankten Haut schiebt sich die entzündliche Zone um ein geringes weiter ins Gesunde vor als die in der Epidermis sitzende Wucherung und erscheint gleichsam als Vorläufer derselben.

Der in der Epidermis sich abspielende Prozeß läßt sich nur durch die Annahme erklären, daß das Carcinom an einer bestimmten Stelle entsteht, von wo es dann in die Epidermis hineinwächst.

Einen Anhaltspunkt für den Ort der Entstehung gewinnen wir zunächst aus der Anamnese: Das ganze Leiden begann an der Mamille, von der aus der Prozeß sich langsam über die Haut ausbreitete.

Makroskopisch und mikroskopisch imponiert auch die Warze als die am stärksten affizierte Stelle; mikroskopisch dadurch, daß mit Ausnahme eines kleinen, nicht ergriffenen Bezirkes an der eingestülpten Warze nichts mehr von der bedeckenden Epidermis

übrig geblieben ist, sondern an ihrer Stelle Carcinomzellen wuchern. Von der Mamille selbst ist überhaupt nichts mehr wahrzunehmen, vor allem fehlen die in der Mamille gelegenen Sinus der Milchgänge; die Milchgänge selbst nehmen ihren Ursprung in der Tiefe der Einziehung und sind in solide oder Zerfallshöhlen aufweisende Carcinomstränge umgewandelt.

Berücksichtigen wir ferner gewisse Befunde in der Tiefe der Drüse, nämlich die starke Dilatation der Milchkanäle und die in denselben stattfindenden Verkalkungen, so ist die Annahme nicht von der Hand zu weisen, daß diese Stauungs- und Retentionserscheinungen die Folgen sind eines vollständigen Verschlusses der Drüsenausführungsgänge; da sich aber in den verschiedensten Abschnitten der Drüse Retention findet, muß man den Verschluß dahin verlegen, wo sich die einzelnen Gänge der verschiedenen Drüsenabschnitte vereinigt haben, also nahe an der Ausmündung in der Papille.

Der Annahme, daß eine Verstopfung in der Mamille durch ein sich dort entwickelndes Carcinom zustande kommt, steht meiner Meinung nach nichts im Wege.

Von der Mamille aus wuchert dann das Carcinom einerseits auf dem ihm durch die Milchgänge gewiesenen Weg weiter. Andererseits setzt es sich in die Haut der Warze und des Warzenhofes fort, indem es in die Epidermis hineinwächst, und zwar in diejenige Schicht, die dem Vordringen der Carcinomzellen am wenigsten Widerstand entgegensetzt, nämlich in die Malpighische Schicht. In dieser schiebt es sich dann weiter, die Stachelzellen verdrängend und zugrunde richtend, dabei durch die dichter angeordneten, auf dem Wege zur Verhornung begriffenen und deshalb offenbar widerstandsfähigeren Zellen der Körnerschicht im Wachstum nach oben bis zu einem gewissen Grade beschränkt. Erst spät findet in diese resistenteren Lagen ein Eindringen statt, das eingeleitet wird durch die Entsendung von Sprossen, die sich zwischen die Zellen der Körnerschicht hineinschlängeln und so eine Bresche brechen, durch die das Carcinom nachdringen kann. Mitunter dringen solche Sprossen bis zur Hornschicht durch, dort Bläschen oder pilzförmige Wucherungen bildend.

Auch nach unten ist das Vordringen des Carcinoms durch das Bindegewebe der Cutis etwas behindert, doch findet auch hier ebenso wie nach oben ein gewisse Grenzen einhaltendes Weiterwuchern statt.

Von der Warze als Zentrum und Ausgangspunkt vollzieht sich so nach allen Richtungen hin eine flächenhafte Ausbreitung des Carcinoms, wobei jedoch einzelne Zellen von Epidermis über-

gangen werden und relativ spät erst durchwuchert werden. Solche von Carcinom nur wenig ergriffene Stellen mitten in stark veränderter Umgebung sind offenbar identisch mit den zuerst von Wickham und Darier beschriebenen „Ilôts épidermisés", die als ulzerierte und wieder mit neuer Epidermis überzogene Partien aufgefaßt wurden.

Hand in Hand mit dem Wachstum des Carcinoms sowohl in der Drüse als auch in der Haut geht eine entzündliche Infiltration im angrenzenden Bindegewebe. Am meisten imponiert diese Infiltration an der ergriffenen Haut, wo sie bei der makroskopischen Betrachtung sogar in den Vordergrund tritt, indem nämlich die Epidermis durch die zahlreichen hellen Carcinomzellen transparenter wird; daraus resultiert dann die große Ähnlichkeit mit Ekzem.

Wie diese Infiltrrtion zustande kommt und welche Bedeutung ihr beizulegen ist, darüber vermag ich nichts auszusagen, enthalte mich auch jeden Urteils hierüber. Offenbar ist es derselbe Vorgang der sich auch bei manchen anderen Hautcarcinomen findet, und über dessen Bedeutung die Meinungen noch weit auseinandergehen.

Die Pagetsche Erkrankung der Warze und des Warzenhofes ist ein Analogon zu den erst in neuester Zeit von Bormann beschriebenen Hautcarcinomen, „die von den allerkleinsten Anfängen an nur aus sich herauswachsen, das Nachbargewebe, Epithel nicht ausgeschlossen, verdrängend und durch Druck zugrunde richtend."

Ferner berichtete Borst über ein Carcinom der Unterlippe, das eine gewisse Ähnlichkeit mit Pagets Krankheit zeigte, und das er als intraepidermal wachsendes Carcinom auffaßt.

Nachtrag.

Meine Arbeit war bereits abgeschlossen, als Ribbert in der „Deutschen medizin. Wochenschrift" (Nr. 31) eine Arbeit „über den Pagetkrebs" veröffentlichte. Ich sah aus derselben, daß er zu derselben Auffassung dieser Carcinomform gekommen ist wie ich. Durch die Arbeit Ribberts wurde ich auch auf die im November 1904 veröffentlichten Untersuchungen von Jacobaeus (Virch. Arch Bd. 178) hingewiesen, die ich vorher leider nicht gekannt habe. Jacobaeus kommt an der Hand von drei Fällen ebenfalls zu dem Schlusse, daß die Pagetsche Krankheit ein intraepidermoidal wachsendes Carcinom sei.

Wenn ich nun meine Untersuchungen trotzdem veröffentliche, so geschieht dies vor allem deshalb, weil bei dem hohen Interesse, das von jeher die immerhin seltene Erkrankung erweckt hat, es mir zweckmäßig erscheint, daß diese neue Auffassung des Leidens von mehreren Seiten bestätigt wird.

Erklärung der Abbildungen.

Fig. 1. Schnitt durch die retrahierte Mamille.

Vom Grunde der mit geronnenem Sekret angefüllten Einsenkung ziehen in der Mitte carcinomatös veränderte Milchgänge in das stark infiltrierte Bindegewebe. Das Carcinom bricht an manchen Stellen in das umgebende, hier besonders stark infiltrierte Bindegewebe durch.

Rechts und links einzelne zentrale Zerfallshöhlen aufweisende Milchgänge, die auf den folgenden Schnitten mit der Einsenkung ebenfalls in Verbindung stehen.

Das Carcinom setzt sich nach oben als Wand der Einziehung fort und geht rechts oben in die Haut über, wo leistenartige Vorsprünge zu erkennen sind. Leitz, Okul. 1, Obj. 1.

Fig. 2. Schnitt aus der veränderten Haut.

In den unteren Epidermislagen liegen helle Carcinomzellen, die in Form von Kolben in die infiltrierte Cutis vordringen bis zu den elastischen Fasern, die dadurch vorgewölbt und verdünnt erscheinen, während sie sich zwischen den einzelnen Kolben knäuelförmig anordnen.

Die oberen Epidermisschichten setzten sich strangförmig zwischen die Carcinomzellen fort und enthalten einzelne auf dem einzelnen Schnitt isoliert erscheinende Krebszellennester.

Links im Bilde ein durch die ganze Haut durchbrechender Carcinomzapfen, die Hornschicht als Blase abstehend. Okul. 1, Obj. 3.

Fig. 3. Ein durch die Epidermis bis unter die Hornschicht durchbrechender Krebszapfen, der auf dem folgenden Schnitt mit den in der Tiefe sitzenden Carcinomzellen in Verbindung tritt. Durch Carcinomzellen komprimierte Epithelien sind stellenweise deutlich zu erkennen. Okul. 1, Obj. 6.

Fig. 4. Schnitt nahe der Peripherie der Hautveränderung

Zwischen den Epidermiszellen und den hellen Carcinomzellen ist ein deutlicher Unterschied zu erkennen. Fast überall sind beide durch einen feinen Spaltraum getrennt. Die Epithelzellen sind vielfach komprimiert, ihr Kern gleichmäßig dunkel, ohne Nucleolus, dabei durch Kompression bohnenförmig.

Die oben im Bilde besonders reichlichen dunklen Kerne sind durch einen auf den vorhergehenden Schnitten bis zur Hornschicht vordringenden Carcinomzapfen komprimiert. Okul. 4, Obj. 6.

XVI.

Über kongenitale sacrococcygeale Fisteln.

Von

Dr. A. Martina in Graz.

Französischen Forschern gebührt das Verdienst, zuerst die Aufmerksamkeit der Chirurgen auf gewisse angeborene Hauteinstülpungen und Fistelbildungen in der Sacrococcygealgegend gelenkt zu haben. Sie betonten die Notwendigkeit einer genauen Kenntnis dieser Mißbildungen aus diagnostischen und therapeutischen Gründen.

Während die Beobachtungen über angeborene Fisteln in der Steißkreuzbeingegend ziemlich selten sind, finden sich Andeutungen dieses Zustandes in Form von länglichen Rinnen oder flachen Einziehungen der Haut (Depressions der Franzosen) sehr häufig bei neugeborenen Kindern (nach Désprès in 30 Proz., nach Lannelongue gar in 73 Proz.), seltener bei Erwachsenen (nach Heurtaux in 45 Proz., nach Peyramaure-Duverdier in 3 Proz.). Zuweilen treten sie in Begleitung anderer kongenitaler Mißbildungen auf, so von Gaumen- und Lippenspalten, Fisteln am Ohr, Deformitäten der Ohrmuschel, Spina bifida, Verkrümmung des Steißbeines, Klumpfüßen usw. (Wendelstadt, Kühn, Kirmisson). Besonders bemerkenswert ist das Vorkommen eines rundlichen, halbmondförmigen oder trichterartigen Grübchens (zuweilen auch in Form zweier übereinander gelegener Dellen) bei Neugeborenen in fast der Hälfte der Fälle (Brugsch), weniger häufig bei Erwachsenen (nach Madelung in 23 Proz.), dem wegen seiner ziemlich konstanten Lage über dem Steißbein ein besonderer Name (Foveola coccygea von Ecker) beigelegt wurde.

Von diesen flachen Einziehungen der Haut bis zur Entstehung eigentlicher Fisteln ist es nur ein weiterer Schritt in der Entwicklung und existieren zwischen diesen beiden Extremen alle möglichen Übergänge.

In der Lage, Richtung, Weite des Lumens und histologischen Beschaffenheit weisen die Fisteln Verschiedenheiten auf.

In der Regel halten sie sich in der Crena clunium streng an die Mittellinie und bieten dadurch für viele Fälle wenigstens einen differential-diagnostisch verwertbaren Anhaltspunkt zur Unterscheidung von den erworbenen Fisteln; doch wurden sie, wenn auch selten, seitlich von der Medianlinie beobachtet. Als äußere Grenzen, innerhalb deren das Auftreten der Fisteln bemerkt wurde, kann der letzte Lendenwirbel und die Steißbeinspitze betrachtet werden; nur diejenigen Fisteln, die aus der Foveola coccygea hervorgehen, reichen tiefer herab, 1—1½ cm von der Analöffnung entfernt.

Die Richtung der Fisteln ist eine sehr verschiedene, bald senkrecht gegen die Wirbelsäule, bald cranialwärts, bald analwärts, gerade oder in mehrfachen Windungen verlaufend; zuweilen liegt der Fistelkanal parallel der Hautoberfläche und mindet an zwei Stellen aus (Warren und 3. Fall eigener Beobachtung).

Häufig ist nur eine Fistel vorhanden; sind mehrere zugegen, dann kommunizieren sie miteinander, seltener sind sie getrennt. In der überwiegenden Mehrzahl handelt es sich um inkomplete Fisteln, nur vereinzelt um komplete (Fall von Bartholdy).

Das Lumen kann so eng sein, daß die Öffnung nur bei aufmerksamster Untersuchung entdeckt werden kann oder soweit, daß bei Laien selbst Verwechslungen mit dem Anus geschehen konnten (Lannelongue). Auch divertikelartige oder sackförmige Ausstülpungen kommen vor, sei es durch selbständiges Wachstum (bei den aus den kaudalen Rückenmarksresten stammenden Fisteln), sei es passiv durch den Druck des angestauten Inhaltes (Sekret der Talgdrüsen, Haare, desquamierte Epithelien usw.) oder selbst durch Verschluß des Kanales, worauf die Entstehung der dorsalwärts von der Wirbelsäule gelegenen Dermoide zurückgeführt werden (Ceci, Prochnow, Chenautais, Désprès, Delcus-Routier, Beale Wendelstadt, Wette, Stolper).

Die epitheliale Auskleidung der Fisteln kann eine zweifache sein: entweder nur aus dem Ectoderm oder auch aus dem Mesoderm hervorgehend. Im ersteren Fall geht das Epithel der Haut kontinuierlich in das des Fistelkanales über und kann alle Gebilde der Cutis enthalten (Haare, Schweiß und Talgdrüsen); häufiger jedoch ist es von zarterer Natur, niedriger und weniger verhornt und entbehrt der Haare, die nur am Eingang der Fisteln oft in Form

einer eigentümlichen Wirbelbildung anzutreffen sind. Im letzteren Fall finden sich neben dem Plattenepithel auch Zylinder- und Flimmerzellen (Cohn, Unger und Brugsch); allein wird das aus dem Mesoderm stammende Deckepithel nur in vollkommen abgeschlossenen Cysten beobachtet. Sind in den Fisteln entzündliche Vorgänge aufgetreten, so kann das Epithel auf größere Strecken fehlen und durch Granulationsgewebe ersetzt sein; damit geht ein wichtiger Anhaltspunkt für die Erforschung der Ätiologie dieser Fisteln verloren, da sie von den erworbenen, deren epithelialer Überzug nie ein vollkommener ist, histologisch kaum mehr unterscheidbar sind. Die Wandung der Fisteln wird von straffen Bindegewebszügen gebildet, die von dem subkutanen Fettgewebe gut abgrenzbar sind. Als besondere Eigentümlichkeit wird noch das Vorkommen von 6—8 Venen in der Umgebung der Fisteln beschrieben, die das für die Entstehung der Fisteln wichtige Lig. caudale in die Tiefe begleiten (Ecker).

Die Erklärung der Ätiologie dieser Fisteln bietet einige Schwierigkeiten und sind die Forschungen darüber noch nicht als vollkommen abgeschlossen zu betrachten.

Es unterliegt kaum einem Zweifel, daß die nur mit Plattenepithel ausgekleideten Fisteln aus Einstülpungen der Haut hervorgehen; auch ist die Ursache der Entstehung klargelegt für solche Fisteln, die der Foveola coccygea entstammen oder überhaupt zu dem Lig. caudale in einer Beziehung stehen. Während nämlich die ersten Erklärungsversuche von dem Zustandekommen der Foveola coccygea auf vagen Hypothesen beruhten und die Entwicklungsgeschichte gar nicht berücksichtigten, haben neuere Forschungen von Hermann und Tourneux, Ecker, besonders aber von Unger und Brugsch nach eingehenden Untersuchungen des untersten Endes der Wirbelsäule, insbesondere der Vorgänge bei der Rückbildung des menschlichen Schwanzes, übereinstimmend ergeben, daß das Lig. caudale von Luschka, welches aus dem lockeren Zellgewebe des Schwanzfadens, des distalen wirbellosen Anteiles der beim vierwöchentlichen Embryo am stärksten entwickelten Schwanzbildung, hervorgeht, in der Genese des Steißbeingrübchens und vieler Fisteln, wenn auch nicht aller, eine sehr wichtige Rolle spielt. Das Lig. caudale zieht bekanntlich von der Steißbeinspitze zur Haut; während jedoch die beiden Insertionspunkte um die Mitte des embryonalen Lebens einander gegenüberliegen, rückt später der Ansatzpunkt an dem äußeren Integument infolge des schnellen Wachstums der Wirbelsäule (Tourneux und Hermann, Unger

und Brugsch) im Vergleich zur Haut höher gegen das Kreuzbein empor, die Steißbeinspitze dagegen wendet sich mehr nach vorne wegen der fast rechtwinkligen Abknickung der Caudalwirbel; infolge des Auseinanderweichens der beiden Insertionspunkte übt das Lig. caudale, wenn dessen Länge unverändert bleibt, einen Zug aus, dem die bewegliche Fixationsstelle an der Haut nachgibt. Je nach dem Mißverhältnis zwischen der Länge des Lig. caudale und der Entfernung der beiden Ansatzpunkte kommt es an dem äußeren Integumente bald zur Grübchenbildung mit verschiedener Tiefe, bald zur Entwicklung einer Fistel. Unter normalen Verhältnissen soll der Schwanzfaden und das aus demselben hervorgehende Lig. caudale gegen Ende des intrauterinen Lebens verschwinden. Die Wirkung des Zuges des Lig. caudale wird noch unterstützt durch die stärkere Entwicklung der Weichteile (Unterhautzellgewebe und Muskulatur), wodurch das Niveau der Haut in der Umgebung des äußeren Fixationspunktes des Lig. caudale gehoben wird. Die Beziehung des Lig. caudale zur Foveola coccygea und zu den kongenitalen Fisteln läßt sich häufig schon durch den Tastbefund feststellen und bildet ein wichtiges Kriterium in der Unterscheidung von den erworbenen Fisteln, wiewohl dieser Anhaltspunkt nicht absolut verläßlich ist, da Täuschungen mit Narbensträngen möglich sind.

Schwieriger ist die Erklärung der Ätiologie, wenn mehrere Fisteln gleichzeitig vorhanden sind, am Grunde aber nicht miteinander kommunizieren. Läßt sich bei der Operation die Existenz eines Stranges nachweisen, der von der Basis einer jeden Fistel zur Steißbeinspitze zieht, dann könnte man an eine Auffaserung des Lig. caudale denken, mit mehrfachen Insertionspunkten an der Haut durch gesonderte Bindegewebszüge, die zu mehrfachen Einziehungen der Haut Anlaß geben, ähnlich wie die langgestreckte rinnenförmige Gestaltung des Steißbeingrübchens auf eine fächerförmige Ausbreitung des Lig. caudale zurückgeführt wird (Unger und Brugsch). Die Entstehung solcher Fisteln, die getrennt voneinander an der Haut ausmünden, am Grunde aber in Verbindung stehen, könnte vielleicht in der Weise erklärt werden, daß ursprünglich infolge des Zuges des Lig. caudale eine einzige muldenförmige Vertiefung der Haut bestand und daß im späteren embryonalen Leben, sei es infolge partieller Abstoßung des Epithels, sei es infolge entzündlicher Vorgänge, die gegenüberliegenden Wände an einer oder mehreren Stellen miteinander verklebten und dazwischen feine Hohlgänge bestehen blieben. In ähnlicher Weise könnte die Bildung eines Kanales geschehen, der parallel auf kürzere oder

längere Strecken unter der Haut läuft, mit zwei gesonderten Öffnungen ausmündet und am Grunde mit dem Lig. caudale zusammenhängt (Fall von Warren, Fall 3 eigener Beobachtung). Unklar ist die Entstehung solcher Fisteln, die voneinander getrennt sind, über dem Kreuzbein liegen und mit diesem bald durch Stränge fixiert sind, bald wieder nicht, und zu dem Lig. caudale keine Beziehung haben. Einige Forscher (Terillon, Kühn) sind geneigt, ohne indes sichere Beweise für ihre Ansicht zu erbringen, daß diese Fisteln Überreste von Kommunikationen der Rückenmarksanlage mit der Haut darstellen, infolge verspäteten Verschlusses des Wirbelkanales.

Die Entstehung derjenigen Fisteln, die neben dem Plattenepithel auch Zylinder- und Flimmerzellen führen, wird auf eine Verschmelzung des im Schwanzfaden enthaltenen caudalen Rückenmarksrestes (vestiges coccygiens medullaires von Tourneux und Hermann) mit den Einziehungen der Haut zurückgeführt (Brugsch: der caudale Rückenmarksrest besteht aus einem mit Epithel (Zylinder- oder Flimmerzellen) ausgekleideten Hohlraum als peripherste Anschwellung des caudalen Rückenmarkskanales (bei den Embryonen der Vertebraten als Kupfersches Bläschen bezeichnet), der im Anfang des 5. Embryonalmonats den Höhepunkt der Entwicklung erfährt und gegen das Filum terminale abgeschlossen ist. Normalerweise bildet sich das Bläschen gegen Ende des intrauterinen Lebens zurück; in seltenen Fällen bleibt es nach der Involution des Schwanzfadens und kann näher gegen die Haut rücken. Durch selbständiges Wachstum desselben und Abschnürungen entstehen Cysten, die mit Zylinder- oder Flimmerepithel ausgestattet sind, wie sie von Cohn, Unger und Brugsch beobachtet wurden; doch können derartige Cysten in derselben Weise auch aus den Hauteinstülpungen hervorgehen und tragen zum Zeichen ihrer Herkunft geschichtetes Plattenepithel. Solche Cysten finden sich nicht selten einzeln oder mehrfach, bald näher, bald entfernter von den Fistelgängen in dem benachbarten Fettgewebe eingestreut.

Nicht zu den Caudalfisteln zu rechnen sind diejenigen, welche durch ein nach außen in der sacrococcygealen Gegend mündendes embryonal abgeschnürtes Darmstück dargestellt werden (Fall von Middeldorpf); sie gehören zu den Teratomen.

Aus den sacrococcygealen Fisteln können sich, wie bereits früher erwähnt, durch Verlegung des Lumens des Fistelkanals entweder durch angestauten Inhalt, nicht selten Haare, oder durch Verwachsung der gegenüberliegenden Wände Dermoidcysten ent-

wickeln, die entsprechend der Art ihrer Entstehung dorsal von der Wirbelsäule liegen.

Mit dem Ductus neurentericus, dem man auch eine wichtige Rolle in der Ätiologie der kongenitalen sacrococcygealen Fisteln zugedacht hatte, stehen diese Bildungen infolge ihrer Lage in keiner Beziehung.

Die Diagnose dieser Fisteln begegnet meist keinen großen Schwierigkeiten, wenn Komplikationen fehlen. In der Regel existieren eine Reihe von Anhaltspunkten, welche die Unterscheidung von Fisteln anderen Ursprungs ermöglichen; so die Anamnese, welche allerdings selten eine bestimmte Angabe über die Dauer des Zustandes liefert, weil dem Träger sein Leiden infolge des für das Auge unzugänglichen Sitzes und des Mangels an Beschwerden lange Zeit unbekannt bleibt und erst der Eintritt von unangenehmen Begleiterscheinungen (Nässen der Fistel oder Entzündungen) den Kranken auf seinen Zustand aufmerksam macht; die gewöhnlich mediane Lage, das Vorhandensein eines Haarkranzes (Vertex coccygeus) um den Eingang als Rest der Bekleidung der ursprünglichen Schwanzanlage (Virchow, Unger und Brugsch), wohl zu unterscheiden vom pathologischen Haarwachstum nach Nervenverletzungen in dieser Gegend (Muscatello, Borst), der Nachweis eines Stranges, durch welchen der Grund der Fisteln an den Knochen fixiert erscheint, das Vorkommen bei mehreren Familienmitgliedern, endlich das Bestehen anderweitiger kongenitaler Mißbildungen.

Differentialdiagnostisch kommen noch andere angeborene Fisteln in Betracht, so bei Spina bifida; die meist leicht zu konstatierende Spaltbildung an der Wirbelsäule wird Verwechslungen vermeiden lassen. Doch kann die Unterscheidung bedeutenden Schwierigkeiten begegnen bei Fisteln infolge von Spina bifida occulta, wenn der Defekt in den Wirbelbögen durch fibröse Membranen oder durch eine Knochenplatte ausgefüllt ist (v. Reklinghausen). Die Röntgenstrahlen könnten in diesen Fällen ein wertvolles diagnostisches Hilfsmittel sein.

Doch auch von den erworbenen Fisteln sind die kongenitalen nicht immer leicht auseinderzuhalten, indem einige der früher angeführten Unterscheidungsmerkmale fehlen können oder so wenig charakteristisch sind, als daß sie für die Diagnose ausschlaggebend wären. Die Lage der Fisteln über dem Kreuz und Steißbein gab vielfach Anlaß zu diagnostischen Irrtümern, indem Erkrankungen dieser Knochen (Osteomyelitis, Tuberkulose usw.) angenommen wurden, bis die Operation den wahren Sachverhalt aufdeckte. Tief einge-

zogene Knochennarben sehen bei flüchtiger Betrachtung der Foveola coccygea und seichten angeborenen sacrococcygealen Fisteln sehr ähnlich und sind wie diese gleichfalls dem Knochen adhärent, doch wird die bei näherer Untersuchung meist unschwer zu erkennende narbige Beschaffenheit der Haut sowie die Anamnese die Ätiologie aufzuklären vermögen. Noch schwieriger wird die Unterscheidung der angeborenen von den erworbenen Fisteln, wenn sich entzündliche Vorgänge in den ersteren etablieren, verursacht durch eine Infektion von außen bei Stauung des Inhaltes, Kratzeffekte, (Stolper) oder langem Krankenlager (Typhus) [Stolper, Wette. Das Epithel geht dadurch zum größten Teile oder gänzlich verloren und an seine Stelle tritt Granulationsgewebe, das zu einer langdauernden eiterähnlichen Sekretion Veranlassung gibt. Solche entzündete kongenitale Fisteln können Knochenfisteln vortäuschen; nur der lokale Augenschein bei der Operation kann in diesen Fällen die Verhältnisse klarlegen, da selbst das Röntgenverfahren bei kleinen Knochenherden versagen kann. Auch kommt es vor, daß durch Entzündungen in den angeborenen Fisteln neue Fisteln entstehen infolge Durchbruches des eitrigen Prozesses durch die Haut. Es finden sich dann kongenitale Fisteln neben erworbenen (fistula para coccygienne von Heurtaux), die zum Unterschiede von den ersteren gewöhnlich seitlich von der Mittellinie ausmünden entsprechend der Lokalisation des Abszesses in dem stärker entwickelten Unterhautzellgewebe an den Nates.

Weniger leicht möglich ist die Verwechslung mit inkompleten erworbenen Fisteln, die aus anderen Ursachen entstanden sind (aus entzündeten Lacunae Morgagni, Pulsionsdivertikel derselben nach Chiari, Sinus Hermanni, vereiterten Hämorrhoiden, infolge Klysmen usw.) und die gelegentlich auch mehr cranielwärts als gewöhnlich und in der Medianlinie gelegen sein können.

Die sacrococcygealen angeborenen Fisteln sind meist ein derartig harmloses Leiden, daß sie nur unter besonderen Umständen (hartnäckige Absonderung eines wässrigen Sekretes oder Entzündungen) eine Behandlung erfordern. Dieselbe ist verschieden und richtet sich darnach, ob das Krankheitsbild noch ungetrübt ist oder durch entzündliche Prozesse kompliziert resp. verdeckt ist. Im ersteren Falle empfiehlt es sich als das sicherste Verfahren die vollkommene Entfernung der Fisteln, da die weniger eingreifenden Methoden (Lapis- und Jodpinselungen, Auskratzung mit oder ohne vorhergehende Spaltung des Fistelkanals) in ihrem Erfolge unsicher sind und trotz wiederholter Anwendung wegen zurückgebliebener

Epithelreste versagen können. Die Fisteln werden weit im gesunden Gebiete umschnitten und, ohne sie zu eröffnen, da ihr Inhalt zur Infektion der Wunde Anlaß geben kann, samt dem benachbarten Gewebe bis auf das Periost des Kreuzbeins excidiert. Diese Behandlungsweise, den Krankheidsherd wie einen Tumor zu betrachten, ist auch bei geringfügigen entzündlichen Veränderungen an den Fisteln und in ihrer nächsten Umgebung der einfachen Spaltung vorzuziehen, da die Wunde in dem infektionsfreien Gewebe schneller zur Heilung kommt und ein zweiter Eingriff zur Entfernung des ursächlichen Leidens überflüssig ist. Bei der Exstirpation auch der unkomplizierten Fisteln ist es ratsam, viel von dem Nachbargewebe mitzunehmen, da in manchen Fällen in der Nähe der Fistelgänge, wie bereits erwähnt, kleine abgeschlossene Cysten, im Fettgewebe eingelagert, anzutreffen sind, die uneröffnet allerdings symptomlos bleiben, wenn sie aber in den Bereich der Wunde zu liegen kommen und bei der Operation eines Teiles ihrer Wandung verlustig werden, zur Bildung hartnäckiger Fisteln Anlaß geben können, die einer spontanen Heilung wegen der Epithelreste nicht leicht fähig sind.

Die Wundverhältnisse des bei der Exstirpation geschaffenen, oft nicht unbeträchtlichen Defektes sind wegen der Tiefe und der trichterförmigen Beschaffenheit des Substanzverlustes und der Infektionsgefahr bei der Nähe des Anus für eine rasche Heilung nicht besonders günstig. Der vollständige Verschluß der Wunde durch die Naht wäre das einfachste und schnellste Verfahren, ist jedoch nur selten von Erfolg begleitet; meist stellen sich am 3. oder 4. Tage Anzeichen einer Sekretretention ein, die zur Eröffnung und Tamponade der Wunde zwingen. Deshalb verzichtet man gewöhnlich auf die vollständige Naht und begnügt sich mit der Verkleinerung und Tamponade der Wunde, wobei die Heilung in der Regel erst nach 3—5 Wochen eintritt. Eine Abkürzung dieser Zeit läßt sich jedoch erzielen, wenn man die Wundränder durch ausgreifende Nähte nach Neuber in die Tiefe einstülpt und noch einige Adaptionsnähte hinzufügt. Durch die Verschiebung der Haut in den Wundtrichter wird die Bildung eines Hohlraumes mit seinen schädlichen Folgen (Sekretstauung) vermieden, welche bei einfachen abschließenden Nähten die gewöhnliche Ursache des Mißerfolges ist; da zwischen den wenigen Nähten an den Wundrändern selbst genügend Raum für den Abfluß der Sekrete ist, erscheint die Tamponade als überflüssig. Noch schneller zum Ziele dürfte die Bildung eines gestielten Lappens aus der benachbarten Haut der Nates führen, der mit seiner wunden Fläche nach der Verchiebung durch

einige Catgutnähte an den Grund des Wundtrichters befestigt und durch geeigneten Kompressionsverband in dieser neuen Lage erhalten wird (Payr); der Defekt wird bis auf eine kleine Stelle, an der ein Tampon eingeschoben wird, geschlossen. So ungefährlich gewöhnlich die Exstirpation der Fisteln ist, so kann die Operation doch nicht in allen Fällen als ganz harmloser Eingriff betrachtet werden, da unter Umständen der im Lig. caudale liegende Rückenmarksrest mit dem Rückenmarkskanal kommunizieren kann und der Operation schwere nervöse Störungen in Form von vorübergehender Lähmungen oder Steifheit der Beine, Aufregungszuständen, getrübtem Sensorium folgen (Fälle von Billroth, Wette, Cohn); auch wäre es möglich, daß sich der Dorsalsack ins Lig. caudale hineinerstreckt (Unger und Brugsch).

Sind die kongenitalen Fisteln mit ausgebreiteten Phlegmonen kombiniert, so bilden letztere zunächst den Gegenstand chirurgischer Behandlung, auch wenn deren Atiologie bekannt ist; meist wird die eigentliche Krankheitsursache nach Ablauf der Komplikationen oder auch gar nicht entdeckt; daher soll man bei entzündlichen Prozessen in der Kreuzbeinsteißgegend immer auch an die Möglichkeit der Existenz derartiger kongenitaler Bildungen denken.

Da in der deutschen Literatur bisher nicht viele Publikationen über kongenitale sacrococcygeale Fisteln vorliegen, seien 4 hierhergehörige Fälle mitgeteilt.

1. A. Sch., 30jähriger Mann, war früher stets gesund. Anfangs Juni 1901 erkrankte er unter heftigen Schmerzen in der Kreuzbeingegend. Daselbst bildete sich eine kleine Anschwellung, die nach 7tägiger Dauer unter Anwendung von Kataplasmen aufbrach, worauf sich die Beschwerden rasch besserten. Die eitrige Sekretion hielt jedoch unverändert durch 3 Wochen an, weshalb sich Pat. in chirurgische Behandlung begab.

Genau in der Mittellinie der Analfurche findet sich 3 cm oberhalb Anus eine feine Öffnung, deren Rand mit einem Büschel roter Haare (Vertex coccygens) umsäumt ist, die in das Innere des Fistelkanales hineinragen. Die Fistel ist 4 cm lang, eng und zieht gegen das Kreuzbein. Auf Druck entleeren sich einige Tropfen Eiter. Bei der Verschiebung der Fistel läßt sich ein bindegewebiger Strang durchtasten, der die Fistel an das Steißbein zu fixiren scheint. In der Umgebung der Fistel geringe Entzündungserscheinungen.

Operation am 21. VI. 01 (Prof. Payr). Unter Lokalanästhesie wird die Fistel zuerst auf der Hohlsonde gespalten und hierauf samt dem benachbarten Gewebe mittelst Schere und Pinzette entfernt, die Wunde durch Nähte verkleinert und tamsponiert. Heilung in 3 Wochen. Pat. ist vollkommen beschwerdefrei.

Eine histologische Untersuchung des Präparates konnte aus äußeren Gründen nicht vorgenommen werden.

2. F. G., 23jähriger Mann, leidet seit 2 Jahren an Entzündungen in der Analfurche, die in Zeiträumen von 3—4 Monaten wiederkehren, 8—14 Tage andauern und dann abklingen. Häufiger stellen sich diese Erscheinungen in der wärmeren Jahreszeit ein, besonders nach Radfahrten. Sie machen sich durch heftige Schmerzen, Fieber und Auftreten von eitriger Sekretion in der Analrinne bemerkbar. Die Ätiologie dieser Entzündungen wurde ärztlicherseits nicht richtig erkannt und die wenig energischen Maßnahmen (Auskratzungen, Incisionen) kürzten die Dauer der Erkrankung ab, ohne indes die eigentliche Ursache zu beseitigen.

Gesunder, kräftig gebauter Mann. In der Analfurche der Mittellinie entsprechend sind 4 für einen Sondenknopf passierbare Öffnungen sichtbar, die unterste 3 cm über dem Anus gelegen; je 2 sind nur durch einen Zwischenraum von 1 cm getrennt, während die Paare 2 cm voneinander abstehen. Die Umgebung ist etwas entzündlich verändert. Auf Druck und spontan entleeren die Fisteln eitriges Sekret. Führt man in die Fistelkanäle Sonden ein, so berühren sich diese am Grunde. Die Länge der Fisteln schwankt zwischen 3 und 4 cm, ihre Richtung zielt auf das Kreuzbein.

Operation am 5. V. 1904 (Prof. Payr). Morphin-Äthernarkose. Mit einem 10 cm langen ovalären Schnitt werden die Fisteln nebst dem entzündlich veränderten Nachbargewebe von den gesunden Partien getrennt. Bei der Präparation wird ein derber Strang bemerkt, der von dem gemeinschaftlichen Grunde der Fisteln zur Spitze des Steißbeins zieht. Langsame Heilung in 4 Wochen.

Die Fisteln münden in einen kleinen erweiterten Raum. In der Tiefe ist die epitheliale Bekleidung noch erhalten, gegen das Hautniveau zu ist es durch Granulationsgewebe ersetzt. Die Wände der Fistelkanäle wird von derben Bindegewebe gebildet, in das Herde von Rundzelleninfiltration eingestreut sind. Ob und wieviel von diesen Fisteln sekundärer Natur sind, ließ sich aus den histologischen Bildern nicht erkennen.

3. L. G., dessen 19jähriger Bruder, wurde durch Nässen in der Analfurche belästigt, das er für stärkere Schweißabsonderung hielt, bis er, durch die Krankheit seines Bruders aufmerksam gemacht, an die Möglichkeit eines ähnlichen Leidens dachte und zur ärztlichen Untersuchung kam. An Entzündungen hat er nie gelitten.

Kräftig gebauter Mann von gesundem Aussehen. 4 cm über dem Anus ist eine kleine Öffnung, die in einen Kanal führt, der in der Mittellinie parallel mit der Hautoberfläche sacralwärts zieht und nach einem Verlauf von 3 cm mit einer ähnlichen Öffnung wie die erstere ausmündet. Das Lumen des Kanales erreicht die Dicke einer gewöhnlichen Sonde.

Operation am 28. IX. 1904 (Prof. Payr). Morphin-Äthernarkose. Umschneidung des ganzen Kanales, der mit seinen beiden Ausmündungen herauspräpariert wird. In der Tiefe stößt man auf einen Bindegewebsstrang, der fächerförmig zur vorderen (ventralen) Wand des Kanales hinzieht und von der Spitze des Steißbeins seinen Ursprung nimmt. Verkleinerung der Wunde durch einige Nähte, im übrigen Tamponade. Heilung in 3 Wochen.

Der Fistelkanal ist überall mit Plattenepithel ausgekleidet. Die Wand besteht aus derben faserigen Bindegewebe. In dem benachbarten Fett

finden sich mehrere kleine Cysten, die ebenfalls mit Plattenepithel ausgekleidet sind.

4. F. P., 23jähriger Mann, war bis zum Herbste 1904 beschwerdefrei und ohne Kenntnis seines Leidens. Damals erkrankte er nach einer anstrengenden Radpartie mit heftigen Schmerzen und in Schüttelfrost und äußernder Temperatursteigerung; es bildete sich im Verlauf von einigen Tagen eine taubeneigroße Anschwellung in der Analfurche, die sich unter Bettruhe und feuchten Verbänden nach 3 Wochen langsam bis auf ein kleines Infiltrat zurückbildete. Darauf vollkommenes Wohlbefinden bis Ostern 1905. Infolge eines geringfügigen Traumas entstand unter ähnlichen Begleiterscheinungen abermals eine Anschwellung an derselben Stelle, die nach 3 Tagen unter Anwendung von essigsaurer Tonerde aufbrach und durch 3 Wochen Eiter entleerte, worauf alle Beschwerden schwanden. Bei keiner der beiden Attacken wurde ärztlicherseits die Krankheitsursache richtig erkannt, vielmehr eine Verletzung des Kreuzbeines mit nachfolgender Nekrose angenommen.

Vollkommen gesunder Mann. 5 cm über dem Anus ist eine kleine für den Sondenknopf passierbare Öffnung sichtbar, in der Mittellinie gelegen, die in eine 4 cm lange Fistel führt; versucht man den Fistelkanal seitlich zu verschieben, so läßt sich konstatieren, daß sein Grund durch einen Strang mit dem Steißbein fixiert ist. In der Umgebung der Fistel sind keine entzündlichen Erscheinungen.

Operation am 21. V. 1905 (Prof. Payr). Unter Lokalanästhesie (Schleich Suprarenin) wird die Fistel, ohne sie zu eröffnen, weit im normalen Gewebe bis auf das Periost des Kreuzbeins umschnitten. Es entsteht ein langer und tiefer Substanzverlust, der durch 3 Neubersche Einstülpungsnähte ausgeglichen wird; einige lose Situationsnähte sorgen für die Adaptierung der Wundränder. Nach 6 Tagen Entfernung der einstülpenden Nähte. Wundverlauf reaktionslos. Heilung in 14 Tagen.

In dem excidierten Gewebe ist eine 4 cm lange Fistel, die von Plattenepithel und Granulationen ausgekleidet ist; die Wand besteht aus derben Bindegewebe. Das Ende der Fistel setzt sich ins Lig. caudale fort. In dem benachbarten Fettgewebe sind 2 erbsengroße Cysten eingelagert, die geschichtetes Plattenepithel tragen.

Herrn Prof. Payr danke ich bestens für die Anregung zu diesem Thema sowie für die Überlassung des Materiales.

— — —

Literaturverzeichnis.

1. Bartholdy, Langenbecks Archiv, Bd. 66.
2. Bealc, Atlanta med. a. surg. Journ. 1888/89.
3. Billroth, c. n. Wendelstadt.
4. Borst, Zentralbl. f. allg. Pathol. 1898.
5. Brugsch, Berl. klin. Wochensch. 1904, Nr. 29.
6. Chenantais, Bull. Soc. de Nantes 1882.

7. Chiari, Wiener med. Jahrb. 1878.
8. Ceci, Giorn. de chir. Messina 1883.
9. Cohn, Therapie der Gegenwart 1900.
10. Delcus-Routier, Bull. de la soc. de chir. de Paris 1888.
11. Désprès, Bull. et mem. de la soc. de chir. de Paris, T. XV.
12. Ecker, Arch. f. Anthropol., Bd. XII, 1880.
13. Féré, Conc. à la societ. anat. 1878.
14. Hermann u. Tourneux, Journ. de l'anat. et phys. Paris 1887.
15. Heurtaux, Com. à la soc. de chir. 1882.
16. Kirmisson, Chirurg. Erkrankg. angebor. Ursprunges 1899.
17. Kühn, Bull. de la soc. de chirurg. 1877.
18. Lannelongue u. Achard, Traité de kystes cong. Paris 1886.
19. Luschka, Das Becken 1861.
20. Madelung, Zentralbl. f. Chir. 1885.
21. Middeldorpf, Virch. Archiv, Bd. 101.
22. Muscatello, Langenbecks Arch., Bd. 47.
23. Peyamaure-Duverdier, Thèse de Paris 1882.
24. Prochnow, öst. med. chir. Presse 1897.
25. Recklinghausen, Virch. Archiv, Bd. 105.
26. Stolper, Deutsch. Zeitschr. f. Chir., Bd. 50.
27. Terillou, Revue de chir. 1812.
28. Unger u. Brugsch, Arch. f. mikr. Anat. u. Entwickl. 1903.
29. Warren, c. n. Mallory (Ann. journ. of the med. science 1892)
30. Wendelstadt, Dissert. Bonn 1885.
31. Wette, Langenbecks Arch., Bd. 47.

XVII.

Aus der Professor Dr. Vulpiusschen orthopädisch-chirurgischen Heilanstalt zu Heidelberg.

Zur Ätiologie der angeborenen Hüftgelenksverrenkung.

Von

Assistenzarzt Dr. **Paul Ewald.**

Im Jahre 1904 kamen fast gleichzeitig in unserer Klinik zwei Fälle von angeborener Hüftluxation zur Behandlung, die durch ihre Vergesellschaftung mit anderen, während des uterinen Lebens entstandenen Mißbildungen bemerkenswert waren und uns Anlaß gaben, uns zu vergegenwärtigen, wie derartige Fälle für die Ätiologie zu verwerten seien und bereits verwertet worden sind. Es mögen zunächst die Daten der Krankengeschichten, soweit sie für unsere Frage von Interesse sind, angeführt werden:

I. Beim ersten Fall handelt es sich um ein fünfjähriges Mädchen, das in Steißgeburt zur Welt kam, wobei die Hebamme etwas am nachfolgenden Kopf gezogen haben soll. Gleich nach der Geburt fiel den Eltern und dem herbeigezogenen Arzt eine Schiefhaltung des Kopfes auf in dem Sinne, daß derselbe stark nach rechts geneigt gehalten wurde und etwas nach links gedreht war. Irgendeine sonstige Veränderung, wie etwa eine Vorwölbung der rechten Halsseite, eine umschriebene Schwellung oder eine Hautverfärbung ist am Halse nicht beobachtet worden. Außerdem wurden die Eltern von der Hebamme sofort nach der Geburt auf eine Verbildung der Füße aufmerksam gemacht, die sich als Klumpfußbildung dokumentierte und besonders links so stark war, daß den Eltern der Rat gegeben wurde, diese Mißbildung eventuell später orthopädisch behandeln zu lassen. Sie bildete sich jedoch später in den ersten Jahren des Laufens von selbst zurück, so daß das Kind jetzt scheinbar normal laufen kann, und man von einer auffälligen Verbildung des Fußes nichts mehr sieht. Allerdings bemerkt der Vater, der Schuhmacher ist, daß er noch jetzt den linken Stiefel nicht, wie gewöhnlich, symmetrisch dem rechten machen dürfe, da in diesem Falle sich beim Gehen im Leder in der Sprunggelenks-

gegend eine stark drückende Falte bilde. Zu laufen begann das Kind mit dem dreizehnten Monat, hat aber immer nur ganz kleine Schritte gemacht, die Füße nicht vom Boden abheben können und einen stark watschelnden Gang gehabt; in letzter Zeit sei das Laufen überhaupt nicht mehr möglich gewesen.

Mit Ausnahme der gleich zu besprechenden Anomalien ist das Kind durchaus gut entwickelt. Bei den sehr mühsamen Gehversuchen fällt sofort die charakteristische Haltung mit dem für eine doppelseitige Hüftgelenksluxation typischen Gang auf. Die weitere Untersuchung stellt die anderen gewöhnlichen Symptome fest, die die Diagnose bestätigen. Sie seien hier nicht weiter einzeln hervorgehoben, da die Luxatio coxae duplex als solche bei unserer Patientin weder bezüglich des pathologischen Befundes noch der Therapie und des Resultates erwähnenswerte Besonderheiten darbietet. Neben der Hüftverrenkung bemerkt man nun aber einen rechtsseitigen Torticollis: die rechte Gesichtshälfte ist in geringem Grade schmächtiger wie die linke, der Kopf wird konstant stark nach rechts hinüber geneigt und etwas nach links gedreht gehalten und läßt sich aktiv und passiv nicht geraderichten. Dementsprechend hat sich eine linkskonvexe Biegung der Halswirbelsäule und rechtskonvexe Skoliose der oberen Brustwirbelsäule mit geringem Rippenbuckel herausgebildet. (Diese Verkrümmungen der Wirbelsäule gingen nach der operativen Behandlung des Caput obstipum in kurzer Zeit von selbst, ohne besondere Behandlung zurück und sind jetzt — nach $^3/_4$ Jahren — schon gar nicht mehr bemerkbar. Diese Tatsache spricht wohl deutlich für eine sekundäre und gegen eine kongenitale Entstehung der Skoliose, die deswegen hier nicht weiter berücksichtigt werden soll.) Anstatt des rechten Kopfnickers fühlt man einen 8 cm langen, straffen Strang. Der linke Sternocleidomastoideus ist 11 cm lang. Bei der Operation findet man die klavikulare Portion des rechten Kopfnickers muskulös, die sternale ist völlig bindegewebig degeneriert.

II. Im zweiten Fall konnte anamnestisch in Erfahrung gebracht werden, daß das jetzt 5 Jahre alte Kind in Steißlage geboren wurde. Bis zum Gehen, welches das Kind mit $1^1/_4$ Jahren begann, fiel den Eltern nichts Abnormes auf. Erst dann bemerkten sie ein Hinken und Nachschleppen des rechten Beins, gleichzeitig sahen sie um diese Zeit eine Verkrümmung der Wirbelsäule und ein Vortreten des rechten Schulterblatts. Und ganz vor kurzem erst wurden sie vom Arzt darauf aufmerksam gemacht, daß der Kopf stark nach rechts gesenkt sei und fortwährend in dieser Stellung gehalten werde.

Bei der Aufnahme bemerkt man, daß der Kopf stark auf die rechte Schulter geneigt und etwas nach links gedreht gehalten wird, und daß man die fehlerhafte Kopfstellung nicht völlig korigieren kann. Die rechte Gesichtshälfte ist im Wachstum etwas zurückgeblieben und der rechte Kopfnicker als stark vorspringender fester Strang zu sehen und zu fühlen. Letzterer ist 2 cm kürzer wie der linke Sternocleidomastoideus. Im Halsteil der Wirbelsäule ist eine leichte linkskonvexe Skoliose zu konstatieren, im Brustteil eine starke rechtsseitige Skoliose mit erheblicher Torsion, die ihren Ausdruck in einem hochgradigen Rippenbuckel findet. Im untersten Teil der Lendenwirbelsäule schließt sich korrespondierend eine mäßige linkskonvexe Gegenkrümmung an. Die linke Beckenhälfte sinkt bei erhobenem

linken Bein beträchtlich herab, das rechte Bein ist hinsichtlich der Abduktion am Hüftgelenk stark gehemmt, während alle anderen Bewegungen gut möglich sind. Eine Verschiebung des Femurkopfes gegen das Becken in der Richtung nach oben läßt sich in mäßigem Grade ausführen. Gegenüber dem linken ist das rechte Bein um 2 cm funktionell verkürzt, der rechte Trochanter steht 2 cm über der Roser-Nélatonschen Linie.

Die Operation des Torticollis ergab eine vollständige bindegewebige Degeneration des Sternocleidomastoideus. Die Behandlung der rechtsseitigen Hüftluxation bot in ihrem gewöhnlichen Verlauf keine Besonderheiten; es wurde eine anatomische Heilung erzielt.

Der erste sowohl wie der zweite Fall weisen also je 2 oder gar 3 Anomalien auf, von denen einige anerkanntermaßen immer oder doch für einen großen Teil der Fälle auf abnormen intrauterinen Druck, entstanden durch Fruchtwassermangel, zurückgeführt werden. Es liegt nun nahe, diese Kombinationen zur Untersuchung der Ätiologiefrage der Luxatio coxae congenita zu verwerten, zu überlegen, ob vielleicht für die gesamten, hier zusammentreffenden Mißbildungen ein und dieselbe Ursache verantwortlich gemacht werden kann oder muß.

Betrachten wir zunächst, in welcher Form von anderen Autoren eine derartige Vergesellschaftung von Anomalien mit der angeborenen Hüftluxation beobachtet und in welcher Weise sie für die Ätiologie verwertet worden ist.

Mit auffallender Häufigkeit ist gerade in den letzten fünf Jahren das gleichzeitige Vorkommen von Luxatio coxae congenita mit dem angeborenen Caput obstipum beschrieben worden, so daß man beinahe annehmen muß, es sei früher dieser Kombination weniger Beachtung geschenkt worden. Das Caput obstipum wurde nach dem Vorgang von Strohmeyer allgemein als die Folge einer intra partum stattgehabten Zerreißung des Musc. sternocleidomastoideus angesehen, bis Petersen — wenigstens für viele Fälle — die congenitale Natur der Deformität feststellte, deren Vorkommen durch Sektionsbefunde an ganz jungen Kindern konstatiert werden konnte. Man fand selbst bei Neugeborenen, ja beim Fötus, hochgradige sehnige Degeneration des Kopfnickers, die also hier intrauterin entstanden sein mußte. Allgemein wird auch die schwierige Geburt, die meist nur künstlich beendet werden kann — und zwar bei Kopf- und bei Steißlage —, hervorgehoben, so daß man vielleicht nicht fehlgeht, wenn man diese Schwierigkeit auf die abnorm schiefe Haltung des Kopfes zurückführt, die eine künstliche Entbindung notwendig macht. Werden diese Entbindungsversuche dann ihrerseits forciert, so ist eine Zerreißung des bereits verkürzten und

degenerierten Muskels wohl auch intra partum möglich. Die Anhänger der Theorie von der traumatischen Entstehung des Schiefhalses hätten dann also in der Ätiologiefrage Ursache und Wirkung miteinander verwechselt. Während nun Hoffa nur kurz die Tatsache erwähnt, daß man den Torticollis schon gleichzeitig mit anderen Deformitäten, wie angeborener Hüftluxation, Klumpfüßen usw., zusammen beobachtet habe, geben andere Autoren genauere Krankengeschichten. So teilt Zehnder eingehend 20 Fälle von Schiefhals mit, von denen ein Fall mit Luxatio coxae sinistra vergesellschaftet war. Hantke beschreibt das Vorkommen einer Schiefstellung des Kopfes nach links, die mit gleichzeitiger linksseitiger Hüftgelenksluxation beobachtet worden ist. Durch das Röntgenbild wurde letztere bestätigt. Vogel hat unter seinen 200 Fällen von angeborener Hüftluxation dreimal die Bemerkung verzeichnet, daß es während der (Steiß-)Geburt bei der Extraktion des nachfolgenden Kopfes zu „Halsmuskelzerreißung" gekommen sei, woraus er aber weiter nichts schließt als die Schwierigkeit der Geburt. Joachimsthal erwähnt eine Patientin, die deswegen bemerkenswert sei, weil neben einer linksseitigen Luxation noch ein muskulärer Schiefhals vorhanden ist, und schließt daran die Bemerkung, daß er diese Kombination bisher 4 mal zu beobachten Gelegenheit hatte. Riedinger berichtet genau über einen Fall von rechtsseitiger Luxatio femoris congenita, der wegen dieses Leidens zu ihm in Behandlung kam. Aus der betreffenden Anamnese sei hervorgehoben, daß die Schwangerschaft nicht normal war, daß die Hebamme eine „falsche Lage" des Kindes konstatiert habe, daß aber dieses schließlich doch spontan geboren wurde, wobei die Mutter einen „starken Riß im Leibe" verspürt habe. Das Kind habe sogleich eine zu kurze rechte Halsseite gehabt, der Kopf sei nach rechts gehalten worden, und die ganze rechte Kopf- und Körperseite sei kürzer und schmäler gewesen. Diese Unterschiede glichen sich alle im Laufe der ersten beiden Lebensjahre aus, mit Ausnahme des Schiefhalses, der erst heilte, als ärztlicherseits der Sehnenschnitt am Halse vorgenommen wurde.

Im Anschluß hieran können wir noch eine Reihe von Fällen aufführen, in denen die kongenitale Hüftluxation ebenfalls vergesellschaftet war mit einer angeborenen Mißbildung, die ihrerseits von allen Autoren übereinstimmend als durch abnormen intrauterinen Druck entstanden erklärt wird. Wir wollen gleich betonen, daß es sich hierbei nicht etwa um Fälle handelt, wo die Individuen — wie die unten anzuführenden Grawitz- und Holtzmannschen Embryonen — lebensunfähige teratologische Monstra sind, die ein

Museum von allen möglichen Deformitäten bilden; sondern es sind bis auf die beiden kongenitalen Veränderungen, durchaus normale Kinder, die sich nach der Geburt in normaler Weise weiter entwickelten und nach blutiger oder unblutiger Behandlung ihrer Leiden überhaupt keine Besonderheit mehr darboten.

Zunächst sind da Fälle anzuführen, bei denen die Hüftgelenkluxation zusammen mit Genu recurvatum congenitum und kongenitaler Subluxation resp. Luxation des Kniegelenks vorkommt. Lorenz hat einen solchen Fall von Luxatio coxae duplex mit Genu recurvatum zu Gesicht bekommen und fügt hinzu, daß für die Entstehung dieser beiden Leiden jedenfalls dieselbe mechanische Ursache verantwortlich gemacht werden müsse. Tatsächlich wird ja auch das Zustandekommen des angeborenen Genu recurvatum aus einem dauernden Anliegen der im Hüftgelenk gebeugten, im Kniegelenk gestreckten Beinchen an der Brust des Fötus bei Mangel an Fruchtwasser erklärt. Ebenso erwähnt Hirsch Fälle von Luxatio coxae und Genu recurvatum, und Joachimsthal beschreibt eine Patientin mit rechtsseitiger Hüftluxation, die von Geburt an ein Genu recurvatum rechterseits hatte, das sich aber innerhalb der beiden ersten Lebensjahre spontan zurückbildete.

Ein weiterer Fall von einem angeborenen Genu recurvatum, das kombiniert war mit einer Hüftluxation derselben Seite, wird von Drehmann mitgeteilt. Das Mädchen, um das es sich handelte, war in Beckenendlage geboren, die rechte untere Extremität war nach oben geschlagen, der Fuß in die Achselhöhle eingeklemmt. Daß es sich wirklich um eine Hüftgelenksverrenkung handelte, konnte durch das Röntgenbild bestätigt werden. In betreff der Ätiologie äußert sich Drehmann folgendermaßen: Das Bein werde zu einer Zeit in Streckstellung gebracht, in welcher die Muskulatur noch nicht völlig ausgebildet sei, so daß es längere Zeit in dieser abnormen Streckstellung liegen bleiben müsse. Der Fuß werde irgendwo festgehalten (vom Kinn, Achselhöhle usw.) und das Bein könne auch später, trotz reichlichen Fruchtwassers, da es jetzt in der Proportion an Länge zugenommen habe, wegen der Eihäute oder Uteruswandungen nicht in Beugestellung gebracht werden. Bei dem weiteren Wachsen der Extremitäten in dieser Zwangsstellung komme es zuerst zu einer Überstreckung des Knies, dem Genu recurvatum, später zur Luxation. Diese Luxation trete dann entweder im Hüftgelenk, im Knie oder bei beiden ein.

Schließlich sei eine jüngst erschienene Arbeit von Wehsarg angeführt, die von der kongenitalen Luxation des Kniegelenks und

namentlich ihrer Entstehung handelt. Er hat die Luxatio genu congenita einmal verbunden mit Hüftgelenksluxation gesehen und berichtet, daß in der Literatur bisher 14mal diese Kombination beschrieben ist. Auf Grund seiner Beobachtungen, die an anderer Stelle noch berücksichtigt werden sollen, kommt er zu dem Resultat, daß in seinen Fällen die Deformitäten sicherlich in utero infolge Raumbeschränkung entstanden seien. Konnte er doch in einem Fall direkt und zwar in utero nachweisen, daß die Oberschenkel stark gegen den Bauch gepreßt waren — er mußte das Kind, das in Steißlage geboren wurde, künstlich entbinden — und ferner, daß die Unterschenkel von den sich kreuzenden Armen festgehalten wurden, wie sich auch nach der Geburt noch aus den Vertiefungen auf den Rückseiten der Unterschenkel feststellen ließ. Auch in seinen anderen Fällen von Luxatio genu, die einmal mit Pes varus und Coxa valga, in einem dritten Falle wiederum mit Luxatio coxae und anderen durch abnormen Druck entstandenen Anomalien an beiden unteren Extremitäten vergesellschaftet sind, stellt Wehsarg fest, daß alle Deformitäten dadurch entstanden, daß die Beine infolge Raumbeschränkung eine falsche Stellung eingenommen und beibehalten haben; er spricht sich also für die unzweifelhafte mechanische Genesis der Deformitäten aus. Jedenfalls liegen nach seiner Meinung keine Argumente vor, die für eine fehlerhafte Keimanlage sprechen würden.

Das Zusammentreffen von angeborener Hüftluxation mit Pes varus resp. Pes equinus wird ebenfalls öfter beschrieben. Diese Deformität wird bekanntlich in allen Fällen mit ganz geringen, später zu erwähnenden Ausnahmen, durch ein abnormes Wirken mechanischer Kräfte auf den anfänglich in seiner Anlage normalen Fötus entstanden angesehen. Zu dieser Überzeugung sind sämtliche Autoren gelangt, die in der Lage waren, ihre Resultate aus einem großen Beobachtungsmaterial zu folgern (v. Volkmann, König, Bessel-Hagen, Hoffa). Hirsch hat das Vorkommen dieser Mißbildung vergesellschaftet mit Luxatio coxae congenita beobachtet, Holtzmann bemerkt kurz, daß Pes varus congenitus „auffallend häufig" zusammen mit Hüftluxation vorkommt, und daß die Klumpfüße den Eindruck machten, als ob sie durch starken Druck in ihrer abnormen Lage festgehalten und in ihre abnorme Form gepreßt worden wären, ja, Eindrücke von Zehen u. dergl. in der anliegenden Körperstelle hinterlassen hätten. Holtzmann steht mit seiner Angabe ganz vereinzelt da: sämtliche Autoren betonen die enorme Seltenheit einer Kombination von Hüftluxation und Pes varus, und

die zahlreichen Fälle von Luxatio coxae congenita sowie die vielen Hunderte von Klumpfüßen, die an unserer Klinik zur Behandlung gekommen sind, konnten dieses letztere Urteil nur bestätigen. Holtzmann hält es übrigens nicht für zulässig, eine Drucktheorie, die aus seiner Angabe von der Häufigkeit der Kombination resultiert, auf die Luxatio coxae congenita zu übertragen: „1. weil im Hüftgelenk andere Verhältnisse als im Fußgelenk herrschen und 2., weil keine Konstanz in der Lage der luxierten Femora zum Becken zu konstatieren war." Es wird sich aus den nachfolgenden Untersuchungen und Erwägungen ergeben, ob diese Bedenken begründet sind. Schanz hat hin und wieder, nicht allzuhäufig, eine Kombination von Klumpfuß und angeborener Hüftgelenksverrenkung beobachtet und führt besonders einen Fall an, wo neben einer einseitigen Hüftluxation eine Kombination von angeborenem Klumpfuß und Plattfuß bestand.

Schede läßt durch Vogel weiterhin über einen Fall von Luxatio coxae congenita und angeborener Skoliose berichten, und mehrere Autoren, die sich mit der angeborenen Trichterbrust und ihrer Ätiologie beschäftigen und für einen Teil der Fälle eine mechanische Entstehungsweise annehmen, führen als beiläufigen Nebenbefund auch Luxatio coxae congenita an. So macht Goesche auf ein Präparat aufmerksam, an dem bei stärkerer Beugung das Kinn sich mit größter Leichtigkeit in die Grube im Sternum hineinpassen ließ, und beschreibt außerdem einen Fall von Trichterbrust und doppelseitiger Hüftgelenksluxation. Chlumsky konnte in einem Falle neben einer doppelseitigen Hüftverrenkung eine seichte ovale Vertiefung in der Mittellinie des Sternums beobachten. Im Anschluß daran sei hervorgehoben, daß Schanz fast als regelmäßigen Befund bei Luxatio coxae eine seichte Vertiefung auf der Brust von der Schultergegend nach dem unteren Ende des Sternums beiderseits herablaufend feststellte. Dies seien die Eindrücke, welche die während des uterinen Lebens gegen die Thoraxwand gepreßten Arme darauf zurückgelassen haben. Bringe man die Arme in jene Lage, so könne man sich davon sehr leicht überzeugen. Seitdem Schanz darauf achtet, hat er nach seiner Angabe die Thoraxdeformität sehr häufig gefunden. Auch Ludloff konnte in einem von seinen 23 Fällen diese typischen Eindrücke auf der Brust einwandsfrei konstatieren.

Wir müssen allerdings gestehen, daß wir weder in der Literatur noch in den Fällen, die in unserer Klinik zur Behandlung kamen, die von Schanz als so häufig bei Luxatio coxae vorkommend beschriebene Thoraxdeformität in auffallender Ausprägung gefunden

haben, und es ist nicht leicht zu verstehen, wie solch ein in die Augen springendes Symptom allgemein unbeachtet geblieben sein sollte. Oder hat vielleicht Schanz in einigen von seinen Fällen den rhachitischen Thorax, dessen seitliche und vordere Wände ja oft statt der normalen Wölbung eine Abflachung, ja eine muldenförmige Einsenkung zeigen, in welche die Oberarme manchmal auch bei völlig normalen Individuen recht gut eingepaßt werden können, als im fötalen Leben verbildet angesprochen?

Zum Schluß sei erwähnt, daß Hoffa erst jüngst erneut eine kurze Mitteilung über eine nicht unerhebliche Anzahl der Fälle von einseitiger Coxa vara congenita machte, wo nebenbei noch eine kongenitale Hüftluxation der anderen Seite vorhanden war. Er nimmt als Ursache für derartige kongenitale Verbiegungen des Schenkelhalses intrauterinen Raummangel an.

Alle diese Fälle, sowohl die von uns selbst beobachteten, als auch die aus der Literatur mitgeteilten, haben das Gemeinsame, daß die Deformität, mit der die Hüftluxation jeweilig vergesellschaftet war, allgemein in weitaus den meisten Fällen auf mechanische Entstehungsursachen zurückgeführt wird. Ja, manche Momente in den angeführten Krankengeschichten, wie zum Beispiel Fruchtwassermangel, Steißgeburt und die dabei direkt im Uterus festgestellte Haltung des Fötus, Druckstellen von Teilen der unteren Extremitäten, nachgewiesen an den im Uterus denselben anliegenden Körperstellen, sind so beweisend, daß andere als mechanische Ursachen für die Entstehung der Anomalien überhaupt nicht in Frage kommen können. Was liegt also näher als die Luxatio coxae congenita, die so oft in Begleitung mechanisch entstandener Deformitäten auftritt, ebenfalls ihre Erklärung auf mechanischer Basis finden zu lassen. Für sie eine andere Ursache annehmen zu wollen, hieße einem zwanglos und natürlich zu deutenden Vorgang im fötalen Leben Gewalt antun und eine Schwierigkeit in die Ätiologiefrage hineintragen, die durchaus vermieden werden kann.

Fragen wir uns nun, wie sich diese Beobachtungen mit den früheren ätiologischen Anschauungen bezüglich der Luxatio coxae congenita vereinbaren lassen!

Von den vielen Theorien, die über die Art ihres Entstehens aufgestellt sind, können nur zwei eine innere Wahrscheinlichkeit für sich in Anspruch nehmen und alle pathologischen Tatsachen, die diese Deformität aufweist, einigermaßen zwanglos erklären: einmal die Theorie, daß die Luxation auf einen Bildungs- oder Entwicklungsfehler zurückzuführen ist, zum zweiten die Lehre, daß sie

durch die anormale Stellung der unteren Extremitäten des Fötus im Mutterleibe zustande kommt. Alle anderen Erklärungsversuche, wie Trauma während der Gravidität oder der Geburt, Erschlaffung des Gelenkapparates, Gelenkhydrops, Paralyse der vom Becken zum Trochanter ziehenden Muskeln usw., halten einer strengeren Kritik nicht Stand und sind oftmals widerlegt worden. Die Arbeiten der letzten Jahre kommen zumeist zu dem Resultat, daß es sich bei der kongenitalen Hüftgelenksluxation um einen Bildungsfehler, also um eine primäre idiopathische Deformität handle, aus der alle anderen Symptome abzuleiten seien. Man geht dabei allgemein von den Untersuchungen und Ausführungen v. Ammons aus, der sich bezüglich der Hüftgelenkspfanne folgendermaßen äußert: „Die Pfanne ist anfangs ihrer Entwicklung nicht schon jene ziemlich ebenmäßig runde, gehörig vertiefte Grube wie beim ausgewachsenen Menschen. Sie erscheint mehr in Form einer tellerartigen Vertiefung am äußeren, nach unten und vorn gelegenen, seitlichen Teile des Beckens." — „Es gibt Fälle, in welchen ein Gelenkskopf niemals seine entsprechende Gelenksfläche erst verläßt, also luxiert wird, sondern vielmehr niemals in dieselbe auf normale und gehörige Weise sich eingefügt hat." Dagegen entwickelt sich der Gelenkkopf des Femur fort, wird somit im Verhältnis zu der kleinen Pfanne zu groß und kann nicht mehr in dieselbe eintreten. Diese Theorie sieht Hoffa in seinem Lehrbuch der orthop. Chirurgie (1902) noch als jetzt geltungsfähig an, indem er erklärt, daß sie von einer Reihe von Arbeiten gestützt und vervollständigt worden sei, und daß auch er sie durch Untersuchungen von Röntgenbildern bestätigen könne. Einem Druck von seiten der Uterusmuskulatur wird zwar als Gelegenheitsursache eine gewisse Bedeutung zugesprochen, aber „die angeborene Luxation ist nicht als intrauterine Belastungsdeformität, sondern als ein Bildungsfehler im Sinne Ammons aufzufassen."

Die Arbeiten, die, auf der Theorie Ammons fußend, diese beweiskräftiger machen wollen, sind die von Dollinger, Grawitz und Holtzmann. Die Theorie Dollingers, die das Wesen der Bildungshemmung zu erklären sucht, läßt die Verrenkung dadurch zustande kommen, daß die Pfanne durch vorzeitige Verknöcherung der Fugenknorpel in ihrer Entwicklung gehemmt wird, so daß der verhältnismäßig stärker wachsende Schenkelkopf aus der Pfanne herausgedrängt wird. Sowohl Lorenz wie Hoffa können nach den Erfahrungen, die sie an Röntgenbildern und gelegentlich operativer Vertiefungen der Pfannengrube gemacht haben, diese Annahme nicht als zurechtbestehend anerkennen.

Bald danach teilte Grawitz seine Untersuchungen von 7 Luxationsfällen an Neugeborenen mit; er konstatierte, daß die Luxation auf einer Hemmungsbildung des Y-förmigen Knorpels beruhe, während der Schenkelkopf gar nicht oder doch nur unbedeutend in seinem Wachstum gehindert werde. Diese Hemmungsbildung stellte sich histologisch als eine ungenügende Ausbildung der Proliferationszonen an der Knochenknorpelgrenze dar.

Holtzmann, der eine Reihe ganz ähnlicher Mißbildungen untersucht hat, kann jedoch von einer Hypoplasie der Wachstumszonen des Y-Knorpels nichts finden, führt aber doch die Luxatio coxae auf eine Hypoplasie der Pfanne und des Femurkopfes zurück. Da die Wachstumsstörung beim Femurkopf nicht so groß ist, verläßt dieser die kleingebliebene Pfanne. Diese Störung müßte schon sehr früh, in der 6.—7. Woche des embryonalen Lebens stattfinden und soll häufig (?) von gleichaltrigen Bildungshemmungen begleitet sein (Spina bifida, Bauchspalte usw.).

Hierher gehört noch eine Mitteilung von Froning über einen Fall von kongenitaler Hüftgelenksluxation bei einem 8monatlichen Fötus. Außer einer linksseitigen Hüftluxation besteht ein beiderseitiger Pes equino-varus, eine Kontraktur im rechten Ellenbogengelenk, Cystennieren und Uterus bicornis. Außerdem noch Luxation des Capitulum radii nach vorn. Aus dem nachweisbar fehlenden Raummangel (die Menge des Fruchtwassers betrug 1 Liter), sowie aus dem Zusammentreffen mit anderen Mißbildungen, die noch dazu namentlich die Beckengegend betreffen, schließt Froning, daß die Theorie der Raumbeengung in utero abzuweisen, dagegen ein primärer Bildungsfehler anzunehmen sei.

Ein weiterer Beweis für die Ammonsche Theorie soll das häufige doppelseitige Vorkommen der angeborenen Hüftgelenksverrenkung sowie die gar nicht so selten zu beobachtende Erblichkeit — Narath hat sie in 40 Proz. seiner Fälle gefunden, Vogel in 30 Proz. — sein. Weiter unten soll auf diese Fragen näher eingegangen werden.

Hoffa ist der Ansicht, daß das Röntgenbild in den Streit über die Ätiologie Klarheit gebracht hat. Ein absolut sicherer Beweis, daß es sich um ein Vitium primae formationis handelt, ist seines Erachtens die in 25 Proz. der Fälle konstatierte Tatsache, daß in allen diesen Fällen auch Veränderungen im Hüftgelenk der gesunden Seite vorhanden sind. Neben den Veränderungen am Kopf und Schenkelhals handelt es sich namentlich um eine Abflachung des oberen Pfannendaches. Diese pathologischen Veränderungen an

der klinisch als gesund zu bezeichnenden Seite weisen darauf hin, daß sich schon intrauterin bei der Bildung der Hüftgelenke abnorme Vorgänge abgespielt haben müssen. Es müssen also wohl besondere Ursachen sein, welche in einem Falle eine Luxation veranlassen, in anderen nicht. Ob hierbei ein Mangel an Fruchtwasser in den ersten Wochen der Schwangerschaft eine Rolle spielt, ist unbestimmt.

Schließlich ist noch eine größere Arbeit Vogels (Zeitschr. f. orth. Chir. 1905. XIV. 1. Heft) zu erwähnen. Nach eingehender Kritik aller Theorien, denen die verschiedensten Daten eines großen Krankenmaterials gegenüber gestellt werden, kommt Vogel zu dem Schluß, daß für viele Fälle für die Vollendung der Luxation und die sekundären Veränderungen der Gelenkkonstituenten wohl die intrauterine Raumbeschränkung als ätiologisches Moment anzunehmen ist. Er glaubt aber, daß niemals jene allein genügt, ein normal angelegtes Gelenk zu luxieren. Dagegen spricht nach seiner Meinung die Tatsache, daß wir es nicht mit einer Atrophie der Pfanne, sondern mit einer Hypertrophie zu tun haben. Diese Pfannenveränderung aber aus einer Inaktivität zu erklären, sei unmöglich, da wir oft am „gesunden" Gelenk dieselbe Pfannenverbildung sehen, wo der Kopf seine modellierende Tätigkeit entfaltet hat.

Demnach müßte also ein Bildungsfehler, das Vitium primae formationis von Ammon angenommen werden. Die anderen Faktoren, Stellung der Extremitäten und Druck der Uteruswand bei Fruchtwassermangel, sind nur accessorische Momente, die die vorbereitete Luxation erst zustande bringen.

Das Wesen der Luxation sieht Vogel in einer Störung der Entwicklung. Und zwar entwickeln sich die einzelnen Teile, die das Gelenk zusammensetzen, in anormaler Weise. Die drei Knochenstäbe (das spätere Os ilei, ischii und pubis) bilden normalerweise eine tiefe Pfannenhöhlung mit sehr dünnem Boden und sehr hohen Rändern. Dagegen findet man am Becken mit luxiertem Gelenk eine deutliche Hypoplasie seitens der drei Stäbe und eine Hyperplasie des Pfannenbodens. Außerdem wird meistens noch eine beträchtliche Hypoplasie des Femurkopfes beobachtet. Da nun nach Untersuchungen von Petersen nicht nur die drei Stäbe und das Caput femoris, sondern auch außerdem der Pfannenboden aus einem Mutterblastem hervorgehen, so liegt die Folgerung nahe, daß bei der Luxatio coxae congenita eine Störung in der Verteilung des Mutterblastems vorliegt, so daß in der Pfannenbodengegend relativ zu viel Keimgewebe zurückgeblieben ist, und daß dementsprechend

die Beckenstäbe und vor allem der Kopf zu wenig bekommen haben. Als primäres Moment sieht also Vogel die Hyperplasie des Pfannenbodens an, die mit starker Abflachung und Verkleinerung des Pfannenlumens gleichbedeutend ist. Dadurch wird die Disposition zur Luxation geschaffen. Ob es dann zur Luxation kommt oder nicht, hängt von äußeren Umständen ab.

Die Theorie der intraaterinen Belastungsdeformität ist von Dupuytren aufgestellt, von Roser, Lorenz, Hirsch und Schanz näher begründet und erklärt worden. Alle nehmen eine anormale Stellung der unteren Extremitäten im Uterus an. Wenn wir ihre Ausführungen zusammenfassen, so sagen sie mit Lorenz: durch eine fortwirkende, überstarke Flexion und Adduktion der Oberschenkel erfolgt eine allmählich zunehmende Dehnung der die Gelenkverbindung sichernden Weichteile und zugleich eine allmählich zunehmende Abhebung des Schenkelkopfes von der Pfanne. Die Entfernung der Gelenkkörper voneinander bewirkt eine Verkümmerung der Pfanne, während der Gelenkkopf dieser zunächst noch gegenübersteht — nur eben etwas abgehoben ist. Gleichsam als zweite Phase der Verrenkung erfolgt dann nachher im postfötalen Leben durch „Muskelzug und funktionelle Belastung" die eigentliche Verschiebung des Gelenkkopfes über die Pfanne hinweg, indem die raumbeschränkte Pfanne dem Kopf keinen genügenden Halt mehr zu bieten vermag.

Die starke Flexion und Adduktion wird teils durch krankhafte Nachgiebigkeit der Gewebe (Dupuytren) ermöglicht, teils durch die geringe Menge Fruchtwasser und den dadurch erhöhten intrauterinen Druck hervorgerufen (Roser, Schanz). Hirsch nimmt dazu noch eine neue luxierende Kraft, die eigene Wachstumsenergie des fötalen Femur, an: da dieser bei der Neigung in die Länge zu wachsen durch den infolge der mangelhaften Fruchtwasserabsonderung zustande gekommenen Druck distal behindert ist, wächst er in proximaler Richtung weiter, d.h. an dem hinteren Pfannenrand vorbei.

Die Frage dreht sich also darum: Was ist das primäre, die Abflachung und schlechte Ausbildung der Pfanne, oder die Entfernung des Kopfes von der Pfanne? Was ist Ursache, was die Wirkung? Die Anhänger der Bildungshemmungstheorie sagen, man müsse unbedingt eine Störung in der primären Entwicklung der fraglichen Gelenkknorpel resp. -knochen annehmen, diejenigen der Belastungstheorie wollen alle Beobachtungen aus dem durch die veränderten mechanischen Bedingungen hervorgerufenen Luxationsmechanismus erklären.

Prüfen wir, ob das letztere in zwangloser Weise möglich ist. Daß auch bei normalem Fötus ein Mißverhältnis zwischen Pfanne und Kopf besteht, also eine auffallende Disposition zu Oberschenkelluxationen, hat Ludloff nachgewiesen. Auch Heusner, der sich aus anderen Gründen für die Theorie des Vitium primae formationis entscheidet, hat bei der Untersuchung von 14 männlichen und 12 weiblichen Föten gefunden, daß die Hüftgelenkskapsel bei Embryonen durchgehend schlaffer ist als bei Erwachsenen, und daß diese Schlaffheit und Verschieblichkeit ganz auffallend stark bei dem weiblichen Hüftgelenk vorhanden ist. Möglich, daß diese verminderte Festigkeit ein Grund für die Tatsache ist, daß in 80 bis 90 Proz. aller Fälle weibliche Individuen von der Deformität betroffen sind. Heusner behauptet sogar, daß man in manchen Fällen durch Flektieren und Nachhintendrängen des Schenkels den Kopf unter der Kapsel über die Hälfte aus der Pfanne hervortreten machen kann. Ist der hintere Pfannenrand noch sehr niedrig oder, wie Lorenz u. a. nachgewiesen hat, etwas eingebuchtet und nachgiebig, so kann auch schon bei mäßiger Adduktion eine Subluxation des Schenkelkopfes zustande kommen, aus der später eine vollständige Verrenkung wird.

Daß nun überhaupt die Möglichkeit vorliegt, daß eine einfache Abhebung des Kopfes von der Pfanne solche enorme Veränderungen in beiden Teilen hervorruft, wird von den Anhängern der ersten Theorie bestritten. Es sind jedoch vielerlei Erfahrungen und Untersuchungen bekannt, die diese Möglichkeit zur großen Wahrscheinlichkeit machen. Daß durch abnorme Belastung abnormes Knochenwachstum bedingt wird, braucht nicht erst bewiesen zu werden; der durch Druck im Uterus entstehende Pes varus congenitus, der durch einseitigen Zug bedingte Pes varus paralyticus, die habituelle Skoliose und andere Deformitäten, die durch veränderte Belastung hervorgerufen werden, sind allgemein bekannte und bezüglich ihrer Entstehung völlig klargelegte Beispiele. Und wer einmal den durch Einschnürungen in den ersten Lebensjahren künstlich hergestellten Chinesinnenfuß gesehen hat, traut den Knochen, was eine Veränderung ihrer Form und ihres Baus anlangt, alles zu.

Ferner beweisen Tierversuche, die nach Resektion des Femurkopfes eine Abflachung der Pfanne erzielten, daß durch eine einfache Aufhebung des Druckes von seiten des Kopfes als eines natürlich geforderten Reizes die Pfannenknorpel zu einer abnormen Ausbildung veranlaßt werden. Wenn Vogel sagt, das beweise doch nur, daß man ähnliche Pfannenverbildungen, wie sie bei der Luxatio

coxae vorkommen, auch experimentell sekundär erzeugen kann, so kann man dagegen gewiß mit gleichem Recht betonen, daß ja das gerade bewiesen werden soll. Auch Abhebungsversuche des Kopfes von der Pfanne an Tieren führten zu dem gleichen Resultat, und dies in ganz kurzer Zeit.

Einen Fall, der gewissermaßen den Wert eines Experiments hat, führt Lorenz an: Er beobachtete mehrere Jahre hindurch eine Patientin, welche infolge einer dorsalen Spondylitis an spastischer Paraplegie darniederlag; die Oberschenkel waren in leichter Adduktion und extremster Beugestellung spastisch fixiert, so daß die Knie auf der Brust des Kindes lagen. Die Adduktoren fühlten sich wie straff gespannte Saiten an. Aktiv oder passiv konnte keine Stellungsänderung herbeigeführt werden. Als nach mehr als Jahresfrist post operationem die Spasmen so weit nachließen, daß das Kind wieder sitzen konnte, waren beide Schenkelköpfe vollkommen nach hinten luxiert. — Hier ist also anstatt des Druckes der durch den dauernden Spasmus verursachte Muskelzug wirksam gewesen, was ja aber für die Entstehung der Luxation im Prinzip gleichgültig ist.

Ist einmal festgestellt, daß ein in abnormer Richtung wirkender Druck den für die normale Ausbildung der Pfanne notwendigen Reiz des Oberschenkelkopfes aufheben kann, so muß nächstdem erklärt werden, wodurch dieser Druck zustande kommt. Im allgemeinen wird bei sonst normaler Körperentwicklung, wo es sich also nicht um fehlerhafte Keimanlagen verschiedener Organe handelt, der sich bildende Kopf der sich bildenden Pfanne gegenüberstehen, bis er durch irgendeine äußere Kraft von letzterer abgedrängt wird. Das ist aber nur bei fixierter, einige Zeit andauernder, unzweckmäßiger Lage des Fötus möglich. Nun wird als Ursache dieses abnormen Drucks von den meisten Autoren der Fruchtwassermangel beschuldigt. Auch von den Gegnern der Belastungstheorie wird eine auffallende Häufigkeit hinsichtlich der mangelnden Absonderung des Fruchtwassers zugegeben; so hat Vogel z. B. in 34 Proz. subnormale Fruchtwassermenge nachgewiesen. Nach entwicklungsgeschichtlichen Untersuchungen ist seine Menge im sechsten Monat der Schwangerschaft am bedeutendsten, hierauf nimmt es bis zur Geburt etwa um die Hälfte in demselben Maße ab, als der Embryo durch ein stärkeres Wachstum mehr Raum für sich beansprucht. Es ist also in seiner Menge je nach der Schwangerschaftszeit und auch nach dem Einzelfalle sehr verschieden. Die Bedeutung des Fruchtwassers wird allgemein darin gesehen, daß die Glieder u. a.

eine ebenmäßige Entwicklung erfahren und daß sich der Wehendruck in der Geburt gleichmäßig auf den ganzen Inhalt der Uterushöhle verteilen kann. Wenn also weniger Fruchtwasser vorhanden ist, werden bei der ovoiden Haltung des Fötus einzelne hervorragende Teile, wie Kopf, Kniee und Steiß, die Uteruswand direkt berühren und einen unverhältnismäßig großen Druck erfahren. Tatsächlich wird das auch in manchen Fällen von angeborener Hüftluxation der Fall sein, wie dies von mehreren Autoren (Lorenz, Schanz, Ludloff, Hoffa) bei Zusammentreffen von Luxation mit Pes varus oder Genu recurvatum und noch anderen Kontrakturen nachgewiesen ist. Andererseits ist jedoch hervorzuheben, daß eine mangelhafte Sekretion des Fruchtwassers nach geburtshilflichen Untersuchungen (Ahlfeld) sehr selten ist, und die wenig zahlreichen Berichte in der Literatur z. T. mit großer Vorsicht aufzunehmen sind. Wäre der Fruchtwassermangel schon in den ersten Stadien der Entwicklung vorhanden gewesen, so würden sich wahrscheinlich adhäsive Prozesse zwischen Amnion und Fruchtoberfläche abgespielt haben, und es wäre vielleicht zu Mißbildungen gekommen. Bei den teratologischen Mißbildungen der Föten, wie sie Grawitz und Holtzmann beschrieben haben, ist hierin vielleicht die erste Veranlassung der Defekte und Deformitäten zu suchen. Im allgemeinen scheint sich aber der Fruchtwassermangel erst sekundär zu bilden und scheint auch beim Einzelfall in den verschiedenen Monaten sich mehr oder weniger wieder zu verändern. So beschreibt Ahlfeld einen Fall, wo bei der Geburt nur 1 Eßlöffel Fruchtwasser abfloß, aber im Darm, mit dem Meconium vermischt, sehr viel Wollhaare vorhanden waren, woraus also mit Sicherheit hervorgeht, daß der Embryo früher viel Fruchtwasser geschluckt haben muß. Eine beträchtlichere Raumbeengung, die die Frucht immer in derselben Lage eingeklemmt hält und keine Bewegungen erlaubt, wird auch immer, wenn über längere Zeit ausgedehnt, eher Kontrakturen als Luxationen zur Folge haben, ganz abgesehen von anderen Leiden, wie Klumpfußstellung, abnorme Flexionen der Hand und des Halses, Hautdefekte an hervorragenden Punkten (z. B. den Malleolen), Oberhautverdickungen usw. Bei den meisten Hüftgelenksluxationen handelt es sich aber um normale Schwangerschaften. Auf Befragen haben sehr viele Mütter Kindsbewegungen angegeben, die ja zum Teil als Extremitätenbewegungen aufzufassen sind, wobei allerdings Oberarm und Oberschenkel nur sehr wenig beteiligt sein sollen, da sie dem Körper ziemlich fest anliegen. Es ist in mindestens zwei Drittel aller Fälle die Fruchtwassermenge

normal; es kann also sicher nicht Fruchtwassermangel für die große Masse der Luxationen verantwortlich gemacht werden. Vorbedingung für die Abhebung des Femurkopfes von der Pfanne ist ja aber auch gar nicht der Raummangel als solcher, sondern nur ein Festgehaltenwerden, sei es Festklemmung, Festkeilung oder andere Fixation des in Frage kommenden Oberschenkels. Alle übrigen Kindsteile können dabei im Fruchtwasser die Kindsbewegungen frei ausführen. Vergegenwärtigen wir uns die Lage des Fötus im Uterus, so wie sie in den letzten Schwangerschaftsmonaten eingehalten wird: eine bedeutende Krümmung — nicht durch Raummangel bedingt, sondern physiologisch — fällt zunächst auf. Die Extremitäten liegen mit ihren proximalen Abschnitten dem Stamm fest an, die Oberarme an der seitlichen Thoraxwand, die Oberschenkel am Bauch, so daß die Kniee die Stirne berühren. Die Vorderarme und Unterschenkel hingegen sind beweglicher. Wenn dem Körper anliegend, so sind die Unterschenkel übereinander gekreuzt, und ihre Hacken befinden sich ungefähr in der Nähe der Geschlechtsteile. Dies die Haltung. Die Lage hängt von der Uterusform und den Gewichtsverhältnissen des Fötus, letzteren wohl nur in den ersten Monaten, ab. Ferner kommen selbständige Bewegungen der Mutter und des Embryo in Betracht. In den letzten beiden Monaten ändern sich die Verhältnisse insofern, als der Uterus zu einem schlaffen Sack wird, dessen Form sich nach dem Raum richtet, in dem er eingeschlossen ist. Besonders wird die hintere Wand durch die stark vorspringende Lendenwirbelsäule, die ja schon von Natur lordotisch und in der Gravidität noch mehr nach vorn konvex als sonst ist, eingebuchtet und in zwei seitliche Abschnitte zerteilt. Die rechte Excavatio lumboparietalis ist, weil in ihr der Dickdarm in geringerem Umfange liegt, geräumiger als die linke, weshalb man auch ganz allgemein die rechte Seite vom Uterus mehr ausgefüllt findet als die linke. Rechnet man jetzt dazu, daß es sich in vielen Fällen von Luxatio coxae — bei Vogel sind es 25 Proz. — um Steißlage handelt, so kann man sich wohl eine Einengung der unteren Köperhälfte des Embryos im unteren Uterinteil vorstellen, namentlich wenn außerdem noch eine mäßige Fruchtwassermenge vorhanden ist, die nicht imstande ist, die allein noch spannungsfähige Bauchhaut zu erweitern, um genügend Platz für den Fötus zu schaffen. Aber notwendig ist diese Annahme nicht. Sieht man Gefrierdurchschnitte von Hochschwangeren, so wird einem sofort die Möglichkeit der Einkeilung — etwa zwischen Lumbalwirbelsäule und vorderer Bauchwand oder im linken kleineren,

vom rechten Uterusteil durch eine seichte Einbuchtung getrennter Abschnitt — klar. Ganz dieselben Verhältnisse kann man sich bei Kopflagen denken, nur kommt hier vielleicht die stärkere Muskulatur des oberen Uterinsegments noch mit in Frage. Diese wird namentlich bei den vom 3. Monat an auftretenden Schwangerschaftswehen das Fruchtwasser in das untere Uterinsegment drücken und dabei die am meisten vorstehenden Punkte des oberen Ovoidstücks, hier die Kniee, noch mehr flektieren und adduzieren. Man braucht sich ja gar nicht, wie das vielfach geschieht, die Kraft so ungeheuer vorzustellen, daß der Oberschenkelkopf ruckweise aus der Pfanne herausgehebelt wird, sondern es ist nur nötig für die Verbildung der Pfanne, daß diese sich nicht mehr mit dem Femurkopf berührt und daß längere Zeit dieses Verhältnis besteht. Aus diesen partiellen Einklemmungen lassen sich vielleicht auch die sonstigen „schweren Geburten" — Vogel zählt 20 Proz. Zangengeburten — erklären; ebenso die Luxationen die erst unter der Geburt entstehen, die dann die Theorie der traumatischen Entstehung veranlaßt haben. So gibt Brodhurst ganz genau die Symptome an, an denen man den Augenblick, wo der Kopf des Femur aus der Pfanne weicht, erkennen kann. Die Hand des Geburtshelfers, die mit dem Zeigefinger in der Leistenbeuge des Kindes zieht, um die Geburt des Kindes zu beschleunigen, spürt ein Nachgeben des Oberschenkels in der Hüfte und dabei hört man ein knackendes Geräusch. Auch Wehsarg, dessen Arbeit schon oben erwähnt wurde, beschreibt genau einen Fall von Steißlage, in dem er selbst die Geburt durch Extraktion künstlich beendigen mußte und beim Zug an dem rechten Oberschenkel unter vernehmbaren Krachen eine Dislokation des oberen Endes des Oberschenkels wahrnahm, die er als Luxation nach vorn annehmen mußte. In diesen Fällen scheint es sich ja auf den ersten Blick um traumatische Luxationen zu handeln; wie Lorenz und andere aber bewiesen haben, stößt es auf außerordentliche Schwierigkeit, ja fast Unmöglichkeit, eine Luxation bei normalem Neugeborenen zu erzeugen. Auch Narath gibt an, „daß bis jetzt kein einziger einwandfreier Fall einer geburtshilflichen Hüftluxation vorliegt und man jetzt wohl allgemein der Anschauung ist, daß bei gewaltsamen Extraktionen oder beim Einhaken des Zeigefingers in der Leistenbeuge Frakturen und Epiphysenlösungen zustande kommen können, aber keine Luxationen." Wenn also eine Luxation unter der künstlichen Geburt wirklich entsteht, so wird der Boden dafür vorbereitet sein. Auch Wehsarg ist im Zweifel, ob nicht eine Veränderung im Hüftgelenke während des fötalen

Lebens vor sich gegangen sei, welche die traumatische Luxation erleichtert hat. So wird man also auch den Fall von Phelps, der eine Stunde nach der Geburt ein Kind mit über der Geburt ausgerenkter Hüfte sah und die Luxation leicht reponierte und retinierte, nur als einen Beweis ansehen, daß kongenital oft nur die flache Pfanne durch Abheben des Kopfes von dieser geschaffen wird, so daß unter der Geburt beim geringsten Druck oder Zug die Luxation entsteht. Hierher gehören auch die mitgeteilten Beobachtungen von Lorenz und Vogel, die „gar nicht selten eine Luxation des Hüftgelenks in den ersten Lebensjahren erst entstehen sahen, die dann zwar nicht mehr im eigentlichen Sinne ‚kongenital' ist, pathologisch-anatomisch und klinisch aber der kongenitalen durchaus gleichsteht und die durch ein sehr geringfügiges Trauma bedingt ist."

Nach diesen Überlegungen, die auf entwicklungsgeschichtlichen und geburtshilflichen Tatsachen fußen, wollen wir die Arbeiten der Autoren, die zum Resultat eines Bildungsfehlers kommen, näher beleuchten. Allgemein wird die Arbeit und Theorie v. Ammons zum Ausgangspunkt und als Grundlage genommen, der — wie oben ausgeführt — behauptet hat, daß in manchen Fällen von kongenitaler Hüftluxation der Femorkopf gar nicht in die Pfanne eintritt. Diese Möglichkeit kann jedoch gar nicht in Frage kommen, denn nach entwicklungsgeschichtlichen Untersuchungen entwickelt sich die ganze untere, wie auch die obere Extremität aus einem seitlich am Stamm des Fötus angelegten Höcker, und insbesondere der Knochen- und Bandapparat aus einem schon von vornherein zusammenhängenden Blastem, man kann also nicht sagen, daß eine Kraft den Kopf verhindert, in die Pfanne einzutreten, sondern man muß eine Kraft suchen, welche den Kopf von der Pfanne wegtreibt. Schanz hat diesen grundlegenden Irrtum, aus dem Ammon und andere weitgehende Folgerungen zogen, klar nachgewiesen.

Daß Dollingers Theorie der frühzeitigen Verknöcherung des Y-förmigen Knorpels sich als falsch erwiesen hat, wurde schon oben erwähnt. Auch die Grawitzschen Erklärungsversuche, die Natur des Bildungsfehlers in einer rudimentären Ausbildung der Wachstumszonen des Knorpels zu sehen, sind nach den neueren Untersuchungen nicht richtig, und könnten — auch wenn sie es wären — schon deshalb nicht Anspruch auf allgemeine Giltigkeit erheben, weil es sich in allen sieben Fällen um monströse Embryonen handelt, die noch durch andere — in jedem Fall 3—6— in die Augen springende Mißbildungen (Klumphand, Klumpfuß, Atresia

ani, Jnversio vesicae urinariae, Spina bifida, Bauchspalte, Kloakenbildung) ausgezeichnet waren. Aus demselben Grunde muß man die fünf Fälle von Holtzmann als Ausnahmen betrachten. Denn erstens sind die Fälle von Luxatio coxae, mit mehreren anderen Mißbildungen vergesellschaftet, nicht so häufig, wie Holtzmann anzunehmen scheint (unseres Wissens sind nicht über 20 Fälle in der Literatur zu finden), zweitens kann man aus den teratologischen Befunden ebensowenig wie aus den Grawitzschen Fällen verallgemeinernde Schlüsse ziehen, drittens gibt Holtzmann selbst zu, daß manchmal auch durch „Fixation in abnormer Lage eine Luxation entstehen kann, und daß namentlich Beckenendlagen derartige Habitusveränderungen begünstigen können." Schließlich sind aber die Untersuchungen von Grawitz und Holtzmann überhaupt nicht als besonders starke Stütze der Theorie von der primären Bildungshemmung aufzufassen, weil — wie Hirsch hervorgehoben hat — die von diesen Autoren gemachten Feststellungen ebensogut auch nur Veränderungen der Hüftpfanne infolge der zuerst geschehenen Luxation des Schenkelkopfes bedeuten können. Denn die Lorenzsche Behandlungsmethode hat gleichsam experimentell festgestellt, daß die verkümmerte Pfanne eines Kindes mit angeborener Verrenkung sofort in normaler Weise sich weiterzuentwickeln beginnt, sobald der luxierte Kopf an seinen richtigen Platz zurückgekehrt ist. Diese Tatsache ist aber völlig unvereinbar mit jener Vorstellung von der originären Bildungshemmung, gemäß welcher der Hüftpfanne von vornherein die Fähigkeit fehlen sollte, von einem bestimmten Stadium der Entwicklung ab sich in normaler Weise weiter zu entwickeln. Neuerdings hat auch Joachimsthal in der „Berl. klin. Wochenschrift" (Februar 1905) eine Arbeit veröffentlicht, die diese Tatsachen beleuchtet. An gleich nach der Einrenkung und nach $1^1/_2$—3 Jahren aufgenommenen Röntgenbildern zeigt er, wie die Pfanne, die zuerst flacher als die der gesunden Seite ist und unscharfe Konturen und osteophytenartige Bildungen zeigt, im Laufe der Jahre völlig normal wird, indem nach der Einrenkung die Veränderungen sich in vollkommenster Weise zurückbilden. Namentlich doppelseitige Luxationsfälle lassen durch die Röntgenaufnahme erkennen, daß eine Reposition die Verknöcherung und damit die Gestaltung der Gelenkteile direkt zu fördern vermag.

Doppelseitigkeit und Erblichkeit des Leidens werden fernerhin oft als Beweis für einen originären Bildungsfehler angeführt. Daß die angeborene Hüftgelenksverrenkung häufig doppelseitig vorkommt,

wird von allen Autoren in übereinstimmender Weise bestätigt; meist werden die Prozentzahlen 40 : 60 angegeben. Inwiefern aber durch die Tatsache die Doppelseitigkeit die Annahme eines Vitium primae formationis gerechtfertigt sein soll, wie dies öfter geschehen, ist nicht recht einzusehen. Viel ungezwungener läßt sich das doppelseitige Vorkommen auf ein und dieselbe äußere Ursache zurückführen, im Falle der Luxation also auf den abnormen Druck, der auf den rechten Oberschenkel ebenso wie auf den linken und ebenso auf beide wirken kann, je nachdem die eigentümliche Lage und Haltung des Fötus eine Einklemmung der fraglichen Teile gestatten oder zustande bringen.

Als bedeutendere Stütze der Ammonschen Theorie wird allgemein die Erblichkeit angesehen. Diese, sowie die häufige Vergesellschaftung der angeborenen Luxation mit anderweitigen angeborenen Mißbildungen veranlaßt sogar Joachimsthal, „an den zur Erklärung der Fixation herangezogenen mechanischen Theorien berechtigten Zweifel zu hegen.“ Daß die Hüftluxation vererbt werden kann, betonen fast alle Autoren. Daß jedoch die Deformität nicht mit zwingender Notwendigkeit vererbt werden muß, diese Tatsache steht andererseits gleichfalls fest. Im Gegenteil bleibt, wie Lorenz sagt, die Malgaignesche Bemerkung richtig, daß die erblichen Übertragungen Ausnahmen sind, und zwar ziemlich seltene, und daß in der Regel die mit Luxation behafteten Eltern gesunde Kinder erzeugen, und die meisten mit Luxation behafteten Kinder von gesunden Eltern abstammen. Die hohe Prozentzahl Vogels kommt vielleicht dadurch zustande, daß einmal entferntere Verwandtschaftsgrade herbeigezogen werden, ferner daß die Fälle, in denen mehrere Kinder einer Mutter mit Luxatio coxae behaftet sind, einzeln gezählt werden. In diesem Falle kann mann ebensogut, wie einen Bildungsfehler, der vererbt wird, die Einwirkung ein und derselben abnormen äußeren Kraft annehmen. Mit einiger Berechtigung kann man überhaupt den Einwand erheben, daß nicht nur beim Fötus hereditäre Momente mitspielen, sondern daß diese auch im abnormen Bau des Uterus selbst oder im abnormen Verhalten des Fruchtwassers begründet sein können. Wenn weiterhin Hoffa hervorhebt, daß das auf Röntgenbildern zu bemerkende pathologische Verhalten der scheinbar gesunden Seite absolut sicher für einen Bildungsfehler spricht, so kann wohl auch hier mit viel mehr Wahrscheinlichkeit erklärt werden, daß dieselbe Kraft oder dieselbe abnorme Haltung des Fötus im Uterus auf beide Beckenseiten ungefähr gleichmäßig einwirkt. Nur wäre dann infolge der

eigentümlichen Lage der in Frage kommenden Organe zu der druckausübenden Kraft ein verschiedener Grad der Veränderung in beiden Hüftgelenken gegeben. Eine zwingende Notwendigkeit aber, darum eine neue Schwierigkeit, eben das Vitium primae formationis, das seinem Wesen nach übrigens völlig unbekannt ist, in die Frage der Ätiologie hineinzubringen, ist durch den Befund auf den Röntgenbildern nicht gegeben. Und weiter: wenn die Luxation des Hüftgelenks wirklich auf eine abnorme Keimanlage zurückzuführen sein sollte, so ist nicht einzusehen, weshalb in dem frühen Alter (4. Woche) von den Extremitätenhöckern, die beide in genau derselben Weise vor den Ursegmenten aus den Seiten des Embryonalkörpers herauswachsen und ihre Nerven und Muskulatur aus einer größeren Zahl von Spinalnerven resp. Ursegmenten erhalten, weshalb von diesen Höckerpaaren eines sich infolge eines vitium primae formationis pathologisch entwickeln soll. Und noch dazu immer das, aus dem die unteren Extremitäten entstehen. Warum sind denn dann angeborene Veränderungen im Schultergelenk so enorm selten?! Und außerdem müßte man bei der großen Menge von Hüftluxationen noch andere idiopathische angeborene Mißbildungen öfter sehen. Statt dessen sind aber die Träger einer kongenitalen Luxation sehr häufig durch körperliche Vorzüge ausgezeichnet, und die kaum 20 beschriebenen Fälle von nicht lebensfähigen Monstris bestätigen als Ausnahme gerade die Regel. Ein weiterer Grund, der auch Hoffa gegenüber angeführt werden muß, ist die schon oben erwähnte Tatsache, daß nach den Untersuchungen von Lorenz und Joachimsthal nach der Einrenkung sich im Hüftgelenk normale Verhältnisse herausbilden. Wie wäre das wohl bei einer Pfanne, die infolge Hemmungsbildung verändert ist, möglich?

Dieser letztere Einwand müßte schließlich auch gegen den Erklärungsversuch Vogels gemacht werden, der die Luxatio coxae auf eine Störung in der Verteilung des Mutterblastems zurückführt. Die Theorie der Belastungsdeformität weist Vogel deswegen zurück, weil ja der Uterusdruck, der durch den in der Tat öfter nachzuweisenden Fruchtwassermangel entstünde, überall wirke, so daß er also auch den Kopf gegen das Becken drücken müßte und dem Abheben, wie es Lorenz, Schanz, Hirsch u. a. verlangen, entgegenwirken muß. Außerdem würde der Druck so stark sein, daß es bei der Zartheit des Knochengewebes sicher zu Verbiegungen des Schenkelschaftes kommen müßte. Nur die seltenen Fälle, wo Luxation mit Klumpfuß vergesellschaftet ist, erklärt Vogel so, daß die Beckengegend unter schwächerem Druck steht als die Knie-

gegend. Durch die entwicklungsgeschichtlichen Überlegungen und die weiter oben ausgeführten Tatsachen, die uns die Lehre von der Schwangerschaft geliefert hat, sind wohl jene Bedenken Vogels leicht zu zerstreuen.

Der Vollständigkeit halber sei noch auf eine Beobachtung hingewiesen, die übereinstimmend von allen Autoren berichtet wird: die Deformität bevorzugt in 80—90 Proz. aller Fälle das weibliche Becken. Wir haben schon oben die Beobachtung Heusners erwähnt, daß bei Föten und Neugeborenen die Kapsel durchgehend bei weiblichen Individuen schwächer und dehnbarer ist als bei männlichen. Es wird weiterhin angeführt, daß die Pfannenkonkavität auch schon im fötalen Leben beim männlichen Embryo mehr nach vorn, beim weiblichen mehr nach der Seite sähe. Durch diese beiden Beobachtungen, die eine Prädisposition des weiblichen Beckens und damit die große Häufigkeit der Luxation beim weiblichen Geschlecht erklären, ist man wohl der Lösung der Frage etwas näher gerückt; aber eine vollkommen befriedigende Erklärung für diese Erscheinung, die ihr Gegenstück in dem ebenfalls noch gänzlich unerklärten Überwiegen des Klumpfußes bei männlichen Kindern findet, kann die Theorie der Belastungsdeformität ebensowenig geben wie die des primären Bildungsfehlers. Dies nebenbei.

Wenn man nun die zu Anfang angeführten Kombinationsfälle von Luxatio coxae congenita einerseits und Torticollis, Pes varus usw. andererseits betrachtet und mit den theoretischen Erwägungen zusammenhält, so wird man sagen müssen, daß hier der Annahme eines originären Bildungsfehlers, einer Störung in der Keimanlage die innere Wahrscheinlichkeit wohl ganz fehlen würde, während sich die Erklärung beider Deformitäten aus einer Ursache, der abnormen Lage des Fötus im Uterus, ungezwungen durchführen läßt. Überhaupt muß man sich einmal die Anmerkung vergegenwärtigen, die Hirsch seiner Arbeit beigefügt hat, nämlich daß die Worte „originäre Hemmungsbildung" und „primäre Keimesvariation" sich auf recht zweifelhafte Begriffe beziehen. „Sie haben zur Voraussetzung, daß — etwa im Sinne der Weißmannschen Determinantentheorie — bestimmte Partikel des befruchteten Keimes für die Anlage eines jeden Organs, ja jeden Organteiles, von vornherein bestimmt seien. Die Irrtümlichkeit dieser Auffassung ist durch überzeugende Untersuchungen von Roux und Hertwig festgestellt worden, und so dürften jene dunklen Worte und die Begriffe, die man damit verbindet, wohl schließlich überhaupt gänzlich aus der „Ätiologie" der angeborenen Mißbildungen verschwinden." Wenn

wir auch zugeben müssen, daß wir vorläufig den Begriff der Hemmungsbildung nicht entbehren können, so verdient doch dieser Einwand eine gewisse Beachtung. Für uns kommt hier nur die Frage in Betracht, wie man sich die große Masse der kongenitalen Luxationen des Hüftgelenks erklären kann, und das geht nicht durch Anführung und Verallgemeinerung besonderer Fälle, in denen allmöglichen Verbildungen und Defekte vereinigt sind, und die Luxation gleichsam nur einen Nebenbefund darstellt. Von ihnen muß man sagen, daß sie die seltensten Ausnahmen sind, genau so, wie die primären idiopathischen kongenitalen Klumpfüße, deren Zustandekommen durch Fußwurzelknochen- oder Tibiadefekt bedingt ist und die noch meist mit mannigfachen weiteren Verbildungen an allen Extremitätenteilen einhergehen. Diesen primären Klumpfüßen steht aber die unvergleichlich größere Menge von sogenannten sekundären Klumpfüßen gegenüber, die man jetzt allgemein nach Bessel-Hagen als intrauterine Belastungsdeformitäten auffaßt. Ich glaube in derselben Weise könnte man auch zweckmäßig die kongenitale Hüftgelenksluxation in zwei Gruppen einteilen, wie dies bei den Franzosen auch schon gebräuchlich zu sein scheint. In einer jüngst erschienenen Arbeit von Le Damany wenigstens werden ohne weitere Vorrede oder Erläuterung beide Gruppen scharf geschieden. „Luxations tératologiques" nennt Le Damany die extrem seltenen Fälle bei nicht oder kaum lebensfähigen Monstren. Mit dem etwas verunglückten Namen „Luxations anthropologiques" belegt er alle anderen, deren Entstehung er auf eine Übertreibung der physiologischen Lage des Fötus, veranlaßt durch den intrauterinen Druck zurückführt. So können also auch wir sagen: ein minimaler Teil der Fälle ist als primäre idiopathische Form aufzufassen, und man würde hier vielleicht die Grawitz- und Holtzmannschen Monstra einordnen können.

Alle anderen Fälle jedoch, die bei sonst im wesentlichen normalem Körperbau durch eine ein- oder doppelseitige Luxation ausgezeichnet sind, würden zur Gruppe der sekundären angeborenen Form gehören. Diese bilden die große Masse der kongenitalen Hüftluxationen, sind alle durch eine unzweckmäßige Lage und Haltung des Fötus im Uterus hervorgerufen und sind schließlich — ob in Kombination mit andere Belastungsdeformitäten oder nicht — im Gegensatz zu den Fällen der ersten Gruppe, allein einer wirksamen Therapie zugänglich, indem sie durch chirurgisch-orthopädische Maßnahmen beseitigt oder gebessert werden können.

Zum Schluß seien noch einmal ganz kurz die verschiedenen Beobachtungen und Erwägungen zusammengestellt, welche die Theorie, daß es sich bei der angeborenen Hüftgelenksverrenkung in der größten Mehrzahl der Fälle um eine Belastungsdeformität handelt, am wahrscheinlichsten machen.

1. Es sprechen dafür die Fälle, die bei sonst durchaus normalem Körperbau neben der Luxatio coxae congenita eine zweite Anomalie (wie Torticollis, Pes varus, Genu recurvatum, Coxa vara) aufweisen, die einstimmig als meist durch eine abnorme intrauterine Belastung entstanden angesehen werden.

2. Es wird die Annahme, daß es sich um eine Belastungsdeformität handelt, wahrscheinlich gemacht durch pathologisch-anatomische Untersuchungen, durch Tierversuche und durch klinische Beobachtung.

3. Es läßt sich die abnorme Belastung nicht allein aus dem Fruchtwassermangel, der oft gar nicht da war, sondern aus der Form und Lage des Uterus im Abdomen, und andererseits aus der Lage und Haltung des Kindes im Uterus erklären.

4. Es sprechen entwicklungsgeschichtliche Erwägungen gegen die Theorie eines Bildungsfehlers.

5. Es ist die Tatsache beachtenswert, wie auf Röntgenbildern nachgewiesen ist, daß $1\frac{1}{2}$—3 Jahre nach erfolgter Reposition die Pfanne und der Kopf völlig normal geworden sind, was nie der Fall sein würde, wenn es sich um ein Vitium primae formationis handelte.

6. Es konnte nachgewiesen werden, daß die Beweise, die die Anhänger der Bildungstheorie gegeben haben, teils auf Irrtümern beruhen, teils zu sehr verallgemeinert sind, teils in keiner Weise zwingend sind, sondern sich auch durch die Tatsachen, welche die Deformität auf abnorme Belastungsverhältnisse zurückführen, erklären lassen.

7. Doppelseitigkeit, Erblichkeit und das häufigere Vorkommen beim weiblichen Geschlecht sind keine Beweise gegen das Zustandekommen der Hüftluxation durch abnorme Belastung.

Herrn Professor Dr. Vulpius bin ich für die Überlassung der beiden Fälle sowie für die mannigfache Förderung der Arbeit zu besonderem Danke verpflichtet.

Literaturverzeichnis.

1. Ahlfeld, Lehrbuch der Geburtshilfe, 1898.
2. v. Ammon, Die angeborenen chirurgischen Krankheiten des Menschen. 1...
3. Chlumský, Über die Trichterbrust. Zeitschrift für orth. Chirurgie VII 1901.
4. Froning, Ein Fall von kongenitaler Hüftgelenksluxation bei einem ac...-monatlichen Fötus. Inaug.-Diss., Kiel 1899.
5. Goesche, Über Trichterbrust. Inaug.-Diss., Berlin 1895.
6. Grawitz, Über die Ursachen der angeborenen Hülftgelenksverrenku... Virch. Arch., Bd. 74, Heft 1.
7. Hantke, Ein Beitrag zur Ätiologie des Caput obstipum musculare. In... Diss., Kiel 1900.
8. Hertwig, O., Lehrbuch der Entwicklungsgeschichte, V. Aufl., 1896.
9. Heusner, Über Ursachen usw. der angebor. Hüftluxation. Zeitschrift f... orth. Chir., V. Bd. 1898.
10. Hirsch, Die Entstehung der angeborenen Hüftverrenkung. Virch. Ar... Bd. 148, Heft 3.
11. Hoffa, Lehrbuch der orthop. Chirurgie, IV. Aufl., 1902.
12. Derselbe, Die kongenitale Coxa vara. Zentralblatt für Chirurgie. 19... Jahrg. 32, Nr. 25.
13. Holtzmann, Entstehung der kongenitalen Lux. der Hüfte. Inaug.-Diss. Straßburg 1895.
14. Joachimsthal, Dauerresultate nach der unblutigen Einrenkung an...-borener Hüftverrenkungen. Berl. klin. Wochenschr. 1905, Nr. 9.
15. Le Damany, Luxation congénitale de la hanche. Revue de Chirur... 1905, Janvier.
16. Lorenz, Pathologie und Therapie der angeborenen Hüftverrenkung. Urb... u. Schwarzenberg 1895.
17. Ludloff, Zur Pathogenese der angeborenen Hüftgelenksluxation. Gu... Fischer in Jena 1902.
18. Riedinger, Kleinere Mitteilungen über Luxatio femoris congenita. Ar... für Orthopädie usw. 1905, Bd. III, Heft 2.
19. Schanz, Die Ätiologie der angeborenen Hüftverrenkung. Zeitschrift f... orth. Chirurg., Bd. V.
20. Vogel, Zur Pathologie und Therapie der Lux. coxae cong. Zeitschrift ... Chirurgie, Bd. 71, 1904.
21. Derselbe, Zur Ätiologie und pathol. Anatomie der Luxatio coxae cong... Zeitschr. f. orth. Chir. 1905, Heft 1.
22. Wehsarg, R., Über die kongenitale Subluxation des Kniegelenkes. Inaug.-Dissert., Würzburg 1905.

XVIII—XIX.

Kleinere Mitteilungen.

XVIII.

Aus der chirurgischen Universitätsklinik zu Leipzig.
(Direktor: Geheimrat Prof. Dr. Trendelenburg.)

Zur Technik der Osteoplastik am Schädel.

Von

Assistenzarzt Dr. C. Sultan.

Ohne die umstrittene Frage erörtern zu wollen, ob man Schädeldefekte prinzipiell knöchern schließen soll oder nicht, möchte ich meine an einem neulich operierten Falle gemachten Beobachtungen zum Anlaß nehmen, eine Art der Osteoplastik am Schädel zu empfehlen, die, obwohl schon vor 20 Jahren zuerst angegeben, doch nicht die Anwendung findet, welche sie verdient. Ich meine die Deckung von Schädeldefekten durch einen gestielten Periost-Knochenlappen nach Durante.

Wenn es auch oft gelingt, durch primäre Implantation der herausgehobenen Knochenstücke den traumatischen Schädeldefekt zu schließen [1]), so wird man doch zugeben müssen, daß das plastische Knochenmaterial, welches an seinem Periost haftend verwendet wird, bessere Chancen hat, einzuheilen und zu persistieren, als völlig aus dem Zusammenhang gelöste und ihres Periostes beraubte Knochenstücke. Die Verwendung von totem Material, sei es, daß es sich um Celluloidplatten oder um ausgekochte Knochenstücke handelt, stellt an die Asepsis der Wunde Ansprüche, die bei der primären Versorgung komplizierter Schädelfrakturen nur selten erfüllt sein dürften. Dagegen wird man bei Verwendung des gestielten Periostknochenlappens ebenso wie bei Lappenplastiken an anderen Geweben, noch auf Erfolg rechnen dürfen, auch wenn es nicht gelungen ist, jede Infektion fernzuhalten.

Vor der Müller-Königschen Osteoplastik, deren vorzügliche Resultate nicht bestritten werden sollen, scheint mir die Methode einige Vorzüge zu haben, besonders wo es sich um primäre Deckung traumatischer Schädeldefekte handelt, für die ja übrigens Müller-Königs Plastik auch

1) Stieda (Beitrag zur Frage des Verschlusses traumat. Schädeldefekte. Arch. f. klin. Chir.) hat neuerdings berichtet, welche guten Resultate dies Verfahren geben kann.

nicht erdacht worden ist. Diese Vorzüge sind: 1. die Möglichkeit, einer sofortigen vollständigen Naht der Haut ohne mehr oder weniger komplizierte Lappenverschiebung. 2. Bequemere und exaktere Anpassung des Periostknochenlappens an die Form des Defekts. Gerade darin erblicke ich den besonderen Wert der Methode, daß sie es gestattet, den Defekt prima knöchern zu schließen. Das Erhaltensein der Dura ist nach Biagis[1] Versuchen für den Effekt nicht erforderlich.

Der Zusammenhang des Periosts mit der darüber liegenden Haut (Müller-Königs Plastik) ist offenbar für die Erhaltung des Periosts nicht wesentlich.

Ich lasse zunächst die Krankengeschichte folgen:

Krankheitsgeschichte: Der 32 Jahre alte Eisenbahnarbeiter N wurde am 7. VIII. 1905 in die Klinik gebracht. Er ist angeblich von der Eisenbahn überfahren worden. Die begleitenden Personen gaben an, daß es sich um einen Selbstmordversuch gehandelt habe.

Patient ist bei vollem Bewußtsein. Puls sehr klein und frequent. Der linke Fuß ist vollkommen zermalmt, so daß nur noch die Zehen an einer unförmlichen Gewebsmasse hängen. In der Gegend des Malleolus internus eine querverlaufende tiefe Wunde von etwa 6 cm Länge.

Auf dem Hinterkopf befindet sich eine im allgemeinen vertikal verlaufende, ca. 10 cm lange, bis auf den Knochen reichende, klaffende Wunde, deren Ränder etwas zerquetscht und zackig sind. Nach Auseinanderhalten der Wundränder mit Haken wird eine Impressionsfraktur des Schädels sichtbar. Das eingedrückte Stück ist über dreimarkstückgroß und $^1/_2$ cm unter das Schädelnivean eingetrieben. Keine cerebralen Symptome.

In Narkose wird zunächst die tiefe Unterschenkelamputation einige Zentimeter über den Malleolen ausgeführt. Die Achillerssehne wird über die Sägefläche genäht.

Nach Umschneidung der Schädelwunde wird die Impression ausgiebig freigelegt durch einen senkrecht auf die Mitte der Wunde gesetzten langen Querschnitt. Das imprimierte Knochenstück wird nach Abmeißelung der überstehenden Knochenränder gehoben und, da es vollständig aus dem Zusammenhang gelöst und beschmutzt ist, entfernt. Parallel dem oberen Rande des Schädeldefekts, etwa 1—2 cm von ihm entfernt, verläuft eine Fissur; die Knochenpartie zwischen dieser Fissur und dem Defekt ist noch etwas imprimiert, läßt sich aber mit kräftigem Elevatorium leicht in das Niveau hebeln. Verschiedene, bis bohnengroße, scharfrandige, der Tabula interna angehörende Splitter sind seitlich unter die Ränder des Schädeldefekts zwischen Cranium und Dura geschoben und werden extrahiert. Die Abtastung der Innenfläche des Schädels mit der Sonde in der Umgebung des jetzt über fünfmarkstückgroßen Defekts läßt keine deprimierten Knochenstücke mehr nachweisen. Die Dura ist völlig intakt.

Die primäre Deckung des großen Schädeldefekts erschien mir wegen seiner Ausdehnung und unbequemen Lage auf der höchsten Konvexität des Hinterkopfes wünschenswert. Deshalb wird links neben ihm ein nach unten gestielter Periostknochenlappen, der nur die Tabula externa ent-

1) Biagi, Über Reparationsprozesse der Schädelknochen usw. Deutsche Zeitschrift f. Chir. Bd. 65, 1902.

hält, gebildet und über den Defekt geschoben. Die Knochenlamelle war nur 1—2 mm dick und brach an mehreren Stellen ein, behielt aber überall ihren Zusammenhang am Periost. Fixierung über dem Defekt durch einige Periost-Catgutnähte. Vollständige Naht der Schädelhaut darüber.

Die Heilung der Schädelwunde sowie der Amputation ist primär ohne jegliche Störung erfolgt.

Die jetzt, 3 Monate nach der Operation, vorgenommene Untersuchung ergibt festen knöchernen Verschluß des Schädels. Entsprechend dem Periststiel fühlt man eine geringe prominente Knochenkante über die Schädeldecke ragen; die Haut ist in normaler Weise über der Stelle verschieblich.

Wie günstig die Chancen für die Einheilung des gestielten Periostknochenstückes sind, erhellt daraus, daß es sogar gelingt, ungestielte, mit ihrem anhaftenden Periost frei in indifferentes Gewebe, z. B. Muskulatur, implantierte Knochenstücke dort zur Einheilung zu bringen. Die von mir angestellten Versuche [1]) ergaben, daß dabei der Knochen zunächst absterbt und allmählich substituiert wird durch das vom lebend verpflanzten und eingeheilten Periost neugebildete Knochengewebe. Die Fähigkeit des Periosts ohne Gefäßversorgung relativ lange zu persistieren, ist überraschend groß. Grohé [2]) transplantierte Periosstücke von Kaninchen, die er mehrere Tage lang auf Eis konserviert hatte, mit dem Erfolg in Muskulatur, daß er einige Wochen später Knochenneubildung daran konstatieren konnte. Wenn ungestieltes Periost zu solchen Leistungen fähig ist, um wie viel mehr dürfen wir dann von gestielten Periostlappen für unsere praktischen Zwecke erwarten!

Die außerordentliche Fähigkeit des Periosts trotz Mangels der normalen Ernährung relativ lange persistieren zu können, ohne seine spezifische Eigenschaft der Knochenproduktion einzubüßen, wird meines Erachtens in der plastischen Chirurgie noch nicht genug ausgenutzt. Nur Müller [3]) legt Wert darauf, ungestielte Periostknochenspangen plastisch zu verwerten (bei seiner Phalangenplastik nach Operation der Spina ventosa). Sonst wird, soweit ich sehe, bei der freien Implantation frisch entnommenen Knochens der Erhaltung des anhaftenden Periosts keine Bedeutung beigelegt.

Ich glaube aber, daß auch bei der Deckung von Schädeldefekten durch frei implantierten Knochen die Verwertung von frisch entnommenen, mit Periost versehenen Knochenstücken Vorteile besitzt und gute Erfolge zeitigen wird. Während ein Schädeldefekt beim Hund, den ich durch Periostknochenspangen einer Rippe geschlossen hatte, nach 7 Wochen fest knöchern geschlossen war, erwies sich ein etwa gleich großer, durch ein genau eingefalztes, gekochtes Knochenplättchen gedeckter Defekt nach derselben Zeit nicht geheilt. Das Knochenstück saß ohne organische Verbindung im Defekt und konnte durch leichten Druck herausbefördert werden. Die Heilung bei beiden Tieren war per primam intentionem erfolgt. Die

1) Sultan, Über Einpflanzung von totem Knochen usw. Verhandlungen des 31. Chirurgenkongresses 1902 und Referat im Centralblatt f. Chir. 1902.

2) Grohé, Die Vita propria der Zellen des Periosts. Virchows Archiv Bd. 155, 1899.

3) Müller, Naturforscherversammlung 1900. Timann, Die Behandlung der Spina ventosa mittelst freier Autoplastik.

mikroskopische Untersuchung des durch Einpflanzung des Periostknochenstückes verschlossenen Schädels ergab, daß von dem mitverpflanzten Periost ein reichlicher Callus gebildet war, der sich der Rippencorticalis fest anlagerte und seitlich mit Knochenwucherungen, die vom benachbarten Schädelperiost ihren Ausgang genommen hatten, in Verbindung getreten war. Im übrigen waren die Beziehungen des jungen periostalen Knochens zum alten Knochen der implantierten Rippencorticalis die gleichen, wie ich sie in meiner oben zitierten Arbeit beschrieben habe. Der Erfolg dieses einen Versuches beweist natürlich nichts gegen die Brauchbarkeit gekochten Knochens für plastische Zwecke.

Die unter v. Eiselsberg angestellten Untersuchungen von Mertens[1] zeigen, im Verein mit klinischen Erfahrungen, daß es gelingt, Schädeldefekte mit gekochtem Knochen dauernd zum Verschluß zu bringen. Nur glaube ich, daß dies sicherer gelingt bei Verwendung von Knochen, der frisch entnommen, im Zusammenhang mit seinem Periost gelassen wird. Wenn angängig, besonders zur primären Deckung, wird dieses Material der Nachbarschaft des Defekts entnommen werden und als gestielter Periostknochenlappen (Durante) Anwendung finden. Hat man Veranlassung, die Umgebung des Defekts intakt zu lassen, so empfiehlt sich die Verwendung von frisch entnommenen dünnen Periostknochenspangen, die man wohl am besten von der freien Tibiafläche flach abmeißelt.

XIX.

„Über Entstehung und Wesen des arteriellen Collateralkreislaufs".

Eine Entgegnung an Herrn Professor Bier.[2])

Von

Dr. M. Katzenstein.

Der kurze Abschnitt „Das Wesen des arteriellen Collateralkreislaufs" meiner obigen Arbeit (Bd. 77, S. 222) wurde durch folgende Sätze eingeleitet:

„Es sind durch die mitgeteilten Versuche folgende Tatsachen festgestellt:

1. Die längerdauernde Blutdrucksteigerung bei Unterbindung eines großen oder mehrerer kleiner Gefäße im zentralen Gebiete:
   a) ihre Abhängigkeit von einer Mehrarbeit des Herzens;
   b) dessen Anpassung an die Vermehrung der Widerstände.
   c) Die Blutdrucksteigerung bezw. die Vermehrung der Herzarbeit ist abhängig vom Verhältnis der Summe der Querschnitte sämtlicher Collateralen zur normalen Bahn. Je geringer der Querschnitt der Collateralen, desto höher die Blutdrucksteigerung. (Aorta 40 mm, Iliaca 20 mm, Femoralis 10 mm Steigerung.

---

1) Mertens, Experimentelle Beiträge zur Frage der knöchernen Deckung von Schädeldefekten. Dissertation, Königsberg 1900.

2) Siehe diese Zeitschrift Bd 79.

d) Bei Unterbindung eines kleineren Gefäßes genügt der bestehende Blutdruck zur Überwindung der hierdurch gesetzten Widerstände.

2. Erhöhter Druck in den Collateralbahnen und deren funktionelle Anpassung an diesen Seitendruck (Erweiterung des Lumens und Veränderung ihrer Wand) auch bei Unterbindung kleiner Arterien. Diese Erhöhung des Blutdrucks ist mithin auch vorhanden, wenn Erhöhung des Blutdrucks im zentralen Gebiete nicht erforderlich ist; sie findet statt, weil die Collateralen die einzigen Verbindungsbahnen zwischen zentralem und peripherischem Gebiet sind.
3. Blutdruckverminderung im peripherischen Gebiete:
   a) ihre Dauer;
   b) abnorme Beschaffenheit der Blutdruckkurve und Atemschwankungen daselbst.
4. Allmähliche Abnahme der zentralen Blutdrucksteigerung bei Zunahme des peripherisch verminderten Blutdrucks bis zur Norm."

Ich kann daher die Behauptung des Herrn Professor Bier, daß ich die zentrale arterielle Blutdrucksteigerung „für die wesentliche Ursache des Collateralkreislaufs" halte, als richtig und die daran angeknüpfte Kritik als berechtigt nicht anerkennen. Ich kann auch nicht anerkennen, daß ich eine Theorie aufgestellt habe; ich habe das vielmehr ausdrücklich vermieden in der Erkenntnis, daß es schon genügend Hypothesen gibt, und habe nur obige Tatsachen zusammengestellt, aus denen sich ganz ungezwungen die Entstehung des Collateralkreislaufs ergibt als ein bewundernswerter, für unser Verständnis jedoch sehr einfacher Vorgang. Wenn auch der Bericht über die Blutdruckveränderungen in den Arterien des zentralen und peripherischen Gebietes der zahlreichen Untersuchungen wegen einen größeren Raum meiner Arbeit beanspruchte, so glaube ich, daß ihnen an Bedeutung für die Erklärung des Collateralkreislaufs der Seite 209—211 geführte Nachweis, daß aus physikalischen Gründen das Blut durch die vorhandenen Collateralen fließen muß, und ferner, daß der Druck in diesen (und nur in diesen) ein um den ursprünglichen vielfach erhöhter ist, durchaus nicht nachsteht. So einfach, wie es aus der Darstellung des Herrn Professor Bier anscheinend hervorgeht, habe ich es mir doch nicht gemacht.

Ich kann auch die Vorwürfe des Herrn Professor Bier, die er bei Besprechung meiner an seiner Arbeit geübten Kritik gegen mich erhebt, als berechtigt nicht anerkennen. Ich habe keinen einzigen seiner Versuche angeführt, konnte daher auch „Hauptversuche" nicht „übergehen" und was ich „verschwiegen" haben soll, geht aus Herrn Professor Biers Ausführungen nicht hervor.

Ich habe versucht, die mit großem Scharfsinn angestellten Versuche Biers auf natürliche Weise zu erklären und bedauere nur, daß Herr Prof. Bier auf diese Erklärung mit keinem Worte eingeht. Ich behaupte nämlich, daß die nach Lösung einer temporären Gefäßligatur auftretende Hyperämie im anämischen Gebiet die Folge des plötzlichen Ausgleiches einer großen Druckdifferenz in einem Röhrensystem ist. Ich habe die Versuche des Herrn Prof. Bier in seinen Arbeiten noch einmal durchgesehen und konnte keinen finden, für den meiner Ansicht nach diese Erklärung

nicht paßte, die in den Bemerkungen wiederholten eingeschlossen. Wenn wir z. B. an einem kleinen Gewässer durch Einstellen eines Brettes eine Zeitlang das Fließen völlig verhindern, und plötzlich das Hindernis entfernen, so fließt zunächst eine weit größere Menge Flüssigkeit in das unterhalb des Brettes befindliche Flußbett als unter normalen Verhältnissen; erst allmählich gleicht sich der Überschuß aus. Ähnlich bei den in Betracht kommenden Versuchen. Oberhalb der Abschnürung herrscht in dem Arteriensystem ein Druck von z. B. 150 mm Hg, in dem anämischen Gebiet von 20 mm Hg. Bei plötzlicher Wegnahme des Hindernisses gleicht sich dieser bedeutende Druckunterschied sofort aus und es muß eine größere Menge als normal während dieser Zeit in das anämische Gebiet strömen; mit anderen Worten: es muß hier eine Hyperämie entstehen. Selbstredend ist das ein vorübergehender Vorgang, der nur so lange anhält, bis die Druckdifferenz ausgeglichen ist. Zwei Bedingungen sind an den Vorgang geknüpft: Der Ausgleich der Druckdifferenz muß ein rascher und die Gefäße im anämischen Gebiet müssen offen sein. Daß dies der Fall ist, dafür habe ich das Zeugnis zweier hervorragender Forscher in meiner Arbeit genannt. Ob man diese tatsächlich beobachtete Erweiterung der Gefäße im anämischen Gebiet Lähmung nennt oder nicht, das ist doch irrelevant.

Um mir nicht wieder den Vorwurf der Oberflächlichkeit zuzuziehen, will ich nunmehr auf einige Versuche des Herrn Prof. Bier eingehen; und zwar werde ich mich im wesentlichen auf die in seinen Bemerkungen angeführten Experimente beschränken.

Im Versuch I (25 s. Arbeit) amputiert Herr Prof. Bier bei 2 Schweinen unter Esmarchscher Blutleere den Oberarm bezw. den Oberschenkel und entfernt alsdann ohne Unterbindung der durchschnittenen Gefäße den Gummischlauch. Die Tatsache, daß die Haut zwischen Amputationsfläche und Schnürrinne hyperämisch wird, glaubt Herr Prof. Bier nur so erklären zu können, daß das anämische Gewebe das Blut anlockt. Das ist aber keineswegs der Fall. Ehe das in der Haut (bezw. in Muskel oder Knochen) oberhalb der Schnürrinne befindliche Blut zur Hauptschnittfläche gelangt, muß es die künstlich anämisierte Haut durchströmen, mit anderen Worten, der in den Gefäßen der Haut ober- und unterhalb der Schnürrinne vorhandene Druckunterschied muß sich ausgleichen (hierbei entsteht die Hyperämie im anämischen Gewebe), ehe das Blut an der Schnittfläche ausströmen kann. Ganz unabhängig von diesem Ausgleich ist der in den übrigen Geweben, besonders in den Arterien stattfindende; auch hier findet der Ausgleich des Druckunterschiedes statt, ehe das Blut aus den Schnittflächen austreten kann, nur spielt sich in den größeren Arterien der ganze Vorgang naturgemäß rascher ab als in den Hautgefäßen.

ad 2 (Versuch 21). Das Auftreten der bekannten Hyperämie am Beine eines an starker Arteriosklerose leidenden Mannes, bei dem schon mehrere Zehen wegen Altersbrand nekrotisch sind, beweist doch nur, daß noch genügend durchgängige Gefäße der Haut vorhanden waren, die den durch die künstliche Blutleere bedingten großen Druckunterschied ober- und unterhalb des Schlauchs zum Ausgleich kommen ließen.

ad 3 u. 4 (Versuch 22 u. 23). Auftreten der Hyperämie nach künstlicher Blutleere in überpflanzten und anscheinend schlecht ernährten Hautlappen beweist ebenfalls nur, daß sich schon genügend Verbindungsbahnen

gebildet haben, durch die der Ausgleich der künstlich geschaffenen Druckdifferenz ermöglicht wird.

ad 5. Zwei Beispiele, bei denen trotz Esmarchscher Blutleere an hochgehaltenen Gliedern die Haut in der Umgebung entzündlicher Teile der Hand bezw. des Oberschenkels bläulich gefärbt ist. Daraus geht doch nur hervor, daß die Esmarchsche Blutleere, wie bekannt, keine wahre Blutleere ist, und daß die Gefäße in der Umgebung von Entzündungen erweitert sind.

In gleicher Weise kann man alle anderen entsprechenden Versuche auf natürliche und einfache Weise erklären.

Daß es nicht die Anlockungsfähigkeit des anämischen Gewebes ist, die die Hyperämie verursacht, beweist schlagend ein Versuch des Herrn Prof. Bier selbst:

„Versuch 26. Ich lege um den Oberarm eines Menschen einige Gänge einer Gummibinde nur so fest an, daß eine starke venöse Hyperämie in dem Arme entsteht. Dann wickle ich unter starkem Zug die Binde vollständig ab und sperre damit auch den arteriellen Zufluß. Nach 5 Min. entferne ich die Binde von dem sehr blauen hyperämischen Gliede. Sofort wird dasselbe hochrot und es tritt genau die gleiche Hyperämie auf, als hätte ich das Glied ganz blutleer gemacht.

Also nicht die Abwesenheit von Blut, sondern jede Aufhebung des Blutkreislaufes erzeugt die reaktive Hyperämie, einerlei, ob der Körperteil gerade anämisch oder hyperämisch war."

Dieser letzte Satz enthält das, was ich zu beweisen bestrebt bin: Da „jede Aufhebung des Blutkreislaufes" eine große Druckdifferenz zwischen dem normalen und dem anämisierten Gewebe verursacht, tritt bei Entfernung des Zirkulationshindernisses der plötzliche Ausgleich dieser Druckdifferenz ein und dies geschieht unter Hyperämie des vorher anämisierten Gewebes.

Nach dem Ergebnis des Versuchs 26 kann man also unmöglich die nach Aufhebung der Esmarchschen Blutleere auftretende Hyperämie als Wirkung einer spezifischen Eigenschaft anämischen Gewebes noch auffassen.

Ebensowenig kann ich den Begriff „Blutgefühl" der Organe im Bierschen Sinne anerkennen. Wenn ich die Ausführungen des Herrn Prof. Bier richtig verstanden habe, so legt er das Hauptgewicht hierbei auf die Verschiedenheit der Eigenschaften der Gefäße. Diese ist aber bisher noch nicht nachgewiesen. Erwiesen jedoch ist die bedeutende Differenz des Verhaltens verschiedener Gewebe gegen Ernährungsstörungen. Darm und Gehirn sterben auf die geringste Ernährungsstörung ab. Da jeder Collateralkreislauf zunächst eine geringere Blutzufuhr und Ernährungsstörungen mit sich bringt, ist seine Entwicklung in diesen Geweben meist nicht möglich. Ganz anders verhält sich bekanntlich die Haut, deren Zellen vom Mutterboden stundenlang entfernt sein können, ohne abzusterben. In diesem Sinne (Verschiedenheit des Verhaltens der Gewebszellen gegenüber der während der Entstehung des Collateralkreislaufes geringeren Zufuhr von Blut) ist das Wort Blutgefühl der Organe als ein kurzer Ausdruck durchaus zu empfehlen.

Bezüglich der von Herrn Prof. Bier eingeführten Einteilung des Collateralkreislaufs in einen vorläufigen und einen endgültigen muß ich daran festhalten, daß irgendwelche Tatsachen, die hierzu berechtigten, nicht erwiesen sind.

— — — —

XX.

Besprechungen.

1.

Knapp, A., Die Geschwülste des rechten und linken Schläfenlappens. Eine klinische Studie. 134 Seiten. Verlag von J. F. Bergmann. Wiesbaden 1905. Preis 3,60 Mk.

Auf Grund von 10 selbstbeobachteten Fällen und eingehender Literaturstudien bespricht K. die Diagnose der Schläfenlappengeschwülste. Zweck der Arbeit ist dabei vor allem der, die Möglichkeit einer Lokalisation derjenigen Tumoren nachzuweisen, die sich nicht durch Herdsymptome bemerkbar machen, d. h. der Geschwülste des rechten und der die Wernickesche Stelle freilassenden, also ohne sensorische Aphasie verlaufenden Geschwülste des linken Schläfenlappens. Die Diagnose dieser Tumoren, die bisher für unmöglich gehalten wurde, kann nach den Erfahrungen Knapps gestellt werden auf Grund einer genauen Analyse der Fernsymptome, deren Gruppierung gerade bei den Geschwülsten der Schläfenlappen eine durchaus typische ist.

K. geht im ersten Teile seiner Arbeit zunächst ein auf die bei Schläfenlappenaffektionen in Betracht kommenden Herdsymptome: die contralaterale Beeinträchtigung des Gehörs, Reizerscheinungen von seiten des Akustikuszentrums (Menièreschen Symptomenkomplex), Störungen des Geruchs und Geschmacks, dann vor allem auf die verschiedenen Formen der Aphasie, motorische, amnestische, optische, ferner auf Asymbolie, Apraxie, auf den Korsakowschen Symptomenkomplex und auf andere psychische Störungen bei Schläfenlappentumoren. Von allen diesen Herdsymptomen ist das einzige unzweideutige und zuverlässige die sensorische Aphasie. Auf ihr Vorhandensein darf man aber nur bei linksseitigen Tumoren rechnen. Soll es gelingen, einen Tumor im rechten Temporallappen zu diagnostizieren, so kann es nur auf Grund von Fernsymptomen geschehen.

Der Verf. schildert nun nach ausführlicher Wiedergabe seiner Krankengeschichten eingehend das Verhalten der Schläfenlappentumoren zu den einzelnen benachbarten Hirnteilen, nämlich zur Sehbahn, zur motorischen Bahn, zur sensiblen Bahn, zu den zentralen Ganglien, zu den Vierhügeln, zum Kleinhirn, zu den fünf letzten Hirnnerven, zum Facialis, zum Tri-

minus, zu den nicht vom Okulomotorius innervierten Augenmuskeln und endlich als wichtigstes Kapitel das Verhältnis zum Okulomotorius. Die Analyse der Fernsymptome führt K. dann zu folgenden Schlußfolgerungen: 1. Eine spät auftretende, transitorische, recidivierende, partielle Okulomotoriuslähmung, besonders eine gleichseitige Ptosis oder Mydriasis mit Störungen der Pupillenreaktion findet sich am häufigsten bei Tumoren des Schläfenlappens; 2. tritt zu der gleichseitigen Okulomotoriusstörung eine gekreuzte Hemiparese hinzu, entsteht also eine sogenannte Hemiplegia alternans superior bei einem schon jahrelang sich bemerklich machenden Tumor, so ist derselbe mit größter Wahrscheinlichkeit im Schläfenlappen zu suchen; 3. vereinigt sich mit der Hemiplegia alternans ein scheinbar cerebellarer Symptomenkomplex, so ist fast mit Sicherheit anzunehmen, daß der Tumor im Schläfenlappen seinen Sitz hat.

Es ist K. nun auf Grund der geschilderten Symptome gelungen, einen Tumor des rechten Schläfenlappens richtig zu diagnostizieren — unseres Wissens der erste derartige Fall. Der Tumor wurde durch Operation entfernt (G. R. von Bramann); die Patientin ist geheilt.

Ein kurzer Hinweis darauf, daß die wichtigen Okulomotoriussymptome bei Schläfenlappenaffektionen auch von Otologen (Körner, Macewen) bei Abszessen bereits beobachtet worden sind, und einige differentialdiagnostische Bemerkungen gegenüber den Geschwülsten des Scheitellappens, der Zentralwindungen und des Kleinhirns bilden den Schluß der Arbeit, deren Bedeutung für die Chirurgie nicht hervorgehoben zu werden braucht.

Heineke-Leipzig.

2.

Bardenheuer und Graessner, Die Technik der Extensionsverbände bei der Behandlung der Frakturen und Luxationen der Extremitäten. Stuttgart, Ferd. Enke, 1905.

Die Verfasser haben sich hier der Aufgabe unterzogen, den 1890 erschienenen Leitfaden von Bardenheuer über die Behandlung von Frakturen und Luxationen der Extremitäten mittelst Feder- resp. Gewichtsextension in neuer Auflage so auszugestalten, daß bei sehr veringertem Umfange das Hauptgewicht auf die Technik der Verbände gelegt wurde. Im speziellen Teil (S. 32—120) wird die betreffende Frakturform jedesmal kurz geschildert und sodann die in dem speziellen Falle von Bardenheuer im Kölner Bürgerhospital gebrauchte Technik der Streckverbände beschrieben. Diese Beschreibung ist durch eine sehr große Zahl guter Skizzen erläutert. Dem speziellen Teil ist ein kurzer allgemeiner Teil, in welchem die Prinzipien Bardenheuers dargelegt sind (S. 3—26), vorausgeschickt. Hieran schließt sich ein 2 Seiten umfassendes Verzeichnis der Arbeiten und Bücher, welche von Bardenheuer und seinen Schülern bisher über Extensionsbehandlung der Frakturen veröffentlicht sind.

Es bedarf für den Fachmann keines neuen Hinweises darauf, daß die Bardenheuersche Frakturbehandlung nach ihren Erfolgen als eine Bereicherung der chirurgischen Technik aufzufassen ist. Ref. hat bei den verschiedensten Gelegenheiten auf die Wichtigkeit dieser Behandlungs-

methode und ihre guten Erfolge hingewiesen. Wohl dem Arzte, wel... die Behandlung von Frakturen mit permanenter Gewichtsextension beherr...

Daß die Verfasser das Prinzip der Extensionsbehandlung bis in... zelne hinein auch für solche Brüche und Luxationen durchführen, an welch... es nicht unbedingt nötig ist, tut dem Werke keinen Eintrag. Für Ar... brüche wird die gewiß zweckmäßige, aber doch etwas komplizierte Schien... vorrichtung Bardenheuers (zum Preis von 45 resp. 30 M.) empfoh... dieselbe Wirkung läßt sich wohl auch etwas einfacher erreichen. E... ähnliche, einfachere, aber nicht permanent extendierende Schiene ist kürzl... von Weißhuhn in Troppau (Weißhuhns Apparat für Oberarmbrü... in den Handel gebracht; unter Benutzung seiner gewöhnlichen Hilfsmi... wird der Chirurg in der Regel auf noch einfachere Weise zum Z... kommen.

Wir empfehlen die Schrift allen denjenigen, welche die zunächst kon... ziert erscheinende Methode der Bardenheuerschen Extensionsbehandlu... mit ihren Seitenzügen usw. gründlich kennen lernen wollen.

Helferich.

3.

H. Fischer, Leitfaden der kriegschirurgischen Operations- und Verbandtechnik. 2. Aufl., Berlin 1905, Verlag von A. Hirschwald.

Aus der „Bibliothek v. Coler“ liegt uns der Leitfaden der kri... chirurgischen Technik in zweiter Auflage vor. Der auf diesem Gebi... so hochverdiente Verfasser hatte die seltene Freude, die Vorrede zu di... neuen Auflage am Tage seines goldenen Doktorjubiläums schreiben zu können. Welche lange Epoche ist somit dem Verfasser aus eigener Mi... arbeit und Erfahrung bekannt und vertraut! Die fundamentalen Wan... lungen auf dem Gebiete der Kriegschirurgie seit Josef Listers Um... staltung der Wundbehandlung und der Einführung der modernen kle... kalibrigen Geschosse usw. hat der Verfasser miterlebt. So ist es ihm au... gelungen, den großen Stoff in einen kleinen Leitfaden zu komprimier... Die Einteilung ist nach den Etappen der Kriegssanitätsordnung durch... führt; eine kurze Beschreibung der Feldsanitätseinrichtungen und ei... Skizze der Wirkungen unserer modernen Projektile ist vorausgeschick... Bündig und klar wird der Leser die Darstellung finden und sich an d... kleinen Buche freuen.

Helferich.

XXI.

Beiträge zur Behandlung der Knochenbrüche.

Von

Geh.-Rat Prof. Dr. **Heusner**, Barmen.

(Mit 7 Abbildungen.)

Früher beherrschten die fixierenden Schienen und Lagerungsapparate, sowie die erstarrenden Verbände ausschließlich das Feld; in neuerer Zeit hat man erkannt, daß die hiermit erreichten Resultate doch oft recht mangelhaft waren und in den letzten Jahren hat die Unfallgesetzgebung und die Radiographie einen neuen Anstoß zur Verbesserung unserer Behandlungsmethoden gegeben. Es hat sich herausgestellt, daß eine zu lange Fixation für die Bruchheilung keine Vorteile, für die Gebrauchsfähigkeit aber nur Nachteile bringt, und daß es namentlich bei Brüchen in der Nähe der Gelenke oft besser wäre, die Glieder gar nicht als zu lange zu fixieren. Dagegen bilden frühzeitige Bewegungen das beste Mittel zur Erzielung der Abschwellung und Schmerzlosigkeit, sowie zur Verhinderung von Versteifung und Muskelatrophie, und diesen Erfahrungen müssen auch die Verbandmethoden Rechnung tragen. Zunächst ist eine sorgfältige Reposition notwendig, wobei die neben- und ineinander geschobenen Knochenenden von dem dislozierenden Zwange der gereizten Muskeln entlastet und Raum geschaffen wird, um sie durch Händedruck in ihre richtige Lage zurückzuführen. Der durch die gespannten Weichteile ausgeübte Seitenschub bildet eine mächtige Beihilfe sowohl bei der Reposition als bei der Retention. Poller in Neuenkirchen, welcher viele Wirbelsäulenbrüche aus den Kohlenbergwerken in Behandlung bekam, erwähnt, daß in einem Falle durch die forcierte Distraktion allein ein direkter Nachlaß der bestehenden Lähmungserscheinungen bewirkt wurde. Die Mittel

zur Ausübung eines Extensionszuges bilden daher eines der wichtigsten Elemente der modernen Verbandstechnik.

Aus Nordamerika ist die Heftpflasterextension zu uns gekommen, und nordamerikanische Ärzte haben uns zuerst gelehrt, daß man bei Oberschenkel- und Oberarmbrüchen durch den Gewichtszug allein, ohne Zuhilfenahme anderer Verbandmittel, vortreffliche Resultate erzielen kann. Bei uns hat namentlich Bardenheuer die Methode weiter ausgebildet und mit bestem Erfolge auch auf die Behandlung der Epyphysen- und Gelenkbrüche ausgedehnt. Das Verfahren hat den großen Vorzug, daß man ohne Änderung des Verbandes, und ohne Dislokation befürchten zu müssen, frühzeitig Bewegung und Massage ausführen kann; dagegen hat es den Nachteil, daß die Kranken dadurch ans Bett gefesselt werden, was für dieselben unbequem und zuweilen auch nachteilig ist. Bekanntlich entstehen namentlich bei den Oberschenkelbrüchen alter Leute leicht Lungenentzündungen, wobei wahrscheinlich die Zirkulationsbehinderung durch Fettembolie, daneben aber die Abschwächung der Herz- und Lungentätigkeit durch längere Bettruhe, eine Rolle spielt. Diese Gefahr sowie der Wunsch, dem Kranken die Bequemlichkeiten und Vorteile des Herumgehens während der langen Heilungszeit zuteil werden zu lassen, gab den Anstoß zur Herstellung der sog. „Gehverbände", wie sie zuerst von Seutin in Brüssel mit seinem Pappverbande, später von Hessing mit dem Schienenhülsenapparate in Anwendung gebracht wurden. Auch der Gipsverband ist von Gibbes in Columbia und Hamilton in New-York, später von Albers und Korsch an der v. Bardelebenschen Klinik für Oberschenkelbrüche, sowie von F. Krause für Unterschenkelbrüche empfohlen worden. Das Verfahren von Albers und Korsch litt aber an dem Fehler, daß der Verband allzufrüh und ohne Unterpolsterung wie auch ohne Vorrichtung zu permanenter Extension angelegt wurde, und hat dazu geführt, die Gehverbände in den Augen vieler Ärzte zu diskreditieren. Ich selbst habe seit 1887 bei fast allen Oberschenkelbrüchen Gehverbände nach einleitender anfänglicher Gewichtsextension angewendet und kann versichern, daß die Resultate nicht schlechter sind als bei reiner Extensionsbehandlung. Selbst bei kräftigen Männern gelingt es fast immer, Verkürzungen zu vermeiden; oder doch auf $^1/_2$, höchstens 1 cm herabzumindern. Trotz Fixation in gestreckter Stellung genügen die geringen Bewegungen im Verbande, erheblichere Versteifungen der Gelenke und Atrophien der Muskeln zu vermeiden. Der Knochenkallus fällt stärker aus als bei der Behandlung im

Liegen; doch werden dadurch in der Regel keine Nachteile bedingt, auch schwindet das Übermaß von selbst wieder. Druckschäden kommen namentlich bei der zarten Haut alter Leute hier und da wohl vor, aber kaum häufiger als bei der Extension mit starken Gewichten. Übrigens beginne ich die Behandlung stets mit der gewöhnlichen Gewichtsextension, wobei das Bein auf einer Volkmannschen Schiene resp. einer, von mir bevorzugten Modifikation derselben (Fig. 1) gelagert wird. Erst nach eingetretener Abschwellung, d. h. nach etwa einer Woche, wird die definitive Einrichtung vollzogen und der Gehverband angelegt. Früher benutzte

Fig. 1.

ich hierzu einen, für jeden Fall vom Krankenhausschlosser angefertigten und mit Filzpolster versehenen Apparat; neuerdings habe ich mich von den zusammengesetzten Schienen emanzipiert und ein Verfahren ausgebildet, welches an Einfachheit fast mit dem Gipsverbande konkurieren kann.

Zur Anlegung des Verbandes benutze ich einen zu Extensionszwecken hergerichteten hölzernen Operationstisch, auf welchen der Patient so gelagert wird, daß die einzuwickelnden Partien möglichst frei zugängig bleiben (Fig. 2). Der Oberkörper liegt auf einem festen Kissen; das Kreuz ruht auf einer breiten Schlinge aus starkem baumwollenen Stoff, welche von zwei abnehmbaren Geländern, die

zu beiden Seiten des Tisches angebracht sind, herabhängt, und das Bein wird durch einen kräftigen Extensionszug frei in der Schwebe gehalten. Am oberen und unteren Tischende sind ebenfalls zwei stark ausladende Geländer eingesetzt, von welchen das untere zum Hinüberhängen des Zuggewichtes, das obere zur Befestigung des Dammgurtes bestimmt ist. Zum völligen Ausgleich der Verkürzung ist oft eine Belastung bis zu 100 Pfund nebst Anwendung der Narkose notwendig. Bei sehr muskelstarken Individuen kann es selbst erwünscht sein, statt des Gewichtszuges Maschinenkraft anzuwenden, zu welchem Zwecke an dem unteren Geländer zwei Extensions-

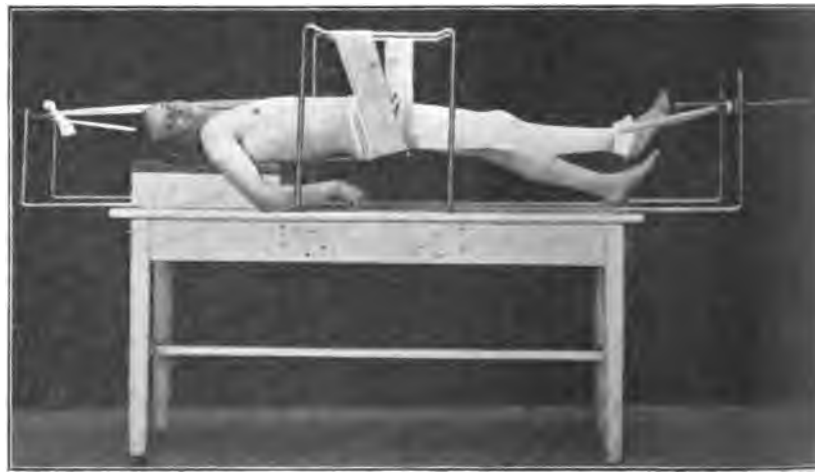

Fig. 2.

schrauben angebracht sind. Man wird sich aber stets erinnern, daß durch zu starke Extension frischer Knochenbrüche schon Unglücksfälle durch embolische Prozesse vorgekommen sind.

Zur Befestigung des Extensionszuges am Beine benutze ich nicht Heftpflasterstreifen, sondern handbreite Binden aus rauhem Flanell- oder Baumwollstoffe, welche mittelst des von mir eingeführten Harzsprayverfahrens an die Haut angeklebt werden. Neuerdings ist es mir gelungen, die früher etwas komplizierte und unzuverlässige Klebeflüssigkeit sehr zu verbessern. Man löst einfach venetianischen Terpentin in absolutem Alkohol auf in einem Verhältnisse von 1—4 und bestäubt hiermit die Extremität mit Hilfe eines vom Munde angeblasenen Sprayapparates. Hierauf werden

die Knie und Fußknöchel mit umgelegten Wattekränzchen gepolstert; nunmehr die Extensionsstreifen glatt angelegt und zunächst mit einer weichen, dann noch mit einer gestärkten Binde umwickelt. Die Bindentouren sollen nicht fest angezogen, sondern leicht und glatt umgelegt und durch mehrfaches Nachstreichen mit der Hand angepreßt werden. Ein gut angelegter Extensionsverband dieser Art trägt sofort nach der Fertigstellung über 100 Pfund und hält selbst den Zug der Extensionsschraube aus. Er behält seine Klebkraft monatelang bei und kann, da er mit den Härchen der Haut nicht verbackt, schließlich ohne Schmerz und Schwierigkeit heruntergezogen werden, worauf man die geringen Klebstoffreste mit einem Spiritus- oder Benzintupfer entfernt. Wer den Verband richtig anzulegen versteht, wird ihn bald den Heftpflasterstreifen vorziehen, da er nicht bloß reizloser, sondern auch billiger und leichter aufzubewahren ist; nur ist leider der im Handel vorkommende venetianische Terpentin häufig verdorben und besitzt keine Klebkraft. Ich empfehle daher, die fertige Flüssigkeit, wie ich es selbst tue, zu beziehen von Apotheker Dr. P. Koch zu Neuffen in Württemberg, welcher auch den zugehörigen Sprayapparat, sowie die sonstigen in dieser Arbeit erwähnten Verbandgegenstände und Gerätschaften in guter Qualität liefert.

Eine dauernde Gewichtsbelastung von 30—50 Pfund, wie sie zur Erzielung eines tadelloser Resultates bei Oberschenkelbrüchen kräftiger Personen erforderlich ist, darf nicht am Unterschenkel allein anfassen, da sonst eine Erschlaffung der Kniebänder eintreten kann, sondern muß auf das ganze Bein verteilt werden, was am zuverlässigsten in der Weise geschieht, daß für den Ober- und Unterschenkel besondere Extensionsstreifen angelegt werden. Das Kniegelenk bleibt auf diese Weise frei, was auch für die Vornahme von Mobilisationsbewegungen wertvoll ist. Übrigens genügt es, wenn das volle Gewicht den Tag über einwirkt; man kann dasselbe während der Nacht ohne Nachteil auf die Hälfte herabmindern. Will man zum Gehverband übergehen, so wird die Zugschleife aufgeschnitten und ihre Enden über dem Gehbügel zusammengeknüpft, um den Extensionszug aufrecht zu erhalten. Man kann zur Herstellung des Verbandes Gipsbinden mit Einlagen von Schusterspahn verwenden, wie es Korsch und Albert getan haben. Ich selbst ziehe gestärkte Gazebinden vor, weil sie bei Benutzung zweckmäßiger Einlageschienen einen ebenso dauerhaften, aber leichteren und für Röntgenstrahlen durchlässigeren Verband liefern. Zur Unterpolsterung benutze ich an allen Stellen, wo es auf unverschieb-

lichen Sitz und Schutz vor Druck ankommt, weichen Filz, welcher mit dem Harzspray unverrückbar an der Haut festgeklebt wird. Dieses Verfahren wird von uns auch bei der Herstellung der Verbände für angeborene Hüftluxation, der Stützkorsetten für Wirbelkaries u. a. m. angewendet, und trägt, wie ich glaube, wesentlich zur Erreichung eines guten Resultates bei. Einer festeren Unterpolsterung bedarf der Sitzhöcker, welcher den Hauptstützpunkt für die Ausübung der Extension abgibt. Bei meinen früheren Apparaten benutzte ich einen eisernen Sitzring, welcher an der Innenseite mit einem handbreiten Streifen von derbem Schabrackenfilz überzogen wurde. Neuerdings habe ich auf den geschlossenen Ring verzichtet und wickele den mit Wollstoff bekleideten Filzstreifen einfach mit Gazebinden fest in der Weise, daß er vom Damme aus spiralig nach rückwärts aufsteigend über das Sitzbein zu liegen kommt.

Zur Verstärkung des Verbandes werden 3—4 fingerbreite Streifen aus schmiegsamen Flechtwerk, wie es zur Herstellung von Rohrstühlen benutzt wird, eingelegt. Darüber kommen noch die von mir eingeführten Schienen aus verzinntem weichen Bandstahl in Matratzengurten eingenäht, die sich mit den Händen allen Unebenheiten anmodellieren lassen und wegen ihres rauhen Überzuges sehr gut zwischen den Stärkebinden haften. Es empfiehlt sich, eine Kollektion dieser nützlichen Schienen von verschiedener Länge und Biegsamkeit, vorrätig zu halten. Sie werden bei uns nicht nur zur Behandlung der Knochenbrüche und Gelenkentzündungen, sondern auch zur Improvisierung von Knie- und Ellenbogen-Streckapparaten, Klumpfußschienen und vielen anderen orthopädischen Zwecken benutzt.[1]) Für Vorderarmbrüche hat sich namentlich eine neuerdings von Dr. Koch hergestellte Sorte mit handbreitem Überzug aus sehr derben Gurtenstoff als zweckmäßig erwiesen. Bei den Gehverbänden werden zunächst drei etwa meterlange Gurtenschienen in die vordere, äußere und hintere Seite des Verbandes aufgenommen, sodaß sie nach oben bis zum Brustkorb, nach unten bis gegen das Kniegelenk reichen. Sodann biegt man aus einer ebenso langen, aber härteren Schiene, event. unter Zuhilfenahme von Schraubstock und Biegeisen, den Gehbügel, dessen senkrecht aufsteigende Schenkel so angewickelt werden, daß die Querspange, über welcher die Enden der Zugschlinge zusammengeknüpft werden, fingerbreit über die

1) Vergl. Handbuch der orthopäd. Chirurgie von Prof. Dr. Joachimsthal. Abt. orthopäd. Verbände und Apparate.

Fußsohle hinausreicht. Jetzt wird das Kniegelenk noch durch einige kürzere Schienen steifgestellt und schließlich durch eine nochmalige Radiographie die richtige Stellung der Bruchenden kontrolliert. Um das Herumgehen zu gestatten, muß der Verband noch 1—2 Tage trocknen und kann dann in der Regel 5—6 Wochen liegen bleiben, nach welcher Zeit die Patienten meist frei herumgehen können.

Auch bei Schenkelhalsbrüchen habe ich zeither nur den Längszug bei Anlegung der Verbände angewendet und gute Resultate damit erzielt. Da die radienförmig vom Trochanter nach dem Becken verlaufenden Muskeln den Knochen nicht ausschließlich nach oben ziehen, sondern in der Richtung des Schenkelhalses zu verkürzen trachten, so braucht das Zuggewicht nur halb so schwer zu sein als bei den Schaftbrüchen; dagegen ist es ratsam, einen abduzierenden Querzug zu Hilfe zu nehmen, wie es Bardenheuer empfiehlt.

Die beschriebenen Gehverbände erfordern vielleicht bei der ersten Anlegung etwas mehr Übung und Arbeit als die Gewichtsextension, sind aber später bequemer für den Arzt wie für den Patienten. Ich brauche kaum hinzuzufügen, daß wir dieselben auch für chronische Entzündungen des Hüft-, Knie- und Fußgelenkes mit bestem Erfolge benutzen; ebenso bei der Nachbehandlung zusammengenähter Kniescheibenbrüche, wobei für die Wunde ein Fenster an der Kniegegend angebracht wird. Bei Unterschenkelbrüchen sind sie ebenfalls brauchbar; doch kommt man in der Regel mit einem, bei kräftiger Extension angelegten und sorgfältig anmodellierten, bis zum halben Oberschenkel reichenden, Gipsverbande aus, wobei es nach meiner Erfahrung nicht geraten ist, dem Kranken das feste Auftreten zu gestatten. Arbuthnot Lane in London, welcher sehr für die Knochennaht eingenommen ist, versichert, daß es hierbei am Unterschenkel meist schwieriger sei, die Fragmente zu distrahieren und richtig zu adaptieren als beim Oberschenkel. Nicht empfehlen möchte ich den Gehverband bei Knöchelbrüchen. Hier, wo es mit der Stellung des Fußes und der Vornahme frühzeitiger Bewegungen so sehr genau hält, ist es besser, abnehmbare Schalenverbände oder Gewichtszug im Liegen anzuwenden.

An der oberen Extremität ist die ambulante Behandlung natürlich leichter durchzuführen, weil dieselbe beim Herabhängen durch ihr eigenes Gewicht einen Extensionszug ausübt, der um so stärker ausfällt, je höher oben der Bruch sitzt. Bei den Brüchen am Collum chirurgicum genügt es, wenn man den Arm ohne alle Bandage

passiv am Körper herunterhängen läßt und allenfalls noch an der Hand ein Gewicht von 1—2 Pfund befestigt, wie ich bereits früher (in Langenbecks Archiv Jahrg. 1893) mitgeteilt habe. Diese einfache Behandlungsweise, wobei der Patient das gebrochene Glied nachts mit Hilfe der anderen Hand neben sich bettet, hat nur ein Bedenken: zuweilen schwillt nämlich die unbeweglich herunterhängende Hand stark an infolge eines durch den Knochenbruch bewirkten, oder doch begünstigten Ödemes, wodurch bei manchen Personen langdauernde Fingerversteifungen herbeigeführt werden. Hängt man, um das zu vermeiden, den gebeugten Unterarm in eine Mitella, so geht ein Teil des Extensionszuges verloren, und, wenn der Ellenbogen mit in die Höhe gezogen wird, kann selbst ein direktes Zusammenstauchen der Bruchenden die Folge sein. Es empfiehlt sich daher, nur die Hand locker in eine Schlinge zu legen, am Ellenbogen dagegen einen Gewichtszug anzubringen, indem man nach dem Vorgange Clarks ein Sandsäckchen mittelst Heftpflasterstreifen am Oberarm anhängt. Das herunterbaumelnde Gewicht ist jedoch beim Gehen nicht angenehm, weshalb man besser tut, dasselbe direkt am Oberarm anzubringen. Zu dem Ende wird letzterer mit einem Filzmantel umgeben, welcher mit Hilfe des Harzsprayverfahrens festgeklebt wird. Darüber werden drei Gurtenschienchen mit gestärkten Gazebinden angewickelt, ihre nach unten hervorragenden Enden sodann nach aufwärts umgebogen, und auf die so gebildeten Haken ein kranzförmiger Schrotbeutel oder eine halbröhrenförmig zusammengebogene Bleiplatte geschoben (Fig. 3).

Bei Brüchen durch die Höcker und den anatomischen Hals besteht oft Einkeilung der Fragmente und das obere Bruchstück ist häufig stark nach außen und oben verdreht, woraus dann eine Beschränkung der Elevationsbewegungen resultiert. In diesen Fällen empfiehlt es sich, die Einkeilung durch eine Erhebung des Armes nach oben und außen zu lösen und die elevierte Stellung zunächst mit Hilfe von Gewichtsextension im Bette beizubehalten. Nach einigen Tagen kann man zu der ambulanten Behandlung übergehen und die erhobene Armstellung, an welche sich die Kranken ohne Schwierigkeit gewöhnen, nur noch während der Nacht anwenden.

Für die Brüche in der Nähe des Ellenbogen- und Handgelenkes hat sich die frühzeitige Vornahme von Bewegungen als besonders wichtig erwiesen; doch dürfen hierbei die reponierten Bruchstücke keine Verschiebung erleiden. Die Aufgabe ist namentlich bei Brüchen der Oberarmkondylen nicht leicht, und es empfiehlt sich auch hier, nach Lauensteins Vorschlag für die ersten Tage Gewichts-

extension in gestreckter Stellung anzuwenden, da hierdurch am besten Abweichungen im Sinne des Cubitus varus oder valgus vermieden werden. Später kann man dann zur ambulanten Behandlung mit rechtwinkliger, selbst spitzwinkliger Stellung übergehen, bei welch letzterer, wie Schulze in Duisburg unter dem Röntgenapparat direkt beobachtete, die Bruchstücke am besten in ihre richtige Lage zurückkehren. Auch bei diesen Verbänden lassen sich

Fig. 3.

die Gurtenschienen sehr gut verwenden, und es hat sich besonders eine Kombination unseres Assistenzarztes, Herrn Dr. Siebold bewährt, wobei dauernde Extension und die Ausführung passiver Bewegungen ohne Verbandabnahme möglich ist. Da es sich meist um Extensionsbrüche mit Verschiebung des Oberarmfragmentes nach hinten handelt, muß die Extension in zweifacher Richtung stattfinden, indem ein Zug in der Richtung der Oberarmaxe, ein zweiter in der Richtung des Unterarmes wirken muß (Fig. 4 u. 5). An der Innenseite des Oberarmes läuft eine Schiene herab, welche am Ellenbogen zur Rückseite des Vorderarmes hinübergeht, von dieser

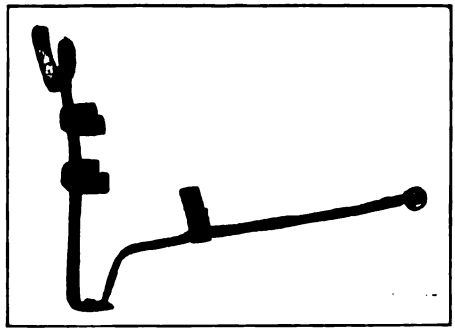

Fig. 4.

Fig. 5.

aber daumenbreit entfernt bleibt, um Spielraum für die Extension nach abwärts zu gewähren, und sich erst im weiteren Verlaufe dem Handrücken anschließt. An der Übergangsstelle beschreibt

die Schiene eine U-förmige, nach abwärts gerichtete Schleife mit etwa 15 cm langen, 2 bis 3 Finger breit voneinander abstehenden Schenkeln, eine Einrichtung, welche dazu dient, der Schiene die zur Vornahme der Mobilisationsbewegungen notwendige federnde Biegsamkeit zu verleihen. Von einer am Oberarm angeklebten Zeugschlinge spannt sich ein elastischer Zug zum Scheitel der Schleife hin und zieht den Processus cubitalis nach abwärts. Der zweite Zug wird durch einen Gummischlauch bewirkt, welcher von einer am Vorderarm befestigten Schlinge über eine am vorderen Schienenende angebrachte Extensionsrolle gespannt wird. Ihren Stützpunkt findet die Schiene in der Achsel, wo sie eine gepolsterte Krücke trägt. Ihre Befestigung wird durch je zwei, um den Ober- und Unterarm gelegte, Ringbänder bewirkt, welche ebenso wie die Achselkrücke aus kurzen Gurtenschienchen hergestellt und mit je einer Niete auf der Längsschiene befestigt sind.

Diese Ringbänder können, wenn es wünschenswert erscheinen sollte, den Arm herauszunehmen, leicht aufgebogen werden und lassen die Bruchstelle frei zur Aufnahme von Radiographien. Auch zur Behandlung der eigentlichen Schaftbrüche des Oberarmes kann der Apparat benutzt werden, wobei dann nur der senkrechte Extensionszug nötig ist.

Bei Brüchen am oberen Ende des Unterarmes wird das Gleichgewicht zwischen den oben anfassenden Supinatoren und den unten anfassenden Pronatoren zerstört und das obere Bruchstück des Radius in Supination, das untere mit der Hand in Pronation gestellt. Soll keine Einbuße an Auswärtsrotation stattfinden, so muß der Unterarm in Supination bandagiert werden, und eine leichte Supinationsstellung ist auch für die weiter abwärts gelegenen Brüche am zweckmäßigsten, weil so die beiden Knochen am weitesten getrennt sind und eine Verschmelzung derselben durch Callus am wenigsten zu fürchten ist. Scott in Brooklyn hat schon 1869 eine auf der Dorsalseite des rechtwinklig gebeugten Armes angewickelte Holzschiene empfohlen, bei welcher die Hand mit Hilfe von Heftpflasterstreifen und elastischen Endschnüren gegen das überragende vordere Schienenende extendiert wird. Sehr gut läßt sich zu diesem Zwecke die breitere Sorte unserer Gurtenschienen verwenden; doch ist es besser, die Schiene auf der Beugeseite anzubringen, weil man bei rechtwinklig gebeugter Extremität an der Vorderseite des Oberarmes einen sehr soliden Stützpunkt für die Extension gewinnt, während bei Scotts Methode die zirkulären Befestigungsbinden den Stützpunkt abgeben müssen. Zur Vermeidung übermäßiger

Supinationsstellung erteilt man der Schiene am Vorderarm eine geringe Pronationsdrehung; in der Gegend des Handgelenkes gibt man ihr eine leichte plantare Biegung; an der Hand wird sie nach

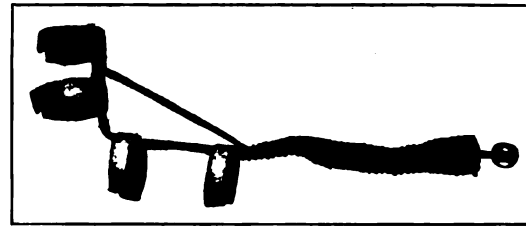

Fig. 6.

deren Konturen geformt. Dagegen verzichte ich auf ulnare Abbiegung der Schiene in der Gegend des Handgelenkes, da eine solche, wie schon Hamilton überzeugend dargetan hat, sowohl bei

Fig. 7.

der Einrichtung als bei der Retention unwirksam ist (Fig. 6 u. 7). Der Extensionszügel wird nicht in der Mitte, sondern mehr nach der radialen Seite der Hand angebracht; die Finger bleiben frei. Die elastischen Endschnüre werden über eine am vorderen

Schienenende angebrachte Rolle gespannt, oder einfach an einem kurzen, queren Schienenstückchen angeknüpft. Die zusammenbiegbaren Armspangen, welche zur Befestigung dienen, haben hier vor Bindenumwickelung den Vorzug, daß die beiden Vorderarmknochen nicht durch seitlichen Druck gegeneinander getrieben werden. Dieser einfache, für typische Radiusbrüche bestimmte, Apparat läßt sich sehr wohl auch für die Behandlung der Brüche am Processus cubitalis des Oberarmes benutzen, wenn man ihn an der Ellenbogengegend mit einem angehängten Schrotbeutel belastet und hierdurch einen tagsüber wirkenden Zug in senkrechter Richtung ausübt. Zweckmäßig ist es für diesen Fall, aus bereits erörterten Gründen, der Schiene am Ellenbogen eine spitzwinkelige Beugung zu geben.

Die Herstellung der beschriebenen Apparate kann, wenn man das nötige Schienenmaterial besitzt, mit Hilfe eines Schlossers gut in einer Stunde besorgt werden. Auf die genauere Darlegung der Endresultate unserer Behandlung kann ich hier nicht näher eingehen; ich will nur erwähnen, daß sie sehr gute sind, und daß mir die Neuaufnahme derartiger Verletzungen heute eine Freude bereitet, während sie mir früher öfter einiges Unbehagen verursachte.

XXII.

Aus der II. chirurgischen Universitätsklinik in Wien.
(Vorstand: Prof. Dr. J. Hochenegg.)

Über Harnblasensteine.

Von

Dr. J. Finsterer,
Operationszögling der Klinik.

(Mit 17 Abbildungen.)

Bei der Durchsicht und Neuaufstellung der an schönen und seltenen Präparaten außerordentlich reichen Sammlung der Klinik, die unter Billroth begonnen, unter Gussenbauer fortgesetzt und bei der Übernahme der Klinik durch den Vorstand Prof. Dr. J. Hochenegg durch wertvolle Präparate seiner früheren Sammlung ergänzt wurde, fiel auch die stattliche Anzahl von Harnsteinen auf. Da ich von Professor Englisch ersucht wurde, die Beispiele für Spontanzertrümmerung für seine Abhandlung zu beschreiben, so unterzog ich über Aufforderung meines hochverehrten Chefs Prof. Hochenegg die ganze Sammlung einem eingehenderen Studium, und da mir beim Vergleich mit dem in der Literatur Mitgeteilten manche interessante und wichtige Details auffielen, so will ich in den folgenden Zeilen eine kurze Beschreibung der wichtigsten Steine unserer Sammlung geben und an deren Hand auf die diesbezüglichen Punkte der Literatur eingehen.

Die Harnsteine kann man nach den einzelnen Abschnitten des Harntraktes, in denen sie länger verweilend, klinisch nachweisbare Symptome hervorrufen, dadurch eben erkannt werden und zu therapeutischen Eingriffen Veranlassung geben, in Nieren-, Ureteren-, Blasen- und Harnröhrensteine einteilen, wobei aber gleich hervorgehoben werden möge, daß sich diese Einteilung durchaus nicht deckt mit ihrer Genese.

Die überwiegende Mehrzahl der Harnsteine gehört in die Gruppe der Blasensteine, wenn auch damit nicht gesagt sein soll, daß

sie in der Harnblase entstanden sind. Die Genese der Blasensteine ist verschieden. Entweder entstehen sie in der Blase selbst, wenn die notwendigen Bedingungen vorhanden sind, als deren wichtigste die von Ultzmann (68)[1]) geforderte Insuffizienz der Harnblase neben einer bestimmten Beschaffenheit des Harnes zu nennen ist. Man kann dann, die von Kukula (32) vorgeschlagene Nomenklatur anwendend, von der cystogenen primären Lithiasis sprechen im Gegensatz zur Sekundärlithiasis, die dann vorhanden ist, wenn sich der Blasenstein um einen in die Harnblase eingedrungenen Körper bildet. Als solche betrachtet er einerseits alle in die Blase deszendierten Nierensteine, andererseits alle in die Blase auf irgend einem Wege gelangten Fremdkörper, und er unterscheidet deshalb eine autochthone und eine artifizielle Sekundärlithiasis. Die cystogene Primärlithiasis wird für das Mannesalter wenigstens allgemein anerkannt, wenn auch die ätiologischen Momente verschieden angenommen werden. Während Ebstein (13) auf Grund seiner Untersuchungen zur Schlußfolgerung kommt, daß an dem Aufbau in jedem Falle ein organisches Gerüst beteiligt sei, das ein Produkt des epithelialen Katarrhs der Schleimhaut darstelle, hat Ultzmann (68) die Unrichtigkeit dieses Satzes nachgewiesen und die Lehre aufgestellt, daß in erster Linie die Insuffizienz der Harnblase mit Bildung eines Residualharnes die wichtigste Bedingung für die Steinbildung abgibt, die allein es ermöglicht, daß der bei allerdings abnormer Harnmischung gebildete „Sand" nicht wieder entleert wird, sondern bei längerem Verweilen in der Blase sich vergrößert. Kukula (32) stimmt dieser Theorie Ultzmanns vollkommen bei, legt aber ein großes Gewicht auf das gleichzeitige Vorhandensein einer harnsauren, phosphorsauren oxalsauren, und für seine Fälle in Böhmen einer kohlensauren Diathese.

Für die Angabe, welche Altersstufe die meisten Steinerkrankungen aufweist, kann unsere Sammlung deshalb nicht einwandsfrei verwertet werden, weil sie einerseits verschiedener Provenienz ist, indem die Mehrzahl der Steine von Prof. Rayer aus Kairo, der sie dort zwischen 1850 und 1860 gesammelt hatte, der Klinik Billroth geschenkt wurde, sich daher nicht mit den in Wien selbst gewonnenen Präparaten vergleichen läßt, andererseits ja die Fälle nicht eingerechnet sind, in denen die Blasensteine durch Lithotripsie oder Litholapaxie entfernt wurden, die an der

1) Die Zahlen beziehen sich auf das am Schlusse dieser Arbeit befindliche Literaturverzeichnis.

Klinik wenigstens, wie ich mich bei der Durchsicht der Krankenprotokolle überzeugen konnte, die Zahl der Steinschnitte weitaus übertreffen.

Für die aus Kairo stammenden Blasensteine gilt das Überwiegen im jugendlichen Alter (20—30 Jahre), was im Einklang steht mit den Angaben Assendelft (5) (86,5 Proz. unter 20 Jahren), Preindlsberger 52 (87 Proz. unter 20 Jahren, rasches Absinken nach den 20iger Jahren. Sacharewitsch (55) (bis 20 Jahre 66 Proz., bis 40 Jahre 21 Proz., bis 60 Jahre 8 Proz., bis 80 Jahre 5 Proz.).

Dsirne (12) fand für Rußland (Samara) unter 262 Fällen 50 Fälle unter 3 Jahren, 195 unter 10 Jahren. Kukula (32) konnte für Böhmen zwar auch die größere Anzahl dem Alter von 1—15 Jahren entsprechend antreffen, doch weist er auf ein rasches Zunehmen im Greisenalter hin und bei Berücksichtigung der Zahl der lebenden Greise zu den lebenden Kindern mit 1 : 2,45 kommt er zu dem Schlusse, daß die Erkrankung bei Greisen relativ viel häufiger ist. Noch deutlicher tritt das Verhalten bei den Angaben Thompsons (64) hervor, der unter 1000 Fällen bis zum 24. Lebensjahre nur 29 Fälle (2,9 Proz.) beobachtete, während zwischen 50—70 Jahren 63,9 Proz., über 70 Jahre noch 21 Proz. erkrankt waren. Ähnliche Ergebnisse hatte auch v. Frisch (21) für Wien. Nach ihm entfallen unter 50 Jahre von 400 Fällen nur 52 (13 Proz.) und das durchschnittliche Lebensalter beträgt bei ihm 68 Jahre.

Bei Betrachtung dieser einander widersprechenden Angaben fällt es schwer, eine sichere Erklärung zu geben. Wenn auch bei den letzten Zahlen vielleicht der Zufall eine nicht unwesentliche Rolle gespielt hat und damit sicher nicht für ganz Wien ohne weiteres giltige Zahlen vorliegen, so müssen doch zur Erklärung andere Umstände herangezogen werden, die in veränderter Lebensweise, Art der Nahrung und, wie Kukula (32) und Preindlsberger (52, 53) gezeigt haben, auch in klimatischen und geologischen Eigentümlichkeiten liegen. Freilich bildet die Lebensweise (Unterernährung, chronische Erkrankungen) hauptsächlich bei Kindern ein disponierendes Moment, während die üppigere Lebensart im Alter wohl deshalb nicht gut herangezogen werden kann, da die Steine eben nicht aus Uraten, sondern aus Phosphaten bestehen (v. Frisch (21).

Übereinstimmend wird das Überwiegen der Steinerkrankungen beim männlichen Geschlecht hervorgehoben. Die Angaben über das Vorkommen bei Weibern schwanken innerhalb geringer Grenzen (v. Frisch (21) 0,75 Proz., Assendelft (5) 2,2 Proz., Preindlsberger (52) 1,2 Proz. und 7 Proz. (53), Kukula (32) 4 Proz.). Diese Tatsache findet ihre Erklärung in den anatomischen Verschiedenheiten, der Länge der männlichen Harnröhre gegenüber der kurzen

weiblichen Urethra, Prostatahypertrophie, Strikturen und bei Kindern in der Phimose (Rohansky (54)). Allerdings kann es auch bei älteren Frauen bei bestehendem Prolaps der vorderen Vaginalwand mit Bildung einer ausgesprochenen Cystocele zur Ansammlung eines Residualharnes kommen; trotzdem ist auch in diesen Fällen die Steinbildung selten (Loumeau (36)), was sich aber aus der relativen Leichtigkeit der Entleerung selbst größerer Konkremente erklären läßt. Erst bei den seltenen gleichzeitigen Urethralstrikturen (Fall Stoner (58)) sind dann die Verhältnisse ähnlich denen der Männer. Nicht mit Unrecht wurde auch darauf hingewiesen, daß Frauen weniger an Gicht erkranken, die ja mit der harnsauren Diathese sehr ähnlich, wenn auch nicht identisch ist.

In unserer Sammlung finden sich nur 2 Präparate, die von Frauen stammen.

Der eine Fall (Nr. 1780) gehört zur artifiziellen Sekundärlithiasis, indem hier eine eingeführte Haarnadel die Veranlassung zur Steinbildung war. Im anderen Falle (Nr. 1429) handelte es sich um eine 70jährige Frau, bei der in den letzten 2 Jahren, ohne daß jemals Schmerzen in der Lendengegend vorausgegangen wären, zweimal je 3 erbsengroße Steine spontan abgegangen waren. Der Harn war trüb, alkalisch, enthielt Albumen, im Sedimente reichlich Leukocythen, Harnbakterien und Kristalle von phosphorsaurer Ammoniak-Magnesia. Die Untersuchung mit dem Katheter ergab unmittelbar hinter dem Orificium internum die Anwesenheit eines klingenden harten Gegenstandes.

Bei der am 16. VIII. 1900 von Dr. Foederl ausgeführten Sectio alta fanden sich nun 6 tetraedrische Phosphatsteine im Gesamtgewichte von 80 gr, von denen die größeren 3—3,5 cm Länge, 2,5 cm Breite und 3,5 cm Höhe aufweisen bei einem Umfang von 10 und 9 cm. Der Querschnitt derselben zeigt im Zentrum einen hellweissen großen Phosphatkern, der umgeben ist von einer grauweißen, leicht abblätternden Phosphatrinde. Wenn auch der Genitalbefund in der Krankengeschichte nicht notiert ist, so glaube ich doch, daß man gerade mit Rücksicht auf die Anamnese, das hohe Alter der Frau, die Zusammensetzung der Steine (Kern und Schichten aus Phosphaten bestehend), die Multiplizität und Größe derselben an eine ziemlich bedeutende Cystocele denken muß.

Nach ihrer chemischen Zusammensetzung kann man die Blasensteine einteilen in einfache und zusammengesetzte. Das Vorkommen ersterer wird von Ultzmann als selten bezeichnet, während v. Frisch unter 400 Steinen 100 reine Urate, 126 Phosphate und 11 Oxalate fand und in den übrigen Fällen verschiedene Steinbildner beteiligt waren. In unserer Sammlung finde ich nur 6 einfache Steine und zwar 3 Urat- und 3 Phosphatsteine; von den Oxalatsteinen zeigen sämtliche in ihren peripheren Schichten ent-

weder eine Beimengung von harnsauren Salzen oder doch wenigstens einen Belag von Erdphosphaten.

Die zusammengesetzten Steine pflegt man nach dem an der Bildung am meisten beteiligten Bestandteil zu benennen (Albert 2), wenn auch in manchen Fällen von annähernd gleicher Menge es schwer wird, den Stein unter eine bestimmte Gruppe einzureihen. Unter 114 Steinen der Sammlung gehören 63 zu den Urat-, 18 zu den Oxalat-, 15 zu den Phosphatsteinen, während bei den übrigen 18 Steinen die Bestandteile in annähernd gleicher Menge vorhanden sind, und zwar bei 12 Steinen Urate und Oxalate, in je 2 Fällen Urate und Phosphate, Oxalate und Phosphate, endlich Urate, Oxalate und Phosphate. Daraus geht hervor, daß Harnsäure und harnsaure Salze als Steinbildner überwiegen, wie dies auch aus den Mitteilungen von Kukula (32), Thompson (64), Dsirne (12) u. a. erhellt. Bei Miclescu (39) finden wir allerdings das Verhältnis der Uratsteine zu den Phosphat- und Oxalatsteinen in der Weise verändert, daß die Phosphatsteine mit 41 Proz. und die Oxalatsteine mit 31 Proz. den Uratsteinen mit 24 Proz. gegenüber prävalieren. Der Autor gibt eine Erklärung dafür in der dürftigen Lebensweise der Leute (Macedonien) und führt die bedeutende Anzahl von Oxalatsteinen auf den fast ausschließlichen Genuß vegetabilischer Kost zurück.

Wichtig für die Frage nach der Genese des Steines ist die chemische Beschaffenheit des Kernes. Auch in diesen zeigt sich ein Vorherrschen der Harnsäure, indem sie entweder in Form reiner Harnsäure sich findet (56 Fälle) oder als harnsaure Salze (3mal harnsaures Ammoniak, 1mal harnsaures Natron) oder als Gemenge von kristallinischer Harnsäure und harnsauren Salzen (5 Fälle); in weiteren 25 Fällen haben sich Harnsäure und oxalsaurer Kalk in gleicher Weise an der Kernbildung beteiligt. Es konnte also in den 111 auf ihren Kern hin untersuchten Fällen 90mal Harnsäure und ihre Salze gefunden werden. Seltener sind schon Kerne, die nur aus oxalsaurem Kalk bestehen (16 Fälle), während Phosphate nur in 5 Fällen als Kernbildner angetroffen werden konnte und zwar 3mal allein, in 1 Fall zusammen mit harnsaurem Ammoniak und in 1 Falle zugleich mit Fibrin.

Ultzmann fand bei 224 Urat-, 185 Phosphat-, 130 Oxalat- und 6 Cystinsteinen, daß der Kern 441 mal aus Harnsäure, 47 mal aus Erdphosphaten, 31 mal aus oxalsaurem Kalk, 8 mal aus Cystin bestand, während 18 Steine einen Fremdkörper als Kern enthielten.

Aus der genauen Tabelle Kukulas (51) geht ebenfalls ein Prävalieren der Urate als Kernbildner hervor. Es wurden gefunden:

Urate in 78 Fällen, Urate und Spuren von Phosphaten 43 mal, Urate und Phosphate in annähernd gleicher Menge 3 mal, Phosphate allein 3 mal, bei einem Stein Phosphate mit oxalsaurem Kalk gemengt; oxalsaurer Kalk allein fand sich nur in einem Falle, ebenso phosphorsaurer Kalk und kohlensaurer Kalk allein in je einem Steine. Relativ häufig ist bei seinen Fällen das Cystin als Kernbestandteil, während als seltener Befund die Kernbildung durch Cholestearin hervorzuheben ist; Fremdkörper fanden sich in 20 Fällen.

Vergleicht man diese Befunde Kukulas mit unseren Ergebnissen der Kernuntersuchung, so fällt vor allem das seltene Vorkommen von oxalsaurem Kalk im Kern auf (1 Fall: 16 beziehungsweise 41 Fällen).

Bei der artifiziellen Sekundärlithiasis wird der Kern von einem Fremdkörper gebildet, der entweder von außen in die Blase absichtlich oder auch zufällig eingebracht wurde, oder aber infolge Erkrankungen und Eiterungen in der Umgebung dahin gelangte. In die Blase eingeführte Gegenstände gehören nicht zu den Seltenheiten; gewöhnlich inkrustieren sie sich nur oberflächlich mit einer Phosphatschicht, führen jedoch bei einer gewissen Größe nicht zur regelrechten Steinbildung. So weist z. B. auch unsere Fremdkörpersammlung einen Malerpinsel, Siegellack, Stücke von Kathetern auf, die sämtlich an ihrer Oberfläche mit weißlichen Phosphatschichten bedeckt sind.

Besonders von den in die Harnblase eingeführten Haarnadeln behauptet Kukula, daß sie nur in den seltensten Fällen zu regelrechter Steinbildung Veranlassung geben und er bezeichnet seine Beobachtung, wo bei einem 18jährigen Mädchen sich um die beiden Schenkel einer Haarnadel ein eiförmiger, am Durchschnitte eine unregelmäßige Ellipse mit den Durchmessern 58—25 mm zeigender Phosphatstein von feiner ausgesprochener Struktur gebildet hatte, als vielleicht „den einzigen Fall von Konkretion um eine Haarnadel herum".

In unserer Sammlung findet sich nun ebenfalls ein Beispiel von Steinbildung (Präparat No. 1780) um eine Haarnadel, weshalb ich hier näher auf den Fall eingehen möchte.

G. K. 18 Jahre alt, aufgenommen am 10. VIII. 1883.

Die Anamnese ergibt: Vor 6 Jahren wurde, wie erst nachträglich eingestanden wurde, von einer zweiten Person eine zusammengebogene Haarnadel in die Vagina gesteckt; sie kam aber statt dessen in Urethra und verschwand vollständig. Erst nach 4 Jahren traten Schmerzen in der Unterbauch- und Blasengegend auf, der Harn war dabei trüb, zugleich bestand starker schleimiger Ausfluß aus der Vagina. Seit einigen Monaten sind die Schmerzen heftiger, konstant andauernd und steigern sich sehr beim Urinieren. Dabei ist der Harnstrahl oft längere Zeit unterbrochen.

Außerdem bestand zeitweise Inkontinenz mit Harnträufeln. Der frischgelassene Harn war trüb, von stechendem Geruch, stark sedimentierend, oft deutlich Sand enthaltend.

Befund bei der Aufnahme: Schleimhaut der Vagina und Urethra mit zähem Schleim bedeckt, sammtartig aufgelockert. Bei der Digitaluntersuchung fühlt man, daß die Blase von einem rundlichen, hühnereigroßen Körper eingenommen ist. Der eingeführte Katheter stößt auf einen rauhen Körper, um den die Blase derart kontrahiert ist, daß es nur mit großer Mühe gelingt, den Katheter weiter zu schieben.

Der kontinuierlich träufelnde Harn ist stark alkalisch, von stechend ammoniakalischem Geruch, zeigt trübe Flocken und braune Körner in geringerer Anzahl. Mikroskopisch enthält das Sediment neben Eiterelementen Trippelphosphatkristalle und amorphe Massen von phosphorsaurem Kalk.

Therapie: Nach täglichem Ausspülen der Blase mit 2 ‰ Salzsäure und gleichzeitigem internen Gebrauch von Natrium benzoicum, wird der Harn wieder schwach sauer. Trotz Dilatation der Urethra, die mit Temperatursteigerungen einhergeht, gelingt es nicht, den im Blasenhalse liegenden Zapfen abzubrechen und mit der eingeführten Kornzange zu entfernen. Auch der Versuch, nach Füllen der Blase mit 1 proz. Karbollösung den Stein durch Litholapaxie zu entfernen, mißlingt, da der Stein sich nicht von der Blase abheben, daher auch nicht fassen läßt. Es wird also nach Füllen der Blase mit warmem Wasser unter Digitalkompression der Urethra und Einführen eines gebogenen Itinerariums zur Sectio alta geschritten (Dr. v. Hacker). Nach Spaltung der über 1 cm dicken Blasenwand mit dunkelroter, stark gewulsteter Schleimhaut stößt man zuerst auf das umgebogene Ende einer Haarnadel, von der $^3/_4$ entfernt werden, die mit weißen brüchigen Massen umgeben sind. Der Rest der Nadel steckt in einem großen eiförmigen Stein, der nun teilweise zerbrochen werden muß, um ihn dann entfernen zu können. Nach Ausspülen der Blase mit 1 Proz. Karbollösung wird die Wand vollständig durch 11 die Schleimhaut nicht fassende Knopfnähte geschlossen, die Bauchwunde mit Jodoformgaze und Karbolgaze drainiert, in 2 Etagen partiell geschlossen und ein Verweilkatheter angelegt.

Der Wundverlauf war ein vollkommen reaktionsloser, von der Temperatursteigung am 1. Tag auf 39° abgesehen. Die Blasennaht hielt und nach allmählichem Entfernen der Drainagestreifen konnte Patientin nach 5 Wochen geheilt entlassen werden.

Eine der Krankengeschichte beigefügte Zeichnung gibt die Form des Steines und die Lage der Nadel wieder (Fig. 1). Wir sehen, daß sich um den einen Schenkel einer fast parallel abgebogenen, 16 cm langen, nur einige Millimeter dicken, verrosteten Stricknadel (Haarnadel) ein eiförmiger Stein gebildet hat. Soviel man aus dem Reste des Steines und den vorhandenen Fragmenten erschließen kann, hatte der Stein eine Länge von circa 5 cm bei einer Breite von 4,5 cm. Der Umfang betrug sicher mehr als 14 cm, das Gesamtgewicht über 40 gr. Die Oberfläche ist glatt, weißgrau, und zeigt deutlich am unteren Ende den gegen die Urethra vorragenden, $^1/_2$ cm langen zapfenförmigen Fortsatz. Durch die Mitte des Steines zieht der eine Schenkel der umgebogenen Nadel in einer Ausdehnung von 5 cm. Wie die Bruchfläche am oberen Ende zeigt, lagern

sich an diese Nadel im Umkreise von 3 mm schmutzigbraun gefärbte ziemlich derbe Massen an, die ihrerseits wieder umgeben sind von einem ebenso breiten Ring, der durch seine ausgesprochen radiäre Struktur mit den feinen weißen, glänzenden Strahlen aus feinen nadelförmigen Kristallen bestehend, sofort auffällt. Diese Befunde erinnern an die Mitteilung von v. Buschmanns (8), in der er über einen von Billroth aus der Blase eines 14jährigen Mädchens durch Lithotripsie entfernten 40 gr schweren Stein berichtet, der dadurch auffällig war, daß um den bohnengroßen lockeren Kern glänzendweiße Kristallstrahlen aus

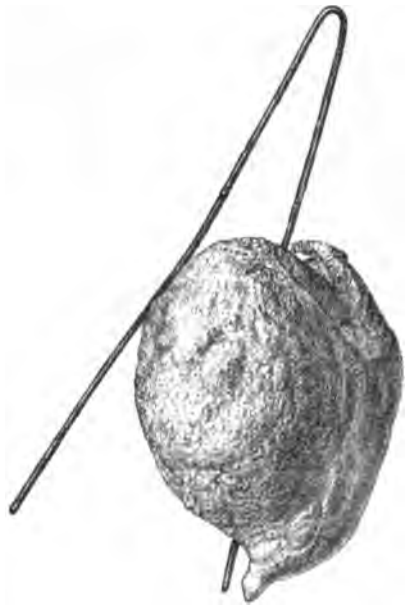

Fig. 1.
Präparat Nr. 1780. Steinbildung um eine Haarnadel[1]).

Trippelphosphat strahlenförmig sich anlagerten, so daß der Stein den Anblick eines schönen Quarzkristalls mit allerdings etwas matterem Glanze bot. Als äußere Schicht finden wir bei unserem Stein eine mehr poröse, schmutzigweiße, aber sehr harte Masse und erst an der Oberfläche wird dieselbe wieder dichter und verschwindet das Schmutziggraue der Farbe.

Wir haben es also in unserem Falle um ein nach Kukula sehr seltenes Ereignis einer regelmäßigen Steinbildung um eine Nadel als Kern zu tun, die sich als zweite Beobachtung an den von ihm mitgeteilten Fall angliedern läßt. Er unterscheidet sich nur insofern, als bei Kukula beide nahe nebeneinander liegenden Schenkel der abgebogenen Nadel das Zentrum des Steines bildeten, während bei unserem Steine der eine Schenkel frei, durch den sich vergrößernden Stein abgedrängt, an der

1) Sämtliche Zeichnungen wurden von Herrn Wenzel in Wien angefertigt.

Oberfläche und besonders an der Umbiegungsstelle mit Phosphatmassen bedeckt, dem Steine selbst nur anliegt.

Es ist schwer zu entscheiden, inwieweit Steinbildungen um Haarnadeln, wie sie von Le Dentu (35), Groß (24), Traill (66), Tipjakow (65), Brentano (7), Nitchkoff (46), Thierfeld (63) u. a. erwähnt werden, den beiden Fällen ähnlich sind, da viele Mitteilungen mir nur im Referate vorliegen. Immerhin scheint es sich im Falle Le Dentu (35) um eine wirkliche Steinbildung zu handeln, wenn auch die Form entsprechend dem Kern noch eine ausgesprochen langgestreckte war (5 cm Länge und $5\frac{1}{2}$ cm Umfang).

Der von Brentano (7) in der Sitzung der freien Vereinigung der Chirurgen Berlins demonstrierte Blasenstein, der von einem 16jährigen Mädchen durch Sectio alta gewonnen worden war, ist wohl zweifellos als eine regelmäßige Steinbildung aufzufassen. Er hatte sich um eine vor 1 Jahr in die Blase eingeführte Haarnadel gebildet, hatte die Blase völlig ausgefüllt und war mit ihr verwachsen. Der Phosphatstein wog 80 gr und zeigte die Durchmesser 10 : 4 : 12 cm.

Wenn auch über seine Form und vor allem über die Strukturverhältnisse auf dem Durchschnitte nichts Näheres mitgeteilt ist, so spricht doch das Vorherrschen des Drei-Durchmessertypus als dem Phosphatsteinen eigentümlich für den regelmäßigen Aufbau, bei dem selbst die räumliche Beschränkung durch die allseits anliegende Blase keine wesentliche Formveränderung bewirkt hat. Ich glaube also, daß man auch diesen Fall mit zu den allerdings recht seltenen Fällen regelmäßiger Steinbildung um Haarnadeln rechnen kann.

Aus der Literatur der jüngsten Zeit ist noch die Beobachtung von Albarran und Delbecq zu erwähnen. Ersterer fand bei einem 4jährigen Mädchen einen nußgroßen Stein um den U-förmigen Teil einer in der Blasenwand steckenden Haarnadel, die durch Sectio alta entfernt wurde.

Im 2. Falle entfernte Delbecq bei einer 18jährigen Graviden durch Vaginalschnitt einen 54 gr schweren Stein, der sich um eine vor 8 Jahren eingeführte Haarnadel gebildet hatte.

Von Beispielen aus der Zeit vor Kukulas Arbeit (1894) möchte ich noch auf den von Dohrn (11) am 3. Kongreß der Deutschen Gesellschaft für Gynäkologie 1889 demonstrierten Blasenstein hinweisen, der sich bei einem 22jährigen Mädchen um eine Haarnadel derart entwickelt hatte, daß von dem in der Blase befindlichen Anteil des Steines ein wallnußgroßer Fortsatz gegen die Urethra hin sich bildete und hier herausragte, während ein 2. Segment in der Vulva zum Vorschein kam, aus dem das Ende einer Haarnadel hervorstand.

Wir haben also einschließlich unseres Falles und mit Hinzurechnung der zuletzt erwähnten, mit einer Perforation des Septum vesicovaginale komplizierten Beobachtung im ganzen 6 Fälle von regelrechter Steinbildung um Haarnadeln zu verzeichnen, eine im Verhältnis zur Zahl der eingeführten Nadeln gewiß sehr geringe Anzahl.

Neben den ziemlich häufig eingeführten Nadeln sind noch

andere seltener beobachtete Gegenstände zu erwähnen, die Anlaß zu einer mehr oder minder ausgeprägten Steinbildung gegeben haben.

So fand Kukula in seiner Sammlung ein 7 cm langes, 3 mm breites Stück Stahl, einen Kirschkern, Wachskerzchen, Teile eines Weidenzweiges, eines Strohhalmes, eines Pelargonienstengels, einen 25 cm langen Gummischlauch usw.; Mankiewicz (37) in einem 39 gr schweren Phosphatstein mit den Durchmesser $4^1/_2 : 4 : 2^1/_2$ ein $2^3/_4$ cm langes Stück eines Nelatonkatheter, der vor 1 Jahr beim Katherisieren abgerissen war; Morgan (42) bei einem 32jährigen Mädchen ein Stück eines Thermometers. Fleury (20) entfernte bei einem 35jährigen Manne einen großen Stein, der sich um eine angeblich vor 15 Jahren verschluckte(!) Schusterahle gebildet hatte. Es bestanden erst seit zwei Jahren Harnbeschwerden. Das nicht inkrustierte Ende der Ahle hatte sich in die Blasenwand eingebohrt, zugleich wurde das Bestehen einer Rectovesicalfistel konstatiert. Schultheis (56) fand als Kern eines 500 gr schweren, 13 cm langen, harten, aus kohlensaurem und phosphorsaurem Kalk bestehenden Steines, den er bei einem 39jährigen Mann durch Sectio alta erst mit nachfolgendem Zerschlagen mit Hammer und Meißel entfernen konnte, eine Feldbohne, die vor 20 Jahren eingeführt worden war. Im Falle Carrel (9) zeigte sich als Kern des haselnußgroßen Steines eine Getreidegrane, herrührend von einer vor 1 Jahr eingeführten Kornähre. Dabei war es in diesem Falle, höchst wahrscheinlich ausgehend von der Ähre, zu einer aktinomykotischen Entzündung des Septum vesico-rectale gekommen.

An der Klinik Gussenbauer wurden ebenfalls zwei Steine, deren Kern von einem eingeführten Fremdkörper gebildet war, beobachtet. Da die Steine leider der Sammlung nicht einverleibt sind, so können sie auch bezüglich ihrer Details nicht eingehender geschildert werden. In der Arbeit Albrechts (3) über den hohen Steinschnitt sind die Beispiele kurz mitgeteilt, und da sie zur Vervollständigung des Berichtes beitragen mögen, so seien sie hier kurz zitiert.

Fall 28. 40jähriger Serbe, der 3mal Gonorrhoe überstanden hat seit 6 Jahren an Steinbeschwerden leidet. Bei der Sectio alta am 20. Januar 1898 Extraktion eines taubeneigroßen Steines, dessen Kern aus einer Kugel von rotem Wachs besteht. Derselbe ist umschlossen von einer Uratschicht, auf die eine Zone von oxalsaurem Kalk folgt, während eine Phosphatschicht den Abschluß bildet.

Fall 33. Der 29jährige verheiratete Patient hatte sich vor 2 Jahren wegen Schmerzen in der Harnröhre ein Stück einer Wachskerze in dieselbe eingeführt, die in die Blase schlüpfte. Bis vor 5 Wochen keinerlei Beschwerden; seit der Zeit Schmerzen in der Blasengegend, Unterbrechung des Harnstrahles. Bei der Sectio alta am 16. Oktober 1899 wird ein taubeneigroßer, gelbgefärbter, weicher Stein extrahiert, dessen Kern das Stück der eingeführten Kerze mit dem Dochte bildet. Vollständige Blasennaht, kein Verweilkatheter. Nach 2 Wochen geheilt entlassen.

Schließlich ist hier noch eine Beobachtung von Ultzmann (68) zu erwähnen, wo multiple erbsen- bis bohnengroße Blasensteine gefunden

wurden, die aus einer breiigen, schmutzigweißen, mit helleuchtender, rußender Flamme brennenden Masse bestanden und außen von einer dünnen Schicht von Phosphaten überzogen waren. Da der Patient vorher wegen einer impermeablen Striktur wiederholt katheterisiert worden war, so glaubt Ultzmann, daß das überschüssige, mit dem Katheter in die Blase eingeführte Fett den Kern dieser fetthaltenden Konkretionen abgegeben hat.

Ein ähnlicher Fall kam auch an unserer Klinik zur Beobachtung. Die Krankengeschichte ist kurz folgende:

Br. J. 76 Jahre alt, aufgenommen am 3. V. 1903. Patient acquirierte mit 30 Jahren eine Gonorrhoe und bekam bald nachher Urinbeschwerden infolge einer allmählich sich entwickelnden Striktur. Es bildete sich später ein Abszeß am Perineum, der spontan durchbrach und nach mehreren Monaten heilte, ohne daß jemals Urin abgegangen wäre. Wegen andauernder Urinbeschwerden von 1872 ab Sondierung, die Pat. selbst durchführte. Am 6. Oktober 1902 wurde Pat. wegen akuter 3tägiger Harnverhaltung in die Klinik aufgenommen, Urethrotomia externa gemacht, ein Verweilkatheter eingelegt und Pat. nach 6 Wochen geheilt entlassen, dann ambulatorisch katheterisiert. Im Mai 1903 wurde er wegen gesteigerter Urinbeschwerden neuerdings aufgenommen, und da die Untersuchung bei relativ guter Durchgängigkeit der Urethra die Anwesenheit eines Steines ergab, die Sectio alta ausgeführt. Die Blase zeigt zahlreiche Divertikel und enthält 5 weiße Phosphatsteine. Ausspülung der Blase mit 2 proz. Borlösung und vollständige Naht derselben mit fortlaufender Catgutnaht und Catgut-Knopfnähten. Hautnaht. Wegen Urindurchtränkung des Verbandes wird am 5. Tag ein Verweilkatheter eingelegt, die kleine Blasenfistel tamponiert und Patient 5 Wochen post operationem mit geheilter Fistel entlassen.

Die 5 Phosphatsteine (Fig. 2) haben ein Gesamtgewicht von 17 gr; der größte, etwas flachgedrückte Stein ist $2\frac{1}{2}$ cm lang bei einem Umfang von 7 und $6\frac{1}{2}$ cm, die Oberfläche vollkommen glatt. Von ähnlicher Form ist auch das 2 cm lange Konkrement, während die 3 übrigen tetraedrisch sind mit $1\frac{1}{2}$ cm Durchmesser und Höhe. Beim Schütteln der Steine hört man einen im Innern befindlichen Körper deutlich an die Hülle anschlagen. Interessant ist der Durchschnitt (s. Fig. 2) und die chemische Analyse des Steines. Wir finden als Kern eine gelbbraune, klebrige, mit weißen Punkten durchsetzte Substanz, die allseits frei beweglich, einen bedeutenden Zwischenraum zwischen sich und der umgebenden Phosphatschale freiläßt. Diese ist 3—5 mm dick, rein weiß gefärbt und zeigt eine weiße, vollkommen glatte Oberfläche. Es ist in diesem Falle offenbar zur Schrumpfung des Kernes und damit zur Bildung des bedeutenden Zwischenraumes gekommen. Die chemische Analyse ergibt nun, daß die Schale aus phosphorsaurem Kalk, phosphorsaurer Ammoniak-Magnesia und kohlensaurem Kalk aufgebaut ist, während

Fig. 2.

Präparat 1778. Steinbildung um einen Kern aus eingedicktem Öl.

der weiche Kern neben Spuren von Erdphosphaten organische ätherlösliche Substanzen, die als Fett angesprochen werden müssen, enthält. Die von Herrn Dozenten Dr. Panzer im medizinisch-chemischen Institute des Hofrates Ludwig neuerlich vorgenommene Untersuchung ergab neben Spuren von Erdphosphaten das Vorhandensein von Calcium- neben geringen Mengen von Magnesiumseifen.

Dieser Befund eines fetthaltigen Kernes ist an sich ein seltenes Ereignis, er ist aber auch deshalb wichtig, weil er neuerlich eine Stütze bildet für die von Ultzmann ausgesprochene Annahme, daß die von Heller, Moore, Boyer, Vidal als Urostealithsteine beschriebenen Konkretionen nicht eine besondere Art von Harnsteinen darstellen, sondern daß es sich um Verunreinigungen handelt, die von außen eingeführt wurden, entweder in Form des Katheterismus als Öl oder als konsistente Fette in Form von Wachskerzen (Onanie, z. B. Kukula Fall 193). Kukula schließt sich nach seinen Beobachtungen ebenfalls der Ansicht Ultzmanns bezüglich des Wesens dieser sogenannten Urostealithsteine an, führt jedoch einen Fall an, wo bei einem 66jährigen Patienten mit einer alten gonorrhoischen Striktur mit jahrelangem Katheterismus und Sondierung bei der Sectio alta 5 glatte, schmutziggraue Steinchen gefunden wurden, deren Analyse das Vorhandensein von 85 Proz. von Fett und freien Fettsäuren neben Spuren von Cholesterin ergab, weshalb Kukula doch für diesen Fall die Bezeichnung eines Urostealithkonkrementes in Anspruch nimmt, trotzdem das ätiologische Moment, das in unserem Falle in Betracht kommt, nämlich der wiederholte Katheterismus, auch bei ihm gegeben war.

Durch Verletzungen der Blasengegend und damit in die Harnblase eingebrachte Gegenstände (Kleidungsstücke, Holzsplitter usw.) kann ebenfalls Steinbildung veranlaßt werden.

So berichtet Michailow (38) von einem 15jährigen Knaben, bei dem sich nach einer Pfählung in der Harnblase 6 Steine um Holzsplitter gebildet hatten.

Plattner (50) stellte sämtliche Fälle von Steinbildung nach Pfählungsverletzungen zusammen; er konnte neben den von Stiassny (57) bereits mitgeteilten 4 Fällen noch weitere 6 finden, wobei aber die eben erwähnte Beobachtung Michailows nicht angeführt ist, und aus der Klinik Schloffer in Innsbruck einen neuen mitteilen, indem bei einem 26jährigen Mann nach einer vor $^1/_2$ Jahren erlittenen Pfählung durch Sectio alta ein Phosphatstein mit den Durchmessern 3,5 : 2,5 : 2,5 cm entfernt wurde, dessen Kern von einem Stück grauen Hosenstoffes gebildet war. Im allgemeinen muß er auf Grund seiner Nachforschungen die Steinbildung nach Pfählungsverletzungen zu den außerordentlich seltenen Ereignissen zählen.

An diese Fälle reiht sich auch die Beobachtung Michailows (38) an, der bei einer 39jährigen Frau, die vor 1 Jahre eine Beckenfraktur erlitten hatte, im Kern des Blasensteins einen Knochensplitter gefunden hatte.

Die von anderen Autoren als Kerne von Blasensteinen angetroffenen Knochensplitter stammten von einem vorausgegangenen Entzündungsprozeß am Dammbein (Hüftgelenk) mit Sequesterbildung (Sympson (60), Héresco (29), Gayet (22), Kukula (32), oder es handelte sich bei Frauen um fötale Knochen, die nach Bildung einer Gebärmutter-Blasenfistel dahin gelangten.

So berichtet Finke (19) von einer 36jährigen Frau, die vor 16 Jahren einen Partus durchmachte, wobei der Kopf im Uterus zurückgelassen wurde, bei der den Kern des Steines der Unterkieferknochen und das Os occipitale bildeten.

Im Falle Holzhäuser (30) wurden bei einer Frau, die vor 7 Jahren einen unvollständigen Abortus im 6. Monate durchgemacht, bei der in den folgenden Jahren wiederholt kleine fötale Knochen per vaginam abgegangen waren und wo sich schließlich eine Gebärmutter-Blasenfistel gebildet hatte, aus dem Uterus Skeletteile entfernt und außerdem ein großer Blasenstein, dessen Kern die Schaufel des Hüftbeines eines 6monatlichen Fötus war.

Zu erwähnen wäre ferner noch die Mitteilung von Feleki (18), der bei einer 58jährigen Frau als Kern der Phosphatsteine Haare fand, von denen er annimmt, daß sie von einem aus der Umgebung in die Blase durchgebrochenen oder in der Blasenwand selbst sitzenden Dermoid stammten, ebenso der Fund von Haaren aus einem Dermoid des Ovars, durch Beale (6) mitgeteilt.

Schließlich gehören hierher noch die sehr vereinzelten Beobachtungen von Gallensteinen als Kern von Harnsteinen.

Gueterbock (25) konnte bei einer 56jährigen Frau, bei der schon früher 3 fazettierte Steine spontan abgegangen waren, durch Lithotripsie mehrere Steine im Gesamtgewichte von 13 gr entfernen, deren Untersuchung ergab, daß es sich um Gallensteine mit einem Überzug von Harnsäure handle. Er erwähnt noch 2 ähnliche Mitteilungen von Pelletan (48) und von Faber (17)-Köstlin (31). Ersterer mußte bei einer 36jährigen Frau, bei der vorher ca. 200 kleinere Steine spontan abgegangen waren, einen größeren Stein aus der Urethra extrahieren, dessen Untersuchung die Zusammensetzung aus 95 Teilen Cholesterin und 5 Teilen Gallenfarbstoff ergab. Im Falle Faber-Köstlin konnte durch die Sektion der Weg nachgewiesen werden, den die 16 spontan abgegangenen Steine, deren chemische Untersuchung ebenfalls die Diagnose sicherte, gemacht haben mußten, um an diesem ungewöhnlichen Orte den Körper verlassen zu können. Es wurde nämlich ein Strang zwischen Blase und Lebergegend gefunden, der aus der ausgedehnten Gallenblase und dem Urachus bestand. Ashhurst (4) beobachtete den Abgang von Gallensteinen durch die Harnblase.

Eine Mitteilung von Abt(1) ist deswegen nicht einwandsfrei, weil die Steine ohne weitere Untersuchung als Gallensteine bezeichnet werden. Diese sehr seltenen Beobachtungen gehören eigentlich, mit Ausnahme der von Gueterbock, streng genommen deshalb nicht zu den Blasensteinen, weil sie offenbar nicht so lange in der Harnblase verweilten, daß eine reichliche Apposition von Steinbildnern ermöglicht gewesen wäre.

Eines hierher gehörigen Befundes muß noch Erwähnung getan werden, da er zu den größten Seltenheiten zählt und ich bisher in der mir zugänglichen Literatur keine ähnliche ausführliche Mitteilung finden konnte; es ist dies das gehäufte Auftreten der Eier von Distoma haematobium als Kern eines Harnsteines. Wohl erwähnt Kukula in seiner ausführlichen Arbeit, daß Lancarol in Ägypten den Parasiten Distoma haematobium als Kernbildner gefunden, ohne aber die Quelle, aus der er diese Mitteilung entnommen, anzugeben. Da sich nun in unserer Sammlung unter den von Prof. Rayer aus Kairo geschenkten Steinen ein sehr schönes Beispiel (Nr. 1754) hierfür findet, so möge hier die nähere Beschreibung desselben folgen:

Der 34 gr schwere, etwas abgeflachte, am Durchschnitt fast kreisrunde Stein mit dem Durchmesser 3,9, 3,5 und 2,6 cm zeigt, zentral gelegen, einen herzförmigen, porösen Kern von $1^1/_2$ cm Durchmesser

Fig. 3.

Präparat Nr. 1754. Herzförmiger Kern, Eier von Distoma haematobium enthaltend.

(vgl. Fig. 3). Bei genauer Betrachtung mit der Lupe sieht man als Bestandteile desselben kleine, dunkelbraune, stellenweise schalenartige Gebilde mit dazwischenliegenden weißen Phosphatmassen. Die Herzform ist dadurch bedingt, daß die umgebenden Oxalatschichten sich an einer Stelle 0,5 cm weit gegen den Kern einstülpen, einen schmalen Streifen von dunkelbraunen Massen und dazwischen liegendem Phosphat als stielförmigen Ausläufer des Kernes zwischen sich aufnehmend. Professor Rayer erklärte die Ent-

stehung des Steines in der Weise, daß ein von der Schleimhaut sich ausstülpender Exsudatpilz, der ganz mit Eiern von Distoma haematobium erfüllt war, mit Phosphatmasse sich überkrustete, dann durch Atrophie des Stieles sich löste und so zum freien Stein wurde. Die eben beschriebene, die Herzform des Kernes bedingende Einstülpung mit dem schmalen Fortsatze des Kernes entspricht wohl dem ursprünglichen Stiel.

Um den Kern lagern sich zunächst 3 verschieden gefärbte schmale Bänder aus oxalsaurem Kalk, auf die lichte Schichten von harnsaurem Ammoniak und ammoniakalische Erdphosphate abwechselnd mit schmalen dunklen Streifen von oxalsaurem Kalk folgen. Die Rindenschicht ist locker, brüchig, schmutziggrau und stellt ein Gemisch der 3 letzterwähnten Steinbildner dar.

Mit Recht wurde dieser Stein von Prof. Rayer als der interessanteste Stein der ganzen der Klinik geschenkten Sammlung bezeichnet; die Seltenheit dieser Kernbildung erklärt sich wohl aus dem Umstande, daß der Parasit vorwiegend nur in Abessynien und Oberägypten vorkommt.

Im Harne konnten Eier von Distomum noch bei 3 weiteren Fällen von Blasensteinen (Nr. 1689, 1701, 1769) nachgewiesen, bei denen sie im Kerne nicht mit Sicherheit konstatiert werden konnten.

Im ersten Falle handelt es sich um einen 4,5 cm langen, 37 gr schweren porösen Phosphatstein, von einem 9jährigen Knaben herrührend, wo sich ein Kern überhaupt nur undeutlich abgrenzen läßt. Im 2. Falle finden wir einen 4 cm langen Uratstein mit einem soliden Kern aus Uraten und im letzteren endlich einen 28 gr schweren und 4 cm langen Phosphatstein mit einem erbsengroßen braunen Oxalatkern, der im Zentrum allerdings eine lichter gefärbte leicht poröse Stelle aufweist.

In 2 weiteren Fällen (Nr. 1716, 1757) sah man bei der Sektion die Blasenschleimhaut massenhaft von Eiern von Distoma haematobium durchsetzt, ohne daß dieselben im Harne oder in den entfernten Blasensteinen sich nachweisen ließen. Sicher bestand auch in diesen beiden Fällen die Möglichkeit einer ähnlichen Steinbildung wie im Falle Nr. 1752.

Nebenbei möge kurz erwähnt sein, daß Milton (40) bei einem 60jährigen Fellah, dem er durch Sectio alta einen die Harnblase bis zum Nabel ausdehnenden 995 gr schweren Stein entfernt hatte, der nach vollständiger Genesung 2 Monate post operationem doch starb, bei der Sektion in den Abszessen beider Nieren den Parasiten Distoma haematobium fand.

Die Form des Kernes ist im allgemeinen ebenso wie die Form des Steines abhängig von der chemischen Beschaffenheit. Während die Uratkerne am Durchschnitte in die Länge gezogen elliptisch erscheinen, sind die Oxalatkerne mehr kreisrund. Ein auffälliges Verhalten bietet der Stein Nr. 1752, ein 155 gr schwerer, 6,5 cm langer, 4,5 cm breiter und 4,4 cm dicker, aus Uraten, Oxalaten und Phosphaten in annähernd gleichen Mengen bestehender Stein.

Der zentral gelagerte, aus harnsaurem Ammoniak und oxalsaurem Kalk aufgebaute, 25 cm lange, 6 mm breite Kern zeigt in seiner Mitte

eine Verschmälerung auf 2 mm, wodurch eine Bisquitform resultiert. In diese buchtenförmigen Vertiefungen an den beiden Langseiten des Kernes lagern sich die denselben umgebenden lockeren Schichten von Harnsäure und oxalsaurem Kalk ein, so daß der Kern, entsprechend dem schmalen Anteile an seinen Rändern, wie zerfressen aussieht.

Das Vorkommen mehrerer Kerne in einem Harnstein gehört gewiß zu den Seltenheiten. In der sehr ausführlichen Arbeit von Kukula findet sich unter 202 Steinen nur bei einem Präparat (Nr. 131) die Angabe, daß mehrere Kerne vorhanden waren. Es handelt sich aber dabei nicht um einen ganzen Stein, sondern um einen grobkörnigen, gelb gefärbten Steinschutt von 16,2 gr Gewicht, aus Uraten und Phosphaten bestehend, in welchem einige ebenfalls gelbbraun gefärbte Uratkerne zu erkennen sind, die kompakt sind, eine radiäre Struktur zeigen. „Die Konkretion macht den Eindruck, wie wenn das ganze Konkrement aus einer großen Anzahl von Kernen gebildet worden wäre." Da es sich also nur um Steinfragmente handelt, so ist es fraglich, ob nicht eben mehrere kleine Steine vorhanden waren, deren einzelne Kerne erhalten blieben.

v. Thaden (62) beschreibt 1875 im Archiv für Chirurgie einen Urethralstein, bei dem, wie auch aus der beigefügten Zeichnung ersichtlich ist, zwei getrennte Kerne vorhanden waren.

Bei einem 70jährigen Manne, der niemals an einer Striktur gelitten, traten vor 4 Jahren zum erstenmal, vor 2 Jahren zum zweitenmal die Erscheinungen der Steineinklemmung auf. Bei der Operation (Schnitt vom Mastdarm und hinterem Teil des Perineums direkt auf den palpablen Stein) fand man einen 40 gr schweren birnförmigen Stein im erweiterten prostatischen und häutigen Anteil der Harnröhre, und über diesem einen 13,5 gr. schweren, eirunden Stein in der Harnblase, im Orificium internum dem Urethralstein aufliegend, Der Urethralstein mit den Dimensionen 3 : 4,5 : 5,1 cm, zeigt auf seinem Durchschnitte zwei getrennte gelbe Kerne von Harnsäure, von denen der größere (1,5 und 1,25 cm Durchmesser) gegen das Blasenende zu gelegene hart, aber porös, der untere kleine hart und glatt ist. Diese Kerne sind umgeben von einer weißen, kalkig aussehenden Masse, die hauptsächlich aus kohlensaurem und phosphorsaurem Kalk besteht, daneben aber auch gelbliche Schichten aus Harnsäure enthält.

Murray (44) bezeichnet in seiner Abhandlung über die Struktur der Blasensteine das Vorkommen von mehr Kernen als ein nicht seltenes, führt 2 eigene Beobachtungen an; im ersten Fall liegt ein Stein vor, wo 4 erbsengroße Kerne durch Phosphatmassen zu einem größeren Stein vereinigt waren (mit Abbildung), beim 2. Stein sind 5 aus Harnsäure und harnsaurem Ammoniak bestehende Kerne in eine Phosphatmasse eingebettet. Er glaubt, daß die Vereinigung der Kerne bereits in der Niere stattfindet, wenn ihm auch kein Nierenstein mit 2 Kernen bekannt ist. Aus der älteren englischen Literatur zitiert er die Arbeit von Beale (Urinary Deposits 1869. p. 419), wo ebenfalls Beispiele für das Vorkommen mehrerer

Kerne in einem Phosphatstein angeführt sind. Als seltenen Stein bezeichnet er einen in der Sammlung in Guys Hospital befindlichen Uratstein, bei dem vier erbsengroße, höckerige Oxalatkerne durch Harnsäure vereinigt und von Schichten von Harnsäure dann gemeinsam umschlossen sind.

In der deutschen Literatur ist das Vorkommen entschieden selten und ich konnte außer der Mitteilung v. Thadens keine ähnliche finden. Jedenfalls sind die ersten 2 von Murray angeführten Beispiele unseren Fällen nicht gleichzustellen, da es sich da um Einlagerung von Uratkernen in Phosphatmassen handelt, während in den Steinen unserer Sammlung die Urat- beziehungsweise Oxalatkerne wieder von Harnsäuremassen umschlossen sind (ausgenommen Fall 1718 u. 1726).

Unsere Sammlung enthält 5 Beispiele für das Vorhandensein mehrerer Kerne in einem Stein. Am deutlichsten ausgeprägt sind die Verhältnisse bei Präparat Nr. 1726.

Der Stein stammt von einem 30jährigen Effendy, der seit 7 Jahren an Steinbeschwerden litt. Vor 3 Jahren wurde von einem arabischen Bader ein Einschnitt am Damm gemacht, aber kein Stein gefunden. Befund: Der Stein ist zwischen Rectum und vorderer Bauchwand als kugeliger harter Körper palpabel, die Blase fast vollständig ausfüllend. Die Steinsonde kann nicht in die Blase dringen, der Klang beim Anschlagen fehlt lange wegen der angelagerten dicken Eiterschichten, ist aber dann deutlich, wenn auch dumpf. Der spontan fast jede halbe Stunde entleerte Harn ist schwach alkalisch, enthält viel zähen gelblichen Schleim. Operation: Durchschneidung des Sphinkter auch in der Raphe, dann Eröffnung der Harnröhre, Durchschneidung der ganzen Prostata in der Medianlinie und zu beiden Seiten. Exerese des Steines dauert $^1/_2$ Stunde, ist sehr schwierig mit großem Blutverlust und Schüttelfrösten während der Tractionen. Am 2. Tag post operationem starkes Fieber, das aber nur wenige Tage anhält. Der Kranke wird mit einer bohnengroßen Mastdarm-Blasenfistel entlassen.

Der 6,5 cm lange, 5,2 cm breite und 5,1 cm dicke fast kugelige Phosphatstein hat ein Gewicht von 147 gr. Im Zentrum des Steines liegen 3 gegeneinander abgeflachte durch tiefe Furchen voneinander getrennte Kerne (Fig. 4), die beiden peripher gelegenen stellen Segmente einer Ellipse von 1 cm bezw. 1,2 cm Durchmesser und 6 bezw. 9 mm Höhe dar, der zwischen beiden liegende bildet ein unregelmäßig begrenztes Viereck mit der Längsseite von 1,2 cm und zeigt in der Mitte eine tiefe Grube. Alle 3 Kerne sind hellbraun und bestehen aus oxalsaurem Kalk. Jeder einzelne Kern ist nun vollständig umschlossen von einer dunkelbraunen Schicht von oxalsaurem Kalk, die an ihrer Berührungsfläche durch die erwähnten tiefgreifenden Furchen getrennt sind. Diese 3 Kerne werden von einem wieder heller gefärbten, stellenweise von weißlichen Phosphateinlagerungen durchsetzten Oxalatring umschlossen. Die Hauptmasse des Steines bildet die periphere, aus Erdphosphaten und harnsaurem Ammoniak gebildete Schicht, die anfangs dicht gefügt, sich allmählich auflockert und entsprechend dem einen Ende des breit elliptischen Querschnittes eine ausgesprochen radiäre Struktur mit

tiefen spaltenförmigen Gruben und dazwischen liegenden radiär gestellten schmalen Bälkchen aufweist. Die Oberfläche des Steines ist eben, ebenso wie der Durchschnitt weiß und zeigt einen äußerst zarten Anflug von feinsten Kristallen.

Dieser eigentümliche und gewiß sehr seltene Befund bezüglich der Kerne läßt zwei Möglickeiten zu. Entweder handelt es sich um die enge Aneinanderlagerung 3 nebeneinander entstandener Kerne, oder es ist das Ganze primär ein Kern, der erst sekundär durch Prozesse, wie sie bei dem Vorgange der spontanen Stein-



Fig. 4.

Präparat Nr. 1726. Drei nebeneinander gelagerte Steine im Centrum.

zertrümmerung beschrieben werden, geteilt wurde. Ich möchte mich gerade mit Rücksicht auf den Umstand, daß die beiden die Kerne trennenden Furchen miteinander nicht zusammenhängen, sondern fast parallel zueinander verlaufen, während, wenn Zertrümmerungssprünge überhaupt bis in den Kern selbst sich fortsetzen, sie sich dort kreuzen, ferner mit Rücksicht darauf, daß die die hell gefärbten Kerne umgebenden dunklen Oxalatschichten sich nicht zu einer sämtliche Kerne peripher umgebenden, nur durch die Trennungsfurchen geteilten Ellipse vereinigen, sondern einzeln jeden Kern vollständig umsäumen, wohl zu der Ansicht hinneigen, daß wir es nicht mit einem Beispiel einer Kernzertrümmerung, sondern einer Aneinanderlagerung selbständig gebildeter Kerne zu tun haben.

Das zweite Beispiel (Nr. 1730) ist ein 3 cm langer, 2,5 cm breiter und dicker Oxalat-Uratstein, der zentral gelagert zwei je 3 mm breite,

8 mm voneinander entfernte dunkelbraune Oxalatkerne enthält (Fig. 5). Diese werden umschlossen von einer auffallend hellbraun gefärbten Zone von oxalsaurem Kalk, die sich zwischen die beiden Kerne einschiebt, sie auf diese Weise vollständig voneinander trennend. Nach außen folgt eine Schicht dunkelbraunen Oxalates, die aus sehr schmalen, durch tiefe Furchen voneinander getrennten Lamellen besteht und zackig gegen die umgebende hellgelbe Uratschicht vorspringt. Den Abschluß bildet eine nur 1 mm dicke glatte Zone von oxalsaurem Kalk und Harnsäure.

Fig. 5.

Präp. Nr. 1730. Oxalat-Uratstein mit 2 Kernen.

Stein Nr. 1695 zeigt im Zentrum einen rotbraunen, 5 mm langen, 3 mm breiten sehr lockeren Uratkern, der von einer schmalen soliden Zone umsäumt ist. Der Mitte einer Längsseite desselben liegt nun, vollkommen scharf abgegrenzt ein zweiter, hirsekorngroßer, dunkel gefärbter Kern mit einem lichteren Zentrum an. Beide sind umsäumt von einem $2\frac{1}{2}$ cm langen dunkler gefärbten schmalen Band aus oxalsaurem Kalk, zwischen dem zu beiden Seiten der 2 Kerne lockere Harnsäuremassen eingelagert sind. Die Hauptmasse des Steines besteht aus konzentrisch geschichteter Harnsäure mit oxalsaurem Kalk untermengt.

Bezüglich der Form und eigentümlichen Oberflächenbeschaffenheit soll der Stein bei Besprechung der äußeren Form der Blasensteine noch gewürdigt werden (S. 444).

Präparat Nr. 1718 bildet ein Beispiel von Vereinigung mehrerer Kerne. Der 32 gr schwere Phosphatstein zeigt im Zentrum einen scheinbar einfachen, kreisrunden Kern von hellbrauner Harnsäure mit 14 mm Durchmesser. Bei genauer Betrachtung sieht man aber, daß dieser Kern ein Conglomerat von 9 hirsekerngroßen, scharf voneinander getrennten Kernen darstellt, welche außen von einer 2 mm dicken soliden Uratschicht umgeben, zu einem sekundären Uratkern vereinigt werden (Fig. 6).

Um denselben lagern sich in mächtiger Schicht Erdphosphate, mit harnsaurem Ammoniak untermengt, an, so daß der ganze Stein die Dimensionen von 6,5 : 5,2 : 4,5 cm annimmt. Die Oberfläche ist ebenso wie die Schichten von grauweißer Farbe und uneben rissig.

Endlich gehört hierher auch noch Stein Nr. 1750, der bei Besprechung der Form des Steines erwähnt und abgebildet ist (S. 443). In diesem Fall ist die Trennung der beiden Kerne aber nicht so scharf durchgeführt.

Wenn ein Stein sich frei in der Harnblase entwickelt, so lagern sich die Steinbildner ziemlich gleichmäßig konzentrisch an und es ist daher selbstverständlich, daß die Lage des Kernes am Durchschnitte eine zentrale ist, während bei ungleichmäßiger Anlagerung der Schichten der Kern exzentrisch zu liegen kommt. Dies gilt besonders für die sogenannten Pfeifensteine, die später bei Be-

sprechung der äußeren Formen der Harnsteine näher gewürdigt werden sollen.

Daneben enthält aber die Sammlung noch 4 Steine, die eiförmig, am Querschnitte elliptisch sind, bei denen der Kern trotzdem ganz exzentrisch liegt, für deren Entstehung man andere Momente als das einseitige Wachstnm gegen die Harnröhre oder die Blase annehmen muß.

In der Arbeit Kukulas (51) finden sich ebenfalls 2 elliptische Blasensteine (Nr. 78 u. 192), deren Kern stark exzentrisch gelagert ist, ohne daß die äußeren Umrisse des Steines viel von der gewöhnlichen Form abweichen.

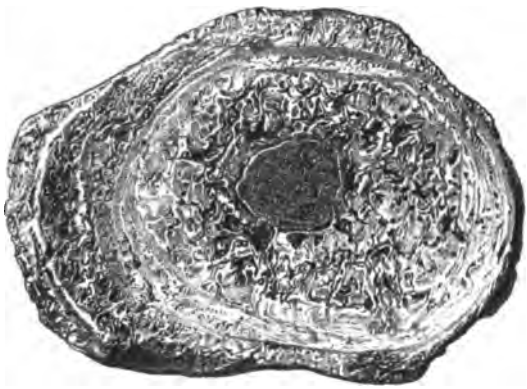

Fig. 6.

Präparat Nr. 1718. Phosphatstein mit einem aus 9 Kernen zusammengesetzten Sekundärkerne.

Bei dem von v. Thaden (104) beschriebenen Stein findet die exzentrische Lage des Kernes ihre Erklärung in den einseitigen Auflösungsvorgängen.

Am auffälligsten ist die exzentrische Lage des Kernes bei Nr. 1768, einem 39 gr schweren, 5,1 cm langen, 3,2 cm breiten und 2,4 cm dicken Phosphatsteine. Den 6 mm langen, schmal elliptischen, braunen Uratkern umgeben etwas lichter gefärbte zackige Schichten von oxalsaurem Kalk und bilden so einen 2,4 cm langen, 1,2 cm breiten Oxalatstein mit elliptischem Querschnitt (Fig. 7). Während nun die eine Längsseite desselben vollkommen freibleibt, lagern sich, entsprechend der übrigen Zirkumferenz, die lockeren weißen Phosphatmassen derart an, daß am Querschnitt wieder eine Ellipse mit den Axen 8 und 4 cm entsteht, in deren einer Längsseite die freibleibende Seite des Oxalatsteines einbezogen erscheint. Die Oberfläche des Steines ist weiß, leicht uneben, nur an einer circa kronenstückgroßen Stelle ist sie glatt und zeigt die braune Farbe des Oxalatsteines.

Obwohl nähere Angaben über die Provenienz des Steines fehlen, so glaube ich doch auf Grund dieser ganz eigenartigen Anordnung der einzelnen Bestandteile annehmen zu können, daß damit ein Beispiel jener Blasensteine vorliegt, die Englisch (14) als angewachsene Steine beschreibt. Er unterscheidet nämlich 3 Arten von fixierten Blasensteinen:

1. festsitzende (angewachsene) Steine, die von der Wand der im ganzen offenen Blase, sei es durch ihre eigene Form, sei es durch Veränderungen der Wand, festgehalten werden;

2. eingelagerte Steine, die an Stellen gebildet werden, wo der Grund der Lagerstätte enger oder doch nicht weiter ist als die Öffnung;

3. eingesackte (eingekapselte) Steine, wenn die Öffnung mit dem Blasenlumen enger ist als der übrige Teil der Lagerstätte.

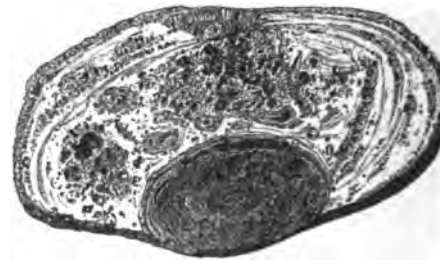

Fig. 7.

Präparat Nr. 1768. Beispiel eines „angewachsenen" Blasensteines.

Bei unserem Stein dürfte die Fixation wohl durch Veränderungen der Blasenwand bedingt gewesen sein, da Rauhigkeiten und Zacken an der Oberfläche fehlen, mit welchen der Stein sich in die Schleimhaut hätte einbohren können. Englisch führt aus der Literatur mehrere Beispiele derart fixierter Steine an (12 sichere Beobachtungen).

Als Beispiel eines eingelagerten Steines im Sinne Englischs kann das Präparat Nr. 1767 angesehen werden (Figur 8).

Dem 2 cm im Durchmesser haltenden, am Querschnitte annähernd kreisrunden, aus harnsauren Salzen und Phosphaten bestehenden Primärsteine, bei dem eine deutliche Abgrenzung eines Kernes nur schwer möglich ist, lagern sich in einer Ausdehnung von mehr als Halbkreisform lockere Phosphatschichten an, die deutlich erkennen lassen, daß der Stein sich später nur in dieser Richtung vergrößert haben konnte. Damit ist der ganze Stein mehr walzenförmig (5 cm Länge, 2 cm Breite, 8 cm Umfang), an einem Ende dicker und hier den primären Stein enthaltend.

Da der Ring, an dem sich die sekundären Steinmassen deutlich abgrenzen, derart liegt, daß der Stein mit dem größeren Anteil aus seiner Lagerstätte herausragte, so wird die Kommunikationsöffnung mit dem Blasenlumen größer gewesen sein als das Innere derselben, wodurch die Bedingungen erfüllt sind, die Englisch von den „eingelagerten" Steinen verlangt.

Das Präparat Nr. 1771 (Figur 9), das aus der Blase eines $4^1/_2$jährigen Knaben von Billroth durch Medianschnitt entfernt

Fig. 8.

Präparat Nr. 1767. Beispiel eines „eingelagerten" Blasensteines.

Fig. 9.

Präparat Nr. 1771. Beispiel eines „eingesackten" Blasensteines.

worden war, zeigt schon eine Übergangsform zu den sogenannten Pfeifensteinen insofern, als der langgestreckte flache Stein in seiner Mitte eine zirkulär verlaufende Einschnürung aufweist, wodurch eine undeutliche Bisquitform zustande kommt.

Er hat bei einem Gewichte von 20 gr eine Länge von 5 cm, einen größten Umfang von 13 cm, während derselbe, entsprechend den kurzen Durchmessern zwischen $7^1/_2$ und $6^1/_2$ cm schwankt. Der Durchschnitt bietet wieder ähnliche Verhältnisse wie im vorhergehenden Falle. Entsprechend dem einen aufgetriebenen Ende finden wir um den erbsengroßen weißen Phosphatkern dunkelgefärbte Schichten aus Phosphat und harnsaurem Ammoniak gelagert, die bereits einen radiären strahligen Aufbau erkennen lassen. Dieser wird gegen das eine Ende zu derart ausgesprochen mit langen radiären Balken, daß das abschließende homogene schmale Band, das zum größeren Teil die äußerste Schicht des Steines darstellt, am Durchschnitte eine langgestreckte Ellipse bildet, in der der Kern bereits stark exzentrisch gelagert ist.

Nach außen ist an diese homogene Zone entsprechend der einen Schmalseite der Ellipse wieder eine strahlige, kristallinische, glänzende Masse angelagert, die nach einer Entfernung von 8 mm ihrerseits durch einen homogenen Streifen abgeschlossen ist, der halbkreisförmig der erst erwähnten homogenen Schicht aufsitzt. Durch diese doppelte Begrenzung erhält die erste Sekundärschicht die Gestalt einer Mondsichel.

Als äußerste Schicht finden wir eine 4 mm dicke, lockere, höckerige Masse, welche die im übrigen ziemlich ebene Oberfläche des ganzen Steines höckerig erscheinen läßt.

Ich glaube, nach dem ganzen Aufbau annehmen zu können, daß dieser Stein den eingesackten Steinen zuzuzählen ist. Dafür spricht die einseitige Anlagerung bedeutender Sekundärschichten an einen kleineren Teil des ursprünglichen Steines und die halsartige Einschnürung an der Grenze beider. Besonders auffallend ist die exquisit radiäre Anordnung langer, nadelförmiger Kristalle an der Stelle des vorwiegenden Wachstums. Auch der übrige Anteil des primären Steines läßt den Strahlentypus deutlich erkennen, wenn auch hier die Kristalle kürzer und dichter aneinander gelagert sind. Das läßt sich aber mit der Bildung des Konkrementes als Divertikelstein sehr gut in Einklang bringen, und wir haben es mit einer im Divertikel behinderten, am Eingange zu demselben und gegen das Blasenlumen hin aber vollkommen freien Kristallisation zu tun.

Die exzentrische Lage des Kernes in Stein Nr. 1712 soll bei Besprechung der äußeren Form der Blasensteine näher gewürdigt werden.

Ganz unklar sind die Verhältnisse bei Präparat Nr. 1711, einem 20 g schweren, flachen, am Durchschnitte fast elliptischen Steine mit den Durchmessern 5,2 cm, 2,6 cm und 2,0 cm. Nur 1 cm von dem einen etwas zugespitzten Ende entfernt liegt der hanfkorngroße, hellbraune Kern aus Harnsäure und harnsaurem Ammoniak bestehend, an seiner Peripherie porös. Er wird gleichmäßig umschlossen von einem 1 mm dicken, dunkelbraunen, lockeren Oxalatband, dem nach außen eine exzentrisch angeordnete Oxalatschicht anliegt. Dieselbe hat im Sinne der kurzen Axen eine Dicke von je 3 mm, entsprechend der Längsaxe des Steines von 5 und 14 mm. Diese ist nun an der dicksten Stelle durch eingelagerte, dunklere, halbkreisförmige Oxalatstreifen in 3 feingestreifte Abschnitte geteilt, von denen die beiden äußeren dem inneren sichelförmig angelagert erscheinen. Bei genauer Betrachtung, besonders mit der Lupe, sieht man aber, daß jede, allerdings stark verschmälert, den ganzen Kern umgibt, und daß die Verdickung hauptsächlich auf Kosten der eingelagerten porösen Sicheln zu setzen ist.

Außen lagern sich hier gelbgefärbte Urate, 1 cm dick, an, verschmälern sich zusehends längs der Langseiten der Oberfläche, lassen sich aber doch, wenn auch als ganz schmale Streifen, um die ganze Oxalatmasse verfolgen.

Die infolge dieser Anlagerung bedingte Form des Steines erfährt dadurch einen Ausgleich, daß sich die poröse Oberflächenschicht aus harnsaurem Ammoniak und Erdphosphaten, entsprechend dem Spitzenende und der einen fast geraden Begrenzungslinie, in größerer Quantität ansetzt, wodurch am Querschnitt schließlich doch die Ellipsenform erhalten bleibt.

Wo soll man nun diesen Stein einreihen? Am ehesten könnte man ihn noch zu den „eingelagerten" Steinen im Sinne Englischs rechnen, wobei man aber annehmen müßte, daß er seine Lagerstätte nicht vollkommen ausfüllte, so daß die Anlagerung sämtlicher Schichten, wenn auch in beschränktem Maße, möglich war. Freilich läßt aber dann das Überwiegen der Oberflächenschicht gerade an der dem Grunde der Lagerstätte zugekehrten Seite sich schwer erklären, und es liegen eigentlich nur zwei Möglichkeiten vor, daß es sich nämlich um vermehrte Alkaleszenz des Harnes und längere Stagnation gerade in diesem Divertikel handelte, oder daß der Stein nach der Apposition der Harnsäure frei wurde und nunmehr das Bestreben bestand, die dem Kristallisationssystem entsprechende ovale Form wieder herzustellen.

Bezüglich der Zahl und Anordnung sowie der chemischen Beschaffenheit der den Kern umgebenden Schichten herrscht eine derartige Mannigfaltigkeit, daß es mich viel zu weit führen würde, näher darauf einzugehen. Ich möchte doch ein Verhalten kurz würdigen, das Kukula bei einem Steine seiner Sammlung angetroffen und das er als sehr selten bezeichnet, daß nämlich auf eine deutliche, charakteristisch zackige Oxalatschicht eine Zone von Uraten folge. Bei der Durchsicht unserer Sammlung und dem Vergleiche der chemischen Analyse fand ich nun sechs Beispiele (Nr. 1722, 1730, 1734, 1741, 1753 u. 1770), die dieses Verhalten deutlich demonstrieren.

Präparat Nr. 1722 zeigt die Verhältnisse wohl am deutlichsten. Wir finden bei dem 45 gr schweren Steine mit den Durchmessern 4,5 : 3,8 : 3,1 cm zentral den elliptischen 8 mm langen, 4 mm breiten hellbraunen, aus Harnsäure und etwas oxalsaurem Kalk bestehenden Kern, der von einem schmalen dunklen Kreis umgeben ist. An diesen lagert sich, nun zackig ausbuchtend, bis 1 cm weit eine dem Kerne gleichgefärbte Schicht von oxalsaurem Kalk und Harnsäure an, die außen abgeschlossen ist durch eine 2—3 mm breite, dunkelbraun gefärbte Schicht von oxalsaurem Kalk, bei der die dem Oxalate eigentümliche Zackenbildung noch deutlicher wird (Fig. 10).

Die Buchten zwischen den einzelnen Zacken werden nun von einer hellgelben, hier porösen, den ganzen Stein sonst gleichmäßig umgebenden Schicht von Harnsäure ausgefüllt, die gegen die Peripherie zu etwas dunkler gefärbt wird und hier wieder etwas oxalsauren Kalk enthält. Die Oberfläche des Steines ist infolge flacher Vorwölbungen leicht höckerig. Wir finden also die Maulbeerform des ursprünglichen Oxalatsteines durch die peripheren Uratschichten teilweise wieder ausgeglichen.

Präparat Nr. 1734, ein 57 gr schwerer, 5,4 cm langer, 4,2 cm breiter und ebenso dicker Stein, zeigt ähnliche Verhältnisse. Auch hier sehen wir den zentral gelegenen, elliptischen, 15 mm langen und 10 mm breiten, hellgefärbten Uratkern von einem 2 mm dicken dunklen Band von Harnsäure und oxalsaurem Kalk umgeben, auf welches eine 8 mm breite, aufgelockerte, leicht zackige Schicht von lichtgrauer Farbe folgt. An diese lagert sich nun das rehbraune, 2—3 mm breite Band aus reinem oxalsauren Kalk an, das gegen die umgebenden gelbgefärbten Massen aus reiner Harnsäure zackig vorspringt. Da letztere eine Dicke von 1,5—2 cm erreichen, so ist die Oberfläche des Steines im Gegensatz zum ersten Beispiel bereits vollkommen glatt.

Bei dem Präparat Nr. 1753, einem durch seine Größe und sein Gewicht (181 gr) bemerkenswerten Steine, wiederholt sich der Wechsel zwischen den Schichten von reinem oxalsaurem Kalk und Harnsäure.

Fig. 10.

Präparat Nr. 1722. Auf die gezackte Oxalatschicht folgt außen eine helle Uratzone.

Die 3 restierenden Beispiele sind Steine von relativ kleinen Dimensionen (2,5—3 cm Länge) und geringem Gewicht (12, 10 und 8 gr). Sie zeigen den Unterschied zwischen den einzelnen Schichten durch grelle Farbendifferenz sehr deutlich ausgeprägt. In 2 Fällen ist im Kern vorwiegend Harnsäure vorhanden, während bei Stein Nr. 1730 2 Oxalatkerne vorliegen, die aber deutlich abgesetzt sind von der umgebenden zackigen, außen von Uraten abgeschlossenen Schicht von oxalsaurem Kalk.

Wir haben es in den 6 Beispielen mit Steinen verschiedenster Größe zu tun, die auch ganz ungleichen Altersstufen angehören (14 Jahren bis 60 Jahren). Daneben finden sich in unserer Sammlung noch einige Beispiele von Steinen, die ebenfalls einen Wechsel in der Schichtung zeigen, bei denen aber die Abgrenzung nicht so deutlich ist, wo in den einzelnen Zonen Urate und Oxalate innig gemengt sind. Diese gehören streng genommen nicht hierher, ebensowenig wie jene Steine, wo sich um einen Kern aus oxalsaurem Kalk Uratschichten anlagern.

Letzteres Verhalten wurde von Ultzmann (111) als größte Seltenheit bezeichnet; in unserer Sammlung finden wir, daß von den 16 Steinen, die nur oxalsauren Kalk im Kerne enthielten, 5 Uratsteine waren. Überhaupt gewinnt man bei Vergleichung des Aufbaues der Schichten den Eindruck, daß speziell die Kombination von Uraten und Oxalaten, entweder in getrennten Schichten oder inniger miteinander gemengt, nicht selten ist. Diese Beobachtung mag vielleicht einen Fingerzeig abgeben für die Beurteilung der einzelnen Diathesen, der sogenannten harnsauren, oxalsauren Diathese usw. Daraus, daß Kukula (51) (S. 28) nur sehr selten den Wechsel von Oxalatschichten mit den anderen und auch da nur in den ersten Schichten um den Kern herum finden konnte, folgert er, „daß, wenn es überhaupt eine oxalsaure Diathese gibt, diese auf anderen Anomalien des Gewebes beruht, als die miteinander verwandten harnsauren und phosphorsauren Diathesen." Unsere Befunde, die sich zumeist auf die in Ägypten gesammelten Steine beziehen, scheinen aber doch dafür zu sprechen, daß der Unterschied kein so bedeutender sein dürfte, da sonst der rasche und öftere Wechsel der Schichten sich nicht leicht erklären ließe, wollte man hierfür nicht einzig und allein physikalisch-chemische Ursachen in verschiedener Konzentration des Harnes gelten lassen. Vielleicht handelt es sich bei diesen sogenannten Diathesen überhaupt um eine Stoffwechselanomalie ähnlich dem Diabetes, bei der das Quale der eingeführten Nahrung insofern in Betracht kommt, als bei vorwiegend Kohlehydrate enthaltender Nahrung Oxalsäure gebildet wird, während andererseits bei sticksoffreicher Nahrung es vorwiegend nach komplizierten chemischen Vorgängen zur exzessiven Bildung von Harnsäure kommt.

Noch ein Vorkommen möge kurz erwähnt werden, das Rayer bei der Analyse der Steine als interessant und selten bezeichnete, nämlich das Verschwinden der Phosphatschichten, die sich in der Mitte des Steines finden.

Unter Katalog Nr. 1706 finden wir bei dem flachen, 25 gr schweren Uratstein mit den Durchmessern 5 : 3 : 1,8 cm um den 18 cm langen, 10 mm breiten Uratkern ein 2 mm breites dunkles Oxalatband, das von einer ebenso breiten grauweißen Schicht von Phosphaten mit etwas harnsaurem Ammon umgeben ist. Auf diese folgen verschieden gefärbte Zonen von oxalsaurem Kalk, dann von Harnsäure und oxalsaurem Kalk gemischt und ganz oberflächlich von reiner Harnsäure.

Der Wechsel zwischen den einzelnen Schichten kann wieder als Stütze der eben entwickelten Hypothese angesehen werden. Die

Schicht von Phosphat mit wenig harnsaurem Ammon kann aber ebensogut durch ammoniakalische Harngärung als durch die phosphatische Diathese bedingt sein und wir haben es dann mit einem Fall zu tun, bei dem die ammoniakalische Harngärung trotz Weiterverbleibens des Steines spontan wieder verschwand und sich neuerlich Urate und Oxalate anlagern konnten, was sicherlich ebenfalls zu den seltenen Ereignissen zählt.

Die äußersten Schichten, die in verschiedener Dicke bald gleichmäßig die Oberfläche bilden, bald als partieller Belag, namentlich bei den höckerigen Oxalatsteinen, in den dazwischenliegenden Gruben eingelagert sind oder selbständig flache Höcker bilden, bestehen zumeist aus Erdphosphaten entweder allein oder im Gemenge mit harnsaurem Ammon. Bei den Oxalatsteinen fehlt dieser partielle Belag fast nie (nur in 2 Fällen: Nr. 1679 und 1733 ist die Oberfläche frei), Uratsteine zeigen nicht selten an ihrer glatten oder fein warzigen Oberfläche die ihnen eigene gelbbraune Farbe ohne Spur eines Belages (6 Beispiele).

Sehr selten wird die Oberflächenschicht um Uratsteine von oxalsaurem Kalk gebildet.

In der genauen Tabelle Kukulas (51) über 202 untersuchte Blasensteine finden sich nur 2 Steine (Nr. 29 und 65), deren oberflächlichste Schicht aus oxalsaurem Kalk mit etwas Phosphaten besteht. Aber es handelt sich in beiden Fällen um höckerige Oxalatsteine mit einem kleinen Uratkerne, bei denen die Hauptmasse, der oxalsaure Kalk, eben bis an die Oberfläche reichte. Daher lassen sich auch diese mit den 6 Steinen unserer Sammlung nicht vergleichen, da es sich hier um Uratsteine handelt.

Nr. 1691 stellt einen flachen, 4 cm langen, 17 gr schweren Uratstein dar, dessen hellbrauner Kern, wie die übrige Masse, aus reiner Harnsäure besteht. Die ganze Oberfläche des Steines deckt gleichmäßig eine 1—2 mm breite, dunkelbraune Schicht von oxalsaurem Kalk, die stellenweise ganz glatt ist, an anderen Stellen bis 2 mm prominierende Warzen aufweist. Ein phosphatischer Belag fehlt, nur an zwei Stellen sieht man neben den Warzen ganz kleine weiße Punkte aus phosphatischem Niederschlag. Aus der für Oxalatschicht relativ glatten Oberfläche erklärt es sich auch, daß der Träger des Steines, ein 45jähriger Fellah, fast keine Beschwerden hatte.

Ähnliche Verhältnisse bietet Stein Nr. 1692 (Fig. 11), ein seiner Zusammenseztung entsprechend abgeflachter, 50 gr schwerer Stein mit den Duchmessern 5 : 4,3 : 2,1 cm. Um den gelben erbsengroßen Uratkern lagern sich in wiederholter Abwechselung breitere Schichten gelben Urates und ganz schmale Streifen dunkleren Oxalates an (6 Streifen). Die Außenschicht wird von einem dunkelbraunen, 1—2 mm breiten Ring von oxalsaurem Kalk gebildet, dessen feinwarzige Oberfläche ähnlich ist der einer Brombeere.

Nr. 1693 ist ein kleiner, 3 cm langer, flacher Stein mit undeutlich abgrenzbarem Kern, aus reiner hellbrauner Harnsäure bestehend, der an der Oberfläche überzogen ist von einer papierdünnen, aber überall deutlich nachweisbaren dunkleren, feinwarzigen Oxalatschicht.

Ganz gleiche Beschaffenheit zeigt Stein Nr. 1699.

Präparat Nr. 1707 ist ein 12 gr schwerer Uratstein mit den Durchmessern 3,5 : 2,5 : 2,1 cm von einem 60jährigen Manne, der im Zentrum einen großen, braunen, 14 mm langen Kern aus Harnsäure und oxalsaurem Kalk enthält. Die Hauptmasse stellt ein grauweißliches lockeres Gemenge aus harnsaurem Ammoniak mit etwas Erdphosphaten dar, während die Oberfläche von einer vollkommen glatten, dünnen, dunklen, fast schwarzen



Fig. 11a. Fig. 11b.

Präparat Nr. 1692. Uratstein mit einer Randzone aus oxatsaurem Kalk. Links Oberflächenansicht, rechts Querschnitt.

Schicht von oxalsaurem Kalk, dem Harnsäure nur in Spuren beigemengt ist, gebildet wird. Das letzte Beispiel bildet Stein Nr. 1712, ein nierenförmiger Uratstein, der wegen der Lage des Kernes und seiner Form anderorts genauer beschrieben werden soll. Die oberflächlichste Schicht bildet eine papierdünne rehbraune Schicht von oxalsaurem Kalk.

Ich bin auf diese Beobachtung deswegen näher eingegangen, weil es einerseits nach Kukula ein recht seltenes Ereignis ist, wenn oxalsaurer Kalk sich in besonderen Randhüllen anderer Steinbildner findet, und die Tatsache, wie ich schon weiter oben erörtert habe, uns einige Wahrscheinlichkeitsschlüsse über den Zusammenhang der einzelnen Diathesen erlaubt, andererseits aber auch deshalb, weil diese Befunde gegen die Hellersche Ansicht über die dunkle Farbe der Oxalatschichten verwertet werden können.

Nach der Hellerschen (42) Theorie kommt nämlich die verschiedene Färbung der Urat- und Oxalatschichten dadurch zustande, daß die einzelnen an sich farblosen Steinbildner ein verschiedenes

Attraktionsvermögen zu den im Harne vorhandenen Farbstoffen zeigen, in der Weise, daß durch Harnsäure Urophäin, Uroerythrin und auch Hämatin bei der Ausscheidung mitgerissen werden, während oxalsaurer Kalk nur Hämatin fälle, das ja bei den rauhen Oxalatsteinen infolge häufiger Blasenblutungen im Harn in vermehrter Menge vorhanden sei.

Die Theorie bezüglich der Farbe der Oxalatschichten wurde von Ultzmann angefochten, der darauf hinwies, daß es nicht gelinge, Hämatin in oxalsaurem Kalk nachzuweisen, weder spektralanalytisch noch chemisch, und daß, wenn wirklich die Irritation der Blasenschleimhaut und begleitende Blutungen maßgebend wären, dann die spitzen Phosphatsteine ebenfalls die dunkle Farbe zeigen müßten. Kukula wendet gegen die Theorie Hellers ein, daß sich nicht erklären lasse, warum auch die glatten Oxalatsteine, die an sich freilich selten sind, die dunkle Farbe aufweisen, wie er es an einem Beispiele (Nr. 100) seiner Sammlung beobachtete.

Unsere eben zitierten Fälle, ganz besonders die sehr dunklen Schichten in Fall Nr. 1691 und 1692, scheinen den Einwand Kukulas zu bekräftigen und zu zeigen, daß die dunkle Farbe der Oxalate in anderen Momenten zu suchen sei, vielleicht durch eigentümliche Anordnung der an sich farblosen Oxalatkristalle als der Ausdruck einer optischen Wirkung.

Die Form des Blasensteines ist vor allem davon abhängig, ob derselbe sich frei in der Blase entwickeln kann oder ob sein Wachstum beeinflußt wird durch räumliche Verhältnisse (Entwicklung in einem Divertikel) oder infolge Multiplizität. Freie Solitärsteine entwickeln sich in ihren Dimensionen nach ganz bestimmten Gesetzen, die nach Ultzmann der Ausdruck des betreffenden Kristallsystems in seiner Massenkristallisation sind. So überwiegt bei den Urat- und Phosphatsteinen der Drei-Durchmessertypus des rhombischen Systems, während bei den Oxalatsteinen der Zwei-Durchmessertypus des quadratischen Systems vorherrscht. Die Uratsteine bilden also eiförmige, flache Konkretionen, während die Oxalatsteine mehr Kugelform annehmen oder doch wenigstens dieselbe Breite und Dicke aufweisen. Bei den gemischten Steinen ist natürlich die Form zumeist abhängig von dem prävalierenden Bestandteile und man ist daher in der Regel in der Lage, auch am nicht zersägten Steine die Art des Steines trotz einer verschiedenen Oberflächenschicht zu bestimmen. Es ist charakteristisch für die Oxalatsteine, daß sie eine ausgesprochen höckerige Oberfläche haben und Maulbeer- oder Stechapfelform annehmen.

Es finden sich aber auch Uratsteine von Stechapfelform, die entweder gar keinen oder höchstens Spuren von oxalsaurem Kalk enthalten, wie dies 2 Beobachtungen von Kukula (Nr. 64 u. 186) zeigen. Der Querschnitt eines solchen Steines gibt nun die Aufklärung für das Zustandekommen dieser seltenen Form. Durch Einlagerung und radiäre Anordnung feinster Grübchen werden die peripheren Schichten auseinandergedrängt und bilden, immer stärker nach außen ausbiegend, die erwähnten Höcker. Sehr schön finden wir dieses Verhalten veranschaulicht bei Stein Nr. 1750 (Figur 12); derselbe wurde anderwärts[1]) von mir unter den an der Klinik befindlichen Beispielen für Spontanzertrümmerung näher beschrieben.

Wird die freie Steinbildung durch die oben erwähnten Umstände aufgehoben, so resultieren natürlich Formen, die den jeweiligen

Fig. 12.
Präparat Nr. 1750. Uratstein von Maulbeerform.

Verhältnissen entsprechen. So finden wir, daß Phosphat- und Uratsteine, die die ganze Blase ausfüllen, Birn- oder selbst Kugelform annehmen und, förmlich einen Ausguß der Harnblase darstellend (z. B. Nr. 1726), den Drei-Durchmessertypus nicht mehr erkennen lassen. Manchmal zeigen sie dann an ihrer Oberfläche Furchen, die dadurch entstehen, daß der abfließende Harn hier die Anlagerung von neuen Massen verhindert.

So bringt Ultzmann (68) die Zeichnung zweier solcher Steine, die gegen den Pol zu eine deutliche Rinne zeigen. Auch v. Frisch (21) machte eine ähnliche Beobachtung (in der Prostata teilweise fixierter Stein mit einer Rinne an der unteren Hälfte). Der von Delore (10) beobachtete Stein zeigte ebenfalls zwei konvergierende Rinnen.

---

1) Vgl. Englisch: Über spontane Zertrümmerung der Harnsteine in der Blase, Archiv für klin. Chirurgie Bd. 76, Heft 4, S. 1015; Fälle, mitgeteilt von Dr. Finsterer.

Der größere der beiden Steine von Nr. 1755, aus Uraten mit breiter Phosphatrinde bestehend, 67 gr schwer, mit den Durchmessern 5 : 4 : 3,2 cm, läßt die konvexe Gelenkfläche nicht mehr erkennen, die nach den Größenverhältnissen derart gelegen sein muß, daß sie dem breiteren Ende entsprach, wo aber sekundär die äußersten Schichten abgebrochen sind. Der kleinere, ein 4 cm langer, 27 gr schwerer, im Zentrum aus Uraten, in der sehr breiten peripheren Schicht aus Phosphaten bestehender Stein zeigt nun eine 3,5 cm lange, 2,4 cm breite und fast 1 cm tiefe Delle mit ganz glatter Oberfläche, die aber ausschließlich die Phosphatrinde betrifft.

Im letzteren Falle handelt es sich um zwei zusammen 77 gr schwere Phosphatsteine mit den Durchmessern 4,5 : 3,5 : 3 cm und 3,8 : 2,9 : 2,6 cm, die um einen erbsengroßen Oxalatkern mehrere verschieden gefärbte Schichten von oxalsaurem Kalk und Harnsäure in der Ausdehnung von 2,4 cm angelagert haben. Den Abschluß bildet der 1 cm dicke, harte Phosphatmantel. Der kleinere der beiden Steine zeigt nun eine 2 cm lange und ebenso breite, leicht konkave, vollkommen glatte Gelenkfläche für den größeren, mit der Breitseite artikulierenden Stein, der an dieser Stelle ebenfalls vollkommen glatt ist.

In seltenen Fällen kann bei bedeutender Größenzunahme die freie Beweglichkeit in der Blase immer mehr aufgehoben werden. Schreitet nun die Apposition fort, so lagern sich dann die neuen Schichten gemeinsam um die vorhandenen Steine und vereinigen dieselben zu einem großen Konglomeratstein. Zwei schöne Beispiele für dieses sehr seltene Ereignis bringt Murray (44).

In der Sammlung des Kings College Hospital fand er einen Stein der aus einem kleinen porösen Harnsäurestein und einem großen kompakten Uraststein mit einem Oxalatkern besteht, die aneinander gelagert, durch Phosphatmassen zu einem großen Stein vereinigt sind. Als schönstes Beispiel hierfür bringt er die Abbildung eines 7 Unzen schweren, von Cheselden entfernten Steines des Royal College of Surgeons of England. Es handelt sich da um 3 große Uratsteine mit großem Kern aus poröser Harnsäure und harnsaurem Ammoniak und einer kompakten Schicht aus Harnsäure, die lange nebeneinander gelegen, sich durch Berührung gelenkartig abgeschliffen haben, und die dann erst durch eine dicke Phosphatschicht, die zwischen die Steine in die Gelenklinie sich eingeschoben, zu einem großen Stein vereinigt sind.

Die tetraedrische Form der 6 Steine bei einer 70jährigen Frau sind bei Besprechung des Geschlechtes bereits ausführlich beschrieben, ich verweise daher auf das oben (S. 417) Angeführte.

Die auffallendste Abweichung bezüglich der Form zeigen die sogenannten Pfeifensteine. Albert (2) definiert sich als „Blasensteine, die mit einem Fortsatz in die Harnröhre hineinragen, während der Körper des Steines in der Blase liegt". Diese Steine sind selten, Englisch (5) konnte bis 1904 nur 68 Fälle aus der Literatur zusammenstellen. Ihre Entwicklung ist verschieden, wie

man bei genauer Betrachtung ihres Aufbaues ersehen kann. Ein regelmäßiger, mittelgroßer Uratstein legt sich dauernd vor das Orificium internum und an seiner Breitseite bildet sich durch Apposition neuer in den prostatischen Teil der Urethra hineinreichender Phosphatmassen ein schwach gekrümmter, zapfenförmiger Fortsatz.

Wir finden das schön illustriert in Präparat Nr. 1758, einem 30 gr schweren, $4^1/_2$ cm langen, flachen hellbraunen Uratsteine mit oxalsaurem Kern und einer dunkelbraunen, warzigen Oberflächenschicht, ebenfalls aus Oxalat bestehend (Fig. 15). Ungefähr der Mitte des Steines entsprechend sitzt der breiten Fläche nahe an ihrer Umbiegungsstelle ein 14 mm langer 12 mm breiter Fortsatz von weißen Phosphatmassen auf, der nach einer

Fig. 15.

Präparat Nr. 1758. Regelmäßiger Blasenstein (Uratstein) mit einem schnabelartigen Fortsatz.

halsartigen Einschnürung dem primären Stein kappenartig sich anlagert. Auf der dem Fortsatz gegenüberliegendem Seite findet sich in der Ausdehnung von $1^1/_2$ cm ein 3 mm dicker Phosphatbelag, während die übrige Oberfläche die dunkelbraune Farbe des feinwarzigen Oxalates zeigt.

Nach diesem Befunde hat man wohl Grund genug, den Stein zu den Pfeifensteinen zu rechnen, wenn auch nähere Daten aus der Krankengeschichte fehlen. Gegen die Annahme, daß es sich um einen Divertikelstein mit Bildung eines Fortsatzes gegen das Blasenlumen handelt, spricht wohl der an der demselben gegenüberliegende Fläche anhaftende Phosphatbelag, der sich ja dann gerade am Fundus gebildet haben müßte, und endlich auch die ganz regelmäßige Form des ursprünglichen Steines.

Einen ähnlichen Fortsatz zeigt auch Stein Nr. 1762, ein schmaler, spindelförmiger, 3 cm langer, 8 mm breiter Uratstein mit langgestrecktem, schmalem, exzentrisch gelagertem Kerne und einer dunklen Oxalatzone an der Peripherie, der an dem dem Kerne entfernten Pole einen 1 cm langen, 9 mm breiten, knopfförmigen Ansatz von Phosphaten mit leichter Einschnürung an der Grenze gegen die Oxalatzone trägt. Da über diesen durch seine Form interessanten Stein außer der genauen Analyse nichts bekannt ist,

so fällt es wohl schwer, ihn trotz der ausgesprochenen Pfeifenform bestimmt zu lokalisieren. Möglicherweise handelt es sich um einen Stein, der ähnlich zu deuten ist wie der von Zuckerkandl(70) in der k.k. Gesellschaft der Ärzte in Wien demonstrierte Ureterstein, der, im vesicalen Ende des Ureters gelegen, mit dem einen Pole in die Blase reichte und hier einen pilzhutförmigen Fortsatz besaß.

Während in den beiden beschriebenen Fällen die Pfeifenform dadurch zustande kam, daß sich an den bereits ausgebildeten Stein der in die Urethra ragende Fortsatz anlagerte, finden wir bei anderen Pfeifensteinen, daß sich sämtliche Schichten, wenn auch in verschiedener Intensität, in allen Teilen des Steines nachweisen lassen, daß also der Stein bereits während seines Wachstums in die Urethra hineinragte.

Als Beispiele hierfür können Präparate Nr. 1712, 1717, 1759. 1761 u. 1779 angeführt werden. Stein Nr. 1760 ist ein 6 cm langer, harter, aus oxalsaurem Kalk neben etwas Harnsäure bestehender Stein mit deutlich abgegrenztem vesicalen und urethralen Anteile (Fig. 16). Ersterer für sich betrachtet, gleicht einem gewöhnlichen Blasenstein, der die Durchmesser 3,5 : 3 : 2 cm hat mit leicht warziger Oberfläche.

In der Fortsetzung des Breitendurchmessers findet sich nun der schnabelartige, 3 cm lange, 15 mm dicke Anhang, der leicht gekrümmt, entsprechend der konvexen Seite unmittelbar in den vesicalen Anteil des Steines übergeht, während er an der konkaven Seite durch eine scharfe Furche sich absetzt. Er ist im allgemeinen walzenförmig, und zeigt in seiner Mitte eine zirkuläre Einschnürung.

Interessant sind die Strukturverhältnisse am Querschnitt. Der 1 cm lange helle Uratkern liegt nicht im vesikalen Anteile, sondern in der Mitte des urethralen Abschnittes entsprechend der oben erwähnten zirkulären Furche. Er ist durch einen schmalen dunkleren Ring abgeschlossen, an den vesicalwärts sich eine hellgelbe Schicht anschließt, die bis an die hintere Seite des Blasenanteiles reicht, hier bogenförmig begrenzt ist. Das Ganze dient dem Blasenanteil gleichsam als neuer Kern, an den sich die weiteren Schichten aus oxalsaurem Kalk schalenartig anlagern. Die ca. 2 mm dicke dunkle Randzone setzt sich auch auf den urethralen Anteil fort, umschließt also das ganze Konkrement gleichmäßig.

Wichtig ist an dem Steine die Lage des Kernes im prostatischen Anteile; wir können daraus entnehmen, daß sich der Stein nicht, wie es meistens der Fall zu sein pflegt, von der Blase aus in die Harnröhre, sondern umgekehrt entwickelt hat, daß also ein Calculus prostato-vesicalis (Englisch(15)) vorliegt.

Stein Nr. 1761 (Gewicht 27 gr. 5 cm lang, 2 cm breit) bietet ähnliche Verhältnisse, wenn auch die Form nicht so auffällig ist wie beim vorhergehenden. Der ebensogroße Uratkern liegt aber hier in der Mitte des vesicalen Anteiles, die umliegenden Oxalat- und

Uratschichten sowie der phosphatische Belag erstrecken sich auf beide Anteile. Hier haben wir es mit dem gewöhnlichen Fall von Pfeifensteinbildung zu tun (Calculus vesico-prostaticus).

Stein Nr. 1712 und 1717 haben das gemeinsam, daß hier die im Kern und den inneren Schichten angelegte Pfeifenform teilweise wieder verloren gegangen ist.

Ersterer, ein 18 gr schwerer Stein mit den Durchmessern 4,5 : 2,8 : 1,9 cm zeigt am Querschnitt die Form einer parallel zur Längsaxe abgeflachten Ellipse. Der erbsengroße, hellbraune, poröse Kern aus Harnsäure liegt nur 8 mm von dem einen Ende entfernt und ist von einer 3 mm breiten, dichteren Zone, aus Harnsäure mit etwas oxalsaurem Kalk be-

Fig. 16a.

Fig. 16b.

Präparat Nr. 1760. Pfeifenstein mit dem Kern im urethualen Anteile. (Calculus prostato-vesicalis).

stehend, umgeben. Diese setzt sich mit einem 3 mm breiten Stiel in die über 2 cm lange, 8—10 mm breite, der konvexen Seite der Ellipse angelagerten Zone von gleicher Beschaffenheit fort. Diese Schicht hat nun zusammen mit dem Kernanteil und der halsartigen Einschnürung zwischen beiden das Aussehen eines typischen Pfeifensteines. Die 6 mm breite Außenschicht lagert sich an der konvexen Seite überall vollkommen an, während sie sich in die halsartige Einschnürung nicht einsenkt, sondern hier eine 4—7 mm breite Grube freiläßt. Dadurch geht für den Stein die ausgesprochene Pfeifenform wieder fast vollständig verloren und erhält der Querschnitt das Aussehen einer abgeflachten Ellipse. Die papierdünne gleichmäßige, dunkelbraune Randschicht aus reinem oxalsauren Kalk mit der ganz glatten Oberfläche wurde bezüglich ihrer Bedeutung weiter oben bereits gewürdigt.

Ganz ähnlich liegen die Verhältnisse bei Stein Nr. 1717, der bei einem Gewicht von 27 gr die Durchmesser 5,8 : 2,7 : 2,1 cm aufweist. Der gelbbraune, erbsengroße, poröse Kern aus Harnsäure und etwas oxalsaurem Kalk liegt stark exzentrisch, nur 6 mm von einem Ende entfernt.

Die umgebende 2 mm breite glatte Zone dehnt sich nach dem 2. Ende zu auf 1 cm aus, zwischen sich ebenfalls poröse Massen aufnehmend. An diese Spitze lagern sich kegelartig ebenso gefärbte Schichten in einer Ausdehnung von fast 2,5 cm bei einer Maximalbreite von 12 mm an, wobei ihre Axe eine leicht konkave Linie darstellt. Den Abschluß bildet eine dunkle, viel oxalsauren Kalk enthaltende, sehr schmale Zone, die den ganzen primären Stein umgibt und ihm ebenfalls die ausgeprägte Form eines Pfeifensteines verleiht. Die grauweiße, 4 mm breite, von einem dunklen Streifen durchsetzte, aus harnsaurem Ammoniak, oxalsaurem Kalk und Erdphosphaten bestehende Rindenschicht erreicht an der konkaven Seite eine Dicke von über 12 mm, so daß der gesamte Querschnitt wieder einer abgeflachten, von einer fast geraden Seite begrenzten Ellipse gleicht.

Bei beiden Steinen läßt sich der Bildungsvorgang am ungezwungensten wohl so erklären, daß der ursprüngliche Pfeifenstein aus irgend einer Veranlassung frei wurde, in die Blase zurückgelangte und hier dann die Möglichkeit bestand, daß durch ergänzende Anlagerung an der konkaven Seite die gewöhnliche Steinform teilweise wieder hergestellt wurde. Beim dauernden Verweilen des Pfeifensteines an seiner ursprünglichen Stelle ließe sich das vorwiegende Ansetzen der äußeren Schichten gerade an der Stelle des Blasenhalses wohl schwerlich erklären.

Unter Nr. 1759 finden wir einen 20 gr schweren, 4 cm langen Phosphatstein, der am Querschnitt eine regelmäßige Keilform zeigt mit einer Basis von 2,5 cm und einer Höhe von 4 cm. Nahe der Basis liegt der bohnengroße Oxalatkern; die ihn umgebenden weißlichen Phosphatschichten sind gegen die Spitze hin ausgezogen und, mit harnsaurem Ammoniak untermengt, von lockerem, sehr brüchigem Gefüge.

Im letzten Falle (1779) ist die Form des Pfeifensteines dadurch verwischt, daß der im Blasenhalse liegende Anteil mächtig an Umfang zugenommen hat, so daß seine Dimensionen die des vesicalen Abschnittes sogar übertreffen.

Aus der Krankengeschichte erfahren wir, daß der 33jährige Patient seit 9 Jahren Urinbeschwerden, Schmerzen in der Harnröhre bei und nach dem Urinieren, Schmerzen im Mastdarm bei der Defäkation und zeitweise Blutbeimengung hat. Seit 5 Jahren besteht Incontinentia urinae. Bei der Untersuchung mit der Steinsonde stößt man im Blasenhals auf einen großen harten Stein; Blasenkapazität sehr gering. Sectio alta am 17. VIII. 1897 (Ass. Dr. Pupovac) Blasenwand zeigt konzentrische Hypertrophie, ist aber im Innern ganz glatt, der Blasenstein im Halse fest eingekeilt, Exerese schwierig. Catgutnaht der Blasen-Muscularis; Jodoformgazestreifen, Bauchnaht; Einlegen eines Verweilkatheters. Im weiteren Verlauf leichte Reaktion der Wunde, Blasennaht jedoch vollkommen suffizient; nach 8 Tagen wird der Verweilkatheter entfernt und Patient nach 4 Wochen vollkommen geheilt entlassen.

Der 53 gr schwere Phosphatstein mit dem Durchmesser 6,5 : 3,2 : 2,4 cm zeigt in seinen äußeren Umrissen keine typische Pfeifenform, sondern hat in der Mitte durch eine deutliche zirkuläre Einschnürung in 2 ungleich dicke Anteile geschieden, eher Bisquitform, ist also nur wegen seiner

Lokalisation und Einkeilung im Blasenhalse zu den Pfeifensteinen zu zählen. Der erbsengroße, aus Harnsäure und oxalsaurem Kalk aufgebaute Kern liegt dem schmäleren Ende näher, ist eingefaßt von einer dunkleren Oxalatzone, die sich dem breiteren Anteil entsprechend auflockert und an Umfang dort zunimmt. Die übrige Masse des Steines besteht aus Erdphosphaten, ist leicht gefärbt, nur im breiteren urethalen Anteil sticht eine der Oxalatschicht angelagerte hellweiße, aus denselben Steinbildnern bestehende Partie deutlich durch ihre Farbe von der übrigen ab. Das urethrale Ende des Steines ist geradlinig begrenzt und zeigt hellbraune Oberflächenfarbe. Die Größe des in der Urethra steckenden Anteiles des Steines erklärt wohl hinlänglich die Schwierigkeiten bei der Extraktion desselben.

Gerade Pfeifensteine können bei ihrer Entfernung manchmal große Schwierigkeiten bereiten; so mußte Souligoux (59) bei einem 30jährigen Manne der perinealen Urethrotomie die Sectio alta folgen lassen, ebenso war Winter (69) nicht imstande, durch perineale Urethrotomie den allerdings sehr großen (9:7:4 cm), 350 gr schweren Stein zu entfernen, mußte daher die Operation durch die Sectio alta beenden.

Das Gewicht und die Größe der Blasensteine wechselt innerhalb weiter Grenzen, man kann aber für die durch Lithotomie entfernten Konkremente 20—40 gr als Durchschnittsgewicht annehmen. Langenbuch (33) hat alle bis 1881 mitgeteilten Fälle von Blasensteinen mit mehr als 100 gr Gewicht im Anschlusse an eine eigene Beobachtung eines 680 gr schweren Phosphatsteines mit den Durchmessern 10,5:8,25:7,0 cm zusammengestellt und im ganzen 117 Fälle gefunden, von denen einige im Gewichte eine unglaubliche Höhe erreichten. Ich möchte nur hervorheben die Beobachtung Pithas mit 2575 gr, den Fall Deguise mit 964 gr (Sectio alta), dann den von Holmes beobachteten Uratstein im Gewichte von 777 gr (Sectio alta), der dem 81jährigen Träger keine subjektiven Beschwerden verursacht hatte, endlich den größten durch Operation (Lateralschnitt) gewonnenen Oxalatstein im Gewichte von 256 gr (Fall Allen).

Von den in späteren Jahren mitgeteilten Fällen seien erwähnt:

Ultzmann (67): Mannsfaustgroßer Stein von 1000 gr Gewicht ferner ein Stein, die Blase fast vollkommen ausfüllend, 420 gr schwer.

Multanowski (43): 33jähriger Mann, der seit dem 5. Lebensjahre an Harnbeschwerden gelitten, die in den letzten 3 Jahren stärker wurden. Sectio alta mit kreuzförmiger Incision der Harnblase. Stein: 545 gr, Durchmesser: 9,8, 8,1 und 6,7 cm.

Hanc (27): 240 gr schwerer, seit 24 Jahren bestehender Stein, der durch Sectio alta erst nach kreuzförmiger Incision der Blase entwickelt werden konnte.

Milton (40): 60jähriger Fellah; die Blase durch einen Stein bis zur Nabelhöhe ausgedehnt. Sectio alta mit Eröffnung des Peritoneums, longitudinale, dann transversale (kreuzförmige) Incision der Blasenwand und Entwicklung eines 995 gr schweren Steines. Drainage, nach 6 Tagen auch vom Damme aus; nach 5 Wochen ein 15 gr schwerer Harnsäurestein in der Dammwunde. Heilung; Exitus nach 2 Monaten; bei der Autopsie zeigt die sehr verdickte Blase gesunde Schleimhaut, in beiden Nieren Abszesse und Distoma haematobium.

Nedwill (45): 32jähriger Mann, seit 3 Jahren steinleidend; Sectio alta. Einnähen der Blasenwand in die Bauchwunde. Heilung. Stein fast 330 gr schwer.

Winter (69): 50jähriger Mann; durch perineale Urethrotomie und Sectio alta wird ein 350 gr schwerer, 9 cm langer, 7 cm breiter, 4 cm dicker Urat-Phosphatstein, der sich in der Blase und im prostatischen und häutigen Teil der Urethra entwickelt hat, entfernt; nach 10 Tagen Exitus. Eitrige Pyelitis mit Dilatation der Ureteren.

Pousson (51): 68jähriger Mann, der vor 20 Jahren Hämaturie überstanden hat; aus dem Gewichte des entfernten Steines von 275 gr berechnet der Autor das jährliche Wachstum des Steines mit 17 gr.

Schultheis (56): 30jähriger Gutsbesitzer. Sectio alta mit querem Bauchschnitt; Extraktion des Steines erst möglich nach Zerschlagen mit Hammer und Meißel. Stein 500 gr schwer, Längsdurchmesser 13 cm. Querdurchmesser 7 cm, Umfang 32 und 20 cm; er besteht aus kohlen- und phosphorsaurem Kalk und enthält als Kern eine vor 20 Jahren in die Urethra eingeführte Feldbohne.

Delore (10): 60jähriger Mann, seit der Kindheit an Harnbeschwerden leidend (häufiges Urinieren), seit einigen Monaten Incontinenz, in den letzten Wochen nach vollkommener Harnverhaltung Bildung einer Urinfistel unterhalb des Nabels. Tod 2 Tage nach der Spitalsaufnahme. Sektion: Perforation der Blase, in derselben der 330 gr schwere Oxalatstein, die Blase ausfüllend, die Urethralmündung verlegend, mit 2 konvergierenden Rinnen an der Oberfläche. Durchmesser 14 cm und 8 cm. Aus der chemischen Beschaffenheit schließt der Autor auf die Entstehung in der Kindheit.

Le Clerc-Dandoy (34) demonstrierte einen 435 gr schweren, bei einem 60jährigen Manne durch Sectio alta entfernten Phosphatstein.

Unsere Sammlung zählt im ganzen 9 verschiedene Steine, deren Gewicht[1]) 100 gr und mehr beträgt.

Es sind dies: (s. Tabelle S. 453).

Stein Nr. 1718, 1726 und 1752 wurden bereits bei Besprechung des Kernes näher beschrieben. Nr. 1713, 1714 und 1716 sind unter den Beispielen für Spontanzertrümmerung in der Arbeit Englisch (Archiv für kl. Chirurgie Band 76, Heft 4, S. 1011) von mir bereits beschrieben, mögen daher dort nachgesehen werden.

Nr. 1753 ist ein fast kugeliger Stein, an dessen Aufbau sich sämtliche Steinbildner in annähernd gleicher Weise beteiligen. Der zentral gelagerte,

1) Die Gewichte wurden an den zersägten und ausgetrockneten Steinen bestimmt, sind daher kleiner als die zumeist an frischen Steinen bestimmten Gewichte der zitierten Autoren.

Nummer	Gewicht	Durchmesser	Art des Steines
1713	204 gr	9,5 : 5,4 : 4,7 cm	Urat
1753	181 „	7,0 : 6,2 : 6,0 „	Urat-Oxalat-Phosphat
1752	155 „	6,5 : 4,5 : 4,4 „	Urat-Oxalat-Phosphat
1726	147 „	6,5 : 5,2 : 5,1 „	Phosphat
1718	132 „	7,0 : 5,2 : 4,9 „	Phosphat
1714	105 „	7,0 : 5,1 : 4,2 „	Urat
1716	104 „	7,1 : 5,2 : 3,4 „	Urat
1704	104 „	6,0 : 5,4 : 3,2 „	Urat-Oxalat
1727	100 „	5,4 : 4,7 : 4,4 „	Oxalat

5 mm lange, kreisrunde Kern aus einem dichten Gemenge von Harnsäure, harnsaurem Ammoniak und etwas oxalsaurem Kalk ist durch eine tiefgreifende Furche von der ihn umgebenden ebenfalls glatten Zone, von denselben Harnbildnern aufgebaut, getrennt. Nach außen folgt eine 8 mm breite poröse Schicht von locker gefügtem harnsaurem Ammon, die durch ein schmales Band von dunkelgefärbtem oxalsauren Kalk abgeschlossen ist. Eine 5 mm breite Zone aus hellbrauner Harnsäure mit vielfacher konzentrischer Schichtung ist an ihrer Außenseite von einem 2. dunklen Saum von Harnsäure und oxalsaurem Kalk umgeben. Die weiße Rindenschicht besteht aus Erdphosphaten, dem harnsaures Ammoniak und oxalsaurer Kalk in geringen Mengen beigemischt sind; sie umgibt den ganzen Stein ziemlich gleichmäßig in einer Dicke von 10—12 mm. Die Oberfläche des Steines ist vollkommen eben, grauweiß, mit einzelnen feinen Kristallauflagerungen versehen. Einige unregelmäßige Vertiefungen sind entschieden artifiziell und nach dem Entfernen des Steines erst entstanden.

Präparat Nr. 1704 stellt einen flachen, scheibenförmigen Stein dar, dessen leicht exzentrisch gelagerter erbsengroßer Kern aus kompakter hellbrauner Harnsäure besteht. Umschlossen wird derselbe von einer porösen, etwas dunkleren Schicht von Harnsäure, auf die außen ein heller 2 mm breiter Streifen kompakter Harnsäure folgt. Die über 1 cm breite Außenzone bietet infolge Einlagerung von hellbraunen Harnsäureinseln in die graubraune aus Harnsäure und oxalsaurem Kalk bestehende Grundsubstanz ein eigentümlich gesprenkeltes Aussehen. Als Belag findet sich eine dünne Decke von Erdphosphaten mit etwas oxalsaurem Kalk vermengt.

Stein Nr. 1727 zeigt im Zentrum einen bohnengroßen, dunklen, fein geschichteten Oxalatkern; die Hauptmasse des Steines wird gebildet von oxalsaurem Kalk, der in lamellären, durch Furchen getrennten Schichten angeordnet ist, und in letztere eingelagert, Spuren von Erdphosphaten und harnsaurem Ammoniak enthält. Gegen die Peripherie zu werden die

Schichten dunkler und enger gefügt und bilden endlich ein 2 mm breites, dunkles homogenes Band, an das sich die ebenso breite, grauweiße Außenschicht aus Erdphosphaten und harnsaurem Ammoniak anlagert. Der chemischen Zusammensetzung nach gehört der Stein entschieden zu den Oxalatsteinen, und er zeigt auch als solcher deutlich den Zwei-Durchmesser-typus. Auffallend ist nur die Form des Oxalates, in dem hier nicht die gezackten Schichten vorliegen, sondern regelmäßig kreisförmig angeordnete Lamellen.

Auf die Therapie der Lithiasis kann ich mich nicht weiter einlassen, da ja, wie schon erwähnt, dafür ein ungleiches Material vorliegt. Von Rayer wurde der Medianschnitt bevorzugt. Wie ich mich bei der aus einem anderen Grunde vorgenommenen Durchsicht der Krankenprotokolle unter Billroth und Gussenbauer, u. zw. von 1877—1903 überzeugen konnte, wurde zumeist die Lithotripsie beziehungsweise Litholapaxie ausgeführt und nur dort, wo Contraindikationen bestanden, kam anfangs der Medianschnitt neben der Sectio alta, später (anfangs der 90iger Jahre) fast ausschließlich die Sectio alta zur Anwendung. Über die Indikationen und Contraindikationen der Litholapaxie, sowie über die Methode der Sectio alta verweise ich auf die Mitteilung Gussenbauers 26, sowie auf die ausführliche Arbeit über den hohen Steinschnitt in der Festschrift Gussenbauer vom Assistenten der Klinik, Dr. P. Albrecht (3).

Ich möchte nur auf einen Fall zurückkommen, den Albrecht unter Nr. 36 anführt und der als seltener Fall (70jährige Frau) bei Besprechung des Geschlechtes (S. 417) bereits genau mitgeteilt ist. Da es sich um eine Frau handelt, so stehen uns auch andere Wege zur Entfernung der Steine zur Verfügung, vor allem die Colpocystotomie, die auch von einigen Autoren (Ozenne (47): 70jährige Frau, 48 gr schwerer Stein; Loumeau (36): 47 Jahre alte Frau, großer Phosphatstein; Graefe (23): 50jährige Patientin, Stein 6,5 cm lang, 5 cm breit und 2,6 cm dick; Stoner (58): 65jährige Frau wegen Urethralstriktur und Ventralhernie-Colpocystotomie) angewendet wurde.

Es braucht wohl nicht näher begründet zu werden, daß sie nur bei älteren Frauen mit weiter Vagina indiziert sein wird, während bei jungen Personen (Szentirmai (61) 7 Jahre, Brentano (7) 16 Jahre, Traill (66) 18 Jahre) und bei Anwesenheit von spitzen Fremdkörpern die Sectio alta in Betracht kommt.

Ist das Konkrement nicht zu groß, so steht uns die Möglichkeit der Extraktion durch die kurze Urethra eventuell nach vorausgegangener Dilatation oder seitlichen Incisionen derselben zu Gebote. Dabei ist es möglich, selbst größere Steine zu entfernen.

wie die Mitteilungen von v. Buschmann (8) (14jähriges Mädchen, 42,8 gr schwerer, harter, aus phosphorsaurer Ammoniak-Magnesia neben etwas Harnsäure und phosphorsaurem Kalk; Incision der Urethra und Zertrümmerung des Steines), Le Dentu (35) (5 cm langer, $5\frac{1}{2}$ cm im Umfang messender Stein um eine Haarnadel), Pfender (49) (Stein mit den Durchmessern 8:5:3 cm), Mišetic (41) (45jährige Frau, 90 gr schwerer, 14 cm langer Stein mit einem Umfang von 12 cm) lehren. Auch die Gefahr einer länger dauernden Incontinenz infolge Überdehnung und Zerreißung des Sphincter vesicae scheint, nach den Beobachtungen zu schließen, nicht groß zu sein, denn nur bei Mišetic bestand sie durch 8 Tage, während Pfender ausdrücklich die sofortige Continenz betont.

Fig. 17.
Präparat Nr. 1772. Uratstein mit Kernspaltung.

Es wäre daher zu erwägen, ob nicht auch in unserem Falle bei dem größten Umfang der Konkremente von nur 10 cm die Extraktion durch die dilatierte Urethra eventuell mit gleichzeitiger Zertrümmerung (Loumeau (36), v. Buschmann (8)), die ja bei der Beschaffenheit der Steine und ihrem Aufbau aus Phosphaten kaum Schwierigkeiten bereitet haben würde, angezeigt gewesen wäre. Allerdings lag in der vorhandenen Cystitis eine relative Contraindikation, die auch der Grund für die Ausführung der Sectio alta gewesen sein wird.

Auf den interessanten Vorgang der Spontanzertrümmerung der Blasensteine will ich nicht, wie ursprünglich beabsichtigt,

näher eingehen, da in neuester Zeit eine erschöpfende Arbeit von Englisch (16) erschienen ist, wo auch die in unserer Sammlung vorhandenen Beispiele von mir genau beschrieben sind. Ich will nur auf ein Verhalten kurz hinweisen, das durch nebenstehende Figur 17 illustriert wird.

Wir finden den Uratkern durch 4 radiäre Spalten geteilt, die sich auch in die umgebenden Schichten fortsetzen. In der Literatur konnte ich ein analoges Beispiel nur unter den von R. Ultzmann[1]) aus der Klinik v. Eiselberg beschriebenen Fällen (Fall 4) finden, wo ebenfalls eine Sprengung des primären Kernes vorlag, dessen Trümmer dann den Facettensteinen anhafteten. In allen anderen Fällen gehen die radiären Spalten von konzentrischen Furchen aus, die entweder dem Kerne unmittelbar anliegen oder durch eine solide Schicht getrennt sind, und verlaufen zentrifugal gegen die Oberfläche, die sie in der Regel auch erreichen.

Zum Schlusse möge es mir gestattet sein, meinem hochverehrten Lehrer und Chef, Herrn Prof. Dr. J. Hochenegg für die Überlassung des Themas und die Anregung und Unterstützung meinen herzlichsten Dank auszusprechen.

Literaturverzeichnis.

1. Abt, Abgang von Gallensteinen durch die Harnwege. Württemberger Korrespondenzblatt XXXV, 1865. Referiert in: Schmidt's Jahrbücher 1[illegible] Bd. 130, S. 36.
1a. Albarran, Calcul vésical développé autour d'un corps étrager chez une fillette de quatre ans. Soc. de Chir. de Paris 1903, 14. Okt. Referiert: Zentralbl. für die Krankh. der Harn- u. Sexualorgane 1904, S. 252.
2. Albert, E., Lehrbuch der Chirurgie und Operationslehre. 4. Auflage. Wien 1890.
3. Albrecht Paul, 65 hohe Blasenschnitte. Ein Beitrag zur Frage der primären Blasennaht nach Sectio alta. Arbeiten aus dem Gebiete der klinischen Chirurgie, Festschrift für weil. Hofrat Gussenbauer. Wien 1903.
4. Ashhurst: International Encyklopaedia of Surgery, Vol. VI, p. 164, zitiert nach Murray.
5. Assendelft Edmund, Bericht über 630 stationär behandelte Steinkranke. Archiv für klin. Chirurgie 1900, Bd. LX, S. 669.
6. Beale, Urinary Deposits 1869, p. 419, zitiert nach Murray.
7. Brentano, Zentralblatt für Chirurgie 1896, Nr. 4, S. 93.

1) Vergleiche Englisch, Archiv für klin. Chirurgie, Bd. 76, S. 1016.

8. v. Buschmann Ferd., Großer, eigentümlich zusammengesetzter Harnblasenstein bei einem jungen Mädchen usw. Wiener medizin. Wochenschrift 1877, Nr. 40, S. 967.
9. Carrel: Calcul vésical et actinomycose ano-rectale. Lyon med. 1898, No. 51. Referiert: Hildebrands Jahresbericht über die Fortschr. aus d. Geb. der Chirurgie 1898, S. 889.
9a. Delbecq, Calcul vésical phosphatique développé autour d'une épingle à cheveux chez une femme enceinte. Soc. de chirurg. de Paris, 8. Mai 1904.
10. Délore X., Note sur un énorme calcul vésical d'oxalate de chaux avec perforation de la vessie. Gazette des hôpitaux 1900, p. 293.
11. Dohrn, Demonstration eines Blasensteines, welcher eine Haarnadel einschloß. Zentralblatt für Chirurgie 1890, S. 707.
12. Dsirne, Bericht über 292 Blasensteinoperationen. Archiv für klin. Chirurgie, Bd. LXX, S. 160.
13. Ebstein: Die Natur und Behandlung der Harnsteine. Wiesbaden 1884.
14. Englisch J., Eingesackte Steine der Harnblase. Wiener med. Wochenschrift 1903. Nr. 25, S. 1193.
15. Derselbe, Über Pfeifensteine. Zentralblatt für die gesamte Therapie. 1904, S. 113.
16. Derselbe, Über spontane Zertrümmerung der Harnsteine in der Blase. Archiv für klin. Chirurgie, Bd. LXXVI, S. 961.
17. Faber, Über den Abgang von Gallensteinen durch die Harnwege. Heidelberger med. Annalen Band V, Heft 4. Ref. in Schmidts Jahrbücher 1840, Bd. 28, S. 47.
18. Feleki H., Ein durch ein Dermoid herbeigeführter Fall von Lithiasis. Pester med.-chiurg. Presse 1889, Nr. 48. Referiert: Zentralblatt für Chirurgie 1890, S. 1021.
19. Finke, Blasenscheidenfistel und Blasensteine veranlaßt durch Foetusknochen. Deutsche med. Wochenschrift 1896, Nr. 33, S. 534.
20. Fleury, Calcul vésical formé autour d'une alêne de cordonnier. Cystotomie bilatérale. Guérison. Bull. de la Soc. de Chirurgie de Paris, Tom. IV, No. 6. Referiert: Zentralblatt für Chirurgie 1879, p. 646.
21. v. Frisch A., 400 Blasensteinoperationen. Wiener klin. Wochenschrift 1902, Nr. 13—15, S. 329.
22. Gayet G., Des migrations dans la vessie et dans l'uréthre des séquestres inflammationes d'origine pelvienne. Arch. provinc. de Chirurgie 1895, No. 10. Referiert: Hildebrands Jahresber. für Chirurgie 1895, p. 989.
23. Graefe M., Über einen Fall von großem Blasenstein nebst Bemerkungen zur Behandlung der chron. Pyelitis. Zentralblatt für Gynäkologie 1902, S. 330.
24. Groß, Vesical calculus with chyluria. Med. news 1888, Juni 16. Referiert: Zentralblatt für Chirurgie 1889 p. 237.
25. Gueterbock Ludwig, Gallensteinkonkremente in der Harnblase. Virchows Archiv für path. Anatomie 1876, Bd. LXVI, S. 273.
26. Gussenbauer K., Über Harnblasenstein — Operationen. Prager med. Wochenschrift 1888, S. 3 ff.
27. Hanc A., Ein Beitrag zum hohen Blasenschnitt. Internation. klin. Rundschau 1889, Nr. 4. Referiert: Zentralblatt für Chirurgie 1889, S. 390.

28. Heller, Die Harnkonkretionen, ihre Entstehung und Analyse. Wien 1[illegible].
29. Héresco, Calculus vésicaux forme autour des corps étrangers arrivés dan la vessie à travers la paroi vésicale. Annales des malachis des organe génit.-urin. 1898, Nr. 8.
30. Holzhäuser, Blasensteine mit Seidenfäden. In.-Diss. Straßburg 1[illegible]. Referiert: Hildebrands Jahresber. für Chirurgie 1898, S. 889.
31. Köstlin, Deutsche Klinik 1864, S. 116, zitiert nach Gueterbock.
32. Kukula, Über Lithiasis der Harnblase in Böhmen. Wien 1894.
33. Langenbuch K., Mitteilung über einen großen Blasenstein. Archiv für klin. Chirurgie 1881, Bd. XXVI, S. 255.
34. Le Clerc-Dandoy, Calcul vésical. Soc. belge d'urologie 1901, 3. febrier. Referiert: Zentralblatt für d. Krankh. der Harn- u. Sexualorg. 1901, p. [illegible].
35. Le Dentu, Présentation d'un calcul vésicale. Bull. de la soc. de Chirurg. de Paris, Tom. IV, No. 8. Referiert: Zentralblatt für Chirurgie 1[illegible]. p. 463.
36. Loumeau: Gros calcul vésical chez une femme, opéré successivement et avec succès de la taille vaginale, de la nephrotomie et d'une fistule vaginale Journ. de méd. de Bordeaux 1898, No. 51. Referiert: Hildebrands Jahresbericht für Chirurgie 1898, p. 888.
37. Mankiewicz Otto, Über einen interessanten Blasenstein. Berliner klin Wochenschrift 1897, Nr. 28, S. 602.
38. Michailow N., Zur Kasuistik der Fremdkörper der Harnblase, welche auf ungewöhnlichem Wege eingedrungen sind. Chirurgia 1901, Bd. X, Nr. [illegible]. Referiert: Hildebrands Jahresber. für Chirurgie 1901, S. 1000.
39. Miclescu, Die Harnsteine der Blase und ihre operative Entfernung. Therapeutische Monatshefte 1902, S. 12.
40. Milton H., Extraction by laparotomy from the human bladder of the largest stone ever recorded as successfully removed. The Lancet 1893, September [illegible]. p. 687.
41. Mišetic, Ein riesiger Blasenstein durch die Harnröhre extrahiert. Liecnicki viestnik 1903, Nr. 11. Referiert: Zentralblatt für Chirurgie 1904, S. [illegible].
42. Morgan, A case of foreign body (clinical thermometer) in the bladder lithotrity, recovery. The Lancet 1900, II, p. 402.
43. Multanowski P., Ein Fall von hohem Steinschnitt mit kreuzförmiger Incision der Blase bei colossalem Stein. Wratsch 1888, Nr. 49. Referiert: Zentralblatt für Chirurgie 1889, Nr. 22, S. 390.
44. Murray, Humphry George, Urinary calculi; their formation and structure. The Lancet 1895, II, p. 1340.
45. Nedwill, Large vesical calculus weighing only ten grains short of eleven ounces removed by supra-pubic operations. The Lancet 1895, II, p. 1[illegible].
46. Nitchkoff, Zwei seltene Fälle von Blasensteinen. Spissanie na Sofiiskoie med. drujestvo 1901, Nr. 97. Referiert: Hildebrands Jahresb. für Chirurgie 1901, S. 1004.
47. Ozenne, Calcul de la vessie, du poids de 45 grammes, chez une femme de 80 ans; cystite concomitante. Taille vésico-vaginale; drainage, guérison sans fistule. Annales des mal. de org. génito-urin. 1895, p. 844.

48. Pelletan G., Journal de chimie méd. 2. Serie, Tom. II, No. 11, 12; zitiert nach Gueterbock.

49. Pfender, Calcul vésical (de 5 cm sur 3,8 cm) chez une femme. Extraction par la dilatation immédiate progressive de l'urèthre (bougies de Hegar). Guerison sans incontinence d'urine. Gaz. méd. de Paris 1887, No. 5. Referiert: Zentralblatt für Chirurgie 1887, S. 463, Nr. 24.

50. Plattner Rob., Blasensteinbildung nach Phählungsverletzung. Prager med. Wochenschrift 1904, Nr. 46, S. 609.

51. Pousson, Recidive post-opératoire des calculs de la vessie. Annal. des mal. des org. génito-urin. 1898, No. 7.

52. Preindelsberger Josef, Über Lithiasis in Bosnien mit Berücksichtigung der geologischen und hydrologischen Verhältnisse des Landes. Wiener klin. Rundschau 1900, Nr. 46, S. 913.

53. Derselbe, Weitere Mitteilungen über Lithiasis in Bosnien — Hercegowina. Wiener klin. Rundschau 1902, Nr. 41, S. 789.

54. Rohansky, Zur Ätiologie der Blasensteine. Münchner med. Wochenschrift 1905, Nr. 15, S. 715.

55. Sacharewitsch, Blasensteine. Wratsch 1882, Nr. 38. Referiert: Zentralblatt für Chirurgie 1882, Nr. 49, S. 799.

56. Schultheis, Über Blasensteine. Zentralblatt für Chirurgie 1900; Kongreßbericht S. 116.

57. Stiassny, Sigmund, Über Pfählungsverletzungen. Beiträge zur klinischen Chirurgie Bd. XVIII, Heft 2.

58. Stoner, Stone in the feminale bladder. Med. news 1902, Juni 14. Referiert: Hildebrands Jahresb. für Chirurgie 1902, p. 1037.

59. Souligoux, Calcul vésico-prostatique. Bull. et mém. de la soc. de méd. et de chir. 1898, No. 36. Referiert: Hildebrands Jahresbericht für Chirurgie 1898, p. 889.

60. Sympson, Case in which a stone in the bladder had for its nucleus a portion of necrosed bone. British med. journ. 1880, Vol. II, p. 345.

61. Szentirmai, Ein Fall von Sectio alta. Orvosi Hetilap 1895, Nr. 20. Referiert: Hildebrands Jahresbericht für Chirurgie 1895, S. 997.

62. v. Thaden, Steine in der Prostata und Harnblase. Archiv für klinische Chirurgie 1875, Bd. XVIII, Nr. 595.

63. Thierfeld Rud., Über Lithiasis bei Kindern. Prager med. Wochenschr. 1903, Nr. 35, S. 447.

64. Thompson, Introduction to the catalogue of the collection of calculi of the bladder removed by operation. London 1893. Referiert: Zentralblatt für Chirurgie 1894, Nr. 5, p. 117.

65. Tipjakow, Drei Fälle von Steinkrankheit bei Frauen. Mediziniskoje obosrenije 1895, Nr. 16. Referiert: Hildebrands Jahresber. für Chirurgie 1895, S. 996.

66. Traill, Calcul vésical développé autour d'une épingle à cheveux. Taille hypogastrique. Suture primitive et totale de la vessie. Annales des mal. des org. génito-urin. 1895, Nr. 5.

67. Ultzmann R., Die Harnkonkretionen des Menschen und die Ursache ihrer Entstehung. Wien 1882.
68. Derselbe, Die Krankheiten der Harnblase. Billroth-Luecke: Deutsche Chirurgie 1890, Bd. LII.
69. Winter, Einige chirurgische Fälle aus dem Krankenhause in Sosta vale. Unodecim 1897, S. 223. Referiert: Hildebrands Jahresbericht für Chirurgie 1897, S. 841.
70. Zuckerkandl Otto, Einige seltenere Konkretionen der menschlichen Harnwege. Wiener klin. Wochenschrift 1900, S. 8.

XXIII.

Aus dem städtischen Krankenhause zu Konstanz.
(Dirig. Arzt: Dr. O. Kappeler.)

Ein Beitrag zur Pathologie des Carcinoms der weiblichen Urethra.

Von

Assistenzarzt Dr. W. Knoll.

(Mit Tafel VI.)

Ende November 1904 gelangte im hiesigen Krankenhause ein Fall zur Beobachtung, der wegen der relativen Seltenheit der Affektion, sowie um einiger klinischer und anatomischer Besonderheiten willen, etwelches Interesse beanspruchen dürfte.

Frau S. N., 68 J., Marktfrau von M. Eintritt 24. XI. 1904.

Anamnese: Ein Bruder an Phthise gestorben, weitere Familienanamnese belanglos.

Pat. selbst will nie krank gewesen sein; 1. Periode mit 20 Jahren, stets regelmäßig, ziemlich stark, schmerzlos, 2—3 Tage dauernd, bis zum 40. Jahre mit nachfolgendem Fluor albus. Menopause seit Mitte der 40er Jahre. Seitdem keinerlei Blutungen bis zum Beginn der jetzigen Erkrankung.

Pat., seit 30 Jahren Witwe, hat 2mal spontan, normal geboren. Weichteilverletzungen unter der Geburt kamen nicht vor.

Beginn der jetzigen Erkrankung im Mai 1904. Als Pat. eines Morgens aufstand, bekam sie plötzlich eine heftige Blutung aus den Genitalien, die 2 Tage dauerte. Dabei gingen ganze Massen geronnenen Blutes ab.

Pat., die vorher nie Beschwerden bei der Miction hatte, gibt an, daß sie seit jener ersten Blutung stets brennende Schmerzen beim Urinieren habe. Eine Geschwulst will die Kranke damals nicht bemerkt haben. — 2. Blutung derselben Art 14 Tage später wird von der Pat. auf einen Hustenanfall zurückgeführt. — 3. Blutung vom selben Typus im August 1904. — 4. Blutung September 1904 stark, $1^1/_2$ Tage anhaltend. — Letzte Blutung Oktober 1904, der Arzt fand damals eine Geschwulst. Er empfahl die Operation der Geschwulst, wenn

sie sich vergrößern sollte. 3 Wochen später sucht Pat. zur Operation das Krankenhaus auf.

Die Blutungen haben die Frau recht angegriffen. Sie ist in letzter Zeit sehr abgemagert und fühlt sich schwächer als vor $^1/_2$ Jahre. Abhängig von der zugeführten Flüssigkeitsmenge stellt sich neben dem Brennen auch häufiger (20 mal pro Tag und mehr) quälender Urindrang ein. Incontinentia urinae besteht jedoch nicht, ebensowenig Harnverhaltung. Seit der letzten Blutung ist auch gelber, übelriechender Ausfluß aufgetreten.

Status: Pat. ist starkknochig. Haut schlaff, Muskulatur ordentlich entwickelt. Herz und Lungen gesund. Doppelseitige, weiche Struma, die keine Beschwerden macht.

In der Schamspalte erscheint beim Abziehen der kleinen Labien ein etwa wallnußgroßer, tiefroter, stellenweise von gelblichen Borken bedeckter Tumor mit zottiger Oberfläche. Er liegt etwa 2 cm unterhalb der Clitoris. Die äußere Urethralöffnung ist zunächst nicht sichtbar. Mittelst eines feinen Katheters gelangt man aber unmittelbar nach oben und links von der Geschwulst ohne Widerstand in die Urethra und in die Blase. Der Tumor blutet leicht bei Berührung. Bei der Palpation fühlt man eine harte, umschriebene Geschwulst, die sich ca. 2 cm entlang der unteren Urethralwand erstreckt und in der Hauptsache rechts von der Medianlinie liegt. Die Vaginalschleimhaut ist über dem Tumor verschieblich; die Urethralschleimhaut dagegen erscheint im Bereich des Tumors mit diesem fest verwachsen. Der eingeführte Katheter, der in der Ausdehnung des Tumors nicht fühlbar ist, läßt sich dahinter wieder leicht durchtasten.

Aus der Blase entleert der Katheter völlig klaren Urin, ohne Blutbeimengung, ohne Eiweiß oder Zucker. Ein Sediment ist nicht vorhanden. Der Katheterismus ist nur beim Aufsuchen und Passieren der äußeren Urethralöffnung schmerzhaft.

Die vordere Vaginalwand wird durch den Tumor leicht vorgedrängt. Uterus beweglich, klein; Portio vaginalis glatt bis auf einen seitlichen Einriß. In den Ligamenten keine Infiltrationen. Ovarien nicht vergrößert. Ein Übergreifen des Tumors auf die den Arcus pubis bedeckenden Weichteile ist nicht zu konstatieren. Ebensowenig inguinale oder crurale Lymphdrüsenschwellungen.

Zurzeit besteht etwas fötider, leicht blutig tingierter, fleischwasserähnlicher Ausfluß.

Die klinische Diagnose lautet auf Urethralcarcinom, woraus sich die strikte Indikation zur Exstirpation des Tumors im Gesunden ergibt.

Operation am 26. Nov. 1904 (Med.-Rat Dr. Kappeler) in ruhiger Skopolamin-Morphium-Äthernarkose. Zunächst wird ein Metallkatheter mittlerer Stärke eingeführt. Ein den Tumor nach hinten unten umgreifender Bogenschnitt trennt die bedeckende Vaginalschleimhaut. Der Tumor wird nun von allen Seiten im Gesunden umschnitten, wobei die starke, größtenteils venöse Blutung durch Umstechung und Unterbindung

sowie vorübergehende Tamponade gestillt wird. Zuletzt hängt die Geschwulst nur noch an der Urethra. Sie wird samt dieser etwas vorgezogen und die Urethra ca. 2 cm hinter dem Orificium externum quer abgetragen. Nach der Blutstillung wird zirkulär die Urethralschleimhaut mit der Vaginalschleimhaut vernäht und die resultierenden, seitlichen gegen den Arcus pubis zu gerichteten Wunden durch fortlaufende Catgutnaht geschlossen. Tamponade der Vagina mit Vioformgaze.

27. Nov. Leichter Urindrang mit Harnverhaltung, Katheterismus. Urin klar. Pat. schmerzfrei.

28. Nov. Katheterismus. Temp. normal; subjektiv wohl.

7. Dez. Pat. läßt heute spontan Urin. Die Wunde ist bis auf einige kleine granulierende Stellen geheilt. Urindrang besteht nicht. Der Urin kann gehalten werden.

20. Dez. geheilt entlassen; vor und hinter dem neuen Orific. externum je eine kleine granulierende Stelle.

20. April 1905 erste Nachuntersuchung. Pat. sieht gut aus, fühlt sich wohl. Arbeitet wie früher. Urindrang bestand noch 2 Monate, ebenso leichte Inkontinenz. Seither beschwerdefrei. Narbe völlig fest und gesund, ebenso die Umgebung. Genitalien völlig normal. Urin wird spontan entleert, der Strahl weicht etwas nach rechts ab.

23. Juni 1905 zweite Nachuntersuchung. Pat. ist gesund und arbeitsfähig. Bei bedeutender Flüssigkeitszufuhr kann Pat. den Urin nur kurze Zeit halten. Sonst ohne Beschwerden. — Die Urethralöffnung liegt als ein kreisrundes Loch von etwa $1^1/_2$ mm Durchmesser in der Medianlinie $1^1/_2$ cm unter der Clitoris. Sie ist von einem Hofe völlig glatter, normaler Schleimhaut umgeben, an die sich ebenfalls unveränderte Vaginalschleimhaut anschließt.

Bei Druck auf die Blase vom vorderen Scheidengewölbe aus entleert sich klarer Urin im Strahl. Hört der Druck auf, so sistiert auch sofort der Abfluß. Der Strahl ist nach rechts abgelenkt. Die Urethralöffnung wird von einer mittelstarken, geknöpften Sonde leicht passiert. Palpatorisch durchaus normale Verhältnisse. Keine Zeichen von Ulzeration oder Mazeration der Haut durch Urin. Es liegt also zurzeit kein Recidiv vor. Ebensowenig besteht Inkontinenz.

Krankheitsbild: Eine sonst gesunde Frau jenseits der Menopause wird eines Tages plötzlich von profuser Blutung aus den Genitalien überrascht. Der Arzt findet nach einigen Wochen, nachdem noch mehrere solche Blutungen erfolgt sind, einen prominenten Tumor von Haselnußgröße, der nach rechts und unten vom Orificium urethrae externum sitzt und dieses etwas nach links verdrängt.

Seit der ersten Blutung treten dauernde Urinbeschwerden auf, bestehend in Tenesmus und starkem Brennen bei der Miktion. Die Frau kommt sichtlich herunter, es tritt fötider Ausfluß auf, die Beschwerden wachsen und die Patientin entschließt sich zur Operation.

Der Tumor gehört der Harnröhre an. Er ist mit deren Schleimhaut fest verwachsen, während die darüberliegende Vaginalschleim-

haut noch beweglich ist. Der Tumor ist hart, blutet leicht bei Berührung und hat eine tiefrote, sammetartige Oberfläche mit blumenkohlartigen, schmutzig belegten Exkreszenzen. Ein Übergreifen auf Nachbarorgane, sowie Metastasenbildung hat nicht stattgefunden.

Mikroskopische Untersuchung. Schon makroskopisch sieht man, daß die Hauptmasse des Tumors in der unteren Wand der Urethra liegt und zwar nach rechts von der Medianlinie. Während die Schleimhaut des Daches noch deutlich zu verfolgen ist, geht sie am Boden verloren und tritt das Tumorgewebe unmittelbar an die Lichtung der Harnröhre heran. Anders bei der Grenze gegen die Vaginalschleimhaut. In keinem der Schnitte konnte ein Zusammenhang dieser mit dem Tumor nachgewiesen werden. Im Gegenteil lagen zwischen der normalen Vaginalschleimhaut und dem Tumor breite Schichten von Bindegewebe und Muskulatur.

Die schwache Vergrößerung zeigt, daß sich die Neubildung aus Schläuchen und Zapfen zusammensetzt, die je nach der Lage im Tumor an Größe und Menge variieren. Neben schönen, drüsenähnlichen Bildungen (vgl. Fig. 1), mit ein- und mehrschichtigem, hohem Zylinderepithel, sieht man Zapfen von Zylinder-Epithelzellen, die in der Peripherie noch deutlich palissadenartig angeordnet erscheinen, während sie gegen das Zentrum zu mehr kubisch, ja einzelne sogar polygonal werden. Eine Abplattung dagegen, eine Anordnung in konzentrischen Schichten oder gar Bildung echter Hornperlen mit Kernverlust, konnte an keiner Stelle gefunden werden. Das bindegewebige Stroma ist teils mächtiger, in den Partien mit Drüsenimitationen, teils nur noch durch feinste Fasern zwischen den Zellsträngen angedeutet, in den Teilen mit vorwiegend soliden Krebszapfen. Überall vornehmlich aber im Ulzerationsgebiet der Urethralschleimhaut und andererseits an der Grenze des Tumors gegen die Vaginalmuskulatur, zeigt das Stroma starke kleinzellige Infiltration.

Die starke Vergrößerung läßt zahlreiche Mitosen erkennen, wobei es auffällt, daß diese Zellen mit Kernteilungsfiguren in den Drüsenimitationen gegen das Lumen zu gerückt sind, während die in Ruhe befindlichen Kerne an der Peripherie stehen. In den festen Zapfen finden sich die meisten Mitosen im Zentrum, wo ja auch die Zellen einen mehr polymorphen Charakter angenommen haben.

Die Urethralschleimhaut weist in ihrem oberen Abschnitt völlig normales einschichtiges Zylinderepithel auf, das gegen den Tumor zu streckenweise den Charakter des sog. Übergangsepithels, wie es u. a. de Bary[1] beschreibt, annimmt. Diese Form ist aber keineswegs konstant und ich konnte auch im ulzerierten Urethralanteil reines einschichtiges Zylinderepithel sicher feststellen (vgl. Fig. 2).

Die Kontinuität des Epithels wird hier ganz unvermittelt unterbrochen, um durch die oben beschriebenen, hier meist soliden Tumorenmassen ersetzt zu werden. Das feine Stützgewebe zwischen den Geschwulstzapfen enthält stark dilatierte und gefüllte Gefäße, meist kapillaren Charakters

1) W. de Bary, Über 2 Fälle von Cysten in der Wand der weiblichen Harnröhre Virch. Arch. Bd. 106. Heft I, S. 65—79.

und ist namentlich gegen die freie Oberfläche hin von frischen und älteren (pigmenthaltigen) Blutungen und Haufen von Rundzellen durchsetzt.

Das noch erhaltene Harnröhrenepithel zeigte, wie oben angeführt, schönes einschichtiges, nach unten scharf begrenztes Zylinderepithel, (vgl. Fig. 2), das dem von unten andrängenden Geschwulstgewebe aufsitzt. In der Submucosa dieser Reste kleinzellige Infiltration und kleine Blutungen. Das Bild erweckt den Eindruck, als sei die Mucosa in toto durch die wachsende Neubildung emporgehoben worden und dann zerrissen.

Zahlreiche Inseln von Übergangsepithel liegen zwischen den Tumormassen in der Nähe des Lumens der Urethra. Auch sie zeigen keinerlei Wucherungsvorgänge. Diese Gebilde können mit Sicherheit als Lakunen der Harnröhrenschleimhaut angesehen werden, wie sie normalerweise häufig vorkommen und von Henle, Oberdieck, Kölliker u. a.[1]) beschrieben sind. Wiewohl eines dieser Epithelgebilde, nach rechts und außen von der Lichtung der Harnröhre, sehr konstant ist; es ist in allen Schnitten der Serie zu finden, so kann ich meine Vermutung, es könne sich hier um den rechtsseitigen Paraurethralgang (nach Schöller[2]) und Kocks[3]) vielleicht Reste der Wolffschen Gänge, nach anderen solche der Gartnerschen Gänge) handeln, der nach diesen Autoren ebenfalls mit Übergangsepithel ausgekleidet ist, doch durch nichts weiteres begründen. Da um dieses schlauchförmige Gebilde eine einfache Schicht faserigen Bindegewebes liegt, wie sie Schöller[4]) als ebenfalls charakteristisch beschreibt, wäre histologisch wohl nicht viel einzuwenden.

Immerhin glaube ich, darauf aufmerksam machen zu dürfen, da verschiedene Autoren, unter anderen Ehrendorfer[5]) (die Fälle von Albarran, Daumy, Thomas) die Möglichkeit eines Ausganges von Carcinomen aus dem Epithel der Paraurethralgänge resp. der darin mündenden Drüschen, ausdrücklich hervorheben. Um den Ausgangspunkt eines malignen Tumors auf eine so umschriebene Stelle zu lokalisieren, müßte die Affektion in einem Stadium zur Beobachtung gelangen, das noch keine, oder nur geringe subjektive Symptome aufweist.

Von der Hauptmasse des Tumors, nach außen und unten vom Boden der Harnröhre, strahlen die letzten Ausläufer gegen die Vagina zu aus.

Auch hier sieht man in der Peripherie einen Wall entzündlichen Gewebes mit erweiterten, gefüllten Gefäßen und abundanter kleinzelliger Infiltration, in das die letzten kleinen Gruppen von Geschwulstzellen eingebettet sind, und das den zu äußerst gelegenen Tumorzellen noch um ein gutes Stück zwischen die Muskelbündel vorauseilt. Man erinnert sich

---

1) zit. bei de Bary.

2) zit. bei de Bary l. c. S. 71, 72.

3) zit. bei de Bary l. c. S. 72.

4) l. c.

5) Ehrendorfer, Über Krebs der weiblichen Harnröhre. Arch. f. Gynäkologie Bd., 58 S. 463ff., hier S. 479.

dabei unwillkürlich an die Beschreibungen und Bilder, die Ribbert[1]) in seinen Abhandlungen über Histogenese und Wachstum der Carzinome gibt.

Die Vaginalschleimhaut ist nirgends in den carcinomatösen Prozeß mit einbezogen. Auch der entzündliche Vorgang reicht nicht an sie heran. Die Grenze ihres Epithels nach unten ist eine völlig scharfe, nirgends finden sich zusammenhanglose Epithelzapfen in der Tiefe. Die vorhandenen Drüsen zeigen normale Wachstumsverhältnisse und normalen histologischen Bau.

Der histologische Befund läßt also mit Sicherheit ein Drüsencarcinom erkennen, ausgehend von den Urethraldrüsen im Bereiche des vorderen Abschnittes der Urethra. Über die Möglichkeit eines Ausganges von Drüsen des rechten Paraurethralganges siehe oben.

Zur Klärung eines weiteren Punktes im klinischen Bilde scheint mir ferner der Befund beizutragen: ein unterhalb des Harnröhrenepithels aus den dort gelegenen Schleimdrüsen entstandener Tumor brauchte eine gewisse Zeit, bis er Erscheinungen von seiten des uropoëtischen Apparates machen konnte. Die Beschwerden hätten zweierlei Charakter tragen können: 1. Erschwerungen der Harnentleerung durch seitliche Kompression der Urethra, 2. Ulzeration der Schleimhaut mit folgender mehr oder minder starker Blutung, Schmerzen bei der Miktion und Tenesmus.

Das erste Symptom setzt eine weitgehende, am besten zirkuläre Affektion der Harnröhre voraus, da diese, in weiches Gewebe beweglich eingebettet, leicht ausweichen wird, bevor Kompressionserscheinungen auftreten.

Ein solches Ausweichen scheint in unserem Falle eingetreten zu sein; die Harnröhrenmündung lag nach oben und links vom Tumor und war von der Mittellinie abgewichen. Trotzdem bestand keine Harnverhaltung mit der bei einem ulzerierten Carcinom wohl sicheren Folge einer Cystitis (siehe Harnbefund bei der Aufnahme).

Die zweite Möglichkeit liegt in unserem Falle sicher vor. Zuerst erfolgte eine, hier abundante Blutung, die ich als Ausdruck der eingetretenen, vielleicht durch eine Bewegung der Patientin beim Aufstehen (siehe Anamnese) ausgelösten Durchreißung der Urethralschleimhaut ansehe. Hierauf erst die vorher völlig unbekannten Harnbeschwerden, brennen und quälender Tenesmus.

1) H. Ribbert, Über die Histogenese und das Wachstum der Carcinome. Virch. Arch. Bd. 135 u. 141. Dazu die Entgegnungen von Hauser, Virch. Arch. Bd. 138 u. 141.

Zum Schlusse noch der fötide Fluor als Symptom des verjauchenden Carcinoms.

Demgegenüber würde ein Carcinom, das aus dem Epithel der Urethra selbst entsteht und dieses primär verändert, in erster Linie Störungen der Harnentleerung machen. In der Tat sehen wir, daß die Fälle der Literatur größtenteils als hervorstechendes, oft sogar als hauptsächliches und einziges subjektives Symptom die oft rasenden Schmerzen bei der Miktion darbieten. Dieses Symptom wird daher auch von verschiedenen Autoren als für die Plattenepithelkrebse der Harnröhrenschleimhaut gewissermaßen pathognomonisch erklärt (Zeitler S. 42 u. 43, siehe später).

Andererseits spricht meiner Ansicht nach das plötzliche Eintreten einer Blutung mit folgender, bleibender und sich steigernder Schmerzhaftigkeit beim Urinieren, während diese Funktion vorher ausdrücklich als schmerzlos und völlig normal angegeben wird, für ein sekundäres Ergriffensein, eine sekundäre Ulzeration der Urethralschleimhaut durch das von unten her vordringende Drüsencarcinom.

Dafür möchte ich auch den histologischen Befund geltend machen. Das völlige Fehlen von Wucherungsvorgängen des Epithels, sogar im Bereiche des ulzerierten Carcinoms (Fig. 2), und die vollständige Abwesenheit von Hornbildungen oder Zapfen von Plattenepithelien im ganzen Tumor, die sich, zumal die Affektion so nahe dem Orificium urethrae externum liegt, bei einer Mitbeteiligung der Mucosa gewiß an irgendeiner Stelle hätten nachweisen lassen.

Literatur. Im ganzen sind mir 32 Fälle primären Carcinoms der weiblichen Harnröhre aus der Literatur bekannt. 27 davon finden sich in der bereits erwähnten Arbeit von Ehrendorfer. Diese Arbeit gibt eine Zusammenstellung der bis 1899 beobachteten sicheren und wahrscheinlichen Fälle dieser Krankheit und fußt hauptsächlich auf einer ausführlichen französischen Arbeit von M. Wassermann [1]), worin in einer Monographie die, nach Ansicht des Verfassers pathologisch-anatomisch gleichwertigen, primären Oberflächen- und Drüsenkrebse der männlichen und weiblichen Harnröhre abgehandelt werden. Nach 1899 fand ich noch 5 Fälle.

1) M. Wassermann, Epithéliome primitif de l'urèthre. Thèse de Paris 1895.

Einen solchen von Schramm [1]), 3 Fälle von Zeitler [2]) und einen von Wichmann [3]).

Zunächst besteht noch keine definitive klinische Einteilung und pathologisch-anatomische Abgrenzung des vorliegenden Krankheitsbildes.

Während einer der ersten Beobachter, Melchiorj [4]), eine Unterscheidung in urethrale und periurethrale Carcinome angibt, wollte Winckel [5]) die periurethralen überhaupt den Vaginalcarcinomen zurechnen. Dietzer [6]) hält die sog. periurethralen Carcinome für echte Vulvacarcinome. Wassermann [7]) setzt als Bedingung für ein Epithéliome primitif de l'urèthre den Ausgang vom peripheren Teil, speziell dem Boden des Urethralkanals voraus und nimmt für die periurethralen Carcinome den Ursprungsort in den schon mehrfach erwähnten Urethralgängen an. Basse [8]) rechnet wieder einen sehr großen Prozentsatz der beschriebenen Tumoren zu den periurethralen und läßt nur 5 Fälle als primäre Urethralcarcinome gelten.

Hottinger [9]) endlich, dem die angeführten Einteilungen wegen einer mangelnden und pathologisch-anatomischen Grundlage nicht passen, unterscheidet eigentlich primäre, die spontan, ohne vorausgehende Schädigung der Gewebe im ganzen anatomischen Bereich der Urethra und solche, die auf dem präformierten Boden alter Strikturen traumatischen oder entzündlichen Ursprungs entstanden sind.

Das Gefühl der Unzulänglichkeit der heutigen Einteilung hat auch Ehrendorfer [10]). Er faßt wie Hottinger den Begriff des

---

1) Schramm J., Zur Casuistik der primären Harnröhrencarcinome des Weibes Arch. f. Gynäk. Bd. 58, S. 522 ff.

2) Zeitler F., Über Carcinom der weiblichen Harnröhre. Inaug.-Diss. Würzburg 1900.

3) Wichmann H., Ein Fall von isoliertem Carcinom der Urethra. Bruns Beiträge zur klin. Chirurgie Bd. 31, 1901, S. 193—199.

4) zit. b. Ehrendorfer a. a. O. S. 464.

5) zit. b. Ehrendorfer S. 464.

6) Dietzer W., Über Carcinome der weiblichen Urethra. Inaug.-Diss. Berlin 1893.

7) l. c.

8) O. Basse, Über das primäre Carcinom der Urethra beim Manne und beim Weibe. Inaug.-Diss. Göttingen 1897.

9) Hottinger, Über das primäre Carcinom der Harnröhre. Korr.-Blatt für Schweizer-Ärzte Bd. XXVII, 1897, Nr. 17 S. 513—521, Nr. 18 S. 552—560.

10) l. c.

Urethralcarcinoms rein anatomisch, unterscheidet aber doch zwischen primären Urethralcarcinomen, solchen die im Verlaufe der Urethra in deren Epithel oder Drüsen entstehen und solchen, „die von der äußeren Umrandung der Harnröhre ihren Ursprung nehmen“ [1]), und die er als Vulvo-Urethralcarcinome, Krebse des äußeren Harnröhrenanteils, bezeichnet, um damit den leicht mißzuverstehenden früheren Ausdruck „periurethral“ zu vermeiden.

Die Auffassung und Benennung Ehrendorfers hat m. E. einen prinzipiellen Fehler, denn es ist anatomisch unmöglich, eine scharfe Grenze zwischen Urethralschleimhaut mit einschichtigem Zylinderepithel, dem äußeren Urethralanteil mit Übergangsepithel und schließlich auch dem anschließenden typischen Plattenepithel der Vagina zu ziehen. Ganz abgesehen davon, daß unter pathologischen Verhältnissen und gerade bei Carcinomen so weitgehende Änderungen im Aussehen von Epithelien statthaben können, daß es unmöglich wird, ihren früheren Charakter noch zu erkennen. Solche Epithelmetaplasien finden sich unter anderem beschrieben und mit Literatur ausweisen belegt bei Suter [2]), daß die am stärksten veränderten Gewebsstücke auch jedesmal die zuerst betroffenen sind, wie Ehrendorfer [3]) hervorhebt, läßt sich auch bezweifeln. Jedenfalls würden lokale Zirkulationsstörungen und Entzündungsvorgänge leicht Anlaß zu falschen Schlüssen geben können.

Ließe sich Hottingers Vorschlag von der Entstehung auf präformiertem oder intaktem Boden durchführen, so wäre die Einteilung gewiß eine viel natürlichere ungezwungene, während es jetzt dem subjektivem Ermessen des Beobachters in allzuhohem Maße überlassen ist, im Zweifelsfalle die Affektion zu den urethralen, den vulvourethralen oder den Vulvacarcinomen zu rechnen.

Auch Wassermann, der sonst die Einteilung in urethrale und periurethrale Carcinome durchführt, sagt [4]), nachdem er die verschiedenen Fälle, die nach seiner Ansicht periurethrale genannt werden könnten, ausgeschaltet hat: Mais il nous paraît impossible, de séparer chez la femme l'épitheliome urethral de la tumeur periurethrale, les symptômes sont les mêmes dans les deux espèces. Er stößt sich ebenfalls an dem Ausdruck periurethrale Carcinome.

Ich für meinen Teil kann mich keiner der oben angeführten

1) l. c. S. 466

2) Suter E., Über einen Fall von primärem Plattenepithelcarcinom der Lunge. Inaug.-Diss. Zürich 1904.

3) l. c. S. 470.

4) l. c. S. 15.

Auffassungen anschließen. Doch glaube ich, auf Grund der besprochenen histologischen Verhältnisse, die Diagnose Drüsencarcinom der Urethra, aufrechterhalten zu können. Das klinische Bild und die notwendige Therapie werden durch die Frage kaum wesentlich beeinflußt.

Hält man sich an den histologischen Befund, so findet man in der Literatur 2 Fälle, die von Lahaye (Richet)[1]) und Soullier (Picqué)[2]), die einen dem unserigen sehr ähnlichen Bau aufweisen.

Im Falle Lahaye handelt es sich um eine 64jährige Frau, die vorher gesund gewesen sein will. Vor 25 Jahren hatte sie ein Uterusfibrom, das auf Sekalebehandlung zurückging. Seit cc. 18 Jahren Fluor albus. Mit 50 Jahren Menopause. Vor 5 Jahren Pruritus vulvae und Schmerzen beim Urinieren. Innerhalb des letzten halben Jahres bedeutende Vermehrung dieser Beschwerden. Es stellte sich ein starker Ausfluß ein, der erst schleimig war, in letzter Zeit aber den Charakter einer Blutung trug. Status: Es besteht eine sichtbare und fühlbare Verengerung des Vestibulums, bedingt durch eine Verhärtung der vorderen Wand. Nach links und oben sowie ganz um die Urethralöffnung herum, sieht man ein Geschwür mit verhärtetem Rande, das bei der leisesten Berührung blutet. Es scheint, daß das Geschwür an einzelnen Stellen auch auf die Harnröhrenschleimhaut übergeht. Ein Katheter wird eingeführt und unter dessen Leitung die Harnröhre durchgetastet. Die Infiltration durch den Tumor reicht vom Orificium externum noch $1^1/_2$ cm nach hinten, entlang der Harnröhre. — Der Tumor wurde auf einen eingeführten Metallkatheter umschnitten und die Urethra im Gesunden abgetragen. Der Heilungsverlauf ist ein guter. 5 Monate nach der Operation ist Pat. noch frei von Beschwerden. Ein Recidiv kann nach dieser Zeit noch nicht konstatiert werden. Die histologische Untersuchung zeigt folgendes[3]): La tumeur a été trouvée, formée uniquement de boyaux tapissés d'épithélium cylindrique sur plusieurs couches. Quand on considère une cavité isolément, on voit que l'épithélium est supporté par des végétations papillaires très irrégulières de forme et de dimensions très différentes. Tout autour des boyaux épithéliaux il existe des vaisseaux capillaires extrêmement dilatés, et même dans la partie profonde de la tumeur, de véritables hémoirrhagies interstitielles. — Sur la face libre, la tumeur est exulcerée et quelques cavités viennent s'ouvrir à la surface.

Diese Beschreibung stimmt gut zu unserem Befunde; auch hier (allerdings ausschließlich) Drüsenimitationen, mit mehrschichtigem Zylinderepithel ausgekleidet. Der Tumor sitzt seitlich in der Urethral-

1) Lahaye, Du caccer primitif du vestibule et de la vulve. Thèse de Paris 1888.

2) Soullier L., Du cancer primitif du méat urinaire chez la femme Thèse de Paris 1889.

3) Lahaye l. c. p. 11.

wand, hier links oben, und erstreckt sich auch ca. $1^1/_2$ cm entlang der Urethralwand. Das Epithel wird durch ihn emporgehoben.

Auch im Falle Lahaye haben wir die Ulzeration mit ihren klinischen (Harnbeschwerden, Blutung) und anatomischen (Öffnen der Schläuche an der Oberfläche, interstitielle Blutungen) Manifestationen.

Der Tumor wurde in derselben Weise wie in unserem Falle eliminiert, und ohne Störung der Funktion und ohne Recidiv läßt sich der Fall 5 Monate lang verfolgen.

Fall Soullier. Die Pat. ist 60 Jahre alt. Mit 17 J. verheiratet machte sie 2 normale Geburten durch. Vor 8 J. trat ein Uterusprolaps auf, wegen dessen eine Bandage getragen wurde. Vor $1^1/_2$ Jahren Leberkoliken mit Ikterus. In den letzten Wochen traten Schmerzen auf, die namentlich bei der Miktion stark waren. Dabei bestand Harndrang, so daß die Patientin oft 20—30 mal im Tag urinieren mußte. Status: Über dem prolabierten Uterus sitzt zwischen den kleinen Labien ein kleinnußgroßer, maulbeerähnlicher Tumor, der auf der Oberfläche schwärzliche Gewebsfetzen trägt. Von der Geschwulst geht ein derber Strang nach hinten ab. Die Urethralmündung befindet sich an der Spitze des prominenten Tumors. Es gelingt leicht, einen Katheter einzuführen. Drüsenanschwellungen bestehen nicht. Die operative Entfernung der Geschwulst im Gesunden geschah mittelst des Thermokauters in Narkose (Picqué). Die Patientin war 3 Monate später recidivfrei, doch bestand damals Incontinentia urinae.

Soullier beschreibt den gefundenen Tumor histologisch folgendermaßen [1]): La tumeur a le volume d'une noix; elle est grisâtre et sa consistance est assez dure. Le produit du raclage de la surface examiné au microscope présente quelques cellules épithéliales cylindriques. Après avoir fait durcir la pièce dans l'alcool absolu et avoir coloré la coupe au picrocarmin, on constate: la présence de plusieurs alvéoles séparées entre elles par du tissus conjonctif. Les alvéoles sont tapissés par des cellules épithéliales cylindriques contenant chacune un gros noyaux. — Dans le tissus conjonctif de la tumeur, autour des alvéoles, se trouvent de gros et nombreux vaisseaux dilatés, dont quelquesuns sont inflammés. On voit en particulier une grosse veine, dont les parvis sont infiltrées de cellules embryonnaires. A l'intérieur des vaisseaux on aperçoit de la fibrine dispasée en lames stratifiées.

Die Ähnlichkeit mit unserem Befunde ist wieder auffallend.

In allen 3 Fällen haben wir es mit Frauen zu tun, die schon seit Jahren jenseits der Menopause stehen. Während es sich im Falle Lahaye um eine Nullipara handelt, haben die beiden Patientinnen der anderen Fälle je 2 normale Geburten durch-

1) Soullier l. c. S. 11.

gemacht, in unserem Falle ausdrücklich ohne schwere Weichteilläsionen. Während bei den beiden Fällen Lahaye und Soullier Symptome von seiten des uropoetischen Apparates bereits Wochen vor der ersten Untersuchung bestanden, im Falle L. gegen den Schluß regelrechte Blutungen, haben wir bei unserer Patientin die starke spontane Blutung als primäres subjektives Symptom und erst in der Folge die brennenden Schmerzen und den Tenesmus, welch letzterer im Falle Soullier ebenfalls als äußerst quälend, oft 20 bis 30 mal pro Tag, angegeben wird.

Soullier ist übrigens auch der Ansicht, daß in seinem Falle die Ulzeration der Urethralschleimhaut erst in einem späteren Entwicklungsstadium der Neubildung eintrat; denn er schreibt[1]: la miction est difficile mais jamais impossible, ce qui semble démontrer que la muceuse urethrale reste intacte et n'est atteinte qu'à une période avancée du cancer.[2])

Makroskopisch und histologisch zeigt der Fall Soullier eine große Übereinstimmung mit dem unsrigen.

In beiden Fällen erscheint in der Schamspalte ein nußgroßer, schwarzroter, ulzerierter, mit gangränösen Gewebsfetzen bedeckter Tumor, der bei der leisesten Berührung blutet. Die Konsistenz des Tumors ist derb. Die Harnröhrenmündung liegt im Bereich der Neubildung. Die Urethra ist auf eine längere Strecke in den Prozeß mit einbezogen. Der Tumor erweist sich als Zylinderzellencarcinom.

Im Falle Lahaye haben wir eine etwas anders geartete Neubildung vor uns. Es überwiegt das infiltrative Wachstum und die oberflächliche Ulzeration. Gemeinsam ist wieder die histologische Struktur mit ausschließlich zylindrischen Epithelien, das Einbegreifen der Harnröhrenmündung und der Harnröhre selbst auf eine größere Strecke in die Geschwulst.

Nach allem dürfen wir wohl einen gemeinsamen Ausgangspunkt von den Schleimdrüsen der Urethra annehmen. Nur scheint unser Fall noch in einem etwas früheren Stadium zur Beobachtung gelangt zu sein, indem erst die untere Wand der Urethra ergriffen war, während die Neubildung in den beiden anderen Fällen das Orificium urethrae externum rings umfaßt hatte. Ein Übergang des Tumors auf den Blasenhals oder gar die Blase selbst, ein Fortschreiten gegen die Vagina oder das Beckenbindegewebe ist in keinem Falle zu konstatieren. Ebensowenig Metastasen.

1) Soullier l. c. p. 14.

2) Vergl. auch den histolog. Befund Lahayes S. 471.

Es handelt sich also um prognostisch, mit Rücksicht auf die feststehende Malignität der Affektion, noch relativ günstige Fälle. In der Tat zeigen die beiden Patientinnen von Lahaye und Soullier nach 3 resp. 5 Monaten noch kein Recidiv. Die unsrige ist noch nach 7 Monaten recidivfrei.

Winckel[1]) unterscheidet, nach dem Vorgang von Melchiorj[2]), dem wir die erste Beobachtung von Urethralcarcinom verdanken, 3 Entwicklungsstadien unserer Affektion, die klinisch und anatomisch zu trennen sind:

1. Die Neubildung hat ihren Sitz in der Urethra, geht jedoch nicht über diese hinaus. Der Tumor ist noch klein.

2. Sie reicht bis zur Beckenfascie, hat den Sphincter vesicae ergriffen, geht aber noch nicht über ihn hinaus.

3. Sie hat den Sphinkter überschritten und ist auf die Blase übergegangen.

Die Fälle der ersten Art kommen wohl seltener zur Beobachtung wegen der noch geringen oder erst kurz bestehenden subjektiven Symptome. Dennoch dürfen wir unsere 3 Fälle als noch im ersten Stadium stehend ansehen. Der Sphincter vesicae ist intakt. Beweis: Das völlige Fehlen der Incontinentia urinae vor der Exstirpation des Tumors in allen 3 Fällen.

Die bleibende postoperative Inkontinenz im Falle Soullier kann einerseits auf eine Verletzung des Sphinkter bei der Operation zurückgeführt werden; es wurde mit dem Thermokauter vorgegangen, oder, was ebensoleicht möglich wäre, auf eine sekundäre Einbeziehung des Schließmuskels in die Narbe, die ja, wieder wegen der Anwendung des Glüheisens, eine ausgedehnte sein mußte und lange Zeit zur Heilung per granulationem brauchte. Die letztere Ansicht, sekundäres Ergriffensein des Sphinkter, Dehnung durch Narbenzug und folgende Inkontinenz, vertritt auch Überschuß[3]); doch ging in den von ihm angeführten Fällen die Inkontinenz später wieder zurück.

Ist der Tumor erst einmal in das zweite Stadium übergetreten, so wird eine bleibende Incontinentia urinae mit allen ihren körperlichen und psychischen Folgen für die Patientin unausbleiblich sein und die Indikation zum operativen Eingreifen bedeutend reduzieren.

---

1) F. Winckel, Die Krankheiten der weibl. Harnröhre und Blase. Deutsche Chirurgie Lfg. 63, S. 56ff. u. a. a. O.

2) Melchiorj, zit. bei allen Autoren.

3) Überschuß Herm., Beiträge zur Lehre vom primären Carcinom der weiblichen Harnröhre. Inaug.-Diss. Würzburg 1891, S. 37.

Das dritte Stadium vollends stellt der Technik des Operateurs solche Hindernisse in den Weg, daß es, abgesehen von der durchaus ungünstigen Prognose einer solchen Operation bei einer gewiß schon hochgradig geschwächten und kachektischen Patientin, kaum möglich wäre, radikal zu operieren.

Es stellt sich deshalb auch die Prognose[1]) bei operativer Therapie im ersten Stadium praemissis praemittendis günstig, im zweiten durchaus ungünstig, im dritten absolut schlecht, und es ist darum operatives Eingreifen für das dritte Stadium zu verwerfen, höchstens im Notfalle eine Blasenfistel anzulegen. Im zweiten erscheinen Operationen nur dann gerechtfertigt, wenn besonders quälende Beschwerden der Kranken damit gelindert werden können (Kauterisation, Ätzung der Geschwüre).

Für das erste Stadium dagegen wird allgemein die energische Entfernung des Tumors im Gesunden empfohlen, und zwar unter den gegenwärtig angewandten Kautelen mit dem Messer und primäre Vereinigung der Wunden durch Naht.

Diesem Vorgehen wurde auch in unserem Falle gefolgt. Das Resultat ist ein in jeder Beziehung zufriedenstellendes.

Erklärung der Abbildungen auf Tafel VI.

Fig. I. Vergrößerung 300, nach einem mit Hämatoxylin gefärbten Paraffinschnitt, gibt eine Stelle des Tumors wieder, die noch schöne Drüsenimitationen (D) enthält. Die vorliegende, fast die ganze Höhe des Gesichtsfeldes einnehmende Drüsenimitation, wird von mehrschichtigem, hohem, palisadenartig angeordneten Zylinderepithel (C) gebildet, dessen Kerne in ungleicher Höhe stehen. Die zahlreichen Mitosen (M) sind mitunter vor die ruhenden Kerne gegen das Drüsenlumen vorgerückt.

Das hier noch stark entwickelte Stroma (S) zeigt neben spindligen Bindegewebszellen reichlich kleinzellige Infiltration.

Am Rande des Gesichtsfeldes sind noch Teile solider Krebszapfen Z sichtbar.

Fig. II. Vergrößerung 240, nach einem mit Hämatoxylin vorgefärbten, nachher mit von Giesonschem Pikrinsäure-Fuchsingemisch behandelten Paraffin-

---

1) Vergl. Ehrendorfer l. c., Melchiorj u. a.

Fig. 1.

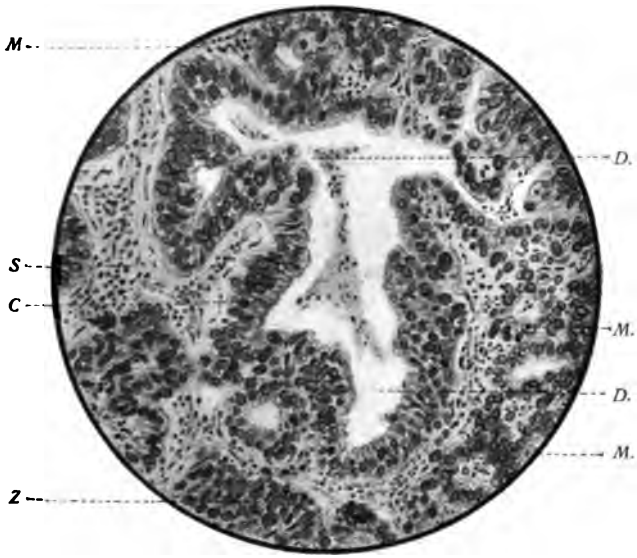

Fig. 2.

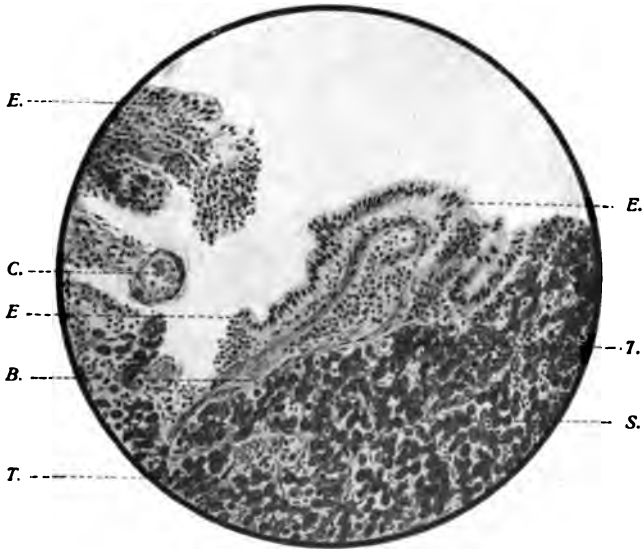

schnitt, zeigt das Verhalten des Tumors (T) zu den stehengebliebenen Resten des Schleimhautepithels (E), das aus regelmäßig angeordneten, in einer Lage stehenden, hohen Zylinderzellen besteht. Darunter liegt die kleinzellig infiltrierte Submucosa mit herdförmigen Blutungen (B) und dilatierten Capillaren (C), zwischen die sich bereits Tumorzellen einschieben. Das Stroma (S) des Carcinoms ist hier nur durch feine Bindegewebsfibrillen mit leichter, kleinzelliger Infiltration angedeutet. Der Tumor enthält nur solide Zellstränge, edoch keinerlei regressive Vorgänge an den großkernigen Zellen.

XXIV.

Aus der chirurgischen Universitätsklinik zu Greifswald.
(Direktor: Prof. Dr. P. Friedrich.)

Zur Ätiologie tumorverdächtiger Cysten der langen Röhrenknochen.

Von

Dr. P. Glimm.

(Mit 2 Abbildungen.)

I.

Knochencysten haben allein schon wegen ihres seltenen Vorkommens bei Chirurgen wie bei Pathologen stets besonderes Interesse gefunden. Trotz der Unterstützung durch das Röntgenbild begegnen der Stellung der Diagnose auch heute noch erhebliche Schwierigkeiten. Andererseits ist die Frage nach der Ätiologie der Knochencysten nicht immer in jedem Falle sicher zu beantworten.

Bekanntlich werden für ihre Genese verschiedene Ursachen verantwortlich gemacht. Durch die Untersuchungen Virchows[1]) ist die Entstehung einer Form der Cysten durch die Erweichung fester Tumoren mit Sicherheit erwiesen. Ebenso steht ihr Vorkommen bei entzündlichen Prozessen, bei der Arthritis deformans (Ziegler[2]), bei der Osteomalacie (Rindfleisch)[3]), bei der Ostitis fibrosa (v. Recklinghausen)[4]), außer Zweifel. Die durch Echinokokken im Knochen veranlaßten cystischen Veränderungen bilden natürlich für sich eine besondere Gruppe.

---

1) Monatsbericht der kgl. Akademie der Wissenschaft, Sitzung der physikalisch-mathematischen Klasse vom 12. Juni 1876. Virchow, Über die Bildung von Knochencysten.

2) Virchows Archiv Bd. 70.

3) Rindfleisch, Pathologische Gewebelehre.

4) v. Recklinghausen, Die fibröse oder deformierende Ostitis. Festschrift d. Assist. f. Rud. Virchow. Berlin 1891.

v. Recklinghausen hat mit Nachdruck auf den Zusammenhang zwischen Entzündung und Cystenbildung aufmerksam gemacht. Unbestritten geht aus allen Untersuchungen hervor, daß die Knochencystenbildung, abgesehen von den Kiefercysten, stets durch Resorptionsvorgänge, nicht durch Proliferation veranlaßt wird.

Vor 3 Jahren hat G. Koch[1]) in sehr übersichtlicher Weise alle Mitteilungen über Cysten in den langen Röhrenknochen, auch die über cystische Entartung des ganzen Skeletts, zusammengestellt.

Ich vermeide hier, auf die einzelnen Fälle näher einzugehen; sie finden sich in einer Tabelle später angegeben. Ich will nur schon jetzt hervorheben, daß sich die meisten Beobachter in der Erklärung der Entstehungsursache der gutartigen, solitären Cysten der langen Röhrenknochen, die uns zunächst interessieren sollen, der Auffassung Virchows angeschlossen haben.

Seit der Publikation von G. Koch sind noch verschiedene Beobachtungen mitgeteilt, in denen bezüglich der Ätiologie der Cysten zum Teil ein abweichender Standpunkt vertreten wird. Diese neuen Mitteilungen über Knochencystenbildungen will ich kurz aufführen.

Heineke[2]) berichtet über einen Fall von cystoider Entartung des ganzen Skeletts bei einer 24jährigen Arbeiterin. Auf Grund genauer mikroskopischer Untersuchungen glaubt er nicht, daß diese Cysten durch Erweichung fester Tumoren entstanden seien, sondern spricht sich für die Annahme einer allgemeinen Skeletterkrankung aus, die der Ostitis deformans von v. Recklinghausen nahe steht.

Auf dem vorjährigen Chirurgenkongreß hat Bötticher[3]) eine multilokuläre Cyste im oberen Humerusteil demonstriert. Das Präparat stammte von einer 25jährigen Frau. Die Cyste hatte sich angeblich nach einem Trauma entwickelt. Auf Grund klinischer Erscheinungen wurde ein Osteosarcom angenommen und eine Kontinuitätsresektion ausgeführt. Es ergab sich eine vielkammerige Cyste, deren Inhalt alte Blutgerinnsel bildeten. Die Wand der Cyste war stellenweise papierdünn. Die mikroskopische Untersuchung stellte den gutartigen Charakter der Cyste fest.

Die Wand der Cyste wird von derbem Bindegewebe eingenommen, das vereinzelt osteoides Gewebe zeigt. An wenigen Stellen findet man Nester und Züge von Spindelzellen mit großen, vielkernigen Riesenzellen. Hier und da enthält das fibröse Gewebe der Cystenwand auch etwas Schleimgewebe. Von Knorpelgewebe ist in der Wand der Cyste nirgends eine Spur zu entdecken.

---

1) Koch, Über Knochencysten in den langen Röhrenknochen. Langenbecks Archiv Nr. 68, 1902.

2) Heineke, Ein Fall von multiplen Knochencysten. Beiträge zur klin. Chirurgie 1903, Bd. 40, Heft 2.

3) Bötticher, Verhandlungen der deutschen Gesellschaft für Chirurgie. Berlin 1904.

Bötticher läßt die Frage nach der Entstehung der Cyste offen, glaubt aber Gewicht auf ein vorausgegangenes Trauma legen zu müssen.

Mönckeberg[1]) gibt als Ursache für diesen und für einen selbst beobachteten Fall eine Ostitis fibrosa an. Hier fanden sich bei einer 55jährigen Frau Cystenbildungen im ganzen Skelett; daher gehe ich nicht auf eine genauere Beschreibung ein.

Im 70. Band des Archivs für klinische Chirurgie beschreibt Beck einen weiteren Fall von Knochencyste, den ich genauer wiedergebe, weil einmal Beck eine neue Ansicht über die Art des Krankheitsprozesses entwickelt, andererseits es sich um eine allen Forderungen entsprechende Form von solitärer Cyste der langen Röhrenknochen handelt.

Bei einem 11jährigen Mädchen hatte sich im Anschluß an ein 1 Jahr vorausliegendes Trauma eine Anschwellung am oberen Drittel der rechten Tibia gebildet, die allmählich zunahm und Schmerzen machte. Im Röntgenbild zeigte sich das nach Becks früheren Angaben typische Bild der Knochencyste. Eine deutlich begrenzte, kartenblattdicke Cortikalis umrahmt eine völlig durchscheinende Ovalfläche von spindelförmiger Gestalt. Nirgendwo ist die Cohäsion der Rinde unterbrochen; die Epiphysen sind normal.

Bei der Operation fand sich eine apfelgroße Höhle mit glatter, bindegewebiger Wand. Der Inhalt bestand aus einer dünnen, sanguinolenten Flüssigkeit.

Mikroskopisch ergibt sich das auch bei 2 früher beobachteten Fällen konstatierte Verhalten. Die Knochentrabekel wie Marksubstanz der aus einzelnen Lamellen zusammengesetzten Cystenwandung sind in fibröses Gewebe umgewandelt. Dazwischen findet sich Granulationsgewebe. Um die Blutgefäße herum liegen viele Rundzellen und große mehrkernige Zellen. Ein epitheliales Stratum ist nicht zu erkennen.

Die Wandungen der Cyste werden durch starkes Zusammenpressen eingedrückt, wodurch die Höhle bedeutend verkleinert wird; Jodoformgazetamponade. In 3 Monaten ist die Heilung vollendet.

Beck ist der Ansicht, daß die Virchowsche Ableitung der Entstehung von Knochencysten vor der klinischen Beobachtung wohl kaum mehr standhalten kann. Beck sieht die echte Knochencyste als das Produkt einer entzündlichen Atrophie an, welche mit den rarefizierenden Erkrankungen, wie sie die Osteomalacie und namentlich die Rachitis darstellen, nahe verwandt ist.

Wie die Rhachitis stellt die Knochencyste eine Ernährungsstörung dar, welche durch gesteigerte Knochenabsorption charakterisiert ist und zuletzt zu einem Schwund eines Teiles des Knochengewebes führt. Die dem Periost zunächstliegende Cortikalschicht leistet der Absorption der Kalksalze am längsten Widerstand. Der Spongiosateil, welcher dem Epiphysenbezirk benachbart ist, zeigt sich als Sitz von Knorpelresiduen, die eine ausgesprochene Wucherungstendenz bekunden. Durch irgendeinen Reiz, besonders durch ein Trauma, wird diese Tendenz gesteigert, und es tritt eine entzündliche Atrophie ein, wie man sie im Gefolge von phlegmonösen oder arthritischen Prozessen, oder auch nach ausgedehnten Knochenbrüchen

---

1) Mönckeberg, Über Cystenbildung bei Ostitis fibrosa. Verhandl. der deutschen pathol. Ges. Berlin 1904.

findet. Allmählich verschwindet die Knochenstruktur der Spongiosa bis auf wenige Lamellen, und als Schmelzprodukt bleibt der Cysteninhalt, welcher die durch Rarefizierung nachgiebig gewordene Cortex allmählich auseinander treibt. Beck tritt besonders für die Verwandtschaft mit Rachitis ein, weil das Alter der Erkrankten wie die Vorliebe für die Epiphysengegend dafür sprechen.

Haberer berichtet im 76. Band des Archivs für klinische Chirurgie über 2 Fälle, die allerdings wieder nicht reine solitäre Cysten der langen Röhrenknochen darstellen. Im ersten Falle fanden sich bei einem 10 Jahre alten Patienten Cystenbildungen in beiden Oberschenkelknochen, im rechten Scheitelbein und im Kinnteile des Unterkiefers. Die durch Probeexcision ermöglichte mikroskopische Untersuchung ergab einwandsfrei die Diagnose eines Riesenzellensarkoms. Die Bildung der Cysten aus erweichtem Sarkomgewebe wurde dadurch sicher gestellt.

Der Verlauf war bisher bemerkenswert gut; weitere Neubildungen sind nicht aufgetreten.

Bei der zweiten Beobachtung bestanden bei einem 14jährigen Knaben, der sich dreimal den betreffenden Knochen früher gebrochen hatte, Cysten im oberen Drittel des rechten Humerus, einhergehend mit ziemlich beträchtlicher Auftreibung des Knochens und hochgradiger Rarefizierung der Cortikalis. Über die Ätiologie dieser Cyste konnte nichts mitgeteilt werden, da eine Operation nicht angängig war. Es handelte sich wohl jedenfalls um einen gutartigen Krankheitsprozeß, da ein Fortschreiten der Cystenbildung nicht beobachtet wurde.

In der Diskussion zu dieser auszugsweise auf der Naturforscherversammlung 1904 vorgetragenen Abhandlung berichtet Dreesmann[1]) über eine Cyste der Phalanx des Zeigefingers, die durch Auskratzung und Kauterisation dauernd geheilt wurde. Bei der mikroskopischen Untersuchung bestand der Verdacht auf bösartige Neubildung. Weiter hat Wohlgemut[1]) einen ähnlichen Fall, eine faustgroße Cyste, in der Tibia beobachtet, die nach Auskratzung heilte. Die mikroskopische Untersuchung ergab ein Osteofibrosarkom.

Mehr Interesse als diese Fälle bieten die von v. Mikulicz[1]) leider nur kurz in der Diskussion erwähnten 4 Beobachtungen, die wieder, wenigstens sicher teilweise echte Knochencysten betreffen. Leider konnte ich über dieselben keine weiteren Angaben erhalten, als sie der Diskussionsbericht bietet. Es handelt sich zweimal um isolierte Cysten im oberen Humerusende, einmal um Cystenbildung im oberen Femurende und eine gleichzeitige Veränderung in der Tibia, wenn auch in weniger deutlich ausgebildeter Form. Im 4. Falle war beiderseits das obere Femurende von der cystischen Degeneration befallen, daneben fanden sich noch an anderen Knochen ähnliche, aber weniger ausgeprägte Veränderungen. Die Diagnose war in allen Fällen erst durch das Röntgenbild mit Sicherheit gestellt worden. In 3 Fällen waren an der erkrankten Stelle Spontanfrakturen erfolgt. Bei einem vor 5 Jahren operierten Falle wurde die Cyste im oberen Humerusende eröffnet, ein kleines Stückchen der Cystenwand exstirpiert, in die Höhle Jodoformglyzerin injiziert und die Wunde primär geschlossen.

1) Zentralblatt für Chirurgie 1904, Nr. 46.

Nach 2 Jahren fand sich bei dem 6jährigen Knaben an Stelle der Cyste ein vollständig solider Knochen ohne Auftreibung. Dieser Zustand hat sich bisher nicht geändert.

v. Mikulicz ist auf Grund eigener Erfahrungen wie durch Literaturstudium zu der Überzeugung gelangt, daß die bisherigen Erklärungsversuche für dieses merkwürdige Leiden nicht zutreffen. Er wendet sich insbesondere gegen die Auffassung des Prozesses als Geschwulstbildung mit nachträglicher Erweichung. Als charakteristisch für die echten Cysten macht v. Mikulicz folgende Angaben:

1. Es ist eine Krankheit der Wachstumsperiode.

2. Die Erkrankung betrifft vorwiegend die langen Extremitätenknochen und zwar diejenigen Abschnitte, welche den Zonen des stärksten Wachstums entsprechen.

3. In den meisten Fällen spielt ein initiales Trauma eine Rolle; dasselbe liegt mehrere Monate, meist noch weiter zurück.

4. Es ist ein vollkommen gutartiger Prozeß.

Die Cystenbildung kommt ferner meist isoliert, in seltenen Fällen multipel in voneinander entfernt liegenden Skelettteilen vor. Neben vollkommener Cystenbildung findet man an anderen Stellen eine Art Vorstadium oder ein unentwickeltes Stadium, in welchem das Knochengewebe zum Teil durch Bindegewebe (osteoides Gewebe) mit zahlreichen Riesenzellen substituiert ist.

v. Mikulicz schlägt vor, diese Cystenbildung im jugendlichen Knochen als eine Krankheit sui generis von ähnlichen Prozessen streng zu trennen und ihr den Namen Osteodystrophia cystica zu geben.

Wie wir sehen, sind Beck und v. Mikulicz in der Deutung ihrer Fälle von echten Knochencysten eigene Wege gegangen, die von der Virchowschen Auffassung abweichen.

Und, wie ich glaube, spricht die klinische Beobachtung und die kritische Durchsicht der in der Literatur niedergelegten Fälle gegen die von Virchow von den meisten Autoren übernommene Erklärung dieses interessanten Krankheitsbildes.

Bevor ich weiter auf die Frage der Ätiologie eingehe, will ich die Beschreibung eines neuen in unserer Klinik behandelten Falles von Knochencyste geben.

Krankheitsgeschichte: Der 12 Jahre alte Knabe A. S. wurde am 5. XI. 1904 wegen Schmerzen im linken Oberschenkel in die chirurgische Klinik aufgenommen. Aus der Vorgeschichte ist zu bemerken, daß Pat. aus völlig gesunder Familie stammt. Er hat früher nie über Schmerzen im linken Bein geklagt, hat keine Rhachitis gehabt, ist vielmehr immer ganz gesund gewesen. Am 19. X. 1904 wurde er beim Spiel auf dem Schulhofe umgestoßen und fiel auf die linke Seite. Er empfand starke Schmerzen im linken Oberschenkel, mußte daher nach Hause getragen werden. Da der Zustand sich nicht besserte, trotz ärztlicher Bemühungen die Diagnose nicht klar gestellt werden konnte, erfolgte die Aufnahme in die Klinik.

Die Untersuchung ergab folgendes Resultat: S. ist mittelgroßer, gesund aussehender Junge von schlankem Knochenbau; die Muskulatur ist leidlich entwickelt; es besteht keine besondere Abmagerung. Die inneren Organe sind gesund. Der Urin ist frei von Zucker und Eiweiß, auch von Bence Jone'schen Eiweißkörpern. Zeichen überstandener Rachitis, hereditärer Lues fehlen. Etwa 6 cm unterhalb der Spitze des linken Trochanter maior fühlt man eine deutliche, spindelförmige, zirkuläre Knochenauftreibung von etwa 8 cm Länge. Die Auftreibung ist auf Druck schmerzhaft; Pergamentknittern läßt sich nicht nachweisen. Eine Veränderung in der Stellung des linken Beines besteht nicht; die Länge beider Beine ist gleich. Am linken Bein ist die Muskulatur schwächer entwickelt als rechts. Die Umfangsmaße betragen in der Höhe der Auftreibung beiderseits 38 cm, in der Mitte des Oberschenkels links $33^1/_2$ cm, rechts 35 cm. Sämtliche Bewegungen im linken Hüftgelenk sind normal weit ausführbar. Pat. kann nur wenige Schritte gehen und zieht das linke Bein stark nach. Die Leistendrüsen zeigen keine Vergrößerung.

Überschauen wir das Krankheitsbild, so wollen wir für die Diagnose folgendes festhalten: Bei einem sonst gesunden Jungen ohne Zeichen von Rhachitis oder Lues entwickelt sich scheinbar im Anschluß an ein leichtes Trauma eine schmerzhafte, zirkuläre Auftreibung am linken Oberschenkel dicht unter der oberen Epiphyse ohne Verkürzung des Beines, ohne Entzündungserscheinungen. Der Gedanke an eine Infraktion des Knochens infolge leichter Brüchigkeit war naheliegend.

Diese leichtere Brüchigkeit konnte durch einen Entzündungsprozeß chronischer Art, vielleicht Tuberkulose, durch einen Echinococcus oder durch einen Tumor oder Cyste, die sich im Knochenmark entwickelt hatte, bedingt sein. Da nervöse Störungen, allgemeine Knochenveränderungen fehlten, ließen wir die Möglichkeit einer allgemeinen Skeletterkrankung von vornherein fallen. Ebenso ließ das vorausgegangene Freisein von Beschwerden, das Fehlen jeglicher Entzündungserscheinungen den Schluß auf eine entzündliche Ursache der Knochenbrüchigkeit nicht zu. Zum Teil dieselben Momente und die spindelförmige, auf einen Teil des Knochens beschränkte zirkuläre Form der Auftreibung sprachen gegen einen Knochenechinococcus. Es konnte daher die Diagnose auf eine myelogene Neubildung oder Cyste eingeengt werden.

Das Röntgenbild (Fig. 1) unterstützte unsere Annahme. Dicht unter der oberen Femurepiphyse sieht man eine ovale, cystenartige Auftreibung des Knochens mit feinem Quereinbruchspalt unterhalb der Mitte. Dieser Spalt stellt die Infraktion dar und verläuft durch den unteren Teil der Auftreibung von außen oben schräg nach innen unten.

Die Cortikalis ist bis auf einen schmalen Saum zirkulär gleichmäßig verdünnt und hebt sich überall scharf von der Umgebung ab. Außer der Verdünnung zeigt sie völlige Unversehrtheit ihrer Form. Auffallend war die gleichmäßige Aufhellung der Mitte der Auftreibung ohne Schattenbildung. Das Periost ist an dem Prozeß nicht beteiligt; nur an der Bruchlinie sieht man einen sehr zierlich sich abhebenden, feinen, periostalen Callus.

Auch nach dem Röntgenbilde wagten wir die Frage, ob ein Sarkom oder eine solitäre Cyste vorläge, nicht mit Bestimmtheit zu entscheiden.

Wie wir später noch zeigen werden, läßt sich diese Frage auch nicht mit absoluter Sicherheit beantworten, wenn das Sarkom sich gleichmäßig im Mark entwickelt, die Cortikalis noch nicht durchbrochen und so keine Periostveränderungen veranlaßt hat.

Es wurde daher beschlossen, die Auftreibung durch Operation freizulegen, und die weitere Entschließung, ob konservative Behandlung oder Exartikulation im Hüftgelenk, bis nach der direkten Besichtigung aufgeschoben.

Fig. 1.

Operation am 9. XI. 1904 (Herr Professor Friedrich) zuerst mit, nachher ohne Blutleere: Spaltung in 15 cm Länge an der Außenseite des Oberschenkels bis auf den Knochen. Nach Zurückschieben des Periostes zeigt sich eine sehr dünne eindrückbare Knochenschalle, die sich leicht meißeln läßt. Durch wenige Meißelschläge wird eine etwa 12 cm lange, glattwandige, das ganze Mark einnehmende Höhle freigelegt, die nur durch einen kaum sichtbaren Spalt unterhalb der Mitte (Infraktion) unterbrochen wird. Die Höhle ist ausgefüllt von gelbroten, schleimigen Massen. Die Höhle wird, da es sich nur um eine gutartige Cyste handeln kann, bis in das normale Knochenmark hinein excochleiert. Die dünne Cystenwand wird an der Außenseite abgetragen. Nach Blutstillung mit dem Thermo-

kauter wird mit Jodoformgaze tamponiert. Von einer Plombierung wird schon deshalb Abstand genommen, weil es bis zum Abschluß der mikroskopischen Untersuchung wünschenswert bleibt, die ganze Höhle auf das Verhalten der Granulationsbildung dauernd direkt unter dem Auge behalten zu können.

Beim Aufheben des Patienten bricht die nur dünne Knochenschale wieder völlig durch, so daß ein Gipsverband, später ein Streckverband angelegt werden muß. Unter Belastung bis zu 25 Pfd. gelang es bald, die vorhandene Verkürzuug vollständig auszugleichen.

Am 15. XII. 1904 war die Fraktur fest; die Wunde hatte sich fast geschlossen. Am 13. I. 1905 konnte der Junge in ambulante Behandlung entlassen werden. Anfang Februar ist der letzte Granulationsrest überhäutet, die Wunde ist seitdem dauernd fest geheilt geblieben. Es besteht im August 1905 keine Verkürzung des linken Beines, der Gang ist normal; im Hüftgelenk ganz ungestörte Beweglichkeit. Das Röntgenbild zeigt, daß sich an Stelle der Cyste fester solider Knochen entwickelt hat.

Die mikroskopische Untersuchung rechtfertigte ebenso wie der weitere Krankheitsverlauf absolut unser Vorgehen. Es zeigte sich, daß die Wand der Cyste aus einem kernarmen, grobfaserigem Bindegewebe bestand. Zwischen den derben Bindegewebsfasern der Cystenwand fanden sich kleine Spaltbildungen, Hohlräume, die vielleicht als Vorstadium der Cystenbildung gelten konnten.

Der Inhalt der Cyste wurde von Blutzellen und Schleimsubstanz gebildet, in die sich von der Wand her feine spindel- und sternförmige Bindegewebszellen einschoben.

Das der Wand benachbarte Knochenmark war durch kernarmes Bindegewebe ersetzt; etwas weiter entfernt wurde das Bindegewebe kernreicher, es fanden sich Fettzellen, die von zahlreichen kleinen Bindegewebszellen umgeben waren. Ein Bild, wie wir es bei der Entzündung beobachten. Knorpelgewebe ließ sich an keiner Stelle nachweisen, dagegen osteoides Gewebe. Am Knochengewebe fielen die Resorptionsvorgänge, Auftreten von Howshipschen Lakunen und Osteoklasten besonders ins Auge. Stellenweise war das Bindegewebe der Cystenwand zellreicher, vom Typus des Granulationsgewebes, und enthielt sehr reichliches Blutpigment; es ist wahrscheinlich, daß diese Partien der Infraktionsstelle entsprechen. Zu erwähnen ist noch der gänzliche Mangel einer epithelialen Wandauskleidung.

Durch die Beschreibung ergibt sich wohl von selbst, daß wir auch mikroskopisch durchaus den Typus der gutartigen Cyste vor uns haben.

Röntgenaufnahmen des übrigen Skeletts haben uns den Nachweis gebracht, daß in keinem anderen Knochen Cysten oder cystenähnliche Veränderungen bestehen. Vielmehr läßt das übrige Skelett eine durchaus normale Beschaffenheit erkennen.

Bevor ich auf die für den vorliegenden Fall von solitärer Knochencyste zutreffende Ätiologie eingehe, will ich in einer kleinen Tabelle alle beschriebenen Fälle aufführen.

1. Alter: 56 J. — Sitz der Cyste: Oberarmkopf. — Genese: Chondrom. — Beobachter: Virchow, l. c.

2. Alter: 29 J., vor 18 Jahren erkrankt. — Sitz der Cyste: Femur, oberes Drittel. — Genese: Chondrom. — Beobachter: Körte (Wilms' Deutsche Zeitschrift f. Chir. Bd. 13.

3. Alter: 40 J. — Sitz der Cyste: Beide Femur, oberes Drittel. — Genese: Enchondrom. — Beobachter: Körte (Wilms), Deutsche Zeitschrift f. Chir. Bd. 13.

4. Alter: 18 J. — Sitz der Cyste: Femur, oberes Drittel. — Genese: Chondromatöse Wucherung. — Beobachter: Mießner, Inaug.-Diss. Erlangen 1884.

5. Alter: 14 J. — Sitz der Cyste: Femur, oberes Drittel. — Genese: Chondrom. — Beobachter: Schlange, Arch. f. klin. Chirurgie. Bd. 46

6. Alter: 18 J. — Sitz der Cyste: Femur, 2 Cysten. — Genese: Chondrom. — Beobachter: Schlange, Arch. f. klin. Chirurgie Bd. 46.

7. Alter: 7 J. — Sitz der Cyste; Femur, oberes Drittel. — Genese: Chondrom. — Beobachter: Schlange, Arch. f. klin. Chirurgie Bd. 46

8. Alter: 15 J. — Sitz der Cyste: Femur, oberes Drittel. — Genese: Gutartige Neubildung. — Beobachter: König, Arch. f. klin. Chirurgie Bd. 56.

9. Alter: 10 J. — Sitz der Cyste: Tibia, oberes Drittel. — Genese: Entzündlicher Prozeß. — Beobachter: Beck, American Journal of med. sciences Juni 1901.

10. Alter: 13 J. — Sitz der Cyste: Tibia, unteres Drittel. — Genese: Entzündlicher Prozeß. — Beobachter: Beck, American Journal of med. sciences, Juni 1901.

11. Alter: 5 J. — Sitz der Cyste: Femur, oberes Drittel. — Genese: Chondrom. — Beobachter: Helbing, Verh. d. deutschen Gesellschaft f. Chirurgie 1902.

12. Alter: 14 J. — Sitz der Cyste: Tibia. — Genese: Chondrom? — Beobachter: Schlange, Archiv f. klin. Chirurgie Bd. 36.

13. Alter: 12 J. — Sitz der Cyste: Tibia, oberes Drittel. — Genese: Chondrom? — Beobachter: Schlange, Archiv f. klin. Chirurgie Bd. 36

14. Alter: 18 J. — Sitz der Cyste: Tibia, oberes Drittel. — Genese: Chondrom? — Beobachter: Deetz, Inaug.-Diss. Straßburg 1898.

15. Alter: 25 J. — Sitz der Cyste: Humerus, oberes Drittel. — Genese: Trauma, Ostitis fibrosa. — Beobachter: Bötticher, l. c.

16. Alter: 15 J. — Sitz der Cyste: Femur, oberes Drittel. — Genese: Chondrom. — Beobachter: G. Koch, l. c.

17. Alter: 11 J. — Sitz der Cyste: Tibia, oberes Drittel. — Genese: Entzündlicher Prozeß. — Beobachter: Beck, l. c.

18. Alter: Unter 20 J. — Sitz der Genese: Humerus. — Genese: Osteodystrophia cyst. — Beobachter: v. Mikuliçz, l. c.

19. Alter: 4 J. — Sitz der Cyste: Humerus. — Genese: Osteodystrophia cyst. — Beobachter: v. Mikulicz, l. c.

20. Alter: Unter 20 J. — Sitz der Cyste: Femur. — Genese: Osteodystrophia cyst. — Beobachter: v. Mikulicz, l. c.

21. Alter: Unter 20 Jahren. — Sitz der Cyste: Beide Femur. — Genese: Osteodystrophia cyst. — Beobachter: v. Mikulicz, l. c.

22. Alter: ? — Sitz der Cyste: Multiple Cysten. — Genese: Fibrochondrome (Sarkome). — Beobachter: Froriep (Virchow) Chir. Kupfertafeln 1838. Bd. IX.

23. Alter: 82 J. — Sitz der Cyste: Multiple Cysten. — Genese: Myelogenes Sarkom. — Beobachter: Westphalen, St. Petersburger med. Wochenschrift Nr. 45 u. 46, 1889.

24. Alter: 6 J. — Sitz der Cyste: Femur, unteres Drittel. — Genese: Fibrosarkom? — Beobachter: Kehr, Deutsche Zeitschrift f. Chirurgie 1896.

25. Alter: 25 J. — Sitz der Cyste: Kleines Becken. — Genese: Chondrom. — Beobachter: Boström, Festschrift zur 56. Versammlung deutscher Naturforscher und Ärzte, Freiburg i. Br. 1883.

26. Alter: 30 J. — Sitz der Cyste: Calcaneus. — Genese: Chondrom. — Beobachter: Boström, Festschrift zur 56. Versammlung deutscher Naturforscher und Ärzte, Freiburg i. Br. 1883.

27. Alter: ? — Sitz der Cyste: 1. Phalanx des Mittelfingers. — Genese: Riesenzellensarkom. — Beobachter: Boström, Festschrift zur 56. Versammlung deutscher Naturforscher und Ärzte. Freiburg i. Br. 1883.

28. Alter: 12 J. — Sitz der Cyste: Humerus, ganze Diaphyse. — Genese: Cystoide Entartung des ganzen Skeletts? — Beobachter: Sonnenburg, Deutsche Zeitschrift f. Chirurgie Bd. XII, 1880.

29. Alter: 24 J. — Sitz der Cyste: Multiple Cysten. — Genese: Allgemeine Skeletterkrankung, verwandt der Ostitis deformans. — Beobachter: Heineke, l. c.

30. Alter: 55 J. — Sitz der Cyste: Multiple Cysten. — Genese: Ostitis fibrosa. — Beobachter: Mönckeberg, l. c.

31. Alter: ? — Sitz der Cyste: Multilokuläre Cysten. — Genese: Solide Neubildung. — Beobachter: Nelaton n. G. Koch, l. c.

32. Alter: ? — Sitz der Cyste: Multiple Cysten. — Genese: Allgemeinerkrankung. — Beobachter: Engel n. G. Koch, l. c.

33. Alter: 10 J. — Sitz der Cyste: Multiple (4). — Genese: Sarkom. — Beobachter: Haberer, l. c.

34. Alter: 14 J. — Sitz der Cyste: Humerus. — Genese: Gutartiger Prozeß? — Beobachter: Haberer, l. c.

35. Alter: ? — Sitz der Cyste: Tibia. — Genese: Sarkom. — Beobachter: Wohlgemut, l. c.

36. Alter: ? — Sitz der Cyste: Phalanx. — Genese: Bösartiger Tumor. — Beobachter: Dreesmann, l. c.

Wie wir aus der Tabelle leicht ersehen, finden sich unter den 36 Beobachtungen 15, die dem Bilde der echten, gutartigen Cysten der langen Röhrenknochen nicht entsprechen. Ich habe sie am Schluß der Übersicht aufgeführt. Teils verdanken diese Cysten ihre Entstehung der Erweichung einer bösartigen Geschwulst, teils handelt es sich um cystoide Entartung des ganzen Skeletts, um eine Allgemeinerkrankung. In weiteren Fällen haben sich die Cysten im Becken, Calcaneus, nicht in langen Röhrenknochen entwickelt.

Betrachten wir die übrigen 21 Mitteilungen bezüglich ihrer Ätiologie, so finden wir, daß in 10 Fällen die Entstehung auf eine Erweichung gutartiger Tumoren zurückgeführt wird. In 3 weiteren Fällen, die von Schlange, bez. von Deetz veröffentlicht sind, wird trotz des Fehlens von Knorpel und Tumorgewebe, dieselbe Genese als wahrscheinlich hingestellt. Nur für 8 Fälle wird als Ursache eine Entzündung angesprochen, die von Beck als ein der Rachitis nahestehender Prozeß, von v. Mikulicz als Osteodystrophia cystica und von Mönckeberg in dem Falle von Bötticher als Ostitis fibrosa bezeichnet wird.

Bei genauer Durchsicht der Erkrankungen, die auf einer Erweichung gutartiger Geschwülste beruhen sollen, ist mir aufgefallen, daß eigentlich kein Fall mit der Virchowschen Beschreibung, die den Anstoß zu dieser Deutung gegeben hat, genau übereinstimmt. Ich kann mir daher nicht versagen, auf die Darstellung des Falles von Virchow näher einzugehen.

Bei der Sektion einer an allgemeiner Sarkomatose gestorbenen Frau von 56 Jahren fand Virchow, wie er selbst sagt, zufällig eine dickwandige, ganz einfache Cyste im rechten Oberarmkopf, der sonst von Sarkommetastasen absolut frei war. Die Cyste hatte zu Lebzeiten, soweit sich feststellen ließ, keinerlei Erscheinungen gemacht. Eine Anschwellung oder Verdickung des Knochens hatte die Cyste in keiner Weise veranlaßt; sie stellte sich gewissermaßen als ein Defekt des Knochens dar. Sie war von umgekehrt flaschenförmiger Gestalt, 37 mm lang, 16 mm breit. Ihre innere Oberfläche erschien glatt, zeigte aber mehrere flache Vorsprünge und Buchtungen. Die Cyste gehörte mehr der Diaphyse als der Epiphyse des Humerus an. Ein noch deutlich erkennbares, queres Grenzblatt aus Knochengewebe, das durch die Spongiosa verlief, bezeichnete die Stelle des früheren Intermediärknorpels. Es liegt dicht oberhalb der Cyste und verschwindet lateralwärts in einer mäßig groben Spongiosa, welche den Zwischenraum zwischen Cyste und Knochenrinde ausfüllt. Am medialen Umfange der Cyste zeigte sich eine Gruppe kleiner Knorpelstücke, mitten in gelbes Knochenmark eingesenkt. Diese Knorpelstücke waren etwa hirsekorn- bis hanfkorngroß und lagen zum Teil isoliert im gelben Mark, teilhingen sie untereinander und mit der Cystenwand zusammen. Sie be-

standen aus Netzknorpel; sie ließen sich zum Teil leicht mit einer Nadel herausheben.

Von der äußeren Cystenwand ragen mehrere platte, bewegliche Blätter von faserknorpligem Aussehen ins Knochenmark hinein. Die feste Cystenwand besaß eine Dicke von 0,5—0,8 mm. Ihr lag eine lose gallertige, den Wandungen adhärente Masse auf, aus welcher sich eine klare, gelbliche Flüssigkeit auspressen ließ. Bei der mikroskopischen Untersuchung wurde nirgends Epithel wahrgenommen. Die Cystenwand selbst bestand aus einer sehr dicken, stellenweise fast homogenen und schwach glänzenden, an den meisten Stellen leicht streifigen, hier und da aus steifen, aber glatten Fasern zusammengesetzten Grundsubstanz.

Die Fasern hatten keine Ähnlichkeit mit den Fasern von Netzknorpel. Nach außen in den ausstrahlenden Blättern fand sich meist ein osteoider Gewebstypus: ganz kleine, sternförmige Höhlungen mit Zellen in einer glänzenden, kalklosen, homogenen Grundsubstanz.

Am Schlusse stellte Virchow als wichtigstes Ergebnis seiner Untersuchungen hin, daß in keinem Falle die Cystenbildung das primäre und wesentliche sei; vielmehr seien alle Fälle dieser Art als Umbildungsprodukte früher solid gewesener Neubildungen anzusehen.

Zugegeben, daß eine Reihe von Knochencysten in ihrer Entstehung auf die Ableitung Virchows zurückzuführen ist, so drängen sich doch Bedenken auf, diese Ursache als allein gültig anzusehen.

Richten wir zunächst unsere Aufmerksamkeit auf das Alter der an Knochencysten erkrankten Personen, so sehen wir, daß mit Ausnahme des Virchowschen Falles und eines von Körte (Nr. 3) die Cystenbildung stets im jugendlichen Alter, meist vor dem Ablauf des 16. Lebensjahres eingesetzt hat. Man muß danach sagen, daß die Cystenbildung fast ausnahmslos eine Erkrankung des jugendlichen, wachsenden Knochens darstellt.

Weiter ist bei allen Beobachtungen eine Auftreibung des Knochens an der erkrankten Stelle bemerkt; es hat eine Veränderung der äußeren Knochenform stattgefunden. Bei dem Virchowschen Falle ist äußerlich eine Auftreibung überhaupt nicht wahrnehmbar; vielmehr gleicht der Knochen ganz dem normalen.

Als besonders charakteristisch wird von allen Untersuchern die starke Verdünnung der Cortikalis hervorgehoben. Diese Verdünnung geht in einigen Fällen so weit, daß die Cortikalis nur noch die Dicke eines Kartenblattes besitzt. Die Cyste liegt zentral und hat sich gleichmäßig nach den Seiten ausgebildet. Beim Virchowschen Falle findet sich überhaupt keine Veränderung der Knochenrinde angegeben sie ist in ganzer Dicke erhalten. Die Cyste hat sich nicht auf Kosten der Compacta vergrößert; sie liegt wie ein Defekt im Knochen.

Wie ja bei dieser Entwicklungsform leicht zu verstehen ist, hat diese Cyste gar keine klinischen Erscheinungen gemacht; während in den anderen Fällen die Auftreibung, Schmerzhaftigkeit, die mit der Verdünnung der Cortikalis Hand in Hand gehende, geringere Widerstandsfähigkeit und leichtere Brüchigkeit erst zur Entdeckung der Cysten geführt hat.

Über eine Veränderung des benachbarten Knochenmarkes, das wie in unserem, auch in einigen anderen Fällen das Bild der fibrösen Umwandlung bietet, in weiterer Entfernung Entzündungserscheinungen zeigt, berichtet Virchow nichts, sondern es geht aus einigen Stellen seiner Beschreibung deutlich hervor, daß sich gelbes, also völlig normales Knochenmark in der Umgebung der Cyste fand.

Endlich möchte ich noch auf einen sehr wichtigen Punkt in der Differenz der Erkrankungsformen hinweisen, der besondere Aufmerksamkeit beansprucht; das ist das Fehlen jeglicher Gewebsteile, die auf das Vorherbestehen einer soliden Geschwulst Schlüsse gestatten.

Wir finden, daß in den 3 Fällen von Beck, in den 4 Fällen von v. Mikulicz, in dem von Bötticher mitgeteiltem Falle, in 2 Fällen von Schlange, denen sich der von Deetz beobachtete Fall von Knochencyste anschließt, nirgends ein Rest von Geschwulstgewebe bestand. Es wäre an und für sich sehr bemerkenswert, wenn diese Fälle, die die Hälfte der überhaupt beschriebenen echten Cysten der langen Röhrenknochen darstellen, so spät, grade zu einer Zeit in Erscheinung getreten wären, wo sich nicht einmal mehr eine Spur von Geschwulstgewebe nachweisen ließ.

Vielmehr ist der Schluß berechtigt und naheliegend, daß auch zu früherer Zeit keine Geschwulstbildung bestanden hat. Sehen wir doch bei Erweichungen von Chondromen sonst als Regel, daß sich Gewebsteile der ursprünglichen Art des Tumors erhalten haben.

Wenn es sich wirklich bei diesen Knochencysten um Einschmelzung von Chondromen gehandelt hat, so erkennen wir an und für sich keinen Grund für die Erscheinung, daß der Tumor sich gleichmäßig im Mark entwickelt und die Cortikalis so stark verdünnt hat. Und im Virchowschen Falle besteht ja auch eine derartige Veränderung nicht.

Wie ich nachzuweisen mich bemüht habe, finden wir tatsächlich zwischen dem Virchowschen Falle und den meisten späteren Mitteilungen tiefgehende Verschiedenheiten.

Da wir durch die Untersuchungen von Ziegler, Rindfleisch und v. Recklinghausen wissen, daß bei der Arthritis deformans, der Osteomalacie usw. also bei Entzündungsprozessen, die zum Teil auch

den oben beschriebenen ähnliche mikroskopische Veränderungen bieten, Cystenbildungen vorkommen, so ist man wohl berechtigt, auch für die Mehrzahl der solitären gutartigen Cysten in langen Röhrenknochen einen Entzündungsprozeß als Entstehungsursache derselben anzunehmen.

Gerade der von mir beschriebene Fall besitzt, wie ja ohne weiteres aus den Ausführungen zu ersehen und der Kürze wegen nicht wieder besonders darzustellen ist, die Gesamtheit der Veränderungen, die die Mehrzahl der Knochencysten von dem Virchowschen Falle unterscheiden. Und ich führe ihn daher ebenfalls auf einen Entzündungsprozeß zurück.

Wie man diese zur Cystenbildung führende Erkrankung benennen will, mag vorläufig dem Geschmack eines jeden überlassen bleiben. Die von v. Mikulicz beliebte Bezeichnung Osteodystrophia cystica gibt jedenfalls das Krankheitsbild recht gut wieder, und dürfte sich die Einführung dieses Namens wohl empfehlen.

Die Hauptcharakteristika der Erkrankung sind zusammengefaßt in den folgenden Sätzen enthalten:

Die Cystenbildung der langen Röhrenknochen ist eine Krankheit des jugendlichen Alters. Fast immer wird ein Knochen isoliert von der Erkrankung ergriffen. Sie zeichnet sich aus durch Gutartigkeit und ist nicht auf die Einschmelzung fester Tumoren zurückzuführen. Vielmehr ist sie als das Produkt einer Entzündung aufzufassen, die gewöhnlich dicht unter der Epiphysenlinie beginnend, eine fibröse Umwandlung des Knochenmarks und Entkalkung des Knochens herbeiführt. Durch ausgedehnte Resorptionsvorgänge bildet sich eine Höhle, die gleichmäßig wächst und auch die Cortikalis ergreift und verdünnt.

Wir müssen annehmen, daß die Cystenbildung wie bei der Osteomalacie den Abschluß der Erkrankung darstellt. Ein Trauma gibt wahrscheinlich nicht den Anlaß zu ihrer Entstehung, führt aber häufig infolge des dadurch bewirkten Bruches zur Entdeckung der Cysten. Der letzte Grund für die Entwicklung des Krankheitsprozesses liegt wohl in einer Ernährungsstörung und ist wie bei einigen anderen Erkrankungen der Knochen bisher noch nicht feststellbar. Er wird sich vielleicht erst durch das Studium des Krankheitsbeginns, der sich naturgemäß leicht der Beobachtung entzieht, ermitteln lassen. Im besonderen wird man darauf zu achten haben, ob sich des weiteren, wie Beck vermutet, verwandte Beziehungen zur Rachitis ergeben werden. Ebenso ist auf die

Stellung der Cysten zu versprengten Teilen des Epiphysenknorpels Rücksicht zu nehmen.

Daß das Röntgenbild uns für die Diagnose der Knochencyste eine sehr gute Hilfe und Förderung bietet, wird wohl niemand bezweifeln. Hingegen glaube ich nicht, daß wir uns ganz sicher auf das Röntgenbild verlassen dürfen. Der Gedanke ist doch naheliegend, und Helbing hat ihm schon Ausdruck gegeben, daß die Vortäuschung einer Knochencyste durch ein myelogenes Sarkom möglich ist. Auch beim Sarkom finden sich bisweilen in gewissen Stadien der Erkrankung keine Periostveränderungen; wir sehen vielmehr eine glatte, die Cortikalis gleichmäßig verdünnende Aufhellung von ovaler Gestalt im Zentrum des Knochens. Ja sogar tuberkulöse Abszesse der Diaphyse können, wenn die Bilder auch ganz gut sind, noch zu Verwechslungen mit Cysten Anlaß geben.

Beim leisesten Zweifel, der trotz des Röntgenbildes entsteht, wird wohl jeder Chirurg sich zur Probeincision entschließen, die sofort völlige Aufklärung gibt und eine Beeinträchtigung in der Behandlung des Krankheitsprozesses niemals schaffen kann, da ja stets eine operative Freilegung — mag die Erkrankung gutartig oder maligne sein — erforderlich ist.

Daß die Behandlung der Cysten der langen Röhrenknochen immer eine konservative sein muß, ergibt sich allein aus dem Studium der vorliegenden Mitteilungen. Ob man sich an unser Vorgehen halten oder sich besonderer Reizungs- und Unterstützungsmittel, wie sie decalcinierte Knochen, Elfenbeinstifte, Jodoformglyzerin usw. darstellen, bedienen will, spielt anscheinend für den Heilungsverlauf keine große Rolle.

II.

Eine cystenähnliche Erkrankung eines langen Röhrenknochens bot uns der 25 Jahre alte Inspektor W.

Seine Krankengeschichte ist folgende:

Herr W. ist hereditär nicht belastet, hat mit 19 Jahren einen Typhus überstanden, sich sonst stets völliger Gesundheit erfreut. Anfang Dezember 1902 glitt er auf einer Speichertreppe aus und fiel etwa 3 m weit herunter. Dabei schlug er mit der Vorderseite des rechten Schienbeins gegen den Geländerpfosten. Er blieb bewußtlos liegen. Über dem r. Schienbein war eine Verdickung und ein starker Bluterguß. Ein Bruch konnte nicht festgestellt werden. 3 Wochen lang mußte W. zu Bett liegen; dann konnte er noch hinkend etwas umhergehen. Ohne daß jemals Fieber bestanden hätte, wurde die Anschwellung über dem Schienbein eher größer, als daß sie sich verkleinerte. Die Geschwulst machte besonders in der Ruhe

Schmerzen. Der rechte Unterschenkel war abends meist etwas angeschwollen. Da W. in seiner Arbeitsfähigkeit infolge der Schmerzen behindert war, wurde er zur Entfernung der Geschwulst im Juli 1904 in die chirurg. Klinik aufgenommen. Die Untersuchung ergab folgenden Befund: W. ist ein mittelgroßer, gesund aussehender, schlank gewachsener, muskelkräftiger Mann ohne Eingeweidebrüche. Seine inneren Organe sind vollkommen gesund. Zeichen überstandener oder bestehender Lues fehlen. 10 cm unterhalb der Gelenklinie des rechten Kniegelenks sieht und fühlt man eine spindelförmige Verdickung der Tibia, die sich hauptsächlich an der Vorderseite entwickelt hat. Diese Verbreiterung besteht in etwa 10 cm Ausdehnung. Bei Druck werden Schmerzen geäußert. Der Knochen ist derb, glatt und nicht eindrückbar. Die Haut darüber ist völlig unbeteiligt und verschieblich. Irgendwelche Entzündungserscheinungen sind nicht vorhanden. Die rechte Tibia ist an der Stelle der Auftreibung $5\frac{1}{2}$ cm breit, die linke $3\frac{1}{2}$ cm.

Das Röntgenbild (Fig. 2) zeigte uns, daß die Schwellung durch eine in der durch Periostwucherung verbreiterten Cortikalis gelegene Höhle bedingt war, die sich von der Umgebung deutlich abhob. Ihre Form war annähernd oval; die durch sie bedingte Aufhellung war nicht ganz gleichmäßig. Die Länge betrug etwa 3 cm, die Breite $1\frac{1}{2}$ cm. Die der Markhöhle benachbarte Schicht der Cortikalis erscheint an der breitesten Stelle leicht eingedellt. Die Markhöhle selbst läßt gar keine Veränderungen erkennen.

Fig. 2.

Nach den Krankheitserscheinungen glaubten wir eine chronische Ostitis annehmen zu müssen, bei der sich um eine kleine, durch das Röntgenbild nicht sichtbar gemachte Nekrose der Cortikalis eine Granulations- oder Abszeßhöhle gebildet hatte. Immerhin hatte sich uns ein gleiches Bild noch nicht geboten, obwohl wir gerade an Osteomyelitis ein außerordentlich reiches Material besitzen.

Bei der Operation (Herr Professor Friedrich) wurde ein Längsschnitt über der Knochenauftreibung gemacht, das etwas verdickte Periost abgehebelt. Es liegt eine derbe, etwa $3\frac{1}{2}$ mm dicke Knochenschale frei, die sich ziemlich schwer meißeln läßt. Nach der Aufmeißelung findet sich ein mit Blut gefüllter, pflaumengroßer Hohlraum, in den von den Rändern feine Knochenleisten hineinwachsen, so daß die Wand der Höhle nicht glatt, sondern von spongiosaartiger Gestalt ist. Diese Höhle ist allseitig von starker Knochenwand umgeben, so daß es aussieht, als ob sich eine neue kleine Markhöhle gebildet hat. Die Höhle wird ausgelöffelt, und es zeigt sich, daß dieser mit Blut gefüllte Hohlraum mit der Markhöhle über-

haupt nicht in Verbindung steht. Die als hintere Wand dienende Cortikalis ist etwas rauh, ein wenig eingedellt und blutet leicht. Nirgends besteht eine Nekrose, nirgends läßt sich eine Spur von Granulationsgewebe oder Eiter nachweisen. Die vordere Wand der Höhle wurde glatt abgetragen und die Wunde durch Naht völlig geschlossen. Die Heilung erfolgte ohne jegliche Reaktion, Temperaturerhöhung usw. Ein kleiner Bluterguß verschwand bald unter Anwendung von Heißluftbehandlung und Massage. $3^1/_2$ Wochen nach der Operation konnte Herr W. beschwerdefrei entlassen werden. Die rechte Tibia fühlte sich glatt an; die lineare Operationsnarbe war nicht druckempfindlich. Nach brieflicher Mitteilung ist der Zustand auch später unverändert gut geblieben. Eine Anschwellung am Schienbein ist nicht wieder aufgetreten.

Die mikroskopische Untersuchung hatte folgendes Ergebnis: Die Wand der Höhle wird von feinen, neugebildeten Knochenbälkchen eingenommen, die zum Teil noch osteoiden Charakter besitzen. Zwischen ihnen dehnen sich weite, mit Blut gefüllte Räume aus, die auf manchen Gesichtsfeldern absolut dominieren. Nach der Mitte der Höhle zu werden die Bluträume immer größer. Die Mitte selbst wird von freiem, wenig verändertem Blute gebildet. Die Blutzellen sind kleiner, von mehr gelbbrauner Farbe und nehmen die Färbung mit Eosin nicht mehr so kräftig an. An den Rändern am Übergang in die Cortikalis tritt neugebildetes Knochengewebe auf mit Haversschen Kanälen, zackigen Knochenhöhlen. Neben einem Aufbau an Knochensubstanz, der sich durch reichliche Anhäufung von zarten Osteoblasten und das Auftreten zahlreicher Kerne auszeichnet, kommen in den meisten Präparaten Resorptionsvorgänge zur Beobachtung. Zahlreiche Riesenzellen fressen die dünnen Knochenbälkchen an und zeitigen das Bild der Howshipschen Lakunen. Knorpel, Bindegewebe, Granulationsgewebe wird an keinem Präparat wahrgenommen; nirgends begegnet man nekrotischen Gewebsabschnitten. Färbungen auf Bakterien nach Gram und mit Methylenblau gaben nur negative Resultate. Die Anlegung von Kulturen war leider unterlassen worden. Es konnte allerdings ein positiver Erfolg nicht mit einiger Wahrscheinlichkeit erwartet werden. Immerhin wäre auch dieser absolute Beweis für die Keimfreiheit der Höhle wünschenswert gewesen.

Wie haben wir uns dieses Krankheitsbild nun zu erklären? Eine Verwechslung mit einer echten Cyste der langen Röhrenknochen war von vornherein durch das Röntgenbild ausgeschlossen. Die Höhle hatte sich nicht zentral im Mark, sondern in der Cortikalis entwickelt, die nicht verdünnt, sondern im Gegenteil stark verdickt war. Außerdem fand sich ja bei der Operation keine Cyste mit glatter, bindegewebiger Wand.

Ebenso machte das Röntgenbild eine Verwechslung mit Sarkom und Lues unmöglich. Gegen eine tuberkulöse oder eitrige Osteomyelitis sprach der Operations- und mikroskopische Befund.

Ich glaube nun, in der Annahme nicht fehl zu gehen, daß durch das Trauma, das ja als ganz erheblich bezeichnet werden muß, eine

Infraktion der vorderen Tibiawand mit Absprengung eines kleinen Knochenstückes der Cortikalis hervorgerufen wurde. Natürlich entstand sofort ein subperiostaler Bluterguß. Die angegebene Anamnese spricht sehr für diese Auffassung. Der Verletzte konnte gleich nach dem Fall nicht auftreten, mußte 3 Wochen zu Bett liegen. Sofort wurde eine Anschwellung über der Tibia bemerkt, die nicht wieder verschwand. Es liegt weiter der Gedanke nahe, daß sich um das von mir supponierte Knochenstückchen eine erhebliche Knochenwucherung entwickelte, an dem sich Periost und auch in geringem Grade die Cortikalis beteiligten. Das Knochenstückchen war nun entweder so stark in seiner Ernährung geschädigt, daß es der Nekrose verfiel und als Reiz wirkte, oder es heilte zunächst an, um später doch noch, wie wir es bisweilen beobachten, der Resorption anheimzufallen. Dieser letztere Vorgang ist mir der wahrscheinlichere. Jedenfalls trat eine sehr intensive Knochenneubildung auf, die durch frühe Inanspruchnahme der verletzten Extremität weiter begünstigt wurde. Allmählich wurde nach allseitiger Umwucherung das Knochenstück resorbiert, und es setzt nun auch im neugebildeten Knochengewebe eine langsame Rückbildung ein, die aber doch nicht vollkommen wird, da ja, wie wohl schon jeder selbst empfunden hat, gerade das Schienbein häufigen Insulten ausgesetzt ist, so daß ein jeweiliges Aufflackern des aseptischen Reaktionsprozesses nicht verwunderlich ist.

Natürlich ist nicht von der Hand zu weisen, daß sich ähnliche Krankheitserscheinungen bei der durch abgeschwächte Kokken veranlaßten chronischen Osteomyelitis und Osteoperiostitis ergeben können. Und ich möchte hier das prägnanteste Beispiel anführen, das Kocher uns dafür gegeben hat. Kocher beschreibt auf Seite 88 seiner Vorlesungen über chirurgische Infektionskrankheiten [1]) folgenden Krankheitsfall:

Der 19jährige Pat. stieß sich vor 11 Jahren sein Bein an eine Schulbank, bekam Schmerzen und mußte deshalb $^1/_2$ Jahr das Bett hüten. Seither hat er stets Schmerzen gehabt. Das untere Tibiadrittel ist stark verdickt; keine Hautveränderung, bloß etwas Temperatursteigerung. Die Schwellung ist hart, druckempfindlich, am stärksten am Mall. intern.

Operation: Das Periost zeigt die Dicke von dickem Pappdeckel. Der Knochen ist sehr stark vascularisiert mit kleinen Granulationspünktchen. Die hyperämische Partie wurde abgemeißelt. Impfung auf Meerschweinchen zeigt, daß Tuberkulose ausgeschlossen ist. Bei einem ganz ähnlichen Fall ergab der pathol.-anatomische Befund: Es handelt sich um eine Wucherung

1) Basel und Leipzig 1895.

des Periosts mit Ablagerung eines jungen, sehr gefäßreichen Knochens auf die durch Vascularisation ebenfalls poröser gewordene alte Cortikalis.

Bei unserem Falle schloß sich die Erkrankung direkt an ein sehr heftiges Trauma an. Es zeigte sich im Verletzungsgebiet ein erheblicher Bluterguß und eine dadurch hervorgerufene Anschwellung. Eine Steigerung der Körpertemperatur trat während der Erkrankung nicht auf. Die mikroskopische Untersuchung hat auch nicht eine Spur von Granulationsgewebe ergeben, von dem zum Beispiel in dem erwähnten Fall von Kocher noch nach 11 Jahren Reste nachweisbar waren. Das Fehlen aller Residuen einer bakteriellen Entzündung, vereint mit den angeführten Krankheitserscheinungen und dem Verlauf, veranlaßt mich, bestimmt an meiner Auffassung festzuhalten, daß wir diese cystenähnliche Erkrankung als das Produkt einer traumatischen, nicht durch irgendwelche Mikroorganismen veranlaßten aseptischen Osteoperiostitis ansehen müssen. Da wir wissen, daß durch traumatische, proliferierende Entzündung Exostosenbildungen [1]), bei Knochenbrüchen ganz außerordentliche Callushypertrophien erzeugt werden, wird die von mir gegebene Erklärung der Ätiologie dieses Krankheitsprozesses als natürlich und berechtigt erscheinen.

Die bei der Periostitis albuminosa [2]) vorkommenden cystenähnlichen Hohlräume, die wohl am besten als alte Abszeßhöhlen angesehen werden, enthalten niemals reines Blut, sondern eine schleimige, fadenziehende, synoviaähnliche, bald mehr weiße, bald orangefarbene Flüssigkeit. Häufig werden außerdem die gewöhnlichen Eitererreger, auch Sequester dabei gefunden.

Nach Schlange [3]) beginnt die Periostitis albuminosa oft mit Schmerzen und Fieber, bisweilen auch schleichend. Es entwickelt sich nach Verlauf einiger Tage, nicht selten noch später, eine diffuse Schwellung im Erkrankungsbereich.

Mit unserem Krankheitsbilde hat diese Form der Osteomyelitis, wie sich schon aus diesem kurz angedeuteten Verhalten ergibt, ebensowenig Ähnlichkeit wie die von Garré [4]) besonders geschilderte, ebenfalls durch Eitererreger veranlaßte sklerosierende Osteomyelitis.

1) Schuchardt, Die Krankheiten der Knochen und Gelenke. Deutsche Chirurgie 1899.

2) Allgemeine Chirurgie v. Lexer, Tillmanns und oben.

3) Schlange, Über einige seltene Knochenaffektionen. Archiv f. klin. Chirurgie, Bd. 36.

4) Garré, Über besondere Formen und Folgezustände der akuten infekt. Osteomyelitis. Beiträge zur klin. Chirurgie, Bd. 10.

XXV.

Aus der chirurgischen Universitätsklinik in Lausanne, Schweiz.
(Vorstand: Prof. Dr. Roux.)

Über die bisherigen Resultate der verschiedenen operativen Eingriffe bei Cöcumtuberkulose und Appendicitis Tuberculosa — eine vergleichende Zusammenstellung.

Von

Dr. **Paul Campiche**,
I. Assistenten der Klinik.

Die Anregung zu dieser Arbeit verdanken wir unserem verehrten Lehrer und Chef Herrn Prof. Dr. Roux, der anläßlich einer von ihm über dieses Thema für den Internationalen Tuberkulose-Kongreß in Paris (Oktober 1905) geplanten Mitteilung uns den Auftrag erteilte, alle bis jetzt in der Literatnr bekannt gegebenen Resultate der wegen Cöcumtuberkulose ausgeführten Operationen zu sammeln und kritisch zu bearbeiten.

Dementsprechend wird unsere Publikation eine rein literarische sein und gar keine persönlichen Beobachtungen enthalten. Für solche verweisen wir auf die eben erwähnte Mitteilung des Herrn Prof. Dr. Roux (siehe Verhandlungen des Tuberkulosekongresses Paris 1905), zu welcher, als eine Ergänzung, folgender Aufsatz dienen soll, den wir auch nur in der Hoffnung veröffentlichen, er möchte vielen Chirurgen Zeit und Mühe ersparen, sollten sie zur Beurteilung ihrer eigenen Erfahrungen nach solchen Vergleichspunkten in der Literatur suchen.

Über die Tuberkulose der Ileo-Cöckalgegend liegen, mit den 80er Jahren des vorigen Jahrhunderts beginnend, bis heute ca. 200 Arbeiten (resp. Mitteilungen, Artikel usw.) vor. Auch in den letzten Jahren sind die Vorteile besonderer chirurgischer Eingriffe zur Bekämpfung dieses Leidens in wichtigen Aufsätzen und Dissertationen sehr eingehend besprochen worden (Pollack, Roskoschny, Nikolijski usw.). Dagegen hat unseres Wissens nur ein Autor

den Versuch gemacht, alle wegen Tuberculosis coeci vorgenommenen Operationen betreffs ihrer Resultate untereinander zu vergleichen und zwar Conrath in seinem umfassenden in den „Beiträgen zur klinischen Chirurgie (Band 21, S. 1, anno 1898) erschienenen Sammelreferat: Über die lokale chronische Cöcumtuberkulose".

Seit jener Zeit hat sich aber die Kasuistik der Erkrankung sehr erheblich vermehrt; namentlich diejenige der Darmausschaltung und Anastomose bietet immer mehr Material zur Prüfung, so daß eine ähnliche Arbeit, wie die Conrathsche, uns jetzt, nach sieben Jahren, wieder geboten erscheint.

Man wird uns vielleicht einwenden, daß es nicht ganz gerechtfertigt ist, so grundverschiedene Operationen mit voneinander sehr abweichenden Indikationen, untereinander vergleichen zu wollen? Das trifft wohl bis zu einem gewissen Grade zu, denn es gibt sicher viele Fälle, in welchen man nicht wählen kann und eine bestimmte Methode anwenden muß, auch wenn sie in gewissen Beziehungen den anderen nachsteht.

Und doch, abgesehen davon, daß es für den Chirurgen immer interessant ist, zu wissen, was sich bei einer und derselben Krankheit mit verschiedenartigen Eingriffen erzielen läßt, unterliegt die Indikationsstellung bei den verschiedenen Schulen immer bedeutenden Schwankungen; oft wird die angezeigte Grundbehandlung durch den betreffenden Operateur zugunsten eines von ihm vielgeübten Verfahrens eingeschränkt und modifiziert: wo der Eine ohne Zögern resezieren würde, läßt der Andere nur eine Entero anastomose zu; wo wieder einige sich mit einer einfachen Ileo-colostomie begnügen, halten Manche dieselbe für nutzlos und verlangen unbedingt eine totale Darmausschaltung, usw.

Unter solchen Umständen kann es nicht schaden, daß man die Erfolge und Nachteile jeder Methode für sich allein kennen lernt. Ist es doch in der Chirurgie oft vorgekommen, daß man unter zwei von ganz verschiedenen Gesichtspunkten aus vollzogenen Operationen am Ende nur diejenige beibehielt, welche bessere Resultate lieferte, womit die so gestellte Indikation sich dann auch als die richtige erwies. Im folgenden werden wir also versuchen, die Bilanz jeder Methode zu bestimmen, und zwar betrachten wir nacheinander:

I. Die Resektionen.
II. Die einfachen Anastomosen und die partiellen Darmausschaltungen.
III. Die totalen Darmausschaltungen.

IV. Die mehrfachen an einem Patienten wegen Cökaltuberkulose vorgenommenen Eingriffe.
V. Die Probelaparotomien und die einfachen Incisionen.
VI. Die Appendicktomien.

Um dem Leser volle Rechenschaft von dem vorhandenen Material zu geben, werden wir gezwungen sein, mehrere Tabellen im Text abdrucken zu lassen. Doch werden auf denselben alle unwesentlichen Details und auch die eigentlichen Krankengeschichten wegbleiben, damit wir uns möglichst kurz fassen, und lediglich auf die Frage der unmittelbaren und endgültigen operativen Resultate beschränken können.

I. Die Resektio ileo-coecalis wegen Tuberkulose.

In diesem Abschnitt sind der Reihe nach folgende Unterarten der Resektion berücksichtigt:

a) Die Resectio ileo-coecalis mit End- zu End-Naht (Anastomosis termino-terminalis).
b) „ „ „ „ mit seitlicher Implantation (Anastomosis termino-lateralis).
c) „ „ „ „ mit seitlicher Anastomose (Anastomosis latero-lateralis).
d) „ „ „ „ als zweizeitige Operation (Vorlagerungsmethode).
e) „ „ „ „ ohne Angabe über die Art der Anastomose.
f) „ „ „ „ mit Belassung eines widernatürlichen Afters.
g) Die partielle Resektion des Cöcums (Wandresektion).

Am Ende werden wir auch die Ergebnisse sämtlicher Resektionen zusammenfassen müssen.

a) Resectio Ileo-coecalis mit End- zu End-Naht.

1. Geschlecht, Alter: W. 23 J. — Name des Operateurs: Anglesio. — Datum der Operation: 23. V. 1903. — (Murphyscher Knopf — Resultat, bis 4 Wochen nach der Operation: g.[1]) — Endresultat: ? — Literatur: Ferrero, Klin. Chirurg. 1904, S. 893.

2. Geschlecht, Alter: M. 41 J. — Name des Operateurs:

1) g = geheilt.

Broca. — Datum der Operation: 28. VIII. 1891. — Tuberkulose anderer Organe: Alte Tbc. pulm. — Resultat, bis 4 Wochen nach der Operation: An Nahtinsuffizienz †[2]). — Literatur: Benoit: Diss. Paris 1893.

3. Geschlecht, Alter: M. 12 J. — Name des Operateurs: Broca. — Datum der Operation: 30. XI. 1892. — Tuberkulose anderer Organe: Alte Tbc. pulm. Darmfistel — Resultat, bis 4 Wochen nach der Operation: g. (mit Fistel). — Endresultat: † 5. V. 1896 beim Versuch, die Fistel zu schließen. — Literatur: Benoit, l. c.

4. Geschlecht, Alter: W. 44 J. — Name des Operateurs: Bouilly. — Datum der Operation: 6. XII. 1887. — Resultat, bis 4 Wochen nach der Operation: g. (mit Fistel, bis 1888). — Endresultat: Ende 1891 †. — Literatur: Bouilly, Fr. Chirurgenkongreß 1889.

5. Geschlecht, Alter: M. 34 J. — Name des Operateurs: Billroth. — Datum der Operation: 12. VII. 1889. — Tuberkulose anderer Organe: Allgemeine Tbc. — Resultat, bis 4 Wochen nach der Operation: An Septikämie †. — Literatur: Salzer, Arch. für klin. Chir. Bd. 48, 1892, S. 101.

6. Geschlecht, Alter: M. 39 J. — Name des Operateurs: Billroth. — Datum der Operation: 19. XII. 1889. — Resultat, bis 4 Wochen nach der Operation: g. — Endresultat: Mai 1891 noch gesund. — Literatur: Salzer, l. c.

7. Geschlecht, Alter: M. 54 J. — Name des Operateurs: Billroth. — Datum der Operation: 10. II. 1890. — Tuberkulose anderer Organe: Tbc. † carcin. coeci. — Resultat, bis 4 Wochen nach der Operation: g. — Endresultat: 14. VII. 1890. An Carcinomrecidiv †. — Literatur: Salzer, l. c.

8. Geschlecht: M. — Name des Operateurs: Billroth. — Datum der Operation: 26. II. 1891. — Tuberkulose anderer Organe: Tbc. pulm. — Resultat, bis 4 Wochen nach der Operation: g. — Endresultat: ? — Literatur: Salzer, l. c.

9. Geschlecht, Alter: M. 39 J. — Name des Operateurs: Bazy — Datum der Operation: 11. VIII. 1893. — Resultat, bis vier Wochen nach der Operation: An Nahtinsuffizienz †. — Literatur: Coquet, Diss. Paris 1894.

10. Geschlecht, Alter: W. 31 J. — Name des Operateurs: Beck. — Datum der Operation: III. 1891. — Resultat, bis 4 Wochen nach der Operation: g. — Endresultat: Sept. 1894 noch gesund. — Literatur: Magill, Annals of Surgery 1894, S. 643.

11. Geschlecht, Alter: M. 26 J. — Name des Operateurs: Billroth. — Datum der Operation: 17. XII. 1889. — Tuberkulose anderer Organe: Tbc. pulm. et vertebr. — Resultat, bis 4 Wochen nach der Operation: g. (Fistel). — Endresultat: 19. V. 1890 beim Versuch die Fistel zu schließen †. — Literatur: Salzer, l. c.

1) † = gestorben.

12. Geschlecht, Alter: W. 50 J. — Name des Operateurs: Czerny. — Datum der Operation: 13. XI. 1895. — Tuberkulose anderer Organe: Tbc. pulm. et perit. — Resultat, bis 4 Wochen nach der Operation: An Hämoptoë †. — Literatur: Schiller, Beiträge zur klin. Chir. Bd. 17, 1896, S. 619.

13. Geschlecht, Alter: M. 25 J. — Name des Operateurs: Czerny. — Datum der Operation: 15. V. 1896. — Murphyscher Knopf. — Resultat, bis 4 Wochen nach der Operation: An Tbc. peritonitis †. — Literatur: Schiller, l. c.

14. Geschlecht, Alter: W. 42 J. — Name des Operateurs: Czerny. — Datum der Operation: 28. VII. 1892. — Tuberkulose anderer Organe: Tbc. pulm. — Resultat, bis 4 Wochen nach der Operation: An Nephritis, Endokarditis (Kotfistel) usw. †. — Literatur: Schiller, l. c.

15. Geschlecht, Alter: M. 31 J. — Name des Operateurs: Czerny. — Datum der Operation: 5. III. 1892. — Tuberkulose anderer Organe: Tbc. recti. — Resultat, bis 4 Wochen nach der Operation: g. — Endresultat: 8. IV. 1892 an Blutung aus einem tbc. Rektalgeschwür †. — Literatur: Czerny, Beiträge zur klin. Chir. Bd. 9, S. 752.

16. Geschlecht, Alter: W. 24 J. — Name des Operateurs: Czerny. — Datum der Operation: 12. VI. 1886. — Resultat, bis 4 Wochen nach der Operation: g. — Endresultat: 3 Jahre später noch gesund. — Literatur: Czerny, l. c. Bd. 6, S. 73.

17. Geschlecht, Alter: M. 36 J. — Name des Operateurs: Czerny. — Datum der Operation: 8. III. 1893. — Resultat, bis 4 Wochen nach der Operation: An Nahtinsuffizienz †. — Literatur: Schiller, l. c.

18. Geschlecht, Alter: M. 31 J. — Name des Operateurs: Czerny. — Datum der Operation: 25. V. 1892. — Tuberkulose anderer Organe: Tbc. pulm. — Resultat, bis 4 Wochen nach der Operation: g. — Endresultat: 6. IX. 1896 ganz wohl, 23 Pfd. zugenommen. — Literatur: Czerny, l. c. Bd. 9. und Schiller, l. c.

19. Geschlecht, Alter: M. 54 J. — Name des Operateurs: Czerny. — Datum der Operation: 8. III. 1890. — Tuberkulose anderer Organe: Tbc. pulm. — Resultat, bis 4 Wochen nach der Operation: g. — Endresultat: 1892, leidet an Durchfall, Husten usw. — Literatur: Czerny, l. c. Bd. 9.

20. Geschlecht, Alter: M. 54 J. — Name des Operateurs: Czerny. — Datum der Operation: 30. VI. 1886. — Resultat bis 4 Wochen nach der Operation: Ureter während der Operation lädiert. Nephrektomie: An Peritonitis †. — Literatur: Czerny, l. c. Bd. 6.

21. Geschlecht, Alter: M. 26 J. — Name des Operateurs: Czerny. — Datum der Operation: 15. XII. 1891. — Tuberkulose anderer Organe: Tbc. pulm. — Resultat, bis 4 Wochen nach der Operation: g. — Endresultat: Leidet an Tbc. pulm., 14. VI. 1893 † (Schüller) l. c. — Literatur: Czerny, l. c. Bd. 9.

22. Geschlecht, Alter: W. 22 J. — Name des Operateurs Czerny. — Datum der Operation: 13. VI. 1892. — Resultat, bis 4 Wochen nach der Operation: g. — Endresultat: Heilung 8. IX. 1896 noch von Bestand. — Literatur: Czerny, l. c. Bd. 9.

23. Geschlecht, Alter: M. 30 J. — Name des Operateurs Czerny. — Datum der Operation: 11. II. 1888. — Tuberkulose anderer Organe: Tbc. pulm. — Resultat, bis 4 Wochen nach der Operation: g. — Endresultat: 1891 an Tbc. pulm. †. — Literatur Czerny, l. c. Bd. 6; Schiller l. c.

24. Geschlecht, Alter: W. 24 J. — Name des Operateurs Cullen. — Datum der Operation: 29. XI. 1902. — Resultat, bis 4 Wochen nach der Operation: g. — Endresultat: Wohl nach 1 Jahr und 3 Monaten nach der Operation. — Literatur: Cullen, Amer. Journ. med. Science 1904, S. 437.

25. Geschlecht, Alter: M. 6 J. — Name des Operateurs Cotterill. — Datum der Operation: 2. II. 1897. — (Knochenplatte.) — Resultat, bis 4 Wochen nach der Operation: g. — Endresultat: Nach mehreren Monaten noch gesund. — Literatur: Cotterill. Trans. Edinburgh med. Soc. 1897 (Juli).

26. Geschlecht, Alter: W. 56 J. — Name des Operateurs: Durante. — Datum der Operation: 1889. — Resultat, bis vier Wochen nach der Operation: g. — Endresultat: Heilung 1897 noch von Bestand. — Literatur: Margarucci, It Policlinico 1898.

27. Geschlecht, Alter: W. 65 J. — Name des Operateurs: Durante. — Datum der Operation: 1892. — Resultat, bis vier Wochen nach der Operation: An Nahtinsuffizienz †. — Literatur Margarucci, l. c.

28. Geschlecht, Alter: W. 37 J. — Name des Operateurs: Durante. — Datum der Operation: 1895. — Resultat, bis 4 Wochen nach der Operation: g. — Endresultat: Heilung 1897 noch von Bestand. — Literatur: Margarucci, l. c.

29. Geschlecht, Alter: W. 38 J. — Name des Operateurs: Durante. — Datum der Operation: 1896. — Resultat, bis 4 Wochen nach der Operation: g. — Endresultat: Heilung 1897 noch von Bestand. — Literatur: Margarucci, l. c.

30. Geschlecht, Alter: W. 32 J. — Name des Operateurs: Durante. — Datum der Operation: 1889. — Resultat, bis 4 Wochen nach der Operation: g. — Endresultat: 1892 an 2. Oper. wegen Recidiv †. — Literatur: Margarucci, l. c.

31. Geschlecht, Alter: W. 28 J. — Name des Operateurs: v. Esmarch. — Datum der Operation: 20. VIII. 1892. — Resultat. bis 4 Wochen nach der Operation: g. — Endresultat: ? — Literatur: Mockenhaupt, Diss. Kiel 1894.

32. Geschlecht, Alter: M. 27 J. — Name des Operateurs: Fink. — Datum der Operation: 30. VIII. 1889. — Resultat, bis 4 Wochen nach der Operation: g. — Endresultat: Heilung nach

mehreren Monaten noch von Bestand. — Literatur: Fink, Prager med. Wochenschr. 1890, S. 101.

33. Geschlecht, Alter: W. 22 J. — Name des Operateurs: Frank. — Datum der Operation: 23. VII. 1891. — Resultut, bis 4 Wochen nach der Operation: g. — Endresultat: ? — Literatur: Frank, Wiener klin. Wochenschr. 1892, S. 289.

34. Geschlecht, Alter: W. 22 J. — Name des Operateurs: Gehle. — Datum der Operation: 28. VI. 1898. — Resultat, bis 4 Wochen nach der Operation: g. — Endresultat: 1902 ganz gesund. — Literatur: Gehle, Beiträge zur klin. Chir. Bd. 34, 1902, S. 171.

35. Geschlecht, Alter: W. 30 J. — Name des Operateurs: Göschel. — Datum der Operation: 16. VI. 1894. — Resultat, bis 4 Wochen nach der Operation: g. — Endresultat: XI. 1894 an Tbc. pulmon. †. — Literatur: Göschel, Münchener med. Wochenschr. 1895, S. 251.

36. Geschlecht, Alter: W. 32 J. — Name des Operateurs: Gussenbauer. — Datum der Operation: 4. XII. 1882. — Resultat, bis 4 Wochen nach der Operation: An Nahtinsuffizienz †. — Literatur: Conrath, Beiträge zur klin. Chir. Bd. 21, S. 1.

37. Geschlecht, Alter: M. 32 J. — Name des Operateurs: Hofmokl. — Datum der Operation: 29. VI. 1890. — Resultat, bis 4 Wochen nach der Operation: g. — Endresultat: ? — Literatur: Hofmokl, Wiener klin. Wochenschr. 1890, S. 878.

38. Geschlecht: M. — Name des Operateurs: Hosmer. — Datum der Operation: I. 1904. — Murphyscher Knopf. — Resultat, bis 4 Wochen nach der Operation: g. — Endresultat: Sept. 1904 15 Pfd. zugenommen. — Literatur: Hosmer, North-western Lancet 1904, S. 346.

39. Geschlecht, Alter: W. 45 J. — Name des Operateurs: Julliard. — Datum der Operation: 8. VI. 1898. — Tuberkulose anderer Organe: Tbc. pulm. — Resultat, bis 4 Wochen nach der Operation: g. (Ureterfistel!). — Endresultat: Dezbr. 1898, noch gesund. — Literatur: Machard, Diss. Genf 1899.

40. Geschlecht, Alter: M. 14 J. — Name des Operateurs: Körte. — Datum der Operation: 23. VI. 1893. — Resultat, bis 4 Wochen nach der Operation: g. — Endresultat: 3. VI. 1894 an Tbc. periton. intestin. et pulmon. †. — Literatur: Körte, Deut. Zeitschr. f. Chir. Bd. 40, S. 559.

41. Geschlecht, Alter: W. 33 J. — Name des Operateurs: König. — Datum der Operation: 7. XII. 1891. — Resultat, bis 4 Wochen nach der Operation: g. — Endresultat: (?) Später 12 Pfd. zugenommen. — Literatur: Körte, l. c. Bd. 34, S. 65.

42. Geschlecht, Alter: W. 33 J. — Name des Operateurs: Krogius. — Datum der Operation: 30. VI. 1898. — Murphyscher Knopf. — Resultat, bis 4 Wochen nach der Operation: g

— Endresultat: XI. 1898 an den Folgen einer neuen[1]) Operation (Cholecystotomie) †. — Literatur: Krogius, Deut. Zeitschr. f. Chirurgie 1899, Bd. 52.

43. Geschlecht, Alter: W. 39 J. — Name des Operateurs: Legueu. — Datum der Operation: X. 1901. — Resultat, bis 4 Wochen nach der Operation: g. — Endresultat: V. 1905 noch ganz gesund. — Literatur: Dieulafoy, Sem. méd. 1902, S. 329.

44. Geschlecht, Alter: M. 34 J. — Name des Operateurs: Langton. — Datum der Operation: IX. ?. — Murphyscher Knopf. — Resultat, bis 4 Wochen nach der Operation: g. — Endresultat: Heilung nach 10 Monaten noch von Bestand. — Literatur: Fletcher, St. Bartholomeros Hosp. Reports 1896, S. 478.

45. Geschlecht, Alter: W. 21 J. — Name des Operateurs: v. Mikulicz. — Datum der Operation: 7. V. 1892. — Resultat, bis 4 Wochen nach der Operation: g. — Endresultat: 22. IX. 1892 an Pneumonie und Tbc. Darmgeschwüren †. — Literatur: Pollack, Diss. Breslau 1903.

46. Geschlecht, Alter: M. 18 J. — Name des Operateurs: Obalinski. — Datum der Operation: 12. II. 1891. — Resultat, bis 4 Wochen nach der Operation: g. — Endresultat: Nach 2 Jahren noch gesund. — Literatur: Obalinski, Arch. für klinische Chirurgie, Bd. 48, S. 1.

47. Geschlecht, Alter: M. 34 J. — Name des Operateurs: Routier. — Datum der Operation: 5. VI. 1894. — Resultat, bis 4 Wochen nach der Operation: An Anurie †. — Literatur: Coquet, Diss. Paris 1894.

48. Geschlecht, Alter: W. 22 J. — Name des Operateurs: Robson. — Datum der Operation: XII. 1897. — (Knochenplatte.) — Tuberkulose anderer Organe: Tbc. pulm. — Resultat, bis 4 Wochen nach der Operation: An Pleuritis †. — Literatur: Mayo Robson, Lancet 1902, II, S. 852.

49. Geschlecht, Alter: W. 14 J. — Name des Operateurs: Renton. — Datum der Operation: 1902. — Resultat, bis 4 Wochen nach der Operation: g. — Endresultat: Heilung nach 18 Monaten von Bestand. — Literatur: Renton, Glasgow. med. Journal 1903, S. 427.

50. Geschlecht, Alter: M. 21 J. — Name des Operateurs: Renton. — Datum der Operation: 1902. — Resultat, bis 4 Wochen nach der Operation: g. — Endresultat: Heilung nach 15 Monaten von Bestand. — Literatur: Renton, l. c.

51. Geschlecht, Alter: ?. — Name des Operateurs: Richelot. — Datum der Operation: 21. X. 1893. — Tuberkulose anderer Organe: Tbc. pulm. — Resultat, bis 4 Wochen nach der Operation: g. — Endresultat: ?. — Literatur: Baillet, Diss. Paris 1894.

52. Geschlecht, Alter: W. 41 J. — Name des Operateurs: Sachs. — Datum der Operation: 12. XI. 1891. — Resultat, bis

1) Fall von Krogius als „dauernd geheilt" gezählt.

4 Wochen nach der Operation: g. — Endresultat: ?. — Literatur: Sachs, Arch. für klin. Chir. Bd. 43, S. 429.

53. Geschlecht, Alter: M. 13 J. — Name des Operateurs: Schönborn. — Datum der Operation: 26. VII. 1893. — Kotfistel. — Resultat, bis 4 Wochen nach der Operation: An Collaps †. — Literatur: Zimmermann, Diss. Würzburg 1894.

54. Geschlecht, Alter: M. 32 J. — Name des Operateurs: Suchier. — Datum der Operation: 1. XI. 1887. — Resultat, bis 4 Wochen nach der Operation: g. — Endresultat: Heilung nach 20 Monaten noch von Bestand. — Literatur: Suchier, Berlin. klin. Wochenschr. 1889, S. 617.

55. Geschlecht, Alter: M. 15 J. — Name des Operateurs: Tricomi. — Datum der Operation: 18. VII. 1903. — Resultat, bis 4 Wochen nach der Operation: g. — Endresultat: ?. — Literatur: Palermo, Riforma. med. 1904, S. 1127.

56. Geschlecht, Alter: W. 19 J. — Name des Operateurs: Tricomi. — Datum der Operation: 28. I. 1904. — Murphyscher Knopf. — Resultat, bis 4 Wochen nach der Operation: g. — Endresultat: ?. — Literatur: Palermo, l. c.

57. Geschlecht, Alter: W. 15 J. — Name des Operateurs: Tricomi. — Datum der Operation: 1904. — Resultat, bis 4 Wochen nach der Operation: g. (2. Oper.). — Endresultat: ?. — Literatur: Palermo, l. c.

58. Geschlecht, Alter: W. 39 J. — Name des Operateurs: Tricomi. — Datum der Operation: 1904. — Murphyscher Knopf. — Resultat, bis 4 Wochen nach der Operation: g. — Endresultat: ?. — Literatur: Palermo, l. c.

59. Geschlecht, Alter: W. 28 J. — Name des Operateurs: Tricomi. — Datum der Operation: 1904. — Resultat, bis 4 Wochen nach der Operation: g. — Endresultat: ?. — Literatur: Palermo, l. c.

60. Geschlecht, Alter: W. 29 J. — Name des Operateurs: Tricomi. — Datum der Operation: 1904. — Murphyscher Knopf. — Resultat, bis 4 Wochen nach der Operation: g. — Endresultat: ? — Literatur: Palermo, l. c.

61. Geschlecht, Alter: M. 38 J. — Name des Operateurs: Trendelenburg. — Datum der Operation: 7. VIII. 1893. — Resultat, bis 4 Wochen nach der Operaton: g. — Endresultat: Heilung nach 1 Jahre noch von Bestand. — Literatur: Becker, Deut. Zeitschr. für Chir. Bd. 39.

62. Geschlecht, Alter: ?. — Name des Operateurs: Ullmann. — Datum der Operation: 1896. — (Kohlrübenplatte.) — Resultat, bis 4 Wochen nach der Operation: g. — Endresultat: ?. — Literatur: Ullmann, Centralbl. f. Chir. 1896, S. 1211.

63. Geschlecht, Alter: M. 39 J. — Name des Operateurs: Vautrin. — Datum der Operation: 4. III. 1897. — Resultat, bis 4

Wochen nach der Operation: g. — Endresultat: ?. — Literatur. Vautin, Fr., Chirurgen-Kongreß 1897, S. 447.

64. Geschlecht, Alter: W. 17 J. — Name des Operateurs: Weliaminoff. — Datum der Operation: XII. 1893. — Tuberkulose anderer Organe: Kotfistel. — Resultat. bis 4 Wochen nach der Operation: g. — Endresultat: ? — Literatur: Weliaminoff, Semaine méd. 1894, S. 48.

65. Geschlecht: W. — Name des Operateurs: Tédenat. — Datum der Operation: 7. I. 1890, — Resultat bis 4 Wochen nach der Operation: An Darmlähmung (?) †. — Literatur: Itié. Diss. Montpellier 1898.

66. Geschlecht, Alter: M. 25 J. — Name des Operateurs: Tédenat. — Datum der Operation: 8. VI. 1893. — Tuberkulose anderer Organe: Tbc. pulm. — Resulat, bis 4 Wochen nach der Operation: g. — Endresultat: I. 1895 an Haemoptoë †. — Literatur: Itié, l. c.

67. Geschlecht, Alter: W. 29 J. — Name des Operateurs Duret. — Datum der Operation: 13. V. 1904. — Resultat bis 4 Wochen nach der Operation: g. — Endresultat: ? — Literatur: Piet et Augier, Journal méd. de Lille 1904, S. 273.

68. Geschlecht, Alter: M. 12 J. — Name des Operateurs Pozza. — Datum der Operation: 24. V. 1898. — Resultat. bis 4 Wochen nach dez Operation: g. — Endresultat: ? — Literatur: Pozza, Supplemento al Policlinico 1899.

69. Geschlecht, Alter: W. 14 J. — Name des Operateurs: Crowder. — Datum der Operation: VIII. 1898. — Resultat bis 4 Wochen nach der Operation: g. — Endresultat: Heilung. Dezbr. 1899 noch von Bestand. — Literatur: Cronder, Amer. Journal med. Sciences 1900, S. 119.

70. Geschlecht, Alter: W. 32 J. — Name des Operateurs: Hartmann. — Datum der Operation: 18. III. 1893. — Resultat. bis 4 Wochen nach der Operation: g. — Endresultat: 1903 an Tbc. pulmon †. — Literatur: Hartmann, Fr. Chirurgen-Kongreß 1903.

71. Geschlecht, Alter: M. 48 J. — Name des Operateurs: Mouchet. — Datum der Operation: 27. III. 1901. — Resultat. bis 4 Wochen nach der Operation: An Kotfistel †. — Literatur: Alglave, Diss. Paris 1904.

72. Geschlecht, Alter: M. 21 J. — Name des Operateurs: Nash. — Datum der Operation: 1905. — Tuberkulose anderer Organe: Tbc. pleuritis. — Resultat bis 4 Wochen nach der Operation: g. — Endresultat: ?. — Literatur: Nash-Middlesex, Hospital Gazette, März 1905.

73. Geschlecht, Alter: W. 39 J. — Name des Operateurs: Antipas. — Datum der Operation: 11. XI. 1902. — Resultat. bis 4 Wochen nach der Operation: g. — Endresultat: 1905, ganz gesund Literatur: Autipas, Gaz. med. d'Orient. Dezember 1904.

74. Geschlecht, Alter: M. 9 J. — Name des Operateurs: Caird. — Datum der Operation: 1899. — Resultat, bis 4 Wochen nach der Operation: g. — Endresultat: 1905, ganz gesund. — Literatur: Caird, Scotish med. and chir. Journal. Januar 1904.

75. Geschlecht, Alter: W. 46 J. — Name des Operateurs: Caird. — Datum der Operation: 17. IX. 1903. — (Tbc. u. Krebs des Cöcum.) — Resultat, bis 4 Wochen nach der Operation: An akuter Manie †. — Literatur: Caird, l. c.

76. Geschlecht, Alter: W. 34 J. — Name des Operateurs: Caird. — Datum der Operation: 10. VI. 1902. — Resultat, bis 4 Wochen nach der Operation: (?) †. — Literatur: Caird, l. c.

Wir haben hier 76 Kranke, bei welchen die tuberkulöse Ileocökalklappe und das Cökum reseziert, und die freien Darmenden (einschließlich des hier von v. Mikulicz mit Vorlagerung operierten Falles Nr. 45) sofort mit zirkulärer Enterorrhaphie vereinigt wurden. — Bei 18 Patienten kam auch früher oder später eine Lungen-, bei 6 eine Darm- (resp. Bauchfell-) Tuberkulose zum Vorschein. Bei zwei anderen waren Carcinoma und Tuberculosis coeki zugleich vorhanden (Fälle von Billroth und Caird). (Außerdem enthält die Literatur ein drittes solches Beispiel, das von Crowder veröffentlicht wurde, in unseren Tabellen aber nicht figuriert, weil es irrtümlicherweise mit einfacher Incision behandelt wurde.)

Bei ganz wenigen Patienten war zur exakten Vereinigung der Därme entweder die schräge Durchschneidung des engeren Darmendes (Billroth) oder eine Duplikaturbildung im weiteren Lumen erforderlich. Der Murphysche Knopf kam hier ohne üble Folgen 8mal zur Anwendung; ein durch tuberkulöse Peritonitis verursachter Tod (Czerny) fällt dem Knopf wohl nicht zur Last. — 3 Kranke waren schon vor der Operation mit Fisteln behaftet, davon heilte nur einer (Weliaminow); ein anderer starb (Schönborn). Bei dem dritten kam es später zum Recidiv (Broca).

Operativ geheilt waren im ganzen 59, davon 4 mit einer (Kot)-Fistel. Bei einem handelte es sich um eine nach Durchschneidung des Harnleiters eingetretene Ureterfistel (Julliard). Nur bei einem von diesen 4 Patienten hatte die Fistel vor dem chirurgischen Eingriff bestanden (Broca).

Bis vier Wochen nach der Operation gestorben sind 17 mit folgenden Todesursachen: Nahtinsuffizienz und akute Peritonitis 6; Tuberkulose, überhaupt 4. Andere: 7 (zwei davon Fälle von Czerny und Mouchet mit Kotfisteln). — Bei einem an Collaps

verstorbenen Knaben waren bei der Obduktion sämtliche Organe frei von Tuberkulose (Schönborn).

Dauernd geheilt waren nach einigen Monaten 3; 5 Mon. 2; (hier ist auch der Fall von Krogius, Nr. 42, mitgezählt) 6 Mon. 1; 9 Mon. 1; 10 Mon. 1; 1 Jahr 2; 1 Jahr 3 Mon. 2; 1 Jahr 8 Mon. 3; 2 Jahren 4 (davon leidet einer an Husten und Durchfall!); 3 Jahren 3; 4 Jahren 4; 6 Jahren 1 (also zusammen 27).

Später gestorben, und zwar von 5 Wochen bis mehrere Jahre nach der Operation (ein Patient von Hartmann überlebte dieselbe 10 Jahre!), sind im ganzen 13. Allerdings fällt ein Tod (Tbc. und Carcinomrezidiv im Fall Billroth) der Tuberkulose kaum zur Last. — Außerdem sei hier noch bemerkt, daß 3 Kranke einem zweiten Eingriff erlagen, welcher bei dem ersten wegen eines Recidivs (Durante), bei den anderen wegen Kotfisteln vorgenommen wurden. — Unter den Todesursachen hat die Tuberkulose auch hier den Löwenanteil (7 von 13), so daß unter 76 Operierten die Tuberkulose (verschiedener Organe) allein im ganzen 11 mal den Tod herbeigeführt hat. Von den 76 wurden zur Zeit der Veröffentlichungen 19 vermißt.

b) Die Resectio ileo-coecalis mit seitlicher Implantation.

1. Geschlecht, Alter: M. 35 J. — Name des Operateurs: Billroth. — Datum der Operation: 10. VII. 1889. — Resultat, bis 4 Wochen nach der Operation: g. — Endresultat: ? — Literatur: Salzer, Arch. für klin. Chir. Bd. 43, S. 101.

2. Geschlecht, Alter: W. 28 J. — Name des Operateurs: Roux. — Datum der Operation: 10. V. 1890. — Resultat, bis 4 Wochen nach der Operation: g. — Endresultat: ? — Literatur: Roux. Revue med. suisse romande 1890 und 1891.

3. Geschlecht, Alter: M. 28 J. — Name des Operateurs: Körte. — Datum der Operation: 19. VI. 1894. — Resultat, bis 4 Wochen nach der Operation: g. — Endresultat: April 1895 41 Pfd. zugenommen! — Literatur: Körte, Deut. Zeit. für Chir. Bd. 40, S. 559.

4. Geschlecht, Alter: W. 21 J. — Name des Operateurs: Kraske. — Datum der Operation: 27. VI. 1900. — Resultat, bis 4 Wochen nach der Operation: g. — Endresultat: 30. IV. 1902 ganz gesund. — Literatur: Cohn, Diss. Freiburg 1902.

5. Geschlecht, Alter: M. 44 J. — Name des Operateurs: Maitland. — Datum der Operation: 29. I. 1901. — Resultat, bis vier Wochen nach der Operation: g. — Endresultat: ? — Literatur: Maitland, British med. Journal, May 11th 1901, S. 1138.

6. Geschlecht, Alter: W. 11 J. — Name des Operateurs: Gehle. — Datum der Operation: 2. III. 1901. — Resultat, bis

4 Wochen nach der Operation: An Collaps †. — Literatur: Gehle, Beiträge zur klin. Chir. Bd. 34, S. 171.

7. Geschlecht, Alter: W. 41 J. — Name des Operateurs: Schopf. — Datum der Operation: 19. X. 1902. — Resultat, bis 4 Wochen nach der Operation: g. — Endresultat: Heilung Januar 1903 noch von Bestand. — Literatur: Fröhlich, Wien. klin. Wochschr. 1904, S. 1344.

8. Geschlecht, Alter: W. 14 J. — Name des Operateurs: Schopf. — Datum der Operation: 27. X. 1902. — Resultat, bis 4 Wochen nach der Operation: g. — Endresultat: Später, 11 Pfd. zugenommen. — Literatur: Fröhlich, l. c.

9. Geschlecht, Alter: M. 17 J. — Name des Operateurs: Tricomi. — Datum der Operation: 6. VIII. 1902. — Resultat, bis 4 Wochen nach der Operaation: g. — Endresultat: ? — Literatur: Palermo, Riforma med. 1904, S. 1121.

10. Geschlecht: M. — Name des Operateurs: Legueu. — Datum der Operation: 20. XII. 1903. — Resultat, bis 4 Wochen nach der Operation: g. — Endresultat: V. 1905 Heilung noch von Bestand. — Literatur: Legueu (Persönliche Mitteilung).

11. Geschlecht, Alter: M. 54 J. — Name des Operateurs: Kraske. — Datum der Operation: 18. III. 1903. — Resultat, bis 4 Wochen nach der Operation: An Darmlähmung (?) und Kachexie †. — Literatur: Graepel, Diss. Freiburg 1903.

12. Geschlecht, Alter: M. 35 J. — Name des Operateurs: Jaboulay. — Datum der Operation: 8. X. 1903. — Resultat, bis 4 Wochen nach der Operation: g. — Endresultat: ? — Literatur: Patel, Lyon méd. 1903, S. 744.

13. Geschlecht, Alter: M. 35 J. — Name des Operateurs: Pilcher. — Datum der Operation: V. 1904. — Resultat, bis vier Wochen nach der Operation: g. — Endresultat: ? — Literatur: Pilcher, Brooklyn med. Journal 1905, S. 36.

14. Geschlecht, Alter: W. 13 J. — Name des Operateurs. Hermes. — Datum der Operation: 18. I. 1904. — Resultat, bis 4 Wochen nach der Operation: g. — Endresultat: ? — Literatur: Maeder, Diss. Leipzig 1904.

15. Geschlecht, Alter: W. 25 J. — Name des Operateurs: Hatch. — Datum der Operation: 19. X. 1898. — Resultat, bis 4 Wochen nach der Operation: An ? †. — Literatur: Hatch, Indian med. Gazette 1899, S. 43.

16. Geschlecht, Alter: M. 42 J. — Name des Operateurs: Ricard. — Datum der Operation: 5. II. 1904. — Resultat, bis 4 Wochen nach der Operation: g. — Endresultat: ? — Literatur: Alglave, Diss. Paris 1904.

Das freie Ileumende wurde 3 mal (Roux, Kraske, Pilcher) in das Colon transversum, sonst offenbar immer in das Colon ascendens

eingenäht. — Knöpfe wurden 4 mal gebraucht, 3 mal der Murphyschen (mit einem davon unabhängigen Todesfall) und 1 mal der Jaboulayschе; mit letzterem bildete sich eine Kotfistel, welche jedoch bald zuheilte. — Zwei Kranke (Kraske, Legueu) hatten schon vor der Operation eine Darmfistel, der letztere infolge einer Probelaparotomie. Der von Kraske Operierte ist gut geheilt; bei dem von Legueu bestand auch lange nach der Resektion ein kleiner Fistelgang. Außer diesem Fall finden wir noch zwei (Jaboulay, Hermes) im Anschluß an den chirurgischen Eingriff entstandene Kotfisteln, die sich jedoch nach einigen Tagen spontan geschlossen haben.

Kurz nach der Operation starben 3 Patienten. Doch keiner an Tuberkulose, auch keiner an Bauchfellentzündung. Hier ist die Tuberkulose unter 16 Kranken überhaupt nur 2 mal erwähnt.

Dauernd geheilt waren 5, einer hatte nach 9 Monaten 41 Pfund zugenommen (Körte). Ein an beiderseitigem Spitzenkatarrh leidendes Mädchen nahm ebenfalls in einigen Monaten 11 Pfund zu (Schopf). Die drei übrigen befinden sich nach resp. 3, 18 und 22 Monaten bei guter Gesundheit.

Die sonst ganz befriedigenden Resultate der seitlichen Implantation verlieren natürlich durch die hohe Zahl der vermißten (8) sehr an Wert.

c) Die Resectio ileo-coecalis mit seitlicher Anastomose.

1. Geschlecht, Alter: W. 51 J. — Name des Operateurs: Schönborn. — Datum der Operation: 14. II. 1894. — Resultat bis 4 Wochen nach der Operation: g. — Endresultat: ?. — Literatur: W. Jungherz, Diss. Würzburg 1896.

2. Geschlecht, Alter: W. 29 J. — Name des Operateurs: Wölfler. — Datum der Operation: 17. VIII. 1896. — Tuberkulose anderer Organe, Kotfisteln vor der Operation: Tbc. pulm., Kotfistel. — Resultat, bis 4 Wochen nach der Operation: g. — Endresultat: Heilung, IX. 1897 noch von Bestand. — Literatur: Conrath, Beitr. zur klin. Chir. Bd. 21, S. 1.

3. Geschlecht, Alter: W. 38 J. — Name des Operateurs: Tuffier. — Datum der Operation: 26. VI. 1897. — Resultat, bis 4 Wochen nach der Operation: g. — Endresultat: ?. — Literatur: Tuffier, Revue de gynéc. et chir. Abdom. 1897.

4. Geschlecht, Alter: M. 39 J. — Name des Operateurs: v. Mikulicz. — Datum der Operation: 25. VIII. 1898. — Resultat, bis 4 Wochen nach der Operation: g. — Endresultat: 16. XII. 1902 21 Pfd. zugenommen. — Literatur: Pollack, Diss. Breslau 1903.

5. Geschlecht, Alter: W. 45 J. — Name des Operateurs: v. Mikulicz. — Datum der Operation: 20. IV. 1899. — Resultat, bis 4 Wochen nach der Operation: g. — Endresultat: 12. I. 1903 58 Pfd. zugenommen. — Literatur: Pollack, l. c.

6. Geschlecht, Alter: W. 16 J. — Name des Operateurs: Schopf. — Datum der Operation: 1. II. 1902. — Resultat, bis 4 Wochen nach der Operation: An akuter Peritonitis infolge Darmgangrän †. — Literatur: Fröhlich, Wien. klin. Woch. 1904, S. 1344.

7. Geschlecht, Alter: W. 23 J. — Name des Operateurs: Calvini. — Datum der Operation: ?. — Resultat bis 4 Wochen nach der Operation: g. — Endresultat: ?. — Literatur: Hildebrandt's Jahresbericht 1903.

8. Geschlecht, Alter: W. 40 J. — Name des Operateurs: Sonnenburg. — Datum der Operation: 30. IX. 1903. — Resultat, bis 4 Wochen nach der Operation: g. (Fistel heilt zu). — Endresultat: ?. — Literatur: Maeder, Diss. Leipzig 1904.

9. Geschlecht, Alter: M. 22 J. — Name des Operateurs: Ruotte. — Datum der Operation: I. 1903. — Tbc. pulm. et intest., Kotfistel vor der Operation. — Resultat, bis 4 Wochen nach der Operation: g. — Endresultat: An tbc. Darmperforation III. 1903 †. — Literatur: Ruotte, Bull. soc. Chir. April 1903.

10. Geschlecht, Alter, W. 17 J. — Name des Operateurs: Routier. — Datum der Operation: XI. 1903. — Resultat, bis 4 Wochen nach der Operation: g. — Endresultat: ?. — Literatur: Routier, Bull. soc. Chir. 1903, S. 1089.

11. Geschlecht, Alter: M. 23 J. — Name des Operateurs: Kraske. — Datum der Operation: 28. III. 1903. — (Kotfistel vor der Operation). — Resultat, bis 4 Wochen nach der Operation: g. — Endresultat: ?. Literatur: Graepel, Diss. Freiburg 1903.

12. Geschlecht, Alter: W. 30 J. — Name des Operateurs: Footner. — Datum der Operation: VI. 1903. — Resultat, bis 4 Wochen nach der Operation: g. — Endresultat: Heilung nach 13 Monaten von Bestand. — Literatur: Footner, Lancet 1904, 11, S. 208.

13. Geschlecht, Alter: W. 45 J. — Name des Operateurs: Winselmann. — Datum der Operation: 1904. — Resultat, bis 4 Wochen nach der Operation: g. — Endresultat: ?. — Literatur: Winselmann, Wien. klin. Rundschau 1905, Nr. XIX.

14. Geschlecht, Alter: M. 43 J. — Name des Operateurs: Lecene. — Datum der Operation: 1904. — Resultat, bis 4 Wochen nach der Operation: g. — Endresultat: ?. — Literatur: Hartmann, Bull. soc. Chir. 1904, S. 1021.

15. Geschlecht, Alter: W. 31 J. — Name des Operateurs: Hartmann. — Datum der Operation: XI. 1904. — Resultat, bis 4 Wochen nach der Operation: g. — Endresultat: Heilung Mai 1905 noch von Bestand. — Literatur: Hartmann, l. c. S. 864.

16. Geschlecht, Alter: W. 27 J. — Name des Operateurs: Groß. — Datum der Operation: VIII. 1904. — Resultat, bis 4 Wochen nach der Operation: g. — Endresultat: Heilung nach 4 Monaten noch von Bestand. — Literatur: Gross et Sencert, Rev. med. del'Est. 1905. S. 57.

17. Geschlecht, Alter: M. 37 J. — Name des Operateurs: Cunéo. — Datum der Operation: 1904. — Resultat, bis 4 Wochen nach der Operation: g. — Endresultat: ?. — Literatur: Hartmann, l. c. S. 1021.

18. Geschlecht, Alter: M. 31 J. — Name des Operateurs: Tédenat. — Datum der Operation: 10. I. 1889. — Tbc. pulm. — Resultat, bis 4 Wochen nach der Operation: g. — Endresultat: Heilung nach 4 Jahren noch von Bestand. — Literatur: Itié, Diss. Montpellier 1898.

19. Geschlecht, Alter: W. 26 J. — Name des Operateurs: Tédenat. — Datum der Operation: 25. VII. 1891. — Tbc. pulm. (?). — Resultat, bis 4 Wochen nach der Operation: g. — Endresultat Juni 1894 ganz gesund. — Literatur: Itié, l. c.

20. Geschlecht, Alter: W. 37 J. — Name des Operateurs: Tuffiér. — Datum der Operation: 13. VII. 1897. — Resultat, bis 4 Wochen nach der Operation: An Collaps †. — Literatur: Itié, l. c.

21. Geschlecht, Alter: M. 37 J. — Name des Operateurs: Senn. — Datum der Operation: X. 1899. — Resultat, bis vier Wochen nach der Operation: g. — Endresultat: 6 Monate später an Recidiv †. — Literatur: Senn, Journ. of Amer. med. Assoc. 1899, XXX.

22. Geschlecht, Alter: M. 30 J. — Name des Operateurs: Gosset. — Datum der Operation: 2. XII. 1901. — Resultat, bis 4 Wochen nach der Operation: g. — Endresultat: ? — Literatur: Alglave, Diss. Paris 1904.

23. Geschlecht, Alter: W. 18 J. — Name des Operateurs: Delaunay. — Datum der Operation: IX. 1902. — Resultat, bis 4 Wochen nach der Operation: g. — Endresultat: IX. 1903 gesund. — Literatur: Delaunay, Fr. Chirurgenkongreß 1903.

24. Geschlecht, Alter: M. 52 J. — Name des Operateurs: Hartmann. — Datum der Operation: 17. III. 1902. — Resultat, bis 4 Wochen nach der Operation: g. — Endresultat: ? — Literatur: Hartmann, l. c.

25. Geschlecht: M. — Name des Operateurs: Hartmann. — Datum der Operation: 27. II. 1903. — Resultat, bis 4 Wochen nach der Operation: g. — Endresultat: ? — Literatur: Hartmann, l. c.

26. Geschlecht, Alter: W. 28 J. — Name des Operateurs: Tédenat. — Datum der Operation: 10. V. 1895. — Resultat, bis 4 Wochen nach der Operation: An Septikämie †. — Literatur: Itié, l. c.

Wie man schon aus den Daten ersieht, ist dies eine vorzüglich moderne Methode. Der Verschluß der beiden resezierten Darmenden erfolgte entweder durch eine Tabakbeutelnaht, oder jetzt auch vielfach unter Anwendung der Doyenschen Technik. Die seitliche Apposition wurde meistens zwischen Ileum und Colon ascendens, aber in zwei Fällen (Woelfler und Winselmann) auch zwischen Ileum und Colon transversum bewerkstelligt.

Ruotte bediente sich einmal des Murphyschen Knopfes für einen Patienten, der 2 Monate darauf an Perforationsperitonitis zugrunde ging, und bei einem von Senn mit seiner entkalkten Knochenplatte operierten Mann entwickelte sich nach 6 Monaten ein Recidiv.

Am gleichen Tag wie die Resektion machte Sonnenburg bei derselben Patientin eine Cholecystotomie und im Fall Footner ging infolge einer Fehldiagnose eine Nephropexie der Darmoperation voran!

Die Lungentuberkulose kam hier 4 mal vor, war aber nie die direkte Todesursache. Die Darmtuberkulose ist nur 1 mal erwähnt.

In 3 Fällen bestand schon vor der Operation eine Kotfistel, 1 mal allerdings (Ruotte) im Anschluß an eine wegen „Perityphlitis" gemachte Incision; auch hier wurde die Fistel durch den chirurgischen Eingriff, wie bei den zwei anderen, gut geheilt; leider starb der betreffende Mann später an Darmperforation (s. oben). — Eine weitere nach der Resektion aufgetretene Kotfistel (Sonnenburg) heilte in kurzer Zeit anstandslos.

Kurz nach der Operation starben 3 Patienten, einer davon an Gangrän einer Darmschlinge, ein anderer an Septikämie.

Dauernd geheilt waren nach 4 Mon. 1; 6 Mon. 1; 13 Mon. 1; 2 Jahren 2; 3 Jahren 1; 3 Jahren und 9 Mon. 1 (diese hatte 58 Pfund zugenommen, v. Mikulicz); 4 Jahren 1; 4 Jahren und 2 Mon. 1 (dieser hatte 21 Pfund zugenommen, v. Mikulicz); (also im ganzen 9).

Später gestorben sind 2; einer 2 Monate nach der Operation an Durchbruch eines Darmgeschwüres; der andere an einem Recidiv.

Bei den schönen unmittelbaren Erfolgen der Resectio mit nachfolgender Anastomosis latero-lateralis ist es sehr zu bedauern, daß auch in dieser Reihe von 26 Patienten so viele aus dem Gesichtskreis verloren gegangen sind.

d) Resectio ileo-coecalis mit „Vorlagerung" (zweizeitige Resektion) nach Mikulicz.

1. Geschlecht, Alter: M. 42 J. — Name des Operateurs: Demons. — Erste Operation: 16. V. 1895 Vorlagerung. — Zweite Operation: 21. V. 1895 Incision; 28. V. Abtragung des kranken Darmes. — Resultat, bis 4 Wochen nach der Operation: An $CHCl_3$ (?) †. — Literatur: Chavannaz und Charriére, J. de méd. de Bordeaux 1897, S. 271.

2. Geschlecht, Alter: M. 23 J. — Name des Operateurs: v. Mikulicz. — Erste Operation: 27. VII. 1899 Vorlagerung und Incision. — Zweite Operation: ? Sekundäre Darmnaht. — Resultat, bis 4 Wochen nach der Operation: g. — Endresultat: 27. IX. 1902 an „Appendicitis" (?) †. — Literatur: Pollack, Diss. Breslau 1903.

3. Geschlecht, Alter: M. 38 J. — Name des Operateurs: v. Mikulicz. — Erste Operation: 20. IX. 1899 Vorlagerung. — Zweite Operation: 23. IX. 1899 Abtragung des kranken Darmes. — Resultat, bis 4 Wochen nach der Operation: An Peritonitis † (alte Tbc. pulm.). — Literatur: Pollack. l. c.

4. Geschlecht, Alter: M. 45 J. — Name des Operateurs: v. Mikulicz. — Erste Operation: 8. XI. 1899 Vorlagerung. — Zweite Operation: 10. XI. 1899 Abtragung des kranken Darmes; 20. XII. 1899 Darmnaht. — Resultat, bis 4 Wochen nach der Operation: g. — Endresultat: 29. XII. 1902 25 Pfd. zugenommen. — Literatur: Pollack, l. c.

5. Geschlecht, Alter: W. 33 J. — Name des Operateurs: v. Mikulicz. — Erste Operation: 9. VIII. 1900 Vorlagerung mit sofortiger Resektion. — Zweite Operation: 15. IX. 1900 Darmnaht. — Resultat, bis 4 Wochen nach der Operation: g. — Endresultat: 12. I. 1903 12 Pfd. zugenommen. — Literatur: Pollack, l. c.

6. Geschlecht, Alter: M. 27 J. — Name des Operateurs: v. Mikulicz. — Erste Operation: 4. VIII. 1900 Vorlagerung mit sofortiger Resektion. — Zweite Operation: 8. X. 1900 Darmnaht. — Resultat, bis 4 Wochen nach der Operation: g. — Endresultat: 24. XII. 1902 ganz gesund. — Literatur: Pollack, l. c.

7. Geschlecht, Alter: M. 18 J. — Name des Operateurs: v. Mikulicz. — Erste Operation: 15. V. 1901 Vorlagerung mit gleichzeitiger Resektion. — Zweite Operation: 20. VII. 1901 Darmnaht. — Resultat, bis 4 Wochen nach der Operation: g. (Kotfistel.) — Endresultat: 18. XII. 1902 16 Pfd. zugenommen; Fistel zugeheilt (leidet an Tbc. pulm.). — Literatur: Pollack, l. c.

8. Geschlecht, Alter: M. 25 J. — Name des Operateurs: v. Mikulicz. — Erste Operation: 2. II. 1901 Vorlagerung mit sofortiger Resektion. — Zweite Operation: 3. VI. 1901 Darmnaht. — Resultat, bis 4 Wochen nach der Operation: g. — Endresultat: Heilung 1901 noch von Bestand (Verdacht auf Lungentuberkulose). — Literatur: Pollack, l. c.

9. Geschlecht, Alter: W. 14 J. — Name des Operateurs: v. Mikulicz. — Erste Operation: 8. V. 1902 Vorlagerung. — Zweite Operation: 2 Tage später, Abtragung des vorgelagerten Darmes. — Resultat, bis 4 Wochen nach der Operation: An akuter Peritonitis und Tbc. pulm. †. — Literatur: Pollack, l. c.

10. Geschlecht, Alter: W. 7 J. — Name des Operateurs: Caird. — Erste Operation: 1. VI. 1895 Vorlagerung und Resektion. — Zweite Operation: 5. VI. 1895 Darmnaht. — Resultat, bis 4 Wochen nach der Operation: g. — Endresultat: Heilung 1904 noch von Bestand. — Literatur: Caird, Edinburgh med. Journal 1895 und Scott. med. Journal 1904.

Diese Methode wurde von v. Mikulicz sehr warm empfohlen (Handbuch der praktischen Chirurgie 1902, Bd. III, S. 356) und wird fast ausschließlich von ihm geübt. (Außer seinen hier angeführten 8 Fällen haben wir einen neunten von ihm mit sofortiger Vereinigung der resezierten Darmenden einfach zu den Resektionen mit End- zu End-Naht gezählt.)

Das Verfahren besteht bekanntlich darin, daß man den Coecaltumor herausholt, „vorlagert", und die Bauchhöhle gegen denselben, durch exakte Naht des Peritoneums ringsum dicht abschließt. Dann wird entweder gleich oder in den folgenden Tagen die vorgelagerte Darmschlinge incidiert und abgetragen, und zum Schluß wird (ev. nach einigen Wochen) die sekundäre Darmnaht ausgeführt. Bemerkenswert ist, daß von den 4 Patienten, bei welchen die Resektion erst 2, resp. 2, 3, 5 Tage nach der Vorlagerung vorgenommen wurde, 3 starben, einer (Demons) vielleicht an Chloroformvergiftung, die zwei anderen (v. Mikulicz) an akuter Peritonitis. (Allerdings hatte man bei einem davon so viel herausgeschnitten, daß nur 130 cm Darm vom Pylorus bis zum After zurückblieben! [Pollack, l. c.]). Bei allen anderen (6), mit sofortiger Resektion der vorgelagerten Darmpartie Behandelten, war die Heilung tadellos; einer hatte während einiger Tage eine Kotfistel, welche jedoch spontan ausheilte (v. Mikulicz).

Von den 10 Kranken starben also 3 an den Folgen des chirurgischen Eingriffes, während ein vierter, laut Meldung der Angehörigen, drei Jahre später an „Appendicitis" zugrunde ging.

Vier Patienten waren auch lungenkrank. Einer nahm trotzdem nach der Operation 16 Pfd. an Gewicht zu.

Dauernd geheilt waren nach einigen Monaten 1 (Lungenauf Tuberkulose verdächtig); nach 18 Mon. 1 (dieser hatte 16 Pfd.

zugenommen); 2 Jahren 4 Mon. 1; 2½ Jahren 1 (12 Pfd. zugenommen); 3 Jahren 1 (25 Pfd. zugenommen); 9 Jahren 1 (Caird.

Sehr beachtenswert ist hier, daß Niemand vermißt wird!

e) Die Resectioileo-coecalis ohne Angaben über die Art der Anastomose.

1. Geschlecht, Alter: W. 17 J. — Name des Operateurs: Zahlmann. — Datum der Operation: 30. V. 1892. — Resultat, bis 4 Wochen nach der Operation: g. — Endresultat: ?. — Literatur: Zahlmann, Hospidalstidende 1892, Nr. 36 und Zentralbl. für Chir. 1893, S. 107.

2. Geschlecht, Alter: W. 30 J. — Name des Operateurs: Kümmell. — Datum der Operation: IV. 1895. — Resultat, bis 4 Wochen nach der Operation: g. — Endresultat: ?. — Literatur: Kümmell, Deutsche med. Wochenschr. 1896, S. 16 (cit. von Conrath).

3. Geschlecht, Alter: W. 43 J. — Name des Operateurs: Elbogen. — Datum der Operation: 28. VII. 1903. — Resultat, bis 4 Wochen nach der Operation: g. — Endresultat: ?. — Literatur: Elbogen, Wiener klin. Wochenschr. 1904, S. 999.

4. Geschlecht, Alter: W. 26 J. — Name des Operateurs: Elbogen. —. Datum der Operation: 4. III. 1903. — Resultat, bis 4 Wochen nach der Operation: g. — Endresultat: ?. — Literatur: Elbogen, l. c.

5. Geschlecht, Alter: M. 31 J. — Name des Operateurs: Duplay und Marion. — Datum der Operation: ?. — Resultat, bis 4 Wochen nach der Operation: An (?) †. — Literatur: Dieulafoy, Sem. méd. 1902, S. 329.

6. Geschlecht: M. — Name des Operateurs: Verney. — Datum der Operation: ? — Resultat, bis 4 Wochen nach der Operation: g. — Endresultat: Heilung nach 2 Monaten von Bestand. — Literatur: Verney, Niederland. T. v. Geneeskunde 1902 und Hildebrandts Jahresbericht 1903.

7. Geschlecht, Alter: W. 33 J. — Name des Operateurs: Kablukoff. — Datum der Operation: ?. — Resultat, bis 4 Wochen nach der Operation: g. — Endresultat: Nach 2½ Jahren an Tbc. pulm. et intestin. †. — Literatur: Nikolijski, Klinischer Vortrag Nr. 362.

8. Geschlecht, Alter: M. 44 J. — Name des Operateurs: Kablukoff. — Datum der Operation: ?. — Resultat, bis 4 Wochen nach der Operation: g. — Endresultat: Nach 3 Monaten an Tbc. pulm. †. — Literatur: Nikolijski, l. c.

9. Geschlecht, Alter: W. 28 J. — Name des Operateurs: Sklodowski. — Datum der Operation: ?. — Resultat, bis 4 Wochen nach der Operation: g. — Endresultat: ?. — Literatur: Sklodowski, Mitteilungen aus den Grenzgebieten, Bd. V, Heft 3 (cit. nach Nikolijski).

10. Geschlecht, Alter: M. 40 J. — Name des Operateurs: ?.

— Datum der Operation: ?. — Resultat, bis 4 Wochen nach der Operation: An (?) †. — Literatur: Nothnagel, Spez. Path. und Ther. Bd. XVII.

11. Geschlecht, Alter: M. 48 J. — Name des Operateurs: Tédenat. — Datum der Operation: ?. — Resultat, bis 4 Wochen nach der Operation: g. — Endresultat: Heilung nach 20 Monaten von Bestand. — Literatur: Tédenat, Fr. Chir.-Kongreß 1898.

12. Geschlecht, Alter: ?. — Name des Operateurs: Trebicki. — Datum der Operation: ?. — Resultat, bis 4 Wochen nach der Operation: g. — Endresultat: Heilung nach 3 Jahren von Bestand — Literatur: Weinberger, Wiener med. Wochenschr. 1902, Nr. 33.

Die meisten hier zusammengeworfenen Fälle waren uns nur im Referate zugänglich, und alle hatten das gemeinsam, daß bei ihnen die Art der Anastomose nicht genau zu ermitteln war. Wir konnten sie daher vorläufig in keine andere Gruppe aufnehmen; ihre tabellarische Darstellung hat auch keinen großen Wert und sie sind eigentlich nur deshalb hier aufgeführt, damit sie bei der Schlußzählung nicht etwa übersehen werden.

Aus unbekannter Ursache starben kurz nach der Operation zwei Kranke, bei einem (Duplay und Marion) war bei der Sektion keine Spur von Tuberkulose im Körper zu finden.

Der Patient von Verney hatte sich nach zwei Monaten so weit erholt, daß er sich einem zweiten chirurgischen Eingriff wegen tuberkulöser Dünndarmstenose unterziehen konnte; sein weiteres Schicksal wird leider nicht mitgeteilt.

Bei dem zweiten Fall von Kablukoff, bei dem eine Haemoptoë der Operation vorausging, ließ der tötliche Ausgang auch nicht lange (nur drei Monate) auf sich warten. Die Lungen- und Darmtuberkulose war es ebenfalls, welche seinen ersten Pat. nach $2^1/_2$ Jahren dahinraffte. Dauernd geheilt waren noch zwei, einer (Tédenat) nach 20 Monaten, der andere (Trebicki) nach 3 Jahren.

f) Resectio ileo-coecalis mit Belassung eines Anus praeternaturalis

1. Geschlecht, Alter: W. jung. — Name des Operateurs: Reclus. — Datum der Operation: 1890. — Resultat, bis 4 Wochen nach der Operation: g. — Endresultat: 2 Monate später, beim Versuch den Anus zu schließen †. — Literatur: Reclus, Clinique Chir. de la Petié 1894, S. 317.

2. Geschlecht, Alter: M. 18 J. — Name des Operateurs: Ceccherelli. — Datum der Operation: 12. IV. 1893. — Resultat,

bis 4 Wochen nach der Operation: g. — 24. IV. 1893 Darmnaht — Endresultat: IX. 1893 gesund. — Literatur: Antonietti, Il. Raccoglitore med. Nr. 1 u. 3, 1893.

3. Geschlecht, Alter: W. 39 J. — Name des Operateurs: Marie. — Datum der Operation: 26. IV. 1894. — Resultat, bis 4 Wochen nach der Operation: An akuter Peritonitis †. — Literatur: Coquet, Diss. Paris 1894.

4. Geschlecht, Alter: W. 33 J. — Name des Operateurs: Maydl. — Datum der Operation: 21. XI. 1894. — Resultate, bis 4 Wochen nach der Operation: g. (?) — Endresultat: XII. 1894 an Tbc., Darmgeschwüre †. — Literatur: Kukula, Arch. für klin. Chir. Bd. 60, S. 886.

5. Geschlecht, Alter: M. 63 J. — Name des Operateurs: Lediard. — Datum der Operation: XII. 1897. — Resultate, bis 4 Wochen nach der Operation: g. — Endresultat: II. 1897 an Kachexie †. — Literatur: Lediard, Lancet 1898, S. 408.

6. Geschlecht, Alter: M. 24 J. — Name des Operateurs: Caird. — Datum der Operation: V. 1900. — Resultate, bis vier Wochen nach der Operation: An (?) †. — Literatur: Caid, Scott. med. J. 1904.

Es handelt sich hier um keine regelrechte Methode, sondern mehr um einen Notbehelf, zu welchem einige Chirurgen in früheren Jahren ihre Zuflucht nehmen mußten, wenn sie nach beendeter Resektion zu spät die technische Unmöglichkeit erkannten, die Wiederherstellung der Darmkontinuität zu vollbringen, oder auch wenn der Zustand des Pat. das nicht mehr zuließ.

Dieses etwas „atypische" Verfahren scheint jedenfalls viele Opfer gefordert zu haben, und unsere Abkürzung „g." heißt hier nicht „geheilt", sondern einfach: „am Leben geblieben!"

Im Anschluß an diese Behandlung starben früher oder später von sechs Patienten fünf, und zwar einer an akuter Peritonitis (Marie); einer an dem Versuche, den künstlichen After nach zwei Monaten zu schließen (Reclus); einer an Kachexie (Lediard); einer aus unbekannter Ursache (Caird, hier hatten Ileuserscheinungen die Indikation zum chirurgischen Eingriff abgegeben); und der fünfte (Maydl) an tuberkulösen Darmgeschwüren; bei diesem letzten hatte die klinische Diagnose auf Krebs gelautet, und in dem Bestreben, sämtliche Mesenterialdrüsen zu exstirpieren war man gezwungen, sehr viel Gekröse und 284 cm gesunden Dünndarm zu opfern!! (s. Kukula, l. c.).

In den Fällen von Reclus und Marie waren die Aussichten infolge chronischer Lungentuberkulose überhaupt ungünstig.

Der einzige Geheilte ist ein 18jähriger Pat. von Ceccherelli, bei welchem die Darmnaht zwölf Tage nach der Resektion mit gutem Erfolg vorgenommen wurde. Dieser war fünf Monate später noch am Leben.

g) Partielle Resektion des Cöckum (Wandresektion) (Tabelle VII).

1. Geschlecht, Alter: M. 21 J. — Name des Operateurs: Péan. — Datum der Operation: 5. VIII. 1892. — Resultat, bis 4 Wochen nach der Operation: g. — Endresultat: Heilung nach 1 Jahr von Bestand. — Literatur: Benoit, Diss. Paris 1893.

2. Geschlecht, Alter: M. 25 J. — Name des Operateurs: Czerny. — Datum der Operation: 17. XII. 1886. — Resultat, bis 4 Wochen nach der Operation: g. (mit Fistel). — Endresultat: ?. Literatur: Czerny, Beiträge zur klin. Chir. Bd. VI.

3. Geschlecht, Alter: W. 17 J. — Name des Operateurs: Czerny. — Datum der Operation: 17. VII. 1890. — Resultat, bis 4 Wochen nach der Operation: g. (mit Fistel). — Endresultat: ?. — Literatur: Czerny, l. c. (Bd. IX).

4. Geschlecht, Alter: M. 22 J. — Name des Operateurs: Socin. — Datum der Operation: 1888. — Resultat, bis vier Wochen nach der Operation: g. — Endresultat: ?. — Literatur: Sachs, Arch. für klin. Chir. Bd. 43.

5. Geschlecht, Alter: M. 28 J. — Name des Operateurs: Richelot[a]. — Datum der Operation: 19. I. 1891. — Resultat, bis 4 Wochen nach der Operation: g. — Endresultat: ?. — Literatur: Richelot, Bull. Soc. Chir. 1892.

6. Geschlecht, Alter: M. 20 J. — Name des Operateurs: Richelot[b]. — Datum der Operation: 29. VI. 1891. — Resultat, bis 4 Wochen nach der Operation: g. — Endresultat: Heilung Februar 1892 noch von Bestand. — Literatur: Richelot, l. c. S. 243.

7. Geschlecht, Alter: W. 25 J. — Name des Operateurs: Sonnenburg. — Datum der Operation: II. 1897. — Resultat, bis 4 Wochen nach der Operation: g. — Endresultat: ?. — Literatur: Born, Diss. Berlin 1897.

8. Geschlecht, Alter: W. 10 J. — Name des Operateurs: Ménard. — Datum der Operation: 18. VI. 1898. — Resultat, bis 4 Wochen nach der Operation: An (?) †. — Literatur: Cathelin, Presse méd. 1898, II, S. 30.

Unter Wandresektion des Cöcum gegen Tuberkulose versteht man die Excision eines kleinen einzigen Herdes aus der Wand des Blinddarmes oder die Exstirpation eines in das Cöcum führenden Fistelganges, mit Anfrischung der Ränder und nachfolgender lineärer Naht der Darmwunde. —

Nach nebenstehender Tabelle erscheint dieser Eingriff sehr gutartig, vorausgesetzt, daß es den Geheilten und später Vermißten (5 von 8 Kranken) auch weiter gut geht!

Bei den vier ersten bestanden schon vor der Operation Kotfisteln; zwei wurden geheilt (Péan, Socin); zwei hatten ein Recidiv (Czerny).

Die Lungentuberkulose ist nur zweimal erwähnt (Richelot a und Mènard). Das von Ménard operierte Kind starb nach der partiellen Wandexcision aus unbekannter Ursache. Die sieben anderen genasen von der Operation; einer war nach acht Monaten (Richelot [b]), ein anderer nach einem Jahr noch gesund (Péan.

Zwei Fälle (Sonnenburg, Ménard) wurden als primäre tuberkulöse Appendicitiden veröffentlicht, und der Blinddarm wurde hier von der Appendix aus sekundär infiltriert, ein sehr seltenes Vorkommnis, welches die partielle Wandexcision notwendig machte; außerdem hatte man zweimal (Sonnenburg, Richelot[a]) zu gleicher Zeit mit der Wandresektion des Cöcum auch die Excision des Wurmfortsatzes vorgenommen.

Zusammenfassung. Setzen wir sämtliche bis jetzt gewonnenen Daten in Prozentsätze um, so kommen wir, für die verschiedenen Resektionen wegen Tuberculosis coeci, zu folgenden Ergebnissen, die wir, der Übersichtlichkeit halber, auch in tabellarischer Form wiedergeben. (Links lassen wir, auf jeder Zeile die wirkliche Zahl der behandelten Fälle stehen, um uns daran zu erinnern, daß bei sehr kleinen Reihen die Prozentsätze stets cum grano salis aufzufassen sind, s. Tabelle S. 519.)

Was zunächst die unmittelbaren Resultate der drei Hauptarten der Darmanastomose nach erfolgter Resektion anbetrifft, so nimmt ohne weiteres die Anastomosis latero-lateralis, mit 88 Proz. operativ Geheilten, den Vorrang ein; dann käme die termino-lateralis mit 81 Proz. und schließlich die termino-terminalis mit 77 Proz. Diese Tatsache wurde von vielen schon längst anerkannt, aber in Anbetracht der Gegenmeinung gewisser Schulen ist die ganz objektive Sprache der Zahlen hier vielleicht doch am Platze. Der Vergleich läßt sich unglücklicherweise bei dem hohen Prozentsatz der Vermißten nicht viel weiter führen, sonst wäre hier das Verhältnis der „dauernd Geheilten" bei allen drei Methoden annähernd gleich (31—35 Proz.).

Kotfisteln kommen im Anschluß an die Anastomosis termino-lateralis etwas häufiger wie bei den anderen Arten vor. (Die hier

Sämtliche Resultate der Resektionen wegen Cökal-Tuberkulose (prozentuarisch berechnet).

Bezeichnung der Operation	Op. geheilt	Bis 4 Wochen nach der Op. gestorben	Dauernd geheilt	Später gestorben	Vermißt	Kotfisteln vor der Op.	Kotfisteln nach der Op.	An (Nahtinsuffizienz u. akuter Peritonitis gestorb.
a) Resectio ileo-coecalis (Anastom. termino-terminalis) 76	77,63	22,36	35,52	17,10	5,00	3,94	7,89	7,89
b) Resectio ileo-coecalis (Anastom. termino-lateralis) 16	81,25	18,75	31,25	0(?)	50,00	12,50	18,75	—
c) Resectio ileo-coecalis (Anastom. latero-lateralis) 26	88,46	11,53	34,61	7,69	46,15	11,53	3,84	—
d) Zweizeitige Resektion (v. Mikulicz) 10	70,00	30,0	60,0	10,0	—	—	10	20
e) Resectio ileo-coecalis (ohne Angaben der Anastomose) 12	83,33	16,66	25,00	16,66	41,66	—	—	—
f) Resectio ileo-coecalis, mit Anus praeternaturalis 6	66,66	33,33	16,66	50,00	—	16,66	—	33,33
g) Wandresektion des Cöcums 8	87,50	12,50	25,00	—	62,50	50,00	25,00	—

verzeichneten Fistulae stercorales waren vor der Operation gewöhnlich nicht vorhanden).

Dagegen scheint akute Peritonitis infolge Nahtinsuffizienz ganz besonders (7,8 Proz.) nach der Anastomosis termino-terminalis aufzutreten.

Die zweizeitige Resektion der Breslauer Schule (nur 10 Fälle) weist wenig befriedigende Resultate auf. Wir hätten hier direkt nach der Operation 30 Proz. Todesfälle, davon 20 Proz. an akuter Bauchfellentzündung. Dafür gestalten sich die Dauerheilungen ganz anders: 60 Proz. der Patienten blieben gesund und hier wird gar keiner vermißt.

Bei den Zeilen e) und g) haben Prozentsätze keine große Bedeutung und zeigen auch wohl nichts mehr, als was wir oben schon bemerkten. Die Bildung eines Anus praeternaturalis (f) zur

Beendigung der Resektion (6 Fälle) sollte man prinzipiell verwerfen, denn an dieser Prozedur gingen früher oder später 83 Proz. der Operierten zugrunde! Addieren wir jetzt in jeder Kolonne alle Zahlen von oben herunter, so erhalten wir für die Resektionen des tuberkulösen Cöcums im allgemeinen folgende Summen: Überhaupt mit „Resektion" behandelt waren im ganzen 154; operativ geheilt 123; bis 4 Wochen nach der Operation gestorben 31; dauernd geheilt 53; später gestorben 21; vermißt 49 usw. usw. Aus diesen Summen ergeben sich gleich Prozentsätze, welche alles das zusammenstellen, was die Resektion wegen Cökaltuberkulose seit den 80er Jahren bis jetzt geleistet hat.

Zum Vergleich haben wir dann aus jenen großen Summen die fünfzig von 1900 bis 1905 der Reihe nach zuletzt operierten Fälle herausgenommen und zur Aufstellung entsprechender Prozentsätze (in der zweiten Kolonne Seite 521) verwertet, um auf diese Weise in die besseren Erfolge der modernen Resektionen genauere Einsicht zu erhalten. Nebenan stehen noch die 1898 von Conrath veröffentlichten Resultate von 60 „Exstirpationen" des Cöcum wegen Tuberkulose (alles natürlich prozentuarisch berechnet) [1]) (s. Tab. S. 521).

Wie ohne weiteres erhellt, decken sich die Werte der ersten Kolonne fast genau mit denjenigen der (hier auch sehr stark, im Verhältnis von 76 zu 154, vertretenen) termino-terminalen Methode, und die Prozentsätze Conraths sind auch nicht weit davon, während die Resultate der zuletzt Operierten (1900—1905) sich mehr und mehr den Zahlen der jetzt so häufig angewandten Anastomosis latero-lateralis nähern.

Wir konstatieren vor allem, daß die unmittelbaren Folgen der Operation in neueren Jahren entschieden besser geworden sind (statt 20 Proz. nur 14 Proz. Todesfälle). Über die Endresultate kann man zurzeit noch kein Urteil fällen, weil das weitere Schicksal vieler Patienten noch nicht publiziert wurde; mehrere waren erst 1903—1904 operiert und im vorigen Jahre veröffentlicht; es wäre also verfrüht, über dieselben schon jetzt einen zweiten Bericht zu verlangen. Daß aber infolgedessen die Zahl der „später

1) Die Mortalität nach Resektion des Cöcum wegen Tuberkulose geben einige Autoren als folgende: 27 Proz. (Woelfler); 28,5 Proz. (Fuchsig: 29,5 Proz. (Schiller); 30 Proz. (Hofmeister) —; für Dünndarmresektionen wegen tuberkulösen Strikturen 30 Proz. Nikolijski; 15 Proz. (Tuffier); und für alle „Exstirpationen" des Blinddarmes (Geschwülste usw. eingeschlossen) 29,6 Proz (Machard), während 9,6 Proz. spätere Todesfälle und Recidive noch hinzukommen sollen.

	Resultate aller Resektionen des Cöcum wegen Tbk. (154 Fälle)	Resultate der letzten 50 von 1900—1905 operierten Fälle	Von Conrath bis 1898) angegebene Resultate (60 Fälle)
Operativ geheilt	79,87	86	81,7
Bis 4 Wochen nach der Oper. gestorben	20,12	14	18,3
Dauernd geheilt	34,41	30	31,6
Später gestorben	13,63	2	18,3
Vermißt	31,81	54	31,6
An Lungentuberkulose leidend	22,07	12	—
An Darmtuberkulose leidend	6,49	2	—
An Tuberkulose (überhaupt) gestorben.	9,09	—	—
Kotfisteln vor der Operation	8,44	12	—
Kotfisteln nach der Operation	8,7	2	—
An akuter Peritonitis gestorben	6,49	4	—
Anwendung des Murphyschen Knopfes	8,44	18	—

Gestorbenen und auch diejenige der „dauernd" Geheilten nur anwachsen kann, liegt auf der Hand.

Die relative Abnahme der an Tuberkulose Leidenden (12 Proz. gegen 22 Proz. für die Lungentuberkulose, und 2 Proz. statt 6 Proz. für die Darmtuberkulose), und die Tatsache, daß unter den fünfzig letzten Patienten keiner an „Tuberkulose" verloren ging, scheint darauf hinzuweisen, daß man heutzutage den Allgemeinzustand der Kranken mit Recht genauer berücksichtigt, bevor man zum Messer greift.

Unter denselben fünfzig Kranken (1900—1905) finden wir auch, daß 12 Proz. vor der Operation Kotfisteln hatten gegen 8,4 Proz. in der anderen Kolonne. Möglich ist, daß der Chirurg solche Fälle jetzt häufiger in Angriff nimmt, wie früher (?).

Ziehen wir vom großen Total (154) diejenigen Patienten ab, bei welchen ein Anus praeternaturalis willkürlich angelegt wurde, so bildete sich bei 13 (von 148 Kranken), also in 8,8 Proz. der Fälle

nach der Resektion eine Kotfistel, während bei den in diesem Lustrum Operierten nur einer, also 2 Proz., eine Fistula stercoralis davongetragen hat.

Außerdem sehen wir, daß unter den 50 mit allen Verbesserungen der modernen Technik ausgeführten Resektionen noch immer 6, also 12 Proz. der Fälle nach dem chirurgischen Eingriff vorübergehende Kotfisteln bekamen, die sich nach kurzer Zeit spontan geschlossen haben.

Die Frequenz der akuten Bauchfellentzündung beträgt auch nicht mehr 6,4 Proz., sondern nur 4 Proz.

Der Murphysche Knopf wurde im allgemeinen in 8,4 Proz. der Fälle benutzt; seit 1900 gelangte er aber entschieden häufiger (in 18 Proz. der Operationen) zur Anwendung. Todesfälle und üble Folgen überhaupt ließ sich der „Knopf" bei der Resektion niemals zu schulden kommen.

II. Die einfache Ileo-Kolostomie und die partielle Darmausschaltung bei Cöcumtuberkulose.

Unter den 35 hierher gehörenden Patienten sind 28 mit einfacher Enteroanastomose und 7 mit partieller Darmausschaltung behandelt worden. Bei 4 (11,43 Proz.) kam es zum Exitus letalis; 31 (88,59 Proz. überstanden die Operation ganz gut. Davon blieben 16 längere Zeit gesund; 9 starben später, und 6 konnten nicht mehr weiter verfolgt werden [1]).

1. Geschlecht, Alter: W. 15 J. — Name des Operateurs: von Hacker. — Datum der Operation: 6. VIII. 1887. — Art der Operation: Il.-Kol. d. lat. lat. und Enteroplastik.[2]) — Resultat, bis 4 Wochen nach der Operation: g. — Endresultat: Heilung 4½ Jahre nach Operation noch von Bestand. — Literatur: v. Hacker. Wien. klin. Wochenschr. 1888, S. 360 und 389; v. Hochenegg: Wien. klin. Wochenschr. 1895, Nr. 20.

---

1) Der Prozentsatz von Todesfällen nach der Enteroanastomose im allgemeinen wäre nach Schiller (11 Fälle) 36,2 Proz.; nach Machard (9 Fälle 11,11 Proz. (davon ist keiner unmittelbar nach der Operation gestorben). Nach Conrath (spez. für Tuberkulose) — (unter 10 Kranken, kein Todesfall). — Nach Nikolijski (Dünndarmtuberkulose) 17 Proz.

2) Abkürzungen: Il-Kol = Ileo-Kolostomia; lat-lat = latero-lateralis; t-lat = termino-lateralis; d = dextra (Colon ascendens); m = media (Colon transversum); sin = sinistra (Colon descendens oder sigma romanum); P.D. = Partielle Darmausschaltung; M = Murphyscher Knopf; g. = geheilt; † = gestorben.

2. Geschlecht: M. — Name des Operateurs: Riedel. — Datum der Operation: 1888. — Art der Operation: Il.-Kol. d. lat. lat. — Resultat, bis 4 Wochen nach der Operation: g. — Endresultat: Nach 15 Monaten noch ganz gesund. — Literatur: Riedel, Cbltt. für Chir. 1890, S. 288.

3. Geschlecht, Alter: M. 43 J. — Name des Operateurs: v. Czerny. — Datum der Operation: 20. VII. 1893. — Art der Operation: Il.-Kol. d. lat. lat. Darmnaht. — Resultat, bis 4 Wochen nach der Operation: g. (Fistel?). — Endresultat: IX. 1896, ganz gesund, 28 Pfd. zugenommen. — Literatur: Schiller, Beiträge zur klin. Chir. Bd. 17, S. 619.

4. Geschlecht, Alter: M. 47 J. — Name des Operateurs: v. Hochenegg. — Datum der Operation: 11. V. 1894. — Art der Operation: Il.-Kol. lat. (?). — Resultat bis 4 Wochen nach der Operation: g. — Endresultat: 1895 gesund, Tumor verschwunden. Literatur: v. Hochenegg, Wien. klin. Wochenschr. 1895, Nr. 20.

5. Geschlecht, Alter: W. 40 J. — Name des Operateurs: v. Czerny. — Datum der Operation: 23. VII. 1894. — Art der Operation: Il.-Kol. lat. lat. und Cholecystotomie. — Resultat, bis 4 Wochen nach der Operation: g. — Endresultat: Heilung 1896 noch von Bestand (Conrath l. c.) — Literatur: Schiller, l. c.

6. Geschlecht, Alter: W. 20 J. — Name des Operateurs: Israël. — Datum der Operation: IV. 1895. — Art der Operation: Il.-Kol. lat. lat. — Resultat, bis 4 Wochen nach der Operation: g. — Endresultat: Nach 7 Monaten Tumor viel kleiner geworden. — Literatur: Israël, Cbltt. für Chir. 1890, S. 90.

7. Geschlecht, Alter: W. 16 J. — Name des Operateurs: v. Mikulicz. — Datum der Operation: 11. VII. 1895. — Art der Operation: Il.-Kol. lat. (?). — Resultat, bis 4 Wochen nach der Operation: g. — Endresultat: I. 1903, ganz gesund. — Literatur: Pollack, Diss. Breslau 1903.

8. Geschlecht, Alter: W. 24 J. — Name des Operateurs: Schnitzler. — Datum der Operation: 27. VI. 1895. — Art der Operation: Il.-Kol. med. lat. lat. — Resultat, bis 4 Wochen nach der Operation: g. — Endresultat: Juli 1895 an Durchbruch eines tbc. Geschwüres †. — Literatur: Roskoschny, Deut. Zeitschr. f. Chir. 1901, S. 407.

9. Geschlecht, Alter: M. 40 J. — Name des Operateurs: Ewald. — Datum der Operation: X. 1895. — Art der Operation: Il.-Kol. d. lat. lat. — Resultat, bis 4 Wochen nach der Operation: g. — Endresultat: II. 1901 ganz gesund. — Literatur: Roskoschny, l. c.

10. Geschlecht, Alter: W. 28 J. — Name des Operateurs: Ewald. — Datum der Operation: IX. 1896. — Art der Operation: Il.-Kol. lat. lat. — Resultat, bis 4 Wochen nach der Operation: g. — Endresultat: ?. — Literatur: Roskoschny, l. c.

11. Geschlecht, Alter: M. 54 J. — Name des Operateurs: Ewald. — Datum der Operation: 22. VI. 1896. — Art der Operation:

Il.-Kol. med. lat. lat. — Resultat, bis 4 Wochen nach der Operation: An Pneumonie (Tbc.?) †. — Literatur: Roskoschny, l. c.

12. Geschlecht, Alter: W. 18 J. — Name des Operateurs: Ewald. — Datum der Operation: 29. III. 1897. — Art der Operation: Il.-Kol. lat. lat. — Resultat, bis 4 Wochen nach der Operation: g. — Endresultat: IV. 1899 22 Pfd. zugenommen; Tumor verschwunden. — Literatur: Roskoschny, l. c.

13. Geschlecht, Alter: M. 27 J. — Name des Operateurs: Ewald. — Datum der Operation: 29. VII. 1899. — Art der Operation: Il.-Kol. d. lat. lat. — Resultat, bis 4 Wochen nach der Operation: g. — Endresultat: XII. 1899 an Tbc. pulm. †. — Literatur: Roskoschny, l. c.

14. Geschlecht, Alter: M. 24 J. — Name des Operateurs: v. Mikulicz. — Datum der Operation: 9. X. 1900. — Art der Operation: Il.-Kol. lat. lat. (9. VII. 1900 Appendicektomie; Fistel). — Resultat, bis 4 Wochen nach der Operation: g. (Fistel). — Endresultat: 27. I. 1901 an „Herzlähmung infolge Darmtuberkulose" †. — Literatur: Pollack, l. c.

15. Geschlecht, Alter: W. 45 J. — Name des Operateurs: Geßner. — Datum der Operation: 1895. — Art der Operation: Il.-Kol. lat. lat.; M. — Resultat, bis 4 Wochen nach der Operation: g. — Endresultat: ?. — Literatur: Centralbl. für Chir. 1896, S. 137 (Referat).

16. Geschlecht, Alter: W. 20 J. — Name des Operateurs: Gehle. — Datum der Operation: 22. X. 1900. — Art der Operation: Il.-Kol. med.; M. — Resultat, bis 4 Wochen nach der Operation: g. — Endresultat: Frühling 1901 an „Durchfall" †. — Literatur: Gehle. Beiträge zur klin. Chir. Bd. 34, S. 171.

17. Geschlecht, Alter: M. 33 J. — Name des Operateurs: v. Czerny. — Datum der Operation: 25. VI. 1896. — Art der Operation: Appendicektomie, Il.-Kol. lat.; M. — Resultat, bis 4 Wochen nach der Operation: g. — Endresultat: ? — Literatur: Schiller. l. c.

18. Geschlecht, Alter: M. 41 J. — Name des Operateurs: Albert. — Datum der Operation: 9. V. 1898. — Art der Operation: Il.-Kol. d. lat. lat.; M. — Resultat, bis 4 Wochen nach der Operation: g. — Endresultat: (Tumor nimmt an Umfang zu!) ? — Literatur: Roskoschny, l. c.

19. Geschlecht, Alter: M. 30 J. — Name des Operateurs: Gnesda. — Datum der Operation: XII. 1899. — Art der Operation: Il.-Kol. lat. und Ileo-ileostomie; 2 M. — Resultat, bis 4 Wochen nach der Operation: An akuter Peritonitis †. — Literatur: Roskoschny, l. c.

20. Geschlecht, Alter: W. 15 J. — Name des Operateurs: Chaput. — Datum der Operation: 8. VII. 1902. — Art der Operation: Il.-Kol. sin. (lat.). — Resultat, bis 4 Wochen nach der Operation: g. — Endresultat: Nach 6 Monaten noch ganz wohl. — Literatur: Chaput, Bull. soc. Chir. 1903, Nr. 4.

21. Geschlecht, Alter: W. 25 J. — Name des Operateurs:

Hahn. — Datum der Operation: 1899. — Art der Operation: Il.-Kol. d. lat. lat. — Resultat, bis 4 Wochen nach der Operation: g. — Endresultat: Hat nach einem Jahr an Gewicht zugenommen; Lungentuberkulose gebessert. — Literatur: Sörensen, Deut. Zeitschr. für Chir. Bd. 59, S. 154.

22. Geschlecht, Alter: M. 30 J. — Name des Operateurs: Hahn. — Datum der Operation: 1900. — Art der Operation: Il.-Kol. d. lat. lat. — Resultat, bis 4 Wochen nach der Operation: g. (Fistel). — Endresultat: Kotfistel; nach einigen Monaten †. — Literatur: Sörensen, l. c.

23. Geschlecht, Alter: M. 15½ J. — Name des Operateurs; Druebert. — Datum der Operation: 30. VIII. 1902. — Art der Operation: Il. sigmoidostomie. — Resultat, bis 4 Wochen nach der Operation: g. — Endresultat: 2. I. 1903 18 Pfd. zugenommen; Tumor verschwunden (vielleicht Invagination). — Literatur: Crespin, Diss. Lille 1903.

24. Geschlecht, Alter: ? ?. — Name des Operateurs: Jonnesco. — Art der Operation: Il.-Kol.(?) — Resultat, bis 4 Wochen nach der Operation: g. — Endresultat: Nach 1½ Jahr ganz gesund; Tumor verschwunden. — Literatur: Jonnesco, Fr. Chirurgen-Kongreß 1898.

25. Geschlecht, Alter: M. 14 J. — Name des Operateurs: Czerny. — Datum der Operation: 6. VI. 1894. — Art der Operation: Il.-Kol. med. — Resultat, bis 4 Wochen nach der Operation: g. — Endresultat: 25. I. 1895 gesund; Tumor fast verschwunden (vielleicht Invagination?). — Literatur: Marwedel, Beitrage zur klin. Chir. Bd. 13, S. 23.

26. Name des Operateurs: Tédenat. — Datum der Operation: 1893. — Art der Operation: Il. sigmoidostomie. — Resultat, bis 4 Wochen nach der Operation: g. — Endresultat: 1895 an Lungentuberkulose †. — Literatur: Tédenat, Fr. Chirurgen Kongreß 1903.

27. Geschlecht, Alter: M. 38 J. — Name des Operateurs: Senn. — Datum der Operation: XII. 1897. — Art der Operation: Il.-Kol. lat. — Resultat: 48 Stunden nach der Operation †. — Literatur: Senn, Journal of Amer. med. Assoc. 1899, XXX.

28. Geschlecht, Alter: W. 36 J. — Name des Operateurs: Girand. — Datum der Operation: 3. III. 1898. — Art der Operation: Il.-Kol. — Resultat, bis 4 Wochen nach der Operation: g. — Endresultat: Anfang 1903 an Tbc. pulmrn. †. — Literatur: Girard, Fr. Chirurgen-Kongreß 1903.

29. Geschlecht, Alter: W. 36 J. — Name des Operateurs: Tédenat. — Datum der Operation: 10. VI. 1900. — Art der Operation: P. D. (Il.-Kol. lat. lat.). — Resultat, bis 4 Wochen nach der Operation: g. — Endresultat: Nach 21 Monaten noch gesund. — Literatur: Tédenat, Fr. Chir.-Kongreß 1903.

30. Geschlecht: M. — Name des Operateurs: Steinthal. —

Datum der Operation: 1896. — Art der Operation: P. D. (Il.-Kol. med. t. lat.). — Resultat: An $CHCl_3$-Vergiftung (?) †. — Literatur: Conrath, Beiträge zur klin. Chir. Bd. XXI.

31. Geschlecht, Alter: M. 33 J. — Name des Operateurs: Helferich. — Datum der Operation: 19. VI. 1901. — Art der Operation: P. D. Il.-Kol. t. lat. (M). — Resultat, bis 4 Wochen nach der Operation: g. — Endresultat: 22. VII. 1901 an Lungen- und Darmtuberkulose †. — Literatur: Ammer, Diss. Kiel 1902.

32. Geschlecht, Alter: M. 23 J. — Name des Operateurs: Helferich. — Datum der Operation: 9. VI. 1900, 16. X. 1900. — Art der Operation: Il.-Kol. lat. lat. P. D. — Resultat, bis 4 Wochen nach der Operation: g. (?) Fistel. — Endresultat: 25. III. 1901 an Lungen- und Darmtuberkulose †. — Literatur: Ammer, l. c.

33. Geschlecht, Alter: W. ?. — Name des Operateurs: Delore. — Art der Operation: Il.-Kol. sin. P. D. — Resultat, bis 4 Wochen nach der Operation: g.? — Endresultat: Heilung nach 3 Jahren von Bestand. — Literatur: Delore, Lyon. méd. 1903, S. 748.

34. Name des Operateurs: Delore. — Art der Operation: Il.-Kol. sin. P. D. — Resultat, bis 4 Wochen nach der Operation: g.? — Endresultat: ?. — Literatur: Delore, l. c.

35. Name des Operateurs: Jaboulay. — Datum der Operation: 31. I. 1900. — Art der Operation: Il. sigm. lat. lat. P. D. — Resultat, bis 4 Wochen nach der Operation: g. (Fistel). — Literatur: Jaboulay, Lyon. méd. Bd. 94, S. 578.

Die Anastomosis termino-lateralis wurde nur 2 mal bei partiellen Darmausschaltungen, die latero-lateralis 33 mal (also auch bei 5 inkompletten Darmausschaltungen) gemacht. — Der Lage nach finden wir 8 mal die Ileo-Kolostomia dextra; 5 mal die media, und 6 mal die sinistra (resp. die ileo-sigmoidostomie); in 16 Fällen liegen keine Angaben darüber vor. Der Murphysche Knopf wurde im ganzen 6 mal gebraucht, einmal mit tötlichem Ausgang, bei diesem Fall (Nr. 19, Guesda benutzte man zu gleicher Zeit zwei Murphy, einen zur Ileo-Kolostomie und einen zur Ileo-Ileostomie. Die Obduktion zeigte Nahtinsuffizienz und akute Peritonitis infolge Verstopfung beider Knöpfe durch Kotmassen.

Andere an demselben Tage wie die Darmanastomose mit gutem Verlauf vorgenommene Operationen waren: eine Enteroplastik (Nr. 1, von Hacker); eine Darmnaht (Nr. 3, Czerny); eine Cholecystomie (Nr. 5, Czerny) und eine Ileo-Ileostomie (Nr. 1, Guesda).

Ein Patient von v. Mikulicz hatte nach einer der Entero-anastomose vorausgegangenen Appendicektomie eine Kotfistel beibehalten, welche durch den zweiten Eingriff auch nicht aufgehoben wurde.

Von 4 anderen vor der Operation mit Kotfisteln behafteten, wurde einer mit einfacher Ileo-Kolostomie (Nr. 34, Senn), die übrigen mit partieller Darmausschaltung behandelt: 2 starben nach kurzer Zeit (Nr. 34, Senn) und (Nr. 21, Steinthal), bei dem dritten blieb der Status unverändert (Nr. 23, Helferich); bei dem vierten (Nr. 26, Jaboulay) kam kein Kot mehr, aber wohl noch immer tuberkulöser Eiter heraus; hier war auch die Fistula stercoralis nach einer Incision (?) zustande kommen. Endlich war im Fall Nr. 22 (Hahn) die Entero anastomose für die Bildung einer Kotfistel allein verantwortlich. — Das sind sehr schlechte Erfahrungen und man kann wohl daraus schließen, daß die beiden Methoden sich zur Behandlung fistulöser Darmtuberkulosen recht wenig eignen.

Wie schon gesagt, interessieren uns die Fehldiagnosen in diesem Aufsatz nur soweit, als die operativen Resultate dadurch erheblich beeinträchtigt sind. Nimmt man hier einen perityphlitischen Abszeß an, so bleibt nach der Incision meist eine Kotfistel zurück. — Viele der 35 hier angeführten Fälle sind auch keine solchen von lokaler „hypertrophischer" Cöcumtuberkulose (der wir bei der Resektion so oft begegnen), sondern nur Beispiele von gewöhnlicher ülzeröser Darmtuberkulose, so war bei Nr. 21 (Hahn) 1 m Ileum krank, und doch erholte sich die Patientin ganz gut, und ihre Lungenphthise soll sich auch nach einigen Monaten nicht unbedeutend gebessert haben!

Daß ein ulzeröser Cöcaltumor auch tief im kleinen Becken sitzen kann, zeigt der Fall Nr. 10 (Ewald), bei welchem 2 Monate vor der Laparotomie in der Schröterschen Klinik der Versuch gemacht worden war, die Geschwulst per vaginam zu exstirpieren.

Sehr bemerkenswert sind zwei Mitteilungen von fraglicher Tuberkulose des Blinddarmes und Intussasception bei demselben Individuum, bei dem ersten (Nr. 31, Czerny) soll, nach Marwedel, eine Invaginatio coeci auf tuberkulöser Basis entstanden sein. Schiller erwähnt diesen Kranken nicht und doch spricht sich Marwedel darüber sehr bestimmt aus. Sieben Monate nach der Entero-anastomose war bei diesem Kind der Cökaltumor fast völlig verschwunden. — Der zweite Fall war ein 15jähriger Jüngling (von Drucbert, Nr. 23), mit einer außer ordentlichgroßen Geschwulst im Leibe, mit blutigen Stühlen usw. Der Operateur hielt die Intussusception für ausgeschlossen (?), und machte eine einfache Ileo-Kolostomie, fünf Monate später war von der Masse nichts mehr zu fühlen und der Knabe hatte 18 Pfund an Gewicht zugenommen. Beide Male handelte es sich um hypertrophische Tuberkulose der

Ileo-cökal-Klappe, also nicht um jene Art der Darminvagination, welche Bérard und andere bei ausgedehnter ulzeröser Darmtuberkulose neuerdings wiederholt gefunden haben.

Von unseren 35 Patienten litten 10 an Lungen- und 4 an Darmschwindsucht, und es starben, unter anderen, an akuter Peritonitis 1 (Murphyscher Knopf!); an einer Kotfistel 1; an tuberkulösen Erkrankungen (von einigen Monaten bis 5 Jahre nach der Operation) 8.

Dauernd geheilt waren nach einigen Monaten 1 (mit Eiterfistel, Jaboulay); 5 Mon. 1 (dieser hatte 18 Pfund zugenommen, Drucbert, Invagination?); 6 Mon. 1; 7 Mon. 2 (bei einem Tumor fast verschwunden, Marwedel, Invagination?); beim zweiten, Tumor von kindsfaustgroß nur nußgroß geworden (Israel); 1 Jahr 2; bei einem, Tumor verschwunden, beim zweiten Lungenphthise gebessert; Gewichtszunahme (Hahn); 1 Jahr 3 Mon. 1; 1 Jahr 6 Mon. 1 (Tumor verschwunden); 1 Jahr 9 Mon. 1; 2 Jahren 2 (einer hat 22 Pfund zugenommen, Tumor verschwunden); der andere ist nach 2 Jahren wohl; 3 Jahren 2 Mon. 1 (28 Pfund zugenommen, Tumor verschwunden); 5 Jahren 5 Mon. 1; 8 Jahren, 1 („lebt noch"). — Fast die Hälfte der Patienten war also längere Zeit nach der Operation gesund; 6 mal wird noch dazu bemerkt, daß der Tumor verschwunden resp. viel kleiner geworden war. Nur bei einem allerdings später vermißten Fall (Albert) soll die Geschwulst nach der Ileo-Kolostomie größer geworden sein. Hierdurch wird schon das angedeutet, was wir später (Abschnitt IV) noch besser sehen werden, nämlich, daß es mit dieser Methode, trotz ihrer schönen Resultate, nicht immer gelingt, die radikale Heilung des Leidens herbeizuführen.

III Die totale Darmausschaltung bei der Ileo-Cökal-Tuberkulose.

1. Geschlecht, Alter: W. 24 J. — Name des Operateurs: Obalinski. — ∔ — Datum der Operation: 25. IV. 1894. — Kotfistel vor der Operation. — Resultat, bis 4 Wochen nach der Operation: g. — Endresultat: Heilung im Frühling 1896 noch von Bestand. — Literatur: Obalinski, Cblt. für Chir. 1894, S. 1194.

2. Geschlecht, Alter: M. 39 J. — Name des Operateurs: Funke. — ∔ — Datum der Operation: 10. X. 1895. — Kotfistel vor der Operation. — Resultat, bis 4 Wochen nach der Operation: g. — Endresultat: ?. — Literatur: Funke, Prager med. Wochenschr. 1895, Nr. 32 u. 33.

3. Geschlecht, Alter: W. 35 J. — Name des Operateurs: Conrath. — ∔ — Datum der Operation: 10. X. 1895. — Kotfistel

vor der Operation. — Resultat, bis 4 Wochen nach der Operation: An Collaps †. — Literatur: Conrath, Beiträge zur klin. Chir. Bd. 21, S. 1.

4. Geschlecht, Alter: W. 16 J. — Name des Operateurs: Wiesinger. — ǂ[1]) — Datum der Operation: 1896. — Kotfistel vor der Operation. — Resultat, bis 4 Wochen nach der Operation: g. — Endresultat: Heilung 1902 noch von Bestand (ganz kleine Fistel). — Literatur: Wiesinger, Cblt. für Chir. 1902, und Deut. Zeitschr. für Chir. Bd. 62.

5. Geschlecht, Alter: M. 17 J. — Name des Operateurs: Wiesinger. — ǂ — Datum der Operation: 1896. — Kotfistel vor der Operation. — Resultat, bis 4 Wochen nach der Operation: g. — Endresultat: Heilung 1902 noch von Bestand (Sekretion nimmt ab). — Literatur: Wiesinger, l. c.

6. Geschlecht, Alter: M. 27 J. — Name des Operateurs: Heigl. — ǂ — Datum der Operation: 4. X. 1898. — Kotfistel vor der Operation. — Resultat, bis 4 Wochen nach der Operation: g. — Endresultat: September 1900 noch wohl. — Literatur: Hügel, Archiv f. klin. Chir. Bd. 62.

7. Geschlecht, Alter: W. 33 J. — Name des Operateurs: Peyrot. — ǂ — Datum der Operation: 24. VI. 1901. — Fistel vor der Operation. — Resultat, bis 4 Wochen nach der Operation: An akuter Peritonitis †. — Literatur: Peyrot, Fr. Chirurgenkongreß 1903.

8. Geschlecht, Alter: M. 14 J. — Name des Operateurs: Gnesda. — H. — Datum der Operation: 20. XI. 1899. — Kotfistel vor der Operation. — Resultat, bis 4 Wochen nach der Operation: g. — Endresultat: Februar 1901, 10 Pfd. zugenommen. — Literatur: Roskoschny, Deut. Zeitschr. für Chir. 1901, S. 407.

9. Geschlecht, Alter: M. 24 J. — Name des Operateurs: Albert. — H. — Datum der Operation: 29. IV. 1898. — Kotfistel vor der Operation. — Resultat, bis 4 Wochen nach der Operation: g. — Endresultat: Dezember 1898 an Pneumonie †. — Literatur: Roskoschny, l. c.

10. Geschlecht, Alter: W. 41 J. — Name des Operateurs: Ewald. — H. — Datum der Operation: 27. II. 1899. — Kotfistel vor der Operation. — Resultat, bis 4 Wochen nach der Operation: g. — Endresultat: Dezember 1899 an Durchfall † (Fisteln sezernieren stark). — Literatur: Roskoschny, l. c.

11. Geschlecht, Alter: W. 11 J. — Name des Operateurs: Ewald. — H. — Datum der Operation: 19. VI. 1898. — Resultat, bis 4 Wochen nach der Operation: g. — Endresultat: Febr. 1901 ganz wohl, Fistel sehr klein. — Literatur: Roskoschny, l. c.

1) Abkürzungen: H. = Methode von Hochenegg, *(Ullmann): In diesem Fall (Nr. 22) wurde das eine Ende des ausgeschalteten Darmstückes verschlossen, das andere offen gelassen. ǂ Bei den sieben ersten Fällen wurde die ausgeschaltete Darmschlinge an beiden Enden zugenäht.

12. Geschlecht, Alter: W. 34 J. — Name des Operateurs: Gnesda (v. Friedländer). — H. — Datum der Operation: 18. XI. 1900 (26. II. 1900 Cholecystotomie [Fistel]). — Resultat, bis 4 Wochen nach der Operation: g. — Endresultat: Februar 1901, wohl (Fistel von Cholecystotomie schließt sich). — Literatur: Roskoschny, l. c.

13. Geschlecht, Alter: M. 21 J. — Name des Operateurs: v. Friedländer. — H. — Datum der Operation: 14. X. 1900. — Kotfistel vor der Operation. — Resultat, bis 4 Wochen nach der Operation: g. — Endresultat: Februar 1901 gesund, 30 Pfd. zugenommen. — Literatur: Roskoschny, l. c.

14. Geschlecht, Alter: M. 27 J. — Name des Operateurs: v. Friedländer. — H. — Datum der Operation: 12. II. 1898. Resultat, bis 4 Wochen nach der Operation: g. — Endresultat: Februar 1901, Sekretion sehr schwach; 20 Pfd. zugenommen. — Literatur: Roskoschny, l. c.

15. Geschlecht, Alter: W. 26 J. — Name des Operateurs: v. Friedländer. — H. — Datum der Operation: 20. VI. 1899. — Resultat, bis 4 Wochen nach der Operation: g. — Endresultat: Januar 1901, Tumor größer; Fisteln sezernieren weniger. — Literatur: Roskoschny, l. c.

16. Geschlecht, Alter: W. 19 J. — Name des Operateurs: v. Friedländer. — H. — Datum der Operation: 29. VII. 1896. Resultat, bis 4 Wochen nach der Operation: g. — Endresultat: ?. — Literatur: Roskoschny, l. c.

17. Geschlecht, Alter: M. 37 J. — Name des Operateurs: v. Eiselsberg. — H. — Datum der Operation: 25. VI. 1896. — Resultat, bis 4 Wochen nach der Operation: g. — Endresultat: Nach 2 Monaten an Haemoptoë †. — Literatur: v. Eiselsberg, Arch. für klin. Chir. Bd. 54.

18. Geschlecht, Alter: M. 24 J. — Name des Operateurs: Kundrat. — H. — Datum der Operation: 1. III. 1896. — Kotfistel vor der Operation. — Resultat, bis 4 Wochen nach der Operation: g. — Endresultat: Besserung. ?. — Literatur: Roskoschny, l. c.

19. Geschlecht, Alter: W. 25 J. — Name des Operateurs: Franck. — H. — Datum der Operation: 20. III. 1892. — Resultat, bis 4 Wochen nach der Operation: g. — Endresultat: November 1899 wohl; 20 Pfd. zugenommen; Tumor kleiner. — Literatur: Franck, Wien. klin. Wochenschr. 1892, Nr. 27, S. 390.

20. Geschlecht, Alter: W. 32 J. — Name des Operateurs: Woellfler. — H. — Datum der Operation: 10. VI. 1896. — Resultat, bis 4 Wochen nach der Operation: g. — Endresultat: Nach 1 Jahr nicht so wohl; Tumor größer. — Literatur: Conrath, l. c.

21. Name des Operateurs: v. Eiselsberg. — ? — Datum der Operation: ? — Fistel vor der Operation. — Resultat, bis 4 Wochen nach der Operation: g. — Endresultat: Nach 16 Mo-

naten an allgemeiner Tbc. †. — Literatur: Haberer, Deut. Zeitschr. für Chir. Bd. 62.

22. Geschlecht, Alter: M. 21 J. — Name des Operateurs: Ullmann. — * — Datum der Operation: 1896. — Resultat, bis 4 Wochen nach der Operation: g. — Endresultat: Tumor nimmt ab. ?. — Literatur: Ullmann, Wien. med. Presse 1896, S. 819.

Hier hat es den Anschein, als ob die Zahl der von uns gesammelten totalen Darmausschaltungen kleiner wäre als diejenige, welche man bei anderen Autoren findet (vgl. Alglave, Diss. Paris 1904). In Wirklichkeit besteht aber kein Unterschied, da wir noch viele Beispiele dieser Operation in Abschnitt IV genauer betrachten müssen, so daß wir im ganzen über 33 Fälle verfügen.

Vor der Darmausschaltung waren einige Male andere Eingriffe vorgenommen worden, so z. B. in Nr. 19 (Hochenegg-Frank) eine Probelaparotomie; in Nr. 12 (v. Friedländer-Guesda) eine Cholecystotomie; in Nr. 2 (Funke) ein Versuch (??) den Darm zu nähen, und endlich mehrere Incisionen wegen perityphlitischer Abszesse. „Perityphlitis" wurde überhaupt auf 7 (von 22) Krankengeschichten notiert, und oft blieb nach Ablauf derselben eine Kotfistel (!) zurück.

Unter den 22 Patienten waren 8 ohne jegliche Fisteln; 13 hatten eine Fistula stercoralis und einer hatte nach der schon erwähnten Cholecystotomie eine Eiterfistel beibehalten.

Was die Art der Darmausschaltungen anbetrifft, erfolgten zuerst 7 solche unter vollständigem Verschluß der ausgeschalteten Ileocökalschlinge: natürlich bestanden hier überall sehr weite Darmfisteln. Trotzdem war der Abfluß in einem Fall (Funke, Nr. 2) ganz ungenügend und mußten am dritten Tage die vernähten Darmenden wegen Fieber und Sekretverhaltung wieder aufgemacht werden. Von den 7 so behandelten Kranken gingen 2 kurz nach der Operation zugrunde: einer an Collaps (Nr. 3, Conrath; bei dem fand sich auch eine Lungen-, Darm- und Bauchfelltuberkulose); der zweite an akuter Peritonitis.

Bei 13 anderen Patienten (davon auch mehrere mit Kotfisteln) wurde die Darmausschaltung unter Offenlassen der ausgeschalteten Schlinge und Einnähen beider Darmenden in die Bauchhaut (v. Hocheneggsche Methode) ausgeführt, und es war hier unmittelbar nach diesem Eingriff kein Todesfall zu verzeichnen.

Bei einer nicht fistulösen Tuberkulose (Ullmann) wurde das eine Ende des ausgeschalteten Darmstückes zugenäht, das andere dagegen offen gelassen.

Endlich ist uns die im Fall Nr. 21 (von Eiselsberg) angewandte Technik nicht bekannt.

Längere Zeit nach der Operation starben 4 Kranke. 1 (Nr. 9) nach acht Monaten an Pneumonie, nachdem er 10 Pfund an Gewicht gewonnen hatte; 1 (Nr. 10) nach zehn Monaten an Durchfall, mit stark sezernierenden Fisteln; die zwei übrigen nach resp. 2 und 16 Monaten an Tuberkulose (Zeichen von Lungentuberkulose waren bei 8 Patienten überhaupt vorhanden).

Dauernd geheilt bezw. sehr gebessert waren:

a) beim völligen Verschluß der ausgeschalteten Darmschlinge) 4 (von 7) und zwar nach: 2 Jahren 2 [einer (Nr. 6, Heigl) hatte 20 Pfund zugenommen; der zweite (Nr. 1, Obalinski war nach 2 Jahren wohl]; nach 6 Jahren 2 [(Nr. 4, Wiesinger) hatte eine sehr kleine Fistel; beidem anderen (Nr. 5, Wiesinger nimmt die Sekretion ab, Tumor auch verschwunden].

b) bei der von Hocheneggchen Methode 8 (von 13) und zwar nach: 3 Monaten 1 (Nr. 12, Guesda, ganz wohl); 4 Monaten 1 (Nr. 13, Friedländer, 20 Pfund zugenommen, Tumor unverändert, Fistel sezerniert wenig); 1 Jahr 1 (Nr. 20, Woelfler, nicht so wohl, Tumor größer geworden); 1 Jahr 3 Monaten 1 (Nr. 8, Guesda, Tumor beweglicher, wenig Sekret, 10 Pfund zugenommen); 1 Jahr 8 Monaten 1 (Nr. 15, v. Friedländer, sehr abgemagert, Tumor wird größer, Fistel sezerniert weniger); 2 Jahren 8 Monaten 1 (Nr. 11, Ewald, Fistel sehr klein, kein Tumor mehr); 3 Jahren 1 (Nr. 14, v. Friedländer, wohl, 20 Pfund zugenommen, wenig Sekret da); 7 Jahren 8 Monaten 1 (Nr. 19, Frank, 20 Pfund zugenommen, wenig Sekret, Tumor verschwunden, dieser Patient hatte 3 Stenosen).[1])

IV. Mehrfache an einem Individuum wegen Tuberculosis Coeci vorgenommene Operationen.

1. Geschlecht, Alter: M. 34 J. — Name des Operateurs: Gussenbauer.[2]) — Datum, erste Operation: 17. V. 1889 Resectio ileo-coec. — Resultat: g. (1894 Stenoseerscheinungen). — Zweite Operation: VI. 1895 T. Darmausschaltung (Wölfler). — Dritte Operation: 17. VII. 1895 „Exstirpation" (Wölfler). — Endresultat: Heilung

1) Die Operationssterblichkeit der Darmausschaltung ist im allgemeinen nach Terrier und Gosset 15,38 Proz., nach Machard 25 Proz., zu welcher Zahl noch 12,50 Proz. spätere Todesfälle einzureihen wären.

2) Wenn nichts anderes angegeben, wurden bei demselben Patienten alle Operationen von demselben Chirurgen gemacht.

Juni 1897 von Bestand. — Literatur: Fink, Prager med. Wochenschr. 1890, S. 101; Conrath, Beiträge zur klin. Chir. Bd. 21, S. 1.

2. Geschlecht, Alter: W. 30 J. — Name des Operateurs: Obalinski. — Datum, erste Operation: 13. VIII. 1887 Enterostomie. — Resultat: g. (Fistel). — Zweite Operation: ? Darmnaht. — Dritte Operation: ? Entero-anastomose. — Endresultat: Nach 1 Jahre an Tbc. pulm. †. — Literatur: Obalinski, Archiv für klin. Chir. Bd. 48 und Conrath, l. c.

3. Geschlecht, Alter: W. 30 J. — Name des Operateurs: v. Mikulicz. — Datum, erste Operation: 13. VII. 1895 Entero-anastomose. — Resultat: g. (Fistel). — Zweite Operation: 1896 Resectio-ileo-coec. (Schuchardt). — Endresultat: ?. — Literatur: Pollack, Diss. Breslau 1903.

4. Geschlecht, Alter: W. 24 J. — Name des Operateurs: Körte. — Datum, erste Operation: 6. I. 1895 Entero-anastomose. — Resultat: g. (?). — Zweite Operation: 10. V. 1895 Resectio ileo-coec. — Endresultat: April 1895 gesund. — Literatur: Körte, Deutsche Zeitschr. für Chir. Bd. 40.

5. Geschlecht, Alter: M. 39 J. — Name des Operateurs: v. Mikulicz. — Datum, erste Operation: 3. X. 1896 Entero-anastomose. — Resultat: g. (Kotfistel). — Zweite Operation: VII. 1897 Partielle Darmausschaltung. — Endresultat: VIII. 1897 an Pneumonie (Tbc. peritonitis) †. — Literatur: Pollack, l. c.

6. Geschlecht, Alter: W. 25 J. — Name des Operateurs: Ewald. — Datum, erste Operation: 23. III. 1897 Entero-anastomose. — Resultat: g. (Stenose besteht noch). — Zweite Operation: 5. V. 1897 T. Darmausschaltung (1898 18 Pfd. zugenommen). — Dritte Operation: 8. VI. 1898 Exstirpation (v. Friedländer), an Tbc. Pneumonie †. — Literatur: Roskoschny, Deutsche Zeitschr. für Chir. 1901, S. 407.

7. Geschlecht, Alter: W. 32 J. — Name des Operateurs: v. Mikulicz. — Datum, erste Operation: 2. IV. 1897 T. Darmausschaltung. — Resultat: g. — Zweite Operation: 10. V. 1897 Exstirpation, g. — Endresultat: 22. VI. 1899 an Tbc. pulm. † — Literatur: Pollack, l. c.

8. Geschlecht, Alter: M. 22 J. — Name des Operateurs: v. Mikulicz. — Datum, erste Operation: 11. V. 1897 Entero-anastomose. — Resultat: Darmverschluß. — Zweite Operation: V. 1897 Anus praeternaturalis. — Dritte Operation: ? Darmnaht (volvulus). — Vierte Operation: 11. VII. 1897 Resektion einer gangränösen Darmschlinge, †. — Literatur: Pollack, l. c.

9. Geschlecht, Alter: M. 43 J. — Name des Operateurs: v. Mikulicz. — Datum, erste Operation: 8. V. 1900 zweizeitige Resektion, Vorlagerung und Excision. — Resultat: g. — Zweite Operation: 15. VII. 1900 Darmnaht (Fistel). — Dritte Operation: 4. VII. 1900 partielle Darmausschaltung (Fistel); 28. VII. 1900 an Inanition (Kotfistel) †. — Literatur: Pollack, l. c.

10. Geschlecht, Alter: W. 30 J. — Name des Operateurs:

Gayet. — Datum, erste Operation: X. 1899 Entero-anastomose. — Resultat: g. (Fistel). — Zweite Operation: ? T. Darmausschaltung. — Endresultat: 1903 an Recidiv †. — Literatur: Gayet, Lyon. méd. 1903, S. 747.

11. Geschlecht, Alter: M. 51 J. — Name des Operateurs: v. Mikulicz. — Datum, erste Operation: 23. III. 1901 zweizeitige Resektion, Vorlagerung und Excision. — Resultat: g (Stenoseerscheinungen). — Zweite Operation: 13. VII. 1901 Entero-anastomose. — Dritte Operation: 1. VIII. 1901 Darmnaht, g. — Endresultat: ?. — Literatur Pollack, l. c.

12. Geschlecht, Alter: M. 44 J. — Name des Operateurs: Ricard. — Datum, erste Operation: 1903 Probelaparotomie. — Resultat: g. (Kotfistel), nimmt an Gewicht zu. — Zweite Operation: XI. 1902 Entero-anastomose (Kotfistel). — Dritte Operation: I. 1903 T. Darmausschaltung. — Endresultat: April 1903 36 Pfd. zugenommen. — Literatur: Lance, Diss. Paris 1903.

13. Geschlecht, Alter: M. 25 J. — Name des Operateurs: Körte. — Datum, erste Operation: 17. XI. 1891 Incision (bei Ileus). — Resultat: g. (Kotfistel). — Zweite Operation: 27. VIII. 1892 Resektionsversuch, Anus praeternaturalis. — Dritte Operation: 27. X. 1892 Quetschung des Spornes. — Vierte Operation: 19. XI. 1892 Resectio ileo-coec. (Kotfistel!). — Fünfte Operation: 27. XII. 1893 Wandplastik (nach Dieffenbach); Kotfistel. — Sechste Operation: 13. V. 1893 Totale Darmausschaltung (Kotfistel). — Siebente Operation 3. VI. 1893 Durchtrennung des Colon transversum. — Achte Operation 28. VI. 1893 Exstirpation. — Endresultat: VI. 1895 ganz gesund. — Literatur: Körte, Arch. für klin. Chir. Bd. 48, S. 715.

14. Geschlecht, Alter: W. 28 J. — Name des Operateurs: v. Mikulicz. — Datum, erste Operation: 29. X. 1897. T. Darmausschaltung. — Resultat: g. — Zweite Operation: ? Entero-anastomose (Kotfistel). — Dritte Operation: ? Darmnaht (g.). — Endresultat: 12. VI. 1899 †. — Literatur: Pollack, l. c.

15. Geschlecht, Alter: W. 18 J. — Name des Operateurs: Heigl. — Datum, erste Operation: 22. XII. 1898 T. Darmausschaltung. — Resultat: g. — Zweite Operation: Exstirpation, an Perforativperitonitis †. — Literatur: Hügel, Arch. für klin. Chir. Bd. 62, S. 755.

16. Geschlecht, Alter: M. 31 J. — Name des Operateurs Lavisé. — Datum, erste Operation: ? Darmnaht (wegen Kotfistel). — Resultat: g. (mit Kotfistel). — Zweite Operation: T. Darmausschaltung (Kotfistel). — Dritte Operation: Entero anastomose, an Tbc. peritonitis †. — Literatur: Lavisé, Arch. soc. belge de Chir. 1898. S. 210.

17. Geschlecht, Alter: M. 32 J. — Name des Operateurs: Girard. — Datum, erste Operation: 3. IX. 1901 T. Darmausschaltung. — Resultat: g. (Fistel). — Zweite Operation: I. XI. 1901 Exstirpation (g). — Endresultat: Nach 1 Jahr an Lungen- und Bauchfelltuberkulose †. — Literatur: Girard, Fr. Chir.-Kongreß 1903. S. 64.

18. Geschlecht, Alter: M. 23 J. — Name des Operateurs: Girard. — Datum, erste Operation: 9. VI. 1901 Probelaparatomie.

— Resultat: g. (Kotfistel). — Zweite Operation: 24. VIII. 1901 Enteroanastomose. — Dritte Operation: 4. XI. 1902 Partielle Darmausschaltung. — Endresultat: Heilung 1903 von Bestand, Fistel sehr klein. — Literatur: Girard, l. c.

19. Geschlecht, Alter: W. 25 J. — Name des Operateurs: Berger. — Datum, erste Operation: 12. VI. 1901 Appendicektomie. — Resultat: g. (Kotfistel). — Zweite Operation: 2. VII. 1902 Probelaparotomie. — Dritte Operation: 24. VIII. 1902 Entero-anastomose (Kotfistel). — Vierte Operation: 21. XII. 1902 T. Darmausschaltung. — Endresultat: 1903 ganz wohl (sehr kleine Fistel). — Literatur: Berger, Fr. Chir.-Kongreß 1903.

20. Geschlecht, Alter: W. 30 J. — Name des Operateurs: Caird. — Datum, erste Operation: 21. X. 1902 Resectio ileo-cöcalis. Resultat: g. (dann Kotfistel). — Zweite Operation: Entero-anastomase †. — Literatur: Caird, Scott. med. J. 1904.

Zur Aufstellung einer solchen Kategorie waren uns folgende Gründe maßgebend:

1. Die Verteilung der hier in Betracht kommenden Fälle auf die oben angegebenen Tabellen hätte den Nachteil gehabt, daß wir den Leser fortwährend von einer Stelle auf die andere hätten verweisen müssen, was ja viel Mühe macht, Unklarheit stiftet und bei der Schlußzählung oft Irrtümer zustande bringt.

2. Darf bei derartig kombinierten Eingriffen ein günstiges Resultat nicht immer ausschließlich der Schlußoperation zugeschrieben werden, denn die vorhin getroffenen Maßregeln mögen auch zu dem guten Erfolge geführt haben. Umgekehrt dürfte hier ein Todesfall oder ein Mißlingen kaum einer besonderen Operation zur Last fallen, wo der Patient durch mehrere aufeinander folgende Eingriffe bereits geschwächt worden ist.

Der einzige Nachteil besteht für uns darin, daß die oben angegebene Zahl der reinen Darmausschaltungen und Enteroanastomosen (s. unsere Tabellen) dadurch erheblich verringert wurde; das schadet aber auch nicht viel, und dafür wird der Anteil und die Rolle der verschiedenen Operationen bei einem und demselben Kranken leichter zu beurteilen sein.

Von den hier angeführten 20 Patienten wurden 14 geheilt. „Geheilt" nach der ersten Operation, bedeutet nichts weiter, als am Leben geblieben, und zwar meistens mit einer (Kot)fistel. 6 starben kurz nach dem chirurgischen Eingriff; davon 1 (Nr. 6, Ewald-Friedländer) an tuberkulöser Pneumonie; 1 (Nr. 8, v. Mikulicz) an einer Resektion (wegen nach der Entero-anastomose brandig gewordener Darmschlinge); 1 (Nr. 9, v. Mikulicz) an Inanition, in-

folge Kotfistel; 1 an Perforationsperitonitis (Nr. 15, Heigl); 1 an Tbc. peritonitis (Nr. 16, Lavisé); 1 aus unbekannter Ursache Nr. 20, Caird).

Längere Zeit nach der Operation starben 6, und zwar nach 1 Monat 1 (Nr. 6, v. Mikulicz) an tuberkulöser Pneumonie und Peritonitis; 1 Jahr (?) 1 (Nr. 14, v. Mikulicz) aus unbekannter Ursache; 1 Jahr 1 (Nr. 2, Obalinski) an Tbc. pulmon.; 1 Jahr 1 (Nr. 14, Girard) an Lungen- und Bauchfelltuberkulose; 2 Jahren 1 (Nr. 7, v. Mikulicz) an Tbc. pulmon.; 4 Jahren 1 (Nr. 10, Gayet an Recidiv.

Dauernd geheilt waren nach 4 Monaten 2 (Nr. 4, Körte und Nr. 12 v. Ricard, letzterer hatte 36 Pfund zugenommen); 6 Monaten 2 (Nr. 18, Girard und Nr. 19, Berger); 2 Jahren 2 (Nr. 1, Gussenbauer-Wölfler und Nr. 13, Körte).

(Wie bei den Spätgestorbenen, wurde die Lebensverlängerung hier immer von der letzten Operation ab gerechnet.)

Unter den 20 Kranken waren 12 lungenleidend, und die Bauchfelltuberkulose ist auch zweimal erwähnt.

Es wurden im ganzen an den 20 Patienten 59 Operationen vorgenommen; diese waren: Resektionen (resp. Exstirpationen) 15; Enteroanastomosen 14; totale Darmausschaltungen 11; Darmnähte 6; partielle Darmausschaltungen 4; Probelaparatomien 3; einfache Incision 1; Bauchdeckenplastik 1; Spornquetschung 1.

Lassen wir die kleineren Eingriffe (Probelaparotomien, Incisionen usw.) beiseite, so verteilen sich die übrigen Hauptoperationen nach der Zeitfolge geordnet folgendermaßen:

	Als Anfangs-operation	Als Mittel-operation	Als Schluß-operation	Total
Darmnaht	2	2	2 geheilt	6
Partielle Darmausschaltung	—	1(?)	3 { 1 geh. 2 gest.	4
Entero-anastomose	9	2	3 { 1 geh. 2 gest.	14
Totale Darmauschaltung	4	4	3 { 2 geh. 1 gest.	11
Resektion (u. Exstirpation)	5	1	9 { 5 geh. 4 gest.	15

Aus dieser Tabelle können wir über Darmnaht und partielle Darmausschaltung wegen der kleinen Zahlen nicht viel entnehmen.

Dagegen scheint die Entero-anastomose ganz entschieden zu jenen Operationen zu gehören, nach welchen weitere Eingriffe sehr oft notwendig sind: Unter 14 hier gezählten Patienten war nur einer geheilt; 2 starben; 11 waren unverändert und mußten wieder anders behandelt werden. Diesem wichtigen Ergebnis wird man natürlich bei Beurteilung der sonst guten Resultate der Enteroanastomose (s. Tab. S. 536) volle Rechnung tragen müssen.

Die Resektion (resp. Exstirpation) wurde hier 15 mal ausgeführt, 5 mal mit bestem Erfolg; 4 Patienten starben und 6 blieben ungeheilt. Diese ist und bleibt also die Schlußoperation par excellence, nach Scheitern der anderen Methoden.

Bei der totalen Darmausschaltung war der Erfolg nicht so befriedigend, denn von 11 in dieser Weise Behandelten konnte sie nur 2 endgültig heilen. Ein anderer starb und die übrigen (8) mußten sich zwecks vollständiger Heilung einer neuen Operation unterziehen.

Mit anderen Worten war bei 11 (von 20) für längere Zeit geheilt Gebliebenen die endgültig kurierende Methode folgende:

Die	Entero-anastomose	in	9,1	Proz.	der Fälle	} zusammen
„	partielle Darmausschaltung	„	9,1	„	„ „	} 18,2 Proz.
„	Darmnaht	„	18,2	„	„ „	
„	totale Darmausschaltung	„	18,2	„	„ „	
„	Resektion (Exstirpation)	„	45,4	„	„ „	

Die mehrfachen chirurgischen Eingriffe an einem und demselben Patienten wegen Cökaltuberkulose wurden meistens durch das Bestehen von hartnäckigen Kotfisteln angezeigt. Solche waren bei 3 Patienten schon vor der ersten Operation vorhanden, und kehrten nach derselben auch bald zurück. Bei 7 anderen entwickelte sich die Fistula stercoralis erst nach der ersten Operation. Mehrere Male gaben Stenoseerscheinungen die Indikation zu neuem Operieren ab. Sehr bemerkenswert sind Fall Nr. 1 (1889, Resectio ileocoecalis von Gussenbauer; 1897 Totale Darmausschaltung, und später Exstirpation des kranken Darmes von Wölfler; Heilung 1897 noch von Bestand) und Fall Nr. 13, bei welchem Körte innerhalb $1\frac{1}{2}$ Jahren im ganzen 8 mal operierte mit schließlich gutem Erfolg. von Mikulicz allein liefert hier 7 mit solchen „kombinierten" Eingriffen behandelte Patienten.

Auf die in der ganzen Kategorie ungünstige Prognose werden wir noch später zurückkommen.

V. Probelaparotomien und einfache Incisionen.

A) Probelaparotomien.

1. Geschlecht, Alter: M. 53 J. — Name des Operateurs: Jaboulay. — Datum der Operation: 25. I. 1904. — Bemerkungen: Circumskripte Cöcumtbc. und Nebenhodentbc. — Resultat, bis vier Wochen nach der Operation: g. — Endresultat: ?. — Literatur: Patel, Lyon médical. 1904, 101, S. 572.

2. Geschlecht, Alter: M. 32 J. — Name des Operateurs: Körte. — Datum der Operation: 14. II. 1893. — Resultat, bis 4 Wochen nach der Operation: g. (Kotfistel). — Endresultat: III. 1895 noch am Leben. — Literatur: Körte, Deut. Zeitschr. für Chir. Bd. 40. S. 562.

3. Geschlecht, Alter: M. 34 J. — Name des Operateurs: Malinowski. — Datum der Operation: 18. XII. 1898. — Resultat, bis 4 Wochen nach der Operation: g. — Endresultat: ?. — Literatur: Obrastzow, Arch. für Verdauungskr. 1900, Bd. VI, S. 17.

4. Geschlecht, Alter: M. ? — Name des Operateurs: Nélaton. — Datum der Operation: V. 1903. — Resultat, bis 4 Wochen nach der Operation: g (Tumor nimmt ab). — Endresultat: Nach 18 Monaten an Darmverschluß †. — Literatur: Descamps, Bull. soc. anat. 1903, S. 589.

5. Geschlecht, Alter: M. 12 J. — Name des Operateurs: Nové-Josserand. — Datum der Operation: 20. VIII. 1895. — Resultat, bis 4 Wochen nach der Operation: g. — Endresultat III. 1896 Tumor verschwunden; 20 Pfd. zugenommen. — Literatur: Nové-Josserand, Lyon. méd. Bd. 86, S. 154.

6. Geschlecht, Alter: M. 43 J. — Name des Operateurs: Obalinski. — Datum der Operation: 11. X. 1888. — Bemerkungen: Auch Bauchfelltbc. — Resultat, bis 4 Wochen nach der Operation: †. — Literatur: Obalinski, Arch. für klin. Chir. Bd. 48, S. 1.

7. Geschlecht, Alter: M. 44 J. — Name des Operateurs: Tédenat. — Datum der Operation: 15. V. 1896. — Bemerkungen: Alte Tbc. coxitis. — Resultat, bis 4 Wochen nach der Operation: g. — Endresultat: Nach 2 Monaten an Kachexie †. — Literatur: Itic, Diss. Montpellier 1898.

8. Geschlecht, Alter: W. 59 J. — Name des Operateurs: Thiéry. — Datum der Operation: 12. VII. 1894. — Bemerkungen: (Probeexcision). — Resultat, bis 4 Wochen nach der Operation: g. — Endresultat: 29. VIII. 1894 an allg. Tbc. †. — Literatur: Pilliet und Thiéry, Progrès médical 1894, S. 408.

9. Geschlecht, Alter: M. ?. — Name des Operateurs: Wright. — Datum der Operation: ? ? — Resultat, bis 4 Wochen nach der Operation: †. — Literatur: Bernay, Diss. Paris 1899, S. 137.

10. Geschlecht, Alter: M. 27 J. — Name des Operateurs: Delormes. — Datum der Operation: 1891. — Bemerkungen: Lungen- und Nebenhodentbc. „Tbc. typhlitis". — Resultat, bis 4 Wochen nach der Operation: g. — Endresultat: ?. — Literatur: Billon, Diss. Lyon 1897.

11. Geschlecht, Alter: M. 30 J. — Name des Operateurs: Delormes. — Datum der Operation: ?. — Bemerkungen: Tbc. pulm. — Resultat, bis 4 Wochen nach der Operation: g. — Endresultat: ?. — Literatur: Billon, l. c.

12. Geschlecht, Alter: M. 29 J. — Name des Operateurs: Sonnenburg. — Datum der Operation: 12. VI. 1897. — Bemerkungen: Tbc. pulm. — Resultat, bis 4 Wochen nach der Operation: 8. VII. an Lungen-, Darm- und Bauchfelltbc. † (Kotfistel). — Literatur: Born, Diss. Berlin, 1897.

13. Geschlecht, Alter: M. 15 J. — Name des Operateurs: Sonnenburg. — Datum der Operation: 26. VIII. 1896. — Bemerkungen: Tbc. pulm. — Resultat, bis 4 Wochen nach der Operation: g. — Endresultat: ?. — Literatur: Born, l. c.

14. Geschlecht, Alter: M. ?. — Name des Operateurs: Sonnenburg. — Datum der Operation: 14. V. 1897. — Bemerkungen: Tbc. pulm. — Resultat, bis 4 Wochen nach der Operation: 31. V. †. — Literatur: Born, l. c.

15. Geschlecht, Alter: M. ?. — Name des Operateurs: Sonnenburg. — Datum der Operation: 8. VII. 1897. — Bemerkungen: Tbc. pulm.(?). — Resultat, bis 4 Wochen nach der Operation: g. — Endresultat: ?. — Literatur: Born, l. c.

16. Geschlecht, Alter: M. 8 J. — Name des Operateurs: C. Beck. — Datum der Operation: ? ?. — Bemerkungen: Tbc. peritonitis. — Resultat, bis 4 Wochen nach der Operation: Nach 4 Wochen an allg. Tbc. †. — Literatur: C. Beck, Klin. Vortrag Nr. 221, S. 1110.

17. Geschlecht, Alter: M. 55 J. — Name des Operateurs: Sapieschko. — Datum der Operation: 12. III. 1898. — Bemerkungen: Tbc. pulm. et. perit. — Resultat, bis 4 Wochen nach der Operation: g. — Endresultat: ?. — Literatur: Obrastzow, Arch. für Verdaunngskr. Bd. VI, S. 451.

18. Geschlecht, Alter: Kind. — Name des Operateurs: Karewski. — Datum der Operation: ? ?. — Bemerkungen: Tbc. des Cöcum und der Appendix. — Resultat, bis 4 Wochen nach der Operation: †. — Literatur: Karewski, Deut. med. Woch. 1887, S. 314.

19. Geschlecht, Alter: W. 13 J. — Name des Operateurs: C. Beck. — Datum der Operation: ? ?. — Bemerkungen: Tbc. peritonitis. — Resultat, bis 4 Wochen nach der Operation: g. — Endresultat: Heilung nach 6 Jahren von Bestand. — Literatur: C. Beck, l. c.

B) Einfache Incisionen.

20. Geschlecht, Alter: ?. — Name des Operateurs: Jalaguier. — Datum der Operation: ? ?. — Bemerkungen: Tbc. pulm. (auch

Cöcumtbc.). — Resultat, bis 4 Wochen nach der Operation: g. — Endresultat: Nach 5 Monaten an Tbc. pulm. †. — Literatur: Jalaguier, Traité de Chir. Duplay et Reclus Bd. VI, S. 625.

21. Geschlecht: W. — Name des Operateurs: Jalaguier. — Datum der Operation: ? ?. — Bemerkungen: Tbc. des Ileum. der Tube usw. — Resultat, bis 4 Wochen nach der Operation: g. — Endresultat: Nach 6 Monaten an Tbc. pulm. †. — Literatur: Jalaguier, l. c.

22. Geschlecht: M. — Name des Operateurs: Monod. — Datum der Operation: ? ?. — Bemerkungen: Tbc. appendicitis. — Resultat, bis 4 Wochen nach der Operation: g. — Endresultat: ?. — Literatur: Monod, Bull. soc. Chir. 10. Juli 1895, S. 515.

23. Geschlecht, Alter: M. 28 J. — Name des Operateurs: Nannotti. — Datum der Operation: ? ?. — Bemerkungen: Lymphdrüsen-Tbc. — Resultat, bis 4 Wochen nach der Operation: g. — Endresultat: ?. — Literatur: Nannotti, Riv. gen. ital. di Clin. medic. 1892, S. 336.

24. Geschlecht, Alter: W. 27 J. — Name des Operateurs: Nicaise. — Datum der Operation: ? ?. — Bemerkungen: Tbc. pulm. (et ovarii). — Resultat, bis 4 Wochen nach der Operation: g. (Kotfistel). — Endresultat: Nach 4 Monaten †. — Literatur: Nicaise. Rev. de Chir. 1896, S. 394.

25. Geschlecht, Alter: M. 38 J. — Name des Operateurs: Reynier. — Datum der Operation: 1891 (?). — Bemerkungen: Diagnose, Typhlitis-Tbc. — Resultat, bis 4 Wochen nach der Operation: g. — Endresultat: Nach 1 Monat an Tbc. pulm. †. — Literatur: Reynier, Bull. soc. Chir. 1892, S. 170.

26. Geschlecht, Alter: M. 25 J. — Name des Operateurs: Wyeth. — Datum der Operation: ? ?. — Bemerkungen: Tbc. pulm. — Resultat, bis 4 Wochen nach der Operation: g. (Kotfistel). — Endresultat: Nach 8 Monaten an Tbc. pulm. †. — Literatur: Wyeth. New York. med. J. 1888, S. 598.

Bekanntlich haben einige Lyoner Chirurgen wie Poncet. Delormes und Nové-Gosserand die einfache Laparotomie als einen sehr wirksamen Faktor zur Heilung der Cökaltuberkulose empfohlen (s. Billon., Diss. Lyon 1897); aus diesem Grunde dürfte es auch angebracht sein, die Resultate dieses Verfahrens mit denjenigen der anderen Methoden zu vergleichen. Über die einfache Incision, die mehrmals (angeblich mit Erfolg?) gemacht wurde, müssen wir uns ebenfalls im klaren sein.

Nur möchten wir noch vorbemerken, daß, mit Ausnahme von Nr. 22 (Fall von Monod, der Tuberkelbazillen im Eiter fand) eine primäre und alleinige tuberkulöse Erkrankung der Appendix hier so gut wie nie vorkam. In den Fällen Nr. 1 bis Nr. 11 wird die

Diagnose von allen ohne weiteres auf Ileo-cökaltuberkulose gestellt. In den Fällen Nr. 12 bis Nr. 26 dagegen reden die Autoren vielfach von tuberkulöser Appendicitis, Typlitis usw., indem sie sich hauptsächlich auf den klinischen Verlauf der Affektion stützen. Aber auch hier war die Tuberkulose anderer Organe die Regel, und man mußte sich mit einer Laparotomie oder gar mit einer einfachen Incision meistens nur deswegen begnügen, weil der Blinddarm, das Bauchfell usw. mitergriffen oder der Allgemeinzustand (Pulmones!) zu elend war. — Sehr oft bestand ausgesprochene Lungenphthise. Wir werden also nicht fehlgehen, wenn wir die genannten 26 Fälle nicht als tuberkulöse Appendicitiden, sondern als tuberkulöse Cöcumerkrankungen (wahrscheinlich sekundärer Natur) auffassen und als solche zum Studium der besagten Eingriffe (Laparotomie und Incision) heranziehen.

Die Probelaparotomie wurde 19 mal ausgeführt, 13 mal ohne üble Folgen; 6 mal mit letalem Ausgang (an Tuberkulose). Von den 13 Erstgenannten starben später noch 3 und zwar: 1 an Kachexie; 1 an allgemeiner Tuberkulose und einer an Darmverschluß (Nr. 4, von Nélaton) nachdem die Geschwulst zuerst kleiner geworden war. Geheilt blieben 3; 1 nach 7 Monaten (Nr. 5, von Nové-Gossera'nd; hatte 20 Pfund zugenommen); 1 nach 2 Jahren (Nr. 2, Körte) und 1 nach 6 Jahren (Nr. 19, von Carl Beck, hier war die tuberkulöse Peritonitis wohl die Hauptsache gewesen). Nicht weniger als 7 Kranke werden hier vermißt!

Kotfisteln kamen im Anschluß an die Probelaparotomie 2 mal zustande. Erwähnt finden wir noch 14 Tuberkulosen anderer Organe und an Tuberkulose überhaupt gingen im ganzen 6 Patienten zugrunde.

Einfache Incision der Bauchwand bei Cöcumtuberkulose. Die Bilanz dieser kleinen Operation dünkt uns außerordentlich klar und belehrend. An dem Eingriff selbst starb niemand; dafür erlagen früher oder später 5 (von 7 Kranken) einer Lungen- oder sonstigen Tuberkulose (!) und die 2 übrigen konnten offenbar nicht weiter verfolgt werden.

Trotz des günstigen Falles Monods dürfte also über den Wert dieses Verfahrens kaum noch ein Zweifel bestehen!

VI. Die Appendicektomie wegen tuberkulöser Appendicitis.

1. Geschlecht, Alter: M. 27 J. — Name des Operateurs: Cumston. — Datum der Operation: 20. X. 1897. — Resultat, bis

4 Wochen nach der Operation: g. — Endresultat: Nach 2 Monaten an Darm- und Lungentbc. †. — Literatur: Cumston, Annals of gynaek and paed. 1899, XII, p. 29.

2. Geschlecht, Alter: M. 2 J. — Name des Operateurs: C. Beck. — Datum der Operation: 18. XI. 1897. — Resultat, bis 4 Wochen nach der Operation: An Collaps †. — Endresultat: All anderen Organe waren normal. — Literatur: C. Beck, Klin. Vortrag Nr. 221.

3. Geschlecht, Alter: M. 26 J. — Name des Operateurs: C. Beck. — Datum der Operation: 26. XII. 1897. — Resultat, bis 4 Wochen nach der Operation: g. — Endresultat: ?. — Literatur C. Beck, l. c.

4. Geschlecht: W. — Name des Operateurs: Bouilly. — Datum der Operation: 27. XII. 1888. — Resultat, bis 4 Wochen nach der Operation: g. (Kotfistel). — Endresultat: III. 1889 an Lungen- und Bauchfelltbc. †. — Literatur: Bouilly, Fr. Chirurgen-Kongreß 1889.

5. Geschlecht, Alter: M. 24 J. — Name des Operateurs: Bouglé. — Datum der Operation: 22. XI. 1902. — Resultat, bis 4 Wochen nach der Operation: g. — Endresultat: ?. — Literatur: Bouglé et Marie, Bull. soc. anat. Paris 1903, Nr. 1, p. 92.

6. Geschlecht: M. — Name des Operateurs: Delormes. — Datum der Operation: 1892. — Resultat, bis 4 Wochen nach der Operation: g. — Endresultat: ?. — Literatur: Billon, Diss. Lyon 1897.

7. Geschlecht: M. — Name des Operateurs: Delormes. — Datum der Operation: ?. — Resultat, bis 4 Wochen nach der Operation: g. — Endresultat: ?. — Literatur: Billon, l. c.

8. Geschlecht, Alter: M. 33 J. — Name des Operateurs: Demons. — Datum der Operation: III. 1895. — Resultat, bis 4 Wochen nach der Operation: g. — Endresultat: Nach 6 Monaten 10 Pfd. zugenommen. — Literatur: Aynés, Diss. Bordeaux 1895.

9. Geschlecht, Alter: M. 5 J. — Name des Operateurs: Karewski. — Datum der Operation: ?. — Resultat, bis 4 Wochen nach der Operation: g. — Endresultat: Dann †. — Literatur: Karewski, Deut. med. Wochenschr. 1897, S. 314.

10. Geschlecht, Alter: M. 10 J. — Name des Operateurs: Moizard. — Datum der Operation: ?. — Resultat, bis 4 Wochen nach der Operation: g. — Endresultat: ?. — Literatur: Moizard. Journ. des Pruticiens 1900, S. 497.

11. Geschlecht, Alter: M. 20 J. — Name des Operateurs: Polaillon. — Datum der Operation: 1892. — Resultat, bis 4 Wochen nach der Operation: g. (Kotfistel). — Endresultat: Nach 11 Monaten an Ileo-coekaltbc. †. — Literatur: Reclus, Clin. Chir. De la Pitié 1894.

12. Geschlecht, Alter: M. 38 J. — Name des Operateurs: Poncet. — Datum der Operation: 31. VII. 1896. — Resultat, bis

4 Wochen nach der Operation: g. — Endresultat: I. 1898, leidet an Darmtbc. — Literatur: Billon: Diss. Lyon 1897.

13. Geschlecht, Alter: M. 36 J. — Name des Operateurs: Rotigans. — Datum der Operation: V. 1902. — Resultat, bis 4 Wochen nach der Operation: g. — Endresultat: ? (Cöcum und Bauchfell normal). — Literatur: Josselin de Jong, Rev. internat. de la Tbc. 1902, XII, S. 906.

14. Geschlecht, Alter: W. 32 J. — Name des Operateurs: Roux. — Datum der Operation: II. 1890. — Resultat, bis 4 Wochen nach der Operation: An Kotfistel (Cöcumtbc.!) †. — Literatur: Roux, Rev. med. suisse romande 1890, S. 299.

15. Geschlecht, Alter: W. 25 J. — Name des Operateurs: Terrier. — Datum der Operation: 12. V. 1891. — Resultat, bis 4 Wochen nach der Operation: g. — Endresultat: Später an Tbc. Peritonitis †. — Literatur: Hartmann und Pilliet, Bull. soc. anat. 1891, 31. Juli.

16. Geschlecht, Alter: M. 24 J. — Name des Operateurs: Tédenat. — Datum der Operation: V. 1903. — Resultat, bis 4 Wochen nach der Operation: An Kotfistel und Peritonitis †. — Literatur: Veirat, Diss. Montpellier 1904.

17. Geschlecht, Alter: ?. — Name des Operateurs: Trebicky. — Datum der Operation: ?. — Resultat, bis 4 Wochen nach der Operation: g. — Endresultat: Heilung nach $3^1/_2$ Jahren noch von Bestand. — Literatur: Weinberger, Wiener med. Wochenschr. 1902, Nr. 33.

18. Geschlecht, Alter: M. 31 J. — Name des Operateurs: Sonnenburg. — Datum der Operation: X. 1895. — Resultat, bis 4 Wochen nach der Operation: g. (Kotfistel). — Endresultat: Nach 2 Monaten an Lungen- und Darmtuberkulose †. — Literatur: Born, Diss. Berlin 1897.

19. Geschlecht, Alter: W. 21 J. — Name des Operateurs: Heurotin.[1]) — Datum der Operation: ?. — Resultat, bis 4 Wochen nach der Operation: g. — Endresultat: ?. — Literatur: H. Kelly, „Vermiform appendix" 1905.

20. Geschlecht, Alter: W. 23 J. — Name des Operateurs: Cullen. — Datum der Operation: ?. — Resultat, bis 4 Wochen nach der Operation: g. — Endresultat: ?. — Literatur: Kelly, l. c.

21. Geschlecht, Alter: W. 32 J. — Name des Operateurs: Kelly. — Datum der Operation: ?. — Resultat, bis 4 Wochen nach der Operation: g. — Endresultat: ?. — Literatur: Kelly, l. c.

---

1) In der großen Monographie von Kelly und Hurdon sind noch zwei Fälle von tuberkulöser Appendicitis erwähnt; einer von Sonnenburg, der andere von Mac Cash und Hawkes. Leider fehlen genaue Angaben darüber! Aus demselben Grunde konnten die 11 Fälle von Riedel (s. Riedel 70. Versammlung Deutscher Naturforscher und Ärzte 1898) leider nicht verwertet werden, sonst hätten wir über 35 Fälle von tuberkulöser Appendicitis verfügt.

22. Geschlecht, Alter: M. 47 J. — Name des Operateurs: Crowder-Fenger. — Datum der Operation: ?. — Resultat, bis 4 Wochen nach der Operation: g. — Endresultat: ?. — Literatur: Kelly, l. c.

Die bisherigen Resultate der Appendicektomie wegen Tuberkulose des Wurmfortsatzes gestalten sich folgendermaßen:

Von 22 Patienten starben direkt nach der Operation 3. einer an Collaps, der zweite an akuter Bauchfellentzündung, der dritte an Kotfistel infolge Weitergreifens des ulzerösen Prozesses auf den Blinddarm (Nr. 14, Roux).

Geheilt wurden 19 Kranke; davon gingen aber schon innerhalb des ersten Jahres nach der Appendicektomie 6 zugrunde, und zwar fast alle an Darm- oder Bauchfelltuberkulose.

3 Patienten waren nach längerer Zeit noch am Leben. einer bei einer Gewichtszunahme von 10 Pfund in 6 Monaten (Nr. 18. Demons); ein anderer war nach $3^1/_2$ Monaten noch gesund (Nr. 17. Trebicky); der dritte litt 18 Monate nach der Operation an Darm- und Bauchfelltuberkulose (Nr. 12, Poncet).

Endlich war über 10 Fälle nichts mehr zu ermitteln!

Im ganzen wurden die Lungenphthise 6 mal, die tuberkulöse Enteroperitonitis 10 mal beobachtet.

Eine Kotfistel war nur einmal (Nr. 4, Bouilly) schon vor der Operation vorhanden, und sie wurde durch die Exstirpation des Wurmfortsatzes auch nicht beseitigt. Außerdem entstanden im Anschluß an die Appendicektomie in 4 Fällen frische Kotfisteln.

Was das Aussehen der tuberkulösen Läsionen anbetrifft, so beschreiben die meisten Autoren entweder Geschwüre oder käsige Herde (Carl Beck) im Wurmfortsatz. Die hypertrophische Form ist weit seltener; in einem Fall (Nr. 5, von Bouglé) war jedoch die Appendix dreifingerdick geworden.

Die mesenterialen Lymphdrüsen sind oft käsig entartet und werden von verschiedenen Operateuren (Roux, Carl Beck usw.) mit entfernt.

Gegen die primäre Natur des Leidens sprechen auch hier 2 Tatsachen:

1. Das häufige Vorkommen von umschriebenen infiltrierten Stellen in der Wand des Cöcums, welche bei der Operation wiederholt beobachtet und notiert wurden.

2. Der weitere Krankheitsverlauf, namentlich die Entwicklung von einer Bauchfell- und Darmtuberkulose, was uns dazu veranlaßt.

die Affektion des Wurmfortsatzes nur als eine Teilerscheinung des Ganzen aufzufassen.

Die Reihenfolge des Krankheitsprozesses ist hier gewöhnlich so, daß man zunächst eine akute Appendicitis (mit typischen Anfällen usw.) diagnostiziert. Bei der Excision des Wurmfortsatzes im „Ruhestadium" schöpft man Verdacht auf die tuberkulöse Natur des Herdes, welche unter Umständen auch mikroskopisch nachgewiesen wird, und bald darauf machen sich neue Symptome seitens des Darmes und des Bauchfelles geltend, so daß die Erkrankung des Wurmes schon von vornherein eine sekundäre war und eine entsprechende Behandlung verdient hätte.

Die primäre Tuberkulose der Appendix vermiformis ist sicher außerordentlich selten. Kelly, welcher in seinem großen Werk „Vermiform Appendix, 1905" diese Ansicht auch verteidigt, führt einen Fall (den von Crowder) als sicher unleugbare primäre Tuberkulose des Wurmfortsatzes an. Zu diesem wäre noch hinzuzufügen ein Fall von Carl Beck (Nr. 2), bei welchem die Obduktion das Intaktsein sämtlicher anderer Organe nachwies, und vielleicht diejenigen von Ménard und Sonnenburg (s. oben: Wandresektion des Cöcums), bei denen das Cöcum augenscheinlich vom Wurmfortsatz aus sekundär infiltriert worden war.

Schlußbetrachtungen (s. Tab. S. 546).

Sämtliche wegen Tuberkulose des Cöcums und der Appendix bis jetzt gemachten Operationen (279 Patienten) ergaben also eine Gesamtsterblichkeit von 18,6 Proz., während 81,4 Proz., d. i. $^4/_5$ der Kranken den Eingriff gut überstanden; 33,3 Proz. blieben Monate und Jahre lang geheilt. Über einen immer noch viel zu hohen Bruchteil (28,6 Proz.) war späterhin weiter nichts mehr zu erfahren; endlich starb beinahe der fünfte Teil (19,3 Proz.) nach längerer Zeit, so daß im ganzen 37,9 Proz. der Operierten früher oder später zugrunde gingen. Von diesen Todesfällen waren 17,1 Proz. durch Tuberkulose überhaupt, 5,4 Proz. durch akute Peritonitis herbeigeführt. Bei fast jedem dritten Pat. (29,4 Proz.) konnte man eine Lungenphthise konstatieren, während die Darm- und Bauchfelltuberkulose nur in 10 Proz. der Krankengeschichten notiert war, ein Prozentsatz, welcher sicher weit hinter der Wahrheit zurückstehen dürfte. Durch die Besserung der lokalen Verhältnisse wird der Allgemeinzustand und besonders der „Spitzenkatarrh" nicht selten günstig beeinflußt, und doch geht noch

Prozentuarische Übersicht der Resultate sämtlicher wegen Cöcum- und Wurmfortsatztuberkulose ausgeführter Operationen.

Bezeichnung der Operation	Wirkliche Zahl der Fälle	Operativ geheilt	Kurz nach der Operation gestorben	Dauernd geheilt	Später gestorben	Vermißt	Lungentuberkulose	Darm- und Bauchfelltuberkulose	An Tuberkulose gestorben	Fisteln vor der Operation	Fisteln nach der Operation	An akuter Peritonit
Resectio ileo — coecalis	154	79,87	20,12	34,41	13,63	31,81	22,07	6,49	9,09	8,44	8,7	4
Einfache Entero-anastomosen und partielle Darmausschaltungen	35	88,57	11,43	45,7	25,7	17,1	28,6	11,4	22,8	14,3	11,4	2
Totale Darmausschaltungen	22	90,9	9,09	54,5	18,2	18,2	36,2	4,5	9,09	59	59	1
Mehrfache Operationen an einem Patienten	20	70	30	30	30	10	60	—	35	15	5	
Probelaparotomien	19	68,5	31,5	15,7	15,7	36,9	36,9	10,6	31,5	—	10,5	
Einfache Incision	7	100,0	—	—	71,4	28,6	71,4	14,3	71,4	—	28,6	
Appendicektomie	22	86,4	13,6	13,6	27,2	45,4	27,2	45,4	27,3	4,5	22,7	1
Alle zusammen	279	81,4	18,6	33,3	19,3	28,6	29,4	10	17,1	12,5	17,5	
(Tod) nach Conrath	86	83,7	16,3	27,9	20,8	34,9	—	—	—	—	—	
Resectio ileo-coecalis (1900—1905)	50[1])	86	14	30	2	54	12	2	—	12	2	

zu häufig der schöne chirurgische Erfolg durch die unaufhaltsam weiter fortschreitende Lungenkomplikation verloren. Hier wie bei vielen anderen chirurgischen Tuberkulosen sollte man sich nicht damit zufrieden geben, daß man dem Pat. mit dem Messer geholfen hat, sondern noch dafür Sorge tragen, daß alles richtig getan wird, um mit allen bis jetzt zur Verfügung stehenden Hilfsmitteln der immer drohenden Lungenphthise vorzubeugen. Die Statistik der

1) Diese 50 Fälle von 1900—1905).

letzten Cöcumexstirpationen (1900—1905) die keinen Todesfall an Tuberkulose aufweist, zeigt, was man schon für Fortschritte in dieser Richtung gemacht hat.

Was speziell die Resectio ileo-coecalis wegen Tuberkulose anbelangt, so müssen wir an dieser Stelle nochmals betonen, daß die Resultate dieser großen Operation zu den besten zu zählen sind, indem sie gegenwärtig (1900—1905) dank der jetzt oft geübten seitlichen Vereinigung der Darmenden 86 Proz. Heilungen zu verzeichnen hat. (Die entsprechende Zahl für sämtliche Resektionen [154 Fälle] ist 79,8 Proz., (s. Tab. S. 546).

Die Vor- und Nachteile der in Rede stehenden Operation und ihrer Unterarten haben wir schon oben besprochen. Hier möchten wir nur noch auf die eigentümlichen, sich allerdings aus einer kleinen Anzahl von Fällen (10) ergebenden Folgen der Vorlagerungsmethode hinweisen, mit ihrer so hohen Operationssterblichkeit (30 Proz.), und wieder ihren doch so starken Prozentsatz von Dauerheilungen 60 Proz. Unter solchen Umständen dürfte es noch verfrüht sein, ein abschließendes Urteil über dieses Verfahren zu fällen.

Dagegen ist das hastige Beenden einer Resektion durch Anlegung eines Anus praeternaturalis, wie das einige Male gemacht wurde (in 6 Fällen) absolut zu vermeiden, da hier früher oder später mehr als 80 Proz. der Kranken ad exitum kommen.

Allzu große Resektionen haben auch gewöhnlich keinen sehr erfreulichen Erfolg, wir erinnern hier noch an den von v. Mikulicz mit vorläufiger Vorlagerung behandelten und an akuter Peritonitis verstorbenen Fall, wo nur 130 cm Darm vom Pylorus bis zum After übrig blieb (s. Pollack, L. c.) und auch an die von Maydl infolge einer Fehldiagnose (Krebs) resezierten 284 cm gesunden Dünndarmes (s. Kukula, L. c.). Diese Frau fiel auch bald der „Kachexie" zum Opfer.

Merkwürdig ist, daß bei den Resektionen die Zahl der kurz nach dem Eingriff zugrunde gehenden Pat. fast immer höher war als diejenige der in späterer Zeit sterbenden, während bei der „Entero-anastomose und bei der Darmausschaltung das Verhältnis umgekehrt ist (s. Tab. S. 546). Diese Tatsache scheint darauf hinzudeuten, daß die Resektion an und für sich einen schweren Eingriff darstellt, dafür aber den Kranken für später weniger Gefahr nach sich bringt. Doch kann man bei der hohen Zahl der „Vermißten" auch hier keine zu absoluten Schlußfolgerungen daraus ziehen.

Auf eine Linie mit der Resektion stellen wir die totale Darmausschaltung, welche tadellose Resultate liefert und die an sie gestellten Ansprüche meistens gut befriedigt. Wir zählen hier 90,9 Proz. Erfolge, wovon 54,5 Proz. Dauerheilungen und nur im ganzen 27 Proz. Todesfälle. Die Methode kann also da, wo sie angezeigt ist, als eine wertvolle und zuverlässige bezeichnet werden. Ihre Schattenseite ist, daß sie häßliche Fisteln zurückläßt, so daß öfters eine nachträglich ausgeführte Exstirpation sie der Ehre beraubt, den Kranken vollständig kuriert zu haben.

Die guten Erfolge der Entero-anastomosen und der partiellen Darmausschaltung möchten wir dagegen nur unter Vorbehalt gelten lassen. Die Zahlen 88,5 Proz. Heilungen mit 45 Proz. Dauerresultaten sind sicher sehr befriedigend, und hier hat man auch wenige Pat. (nur 2,08 Proz.) an akuter Peritonitis verloren. Schlagen wir aber das Kapitel der „mehrfachen, an demselben Pat. vorgenommenen Eingriffe" nach, so sehen wir, daß hier die radikale Heilung fast nie der Entero-anastomose, sondern immer einem energischeren Verfahren (Darmnaht, totale Darmausschaltung und vor allem Resektion) zu verdanken war. Mit anderen Worten war hier die Ileo-Kolostomie oft nur eine Palliativoperation (bei Stenoseerscheinungen, ausgedehnten Adhäsionen usw.) und sie war nicht imstande, die betreffenden Kranken endgültig zu heilen. In dieser Beziehung steht sie den anderen Methoden ganz entschieden nach; und auch zu der Beseitigung von Kotfisteln hat sie sich wenig bewährt (s. Kapitel II).

Das Aufeinanderfolgen von mehreren großen Darmoperationen wegen Cöcumtuberkulose trübt sicher die Prognose ganz bedeutend; so verlieren wir hier kurz nach dem letzten Eingriff 30 Proz. der Fälle, während später noch einmal so viel ad exitum kommen (also zusammen 60 Proz.). Da sich die Behandlung hier in die Länge zieht und die Pat. daher auch länger unter Beobachtung stehen, konnte man hier in 60 Proz. der Fälle den Ausbruch einer Lungentuberkulose erleben, und 35 Proz. der Kranken gingen auch daran zugrunde. Kotfisteln nach den verschiedenen hier nacheinander gemachten Operationen kamen auch in häufig Fällen vor (50 Proz. nach dem chirurgischen Eingriff statt 15 Proz. vorhin).

Die Probelaparotomie bei Tuberkulose des Blinddarmes darf sicher nicht als eine Kleinigkeit für den Pat. betrachtet werden; gab es hier doch 31,5 Proz. Todesfälle direkt nach derselben (und im ganzen starben 46 Proz. der Kranken), während nur 15.7 Proz. dauernd (??) gesund blieben. Diese Therapie verdient

also gar nicht den Ruf, den ihr einige Chirurgen nachgesungen haben. Hier kommen auch in 10,6 Proz. der Fälle neue Kotfisteln zustande.

Die einfache Incision der Bauchdecken bei Cökaltuberkulose, die auch wiederholt (7mal) vorgenommen wurde, bietet selbst keine Gefahr und wird immer gut überstanden. Dafür gehen auch die meisten Operierten später zugrunde, und über das Schicksal der übrigen sind wir sehr im Zweifel; die Incision hat auch in 28,6 Proz. frische Kotfisteln in ihrem Gefolge. — Eine solche Indikationsstellung beruht wohl auch meistens auf Fehldiagnosen (perityphlitischer Abszeß usw.); bei Tuberculosis coeci nützt die Incision jedenfalls so gut wie nichts, das ergibt sich von selbst aus obigen Daten.

Der Murphysche Knopf wurde bei den Resektionen und bei den Darmanastomosen angeblich nur 19mal gebraucht; einmal (Ileo-Kolostomie Nr. 19, von Gnesda) war er unstreitig die direkte Todesursache. In neuerer Zeit wird er etwas häufiger angewandt, und offenbar immer ohne bösen Zwischenfall.

Was nun die Appendicektomie wegen Tuberkulose des Wurmfortsatzes anlangt, so sind ihre unmittelbaren Folgen mit 86,4 Proz. Heilungen ganz befriedigend. Aber leider erliegen, wie schon früher bemerkt, viele, welche die Excision der Appendix gut überstanden hatten, der Darm- und Bauchfelltuberkulose (an der ja fast die Hälfte dieser Patienten leidet (!!), so daß im ganzen 40 Proz. zugrunde gehen, und von den vielen Vermißten (45,4 Proz.) auch wohl nichts Erfreuliches zu erwarten ist. Dauernd geheilt blieben nur 13,6 Proz. In Anbetracht solch schlechter Erfahrungen würde es sich bei der Appendicitis tuberculosa sehr empfehlen, vor Abtragung des Processus vermiformis die Ileocökalgegend, das untere Ileum und das aufsteigende Kolon, und endlich die mesenterialen Lymphdrüsen immer genau zu untersuchen; kranke Lymphdrüsen sollten mit entfernt werden, eventuelle kleine tuberkulose Infiltrationsstellen am Cöcum wären durch „Wandresektion" (Czerny, Richelot) mit gutem Erfolg zu behandeln (87,5 Proz. Heilungen).

Sollte man aber Verdacht auf eine anfangende tuberkulöse Ileocökal-Erkrankung bekommen, mit einer Tuberkulose des Wurmfortsatzes als Teilerscheinung (und das ist, nach den Folgen der Appendicektomie in solchen Fällen zu urteilen, offenbar sehr oft der Fall), so wäre von vornherein eine radikale und ausgedehnte Operation sicher sehr angezeigt.

Wie oft im Anschluß an Resektionen, Anastomosen usw. ent-

standene Kotfisteln spontan zuheilen, haben wir schon zur Notiz gebracht. In 17,5 Proz. aller Fälle (279) blieb doch nach der Operation eine Fistel bestehen, allerdings nicht immer eine Fistula stercoralis (man denke hier an die Fisteln nach totaler Darmausschaltung usw.). Außerdem waren 12,5 Proz. der Pat. mit einer schon früher spontan aufgetretenen Kotfistel zur ersten Operation erschienen.

Dies wären die Ergebnisse der Ileocökal-Chirurgie, soweit die tuberkulösen Erkrankungen dieser Gegend in Betracht kommen. In unserer Darstellung haben wir uns bemüht, möglichst objektiv zu bleiben und haben uns lediglich an die aus den Notizen und Mitteilungen vieler Chirurgen sich von selbst ergebenden Folgerungen gehalten.

Eine Methode, ausschließlich der anderen, als die einzig gute hinstellen zu wollen, dürfen wir heute noch nicht. Aus jeder muß man im gegebenen Falle den Nutzen ziehen und jede hat auch ihre Nachteile, die man kennen und vermeiden muß. Im Jahre 1902 schrieben v. Mikulicz und Kausch über dieses Thema (s. Handbuch der praktischen Chirurgie, l. c.): „daß die bisher erzielten Resultate es noch nicht gestatten, eine oder die andere Operation als die beste zu bezeichnen" und das gilt auch heute noch vollständig. Möglich ist, daß diese Frage in einigen Jahren erledigt wird, denn zur Klarstellung vieler Punkte ist schon sehr viel getan worden; wie wir uns überzeugen konnten, arbeiten viele Forscher ruhig daran weiter, und jeder von ihnen wird sicher in absehbarer Zeit einen wertvollen Beitrag zur Lösung der zahlreichen Streitpunkte bringen.

Möge also allen denjenigen, die sich für die Chirurgie der Cökumtuberkulose interessieren, unsere Forschung auf diesem Gebiet behilflich sein und als Auskunftsstelle dienen.

Zum Schluß sage ich an dieser Stelle meinem verehrten Chef, Herrn Professor Dr. Roux, meinen aufrichtigen Dank für seine Anregung zu dieser Arbeit. Den Herren DD. Hartmann, Leguen und Natan-Torier in Paris, Caird in Edinburgh und Antipas in Konstantinopel bin ich für ihre liebenswürdigen persönlichen Mitteilungen ebenfalls zu großem Dank verpflichtet.

Literaturverzeichnis.

Anmerkung: Einen zweiten Fall von Riedel (wie von Nikolijski angenommen wird) konnten wir im Zentralblatt für Chirurgie 1890, nicht finden.

Im Gegensatz zu anderen Autoren (s. Lance, Diss.) haben wir den Fall von Wiesinger der als Cöcumtuberkulose veröffentlicht wurde und sich später als Darmsarcom entpuppte, hier nicht mitgezählt.

Einige einschlägige Aufsätze waren uns leider nur im Referat zugänglich, so z. B.:

Calvini, Progresso medico 1902, 1 Fall (s. Hildebrandts Jahresbericht 1903).

Kablukoff, Über Resektion vom Blinddarm infolge von Tuberkulose. Med. Obosrenje 1902, Nr. 1.

Zembrowski, Appendicitis tuberculosa. Now. Lek. Poznan 1904, XVI, p. 58—63.

Letulle und Weinberg, Presse medicale 1897 und Arch. des Sc. méd. 1897: Histologie des Appendicites.

Wenige neue vom Index medicus angegebene Arbeiten waren überhaupt nicht zu finden:

Polya, Ofen. Pest 1904 (?) Pennato: Riforma medica 1903.

N. S. Scott, Transactions of Assoc. of Obst. and Gynaekol. N. Y. 1903, 1904.

Glasstein, Zur Frage der Blinddarmtuberkulose. Chirurgie (?) 1902 zit. von Nikolijski.

Tanaka, Fleshy Tuberculosis of the coecum. Jintendo Iji Kenkin Kwai, Zasshi, Tokyo 1903. Wir bedauern sehr, daß wir das wichtige Sammelreferat von Oppel, Über die tuberkulösen Tumoren des Blinddarmes, (14 Fälle) in: Russisches Archiv für Chir. 1903 Heft 5, zu lesen nicht imstande waren.

Endlich konnten mehrere Fälle von Eve (s. Lancet 1903, p. 732), Trebicki (s. Weinberger, Wien. med. Wochenschr. 1902, Nr. 33) u. anderen: (Souligoux, Routier, Chaput, Semaine méd. 1905, p. 295, 319, 331) wegen ganz ungenügender Angaben nicht berücksichtigt werden.

Folgende Arbeiten waren uns alle im Original zugänglich:

1. Ammer, Zur Kasuistik der Darmausschaltungen. Diss. Kiel 1902.
2. Alglave, Etude sur le traitement chirurgical de la Tuberculose iléo-coecale. Diss. Paris 1904.
3. Antipas, Tuberculose hypertrophique du coecum. Résection, guérison. Gazette médicale d'orient 1904—1905 p. 203.
4. Antonietti, Il Raccoglitore medico No. 1, 3, 1894
5. Apert, Tuberculose de l'intestin et de l'appendice. Presse médicale, Déc. 1898.
6. Augier, s. Piet, et Augier.
7. Aynès, De la typhlite et de l'appendicite tuberculeuses Diss. Bordeaux 1895.
8. Bard, Phénomènes de sténose dans les ulcérations Tuberculeuses de l'intestin. Sem. méd. 1903, Nr. 30.
9. Bailly, De l'invagination dans la tuberculose intestinale. Diss. Tonnerre 1904.
10. von Baracz, Über Darmausschaltung. Wien. klin. Wochenschr. 1895.

11. Baillet, Resection du segment iléo-coecal. Diss. Paris 1894.
12. Carl Beck, Appendicitis. Sammlung klin. Vorträge, Nr. 221 (Chirurgie Nr. 65) 1898, S. 1110.
13. Becker, (Fall von Trendelenburg) Deut. Zeitschrift für Chir., Bd. 39, (1894).
14. Behr, Ein Fall von Tuberkulose des Wurmfortsatzes. Mitteilungen aus den Grenzgebieten usw. 1904, XIII, S. 224.
15. Bérard, La Tuberculose intestinale comme cause d'invagination. Sem. med. 1904, p. 129—132; und Lyon méd. 1903, Nr. 19 und 31, und 1904, CII. p. 640 (s. auch Bull. soc. Chir. de Lyon 1903 und 1904).
16. Bernay, Les sténoses de l'intestin grêle. Diss. Lyon 1899.
17. Benoit, Tuberculose locale chronique de la région iléo-coecale. Diss. Paris 1893, und Gazette des Hopitaux 1898.
18. Bezancon et Lapointe, Tuberculose intestinale à forme hypertrophique. Presse medicale 1898, p. 265
19. Billon, Tuberculose appendiculo-coecale. Diss. Lyon 1897.
20. Billroth, Resektionen am Magen und Darmkanal. Wien. klin. Wochenschr. 1891, Nr. 34.
21. Boas, Diagnostik und Therapie der Darmkrankheiten 1899.
22. Bouilly, (Mitteilungen) s. Fr. Chirurgenkongreß 1889, und auch Bull. soc. Chir. 1892, p. 65.
23. Bouglé, Appendicite tuberculeuse. Arch. gén. de méd. 1903, I, p. 263.
24. Bouglé et Maric, Appendicite tuberculeuse. Bull. soc. anat. Paris 1903, Nr. 1592.
25. Bonnamour, Abscés de l'appendice, sans coliques chez un malade atteint de tuberculose iléo-coecale. Lyon. méd. 1903, Nr. 31.
26. Born, Über Appendicitis tuberculosa. Berlin 1897.
27. Bland-Sutton, British med. Journal 1891, p. 409.
28. Broca, s. Bull. soc anat. 1891 und 1892.
29. Bull. Soc. anat. 1891 und 1892 s. Broca, Hartmann, Pilliet.
30. Caird, Enterectomy for tubercular stricture of the intestine. Med. Press and Circular. Nov. 11, 1903 und Scott. med. Journal 1904.
31. Derselbe, Exstirpation of the coecum. Edinburgh med. Journal 1895.
32. Carel, Résection iléo-coecale. Diss. Paris 1897.
33. Cathelin, Appendicite tuberculeuse. Presse médicale, juillet 1898 und Ibid. 1899, p. 297.
34. Caussade et Charrier, Un cas de tuberculose iléo-coecale. Arch. gén. de méd. 1899, p. 410.
35. Chaput, Tuberculose du coecum et du colon ascendant. Bull. et mém. soc. Chir. 1903, Nr. 4.
36. Chavannaz et Charrière, Tuberculose du coecum. Journal de méd. de Bordeaux 1897, p. 271.
Chirurgenkongreß (französischer) 1903, Hartmann u. a., Über Darmausschaltung.
37. Claude, Tuberculose hypertrophique non sténosante. Bull. soc. de biologie 1898.
38. Cohn, Über den strikturierenden Cökaltumor. Freiburg i./B. Diss. 1902.
39. Conrath, Über die lokale chronische Cöcumtuberkulose. Beiträge zur klin. Chirurgie, Bd. XXI, S. 1.

40. Cornil et Henri, Tuberkulosekongreß 1894, s. auch Reclus.
41. Courtillier, (1 Fall von Broca) Bull. soc. anat. 1896.
42. Coquet, De la variété des Tumeurs coecales tuberculeuses. Diss. Paris 1894.
43. Cotterill, Narbige Stenose am unteren Ende des Ileum. Transact. medic. Chir. soc. Edinburgh, July 1897.
44. Crespin, Etude sur les anastomoses de l'iléou et du gros intestin. Diss. Lille 1903.
45. Crowder, Hyperplastic tuberculosis of the coecum. Amer. Journal of med. Sc. 1900, (Bd. 119), p. 668.
46. Cullen, Stricture of the ascending colon. Amer. Journal of med. Sc. 1904, Bd. CXXVII, p. 437.
47. Cumston, Appendicitis tuberculosa. Annals of Gynaekol. and Pediatrics 1899, p. 29.
48. v. Czerny, Über die chirurgische Behandlung intraperitonealer Tuberkulose Beiträge zur klin. Chir. Bd. VI (1890), S. 73.
49. v. Czerny und W. Rindfleisch, Über die an der Heidelberger Klinik aus geführten Operationen am Magen und Darm. Beiträge zur klin. Chir. Bd. IX (1892), S. 752.
50. Delore et Patel, Revue de Chir. 1901.
51. Delormes, Mitteilung in Bull. soc. chir. Paris 1892, S. 258.
52. Deppe, Über multiple tuberkulöse Darmstenosen. Diss. Tübingen 1899.
53. Dieulafoy, Tuberculosme hypertrophique de le région iléo-coecale. Semaine méd. 1902, p. 329.
54. Descomps, Tuberculose de l'iléou dans la région app-coecale. Bull. soc. anat. Paris 1903, Nr. 7, p. 589.
55. Drucbert, De l'exclusion de l'intestin. Diss. Lille 1901.
56. Duplay et Reclus, Chirurgie s. Jalaguier.
57. Eckstein, Ein Fall von primärer Darmtuberkulose. Diss. Kiel 1902.
58. Eisenhardt, Über Häufigkeit und Vorkommen der Darmtuberkulose. Diss. München 1896.
59. v. Eiselsberg, Wien. klin. Wochenschr. 1896, Nr. 12—14.
60. Derselbe, Arch. für klin. Chir. 1897, Bd. 54 und 56.
61. Elbogen, Mitteilung in Wien. klin. Wochenschr. 1904, Nr. 37, S. 999 (Verein deutscher Ärzte in Prag).
62. Eve, Über Appendicitis. Lancet 1903, p. 732 (Transact medic. soc. London).
63. Ferrero, Un caso di tubercolosi ipertrofica del coeco. Clin. Chirurg. (Mailand) 1904, XII, S. 893.
64. Fink, Über zwei Fälle von Resektion des Cöcums wegen Tuberkulose. Prag. med. Wochensch. 1890, Nr. 19, S. 101.
65. Fletcher, Ileo-coecal Tuberculosis St. Bartholomews Hospital Reports 1896, S. 478, Bd. XXXII.
66. Footner, Case of excision of the coecum. Lancet 1904, II, p. 208.
67. Fowler, Tuberkulose Appendicitis. Berlin 1897 (?).
68. Frank, Einige Darmoperationen und Bemerkungen über die Darmnaht. Wiener klin. Wochenschr. 1892, Nr. 27, S. 390.
69. Fröhlich, Die Radikaloperation bei tuberkulösen Ileo-cökaltumoren. Wien. klin. Wochenschr. 1904, S. 1344.

70. Fuchsig, Über Darmresektionen. Deutsch. Zeitschr. für Chir. Bd. LX. S. 173.
71. Funke, Zur Kasuistik der Darmausschaltung. Prager med. Wochenschr. 1895, Nr. 32 und 33.
72. Gayet, 2 cas de tuberculose de l'appendice. Bull. soc. anat. April 1[illegible]
73. Derselbe, Lyon médical 1900, No. 33 und 46.
74. Gehle, Zur Kasuistik der Cöcumtuberkulose. Beiträge zur klin. Chir. Bd. 34, S. 171 (1902).
75. Gessner, Zentralblatt für Chir. 1896, S. 137.
76. Goldmann, Über Dünndarmresektion bei tuberkulösen Geschwüren. Diss. Halle 1903.
77. Graepel, 2 Fälle von strikturierendem tuberkulösem Cökaltumor. Diss. Freiburg i./B. 1903.
78. Griffon et Nattan-Larier, Tuberculose de coecum. Bull. et mém. soc. anat. 1903, p. 387.
79. Gröschel, München. med. Wochenschr. 1895, S. 251.
80. Gross et Sencert, Revue méd. de l'Est 1905, S. 57. Resection iléo-coecale pour Tuberculose.
81. Haberer, Über Darmausschaltungen und Entero-anastomosen. Arch für klin. Chir., Bd. 62, Heft 3.
82. Derselbe, Die Erfahrungen welche Hofrat von Eiselsberg mit der partiellen Darmausschaltung gemacht hat. Wien. klin. Wochenschr. 1903, S. 594.
83. Hatch, Tuberculous Disease of the coecum. Indian med. Gazette, 18[illegible] p. 43.
84. H. Hartmann et Pilliet, Note sur une variété de typhlite tuberculeuse simulant le caucer. Bull. soc. anat. 1891 und 1892.
85. A. Hartmann, Ein Fall von tuberkulöser Darmstenose. Diss. Tübingen. 1897.
86. Handbuch der praktischen Chirurgie 1902, (Mikulicz und Kausch. Über Cöcumtuberkulose), Bd. III, S. 356.
87. v. Hacker, Über die Bedeutung der Anastomosebildung usw. Wien. klin. Wochenschr. 1888, S. 360 und 389.
88. H. Hartmann, Intervention chirurgicale dans les Tumeurs du gros intestin. Bull. soc. chir. N. S. XXX, p. 864 und 1021.
89. v. Hochenegg, Ein Beitrag zur Cökalchirurgie. Wien. klin. Wochenschr. 1891, Nr. 53.
90. Derselbe, Wien. klin. Wochenschr. 1895, Nr. 20.
91. Hofmeister, Über multiple Darmstenose tuberkulösen Ursprunges. Beiträge zur klin. Chir. 1896, Bd. 17, S. 577.
92. Hosmer, A case of primary intestinal tuberculosis. North. West. Lancet Minneapolis 1904, p. 346.
93. Hofmokl (Mitteilung), Wien. klin. Wochenschr. 1890, Nr. 45, S. 878.
94. Hudson, Transact. Path. Soc. London. March. 6th 1888.
95. Hügel, Ileo-cökalresektionen bei Darmtuberkulose. Arch. für klin. Chir. Bd. 62, S. 758.
96. Israel, Erfahrungen über Peritonealtuberkulose. Deut. med. Wochenschr. 1865, S. 5.
97. Derselbe, Zentralbl. für Chir. 1896, S. 89.

98. Itié, Tuberculose intestinale hypertrophique. Diss. Montpellier 1898.
99. Derselbe, Dasselbe. Nouveau Montpellier médical 1899, Bd. 1, p. 211.
100. Jalaguier, Appendicite tuberculeuse. Traité de Chir. (Duplay et Reclus) Bd. VI, 1898, p. 635.
101. Jaboulay, Tumeur du coecum. Lyon méd. 1904, p. 572 (und Bd. 94). Darmausschaltung.
102. Jonnesco, Fr. Chirurgenkongreß 1898. Entero anastomosen.
103. Jordan (Kurze Mitteilung), Münchn. med. Wochenschr. 1902, S. 123.
104. Josselin, de Jong, L'appendicite tuberculeuse. Revue internat. de la Tuberculeuse 1902, p. 906.
105. Jouon, Appendicite et tuberculose intestinale. Gazette méd. de Nantes 1904, p. 337.
106. Jungherz, Ein Beitrag zur Diagnose und operativen Behandlung von Cöcumtumoren. Diss. Würzburg 1896.
107. Karewski, Pathologie und Therapie der Perityphlitis bei Kindern. Deut. med. Wochenschr. 1897, S. 314.
108. Keetley, Resektion des Cöcum. Brit med. Journal 1895.
109. Kelly and Hurdon, Vermiform Appendix. London 1905.
110. Kõnig, Die strikturierende Tuberkulose des Darmes und ihre Behandlung. Deut. Zeitschr. f. Chir. Bd. 34, S. 65.
111. Körte, Zur Behandlung der Geschwülste der Ileo-cökalgegend. Deut. Zeitschr. f. Chir. Bd. 40, S. 559.
112. Derselbe, Ausgedehnte Darmresektion wegen Darmtuberkulose. Arch für klin. Chir. Bd. 48, S. 715.
113. Krogius, Ein Fall von multiplen stenosierenden Darmtumoren tuberkulöser Natur. Deut. Zeitschr. f. Chir. 1899, Bd. 52.
114. Kukula, Über ausgedehnte Darmresektionen. Arch. f. klin. Chir. 1900, Bd. 60, S. 886.
115. Kümmell (Mitteilung), Vereinsbeilage der Deut. med. Wochenschr. 1896, S. 16.
116. Lance, Etude clinique sur l'exclusion de l'intestin. Diss. Paris 1903.
117. Langemak, Die Darmausschaltung als präliminäre Operation usw. Deut. Zeitschr. für Chir. 1902, Bd. 62.
118. Lapointe, s. Bezancon et Lapointe.
119. Lavité, Über Darmausschaltung. Annales de la Soc. belge de Chir. 1898, S. 70 und 202.
120. Le Bayon, Typhlite tuberculeuse chronique. Diss. Paris 1892.
121. Lecène et Alglave, Tuberculose iléo-coecale ulcéreuse et sténosante. Bull. soc. anat. 1904, p. 501.
122. Lediard, Excision of the coecum for tuberculous Disease. Lancet 1898, p. 408.
123. Le Play, Pseudo-tuberculose coeco-appendiculaire. Bull. et mém. soc. anat. Paris 1904, Bd. 79, p. 253.
124. Lesueur, Contribution à l'étude de l'anatomé pathologique, et cliniqe de l'appendicite chez les tuberculeux. Diss. Paris 1903.
125. Lührs, Totale Darmausschaltung. Münchn. med. Wochenschr. 1896, S. 765 und 794.
126. Machard, Exstirpation du coecum. Diss. Genf 1899.

127. Maeder, Beitrag zur lokalen Cöcumtuberkulose nebst Veröffentlichung von 2 Fällen. Diss. Leipzig 1904.
128. Magill, Resectio ileo-ceocalis. Annals of Surgery 1894, p. 643.
129. Maitland, Tuberculosis of the coecum. Brit. med. Journal 1901, p. 1138.
130. Marchand, Bull. soc. Chir. 1892.
131. G. Marchand, Adénites coecales. Bull. soc. Chir. 1900.
132. Margarucci, Della Tuberculose intestinale usw., Il Policlinico 1898.
133. Marwedel, Über Darmanastomosen usw. Beiträge zur klin. Chir. Bd. XIV. S. 23.
134. Matlakowski, Über Resektionen des Blinddarmes bei carcinomatöser Stenose usw. Deut. Zeitschr. f. Chir. Bd. 33.
135. Marie (Mitteilung), Bull. soc. anat. 1894, p. 451.
136. Mockenhaupt, 2 Fälle von Darmtuberkulose mit Stenosebildung. Diss. Kiel 1894.
137. Moizard, Peritonite tuberculeuse à début brusque simulant l'appendicite Journal des Praticiens 1900, p. 497.
138. Monod, Appendicite tuberculeuse. Bull. soc. Chir. Juli 1895.
139. Nannotti, Considerazione cliniche e bacterio topiche sopra un caso di tiflo-appendicite tuberculosa. Rivista general ital. di clin. med. 1892.
140. Nash, Excision of the coecum. Middlesex Hospital Gazette. March. 1900.
141. Nattan-Larier, Tuberculose du coecum. Bull. soc. anat. Paris 1903, p. 594.
142. Derselbe, Dasselbe. Ibid. S. 887.
143. Nicaise, De l'appendicite. Revue de Chirurgie 1896, p, 392.
144. Nikolijski, Über tuberkulöse Darmstenose. Sammlung klin. Vorträge 1901 Nr. 362 (Inn. Med. Nr. 106).
145. Nothnagel, Innere Darmstriktur in Nothnagels spez. Path. und Therapie usw., Bd. XVII, S. 264.
146. Nové-Josserand, Lyon médical Bd. 82, p. 154.
147. Obalinski, Über Laparotomie bei innerem Darmverschluß. Arch. f. klin Chir. Bd. 48, S. 1.
148. Derselbe, Zur totalen Darmausschaltung. Zentralbl. f. Chir., 1894, S. 1194.
149. Ochsner, Ileo-coecal Tuberculosis. Chicago med. Recorder 1895.
150. Obrastzow, Zur Diagnose des Cöcumcarcinomes und der Cöcumtuberkulose. Arch. f. Verdauungskrankheiten (1898) Bd. IV, S. 440 und (1900) Bd. VI. S. 17.
151. Oppel, Über die tuberkulösen Tumoren des Blinddarmes. Russische Arch. f. Chir. 1903, Heft V.
152. Page (Herbert), Tuberculous ulceration of the coecum giving rise to symptoms of appendicitis. Lancet 1897, II, p. 10.
153. Palermo, Sulla Tuberculose ipertrofica del app. vermif. Riforma med 1904, p. 1121.
154. Patel, (Mitteilungen) Lyon med. 1903 Nr. 33 und 46, und 1905.
155. Piet et Augier, (1 Fall), Journal med. de Lille 1904, p. 273.
156. Pilliet, Thyphlite tuberculose Chronique. Bull. soc. anat. 1891 (Dez.).
157. Pilliet et Thiéry, (1 Fall von Thiéry). Progrés médical 1894, p. 47.
158. Pilcher, Exclusion of the ileo-coecal coil for tumour of the coecum and appendix. Brooklyn med. Journal 1905, XIX, p. 36.

159. Pollack, Beiträge zur Kenntnis der Ileo-cökaltumoren (Tuberculose) Diss. Breslau 1903.
160. Quenu et Judet, Résécissement tuberculeux de l'intestin Rev. de Chir. 1902, 1, p. 59.
161. Reclus, Typhlite et Appendicite tuberculeuses. Cliniques Chirurg. de la Pitié 1894, p. 317.
162. Renton, Case of excision of the coecum for Tuberculosis etc., Glasgow. med. Journal. 1903, IX p. 427.
163. Richelot, Reynier, Mitteilungen in Bull. soc. Chir. Paris 1892 S. 170, 237, 242, 438, und 1893.
164. Riedel, Appendicitis 70. Versammlung Deut. Naturforscher und Ärzte. Düsseldorf 1898.
165. Derselbe, Tuberculosis ileo-coecalis Zentralbl. f. Chir. 1890, S. 288.
166. Rispal et Buy, Sur un cas de tuberculosme coecal. Toulouse médical 1904, p. 66 und Languedoc médical 1904, S. 66.
167. Robson, (Mayo) Mitteilung. Lancet 1902, II, p. 852.
168. Romme, Symptomatologie et Diagnostic de l'appendicite tuberculeuse. Presse medicale 1903, p. 61.
169. Roskoschny, Zur Kasuistik der Darmausschaltungen. Deut. Zeitschr. f. Chir. 1901, S. 407.
170. Routier, 1 Fall van Ileocökal-Tuberkulose. Bull. soc. Chir. Paris 1903, p. 1089.
171. Ruotte, Appendicite tuberculeuse avec fistule. Résection iléo-coecale. Bull. soc. Chir. Lyon 1903, p. 140.
172. Roux, Tuberculose iléo-coecale. Revue med. suisse romande 1890, p. 299 und 1891, p. 688—691.
173. Sachs, Ein Beitrag zur Exstirpation des Blinddarmes wegen Tuberkulose. Arch. f. klin. Chir., Bd. 43, S. 429.
174. Salzer, Beiträge zur Path. und Chir. Therapie chronischer Cöcumerkrankungen. Arch. f. klin. Chir., Bd. 34, S. 101.
175. Schiller, Über die Darmoperationen an der Heidelberger Klinik (1892 bis 1896). Beiträge zur klin. Chir., Bd. 17, S. 619.
176. Schwartz (Mitteilung), Fr. Chirurgenkongreß Paris 1900, (Einfache Ileo-Typhlitis).
177. Senn, Surgical treatment of intestinal tuberculosis. Journal of Amer. med. Assoc. 1898, Bd. 30, p. 1195.
178. Société de Chirurgie (Paris). Bulletin de la —) 1892, p. 65 (Bouilly) S. 131 und 267, (Terrier) S. 170, (Reynier) S. 258, Delormes S. 237 und 242, Richelot S. 458, Reclus.
179. Sonnenburg, Path. und Ther. der Perityphlitis.
180. Derselbe, Über Appendicitis, Deut. Zeitschr. f. Chir., Bd. 38, S. 155.
181. Sörensen, Über stenosierende Dünndarmtuberkulose. Deut. Zeitschr. f. Chir. 1901, Bd. 59, S. 174.
182. Spillmann, De la tuberculisation du tube dijestif. Diss. Paris (?) 1878.
183. Steinthal, (1 Fall). Zentralbl. f. Chir. 1896, S. 707.
184. Suchier, Beiträge zur oper. Behandlung der Cöcumtumoren. Berlin. klin. Wochenschr. 1889, S. 617.

185. Tédenat, (Mitteilung) Fr. Chirurgenkongreß 1898.
186. Terrier, Bull. soc. Chir. Paris 1892, p. 131 und 267.
187. Terrier et Gosset, De l'exclusion de l'intestin. Revue de Chir. 1[illegible] Nr. 8, 11, 12.
188. Tillaux, Les différentes formes de Tuberculose abdominale. Journal [illegible] méd. interne 1904, VIII, p. 11.
189. Tuffier et Dujarier, Sur un cas de résection ileo-colique pour tuberculo- simulant un néoplasme. Revue de gynéc. et de Chir. Abdom. 1897 p. [illegible].
190. Tuffier et Jeanne, Revue de gynécologie, (Juni und Juli 1899).
191. Ullmann, (1 Fall). Zentralbl. f. Chir. 1896, S. 1211.
192. Vautrin, (Mitteilung) Fr. Chirurgenkongreß 1897.
193. Veirat, Contribution à l'étude de l'appendicite tuberculeuse. Diss. Montpellier 1904.
194. Verliac, Les differentes formes de tuberculose intestinale. Revue de la Tuberculose 1904, 25, 1, p. 159.
195. Vermay, (1 Fall). Niederland. T. v. Geneesk. II, S. 61, 1902 (s. Hildebrandts Jahresbericht 1903).
196. Weinberger, Wien. med. Wochenschr. 1902, Nr. 33.
197. Weliaminow, (1 Fall). Semaine med. 1884, p. 48.
198. Wiesinger, Über die Dauerresultate bei Darmausschaltung. Deut. Zeitschr. f. Chir., Bd. 62, S. 1.
199. Winselmann, Über Tuberculosis coli und Colonoperationen. Wien. klin. Rundschau XIX, 2, 3, 1905.
200. Wyeth, (1 Fall). New-York. med. Journal 1888, p. 598.
201. Zahlmann, Tuberkulose Darmstriktur (Resectio ileo-coecalis (Hospitalstidende 1892, Nr. 36 (s. Zentralbl. f. Chir. 1893, S. 107).
202. Zimmermann, Ein Beitrag zur Behandlung der Darmtuberkulose. Diss. Würzburg 1894.

XXVI.

Aus der chirurgischen Abteilung des Bürger-Hospitals.
(Akademie für praktische Medizin in Köln: Prof. Tilmann.)

Die Diastase der Unterschenkelknochen bei Distorsionen des Fußgelenkes.

Von

Assistenzarzt Dr. Vorschütz.

(Mit 3 Abbildungen.)

Unter Distorsion versteht man eine über das normale Maß hinausgehende Bewegung eines Gelenkes, wodurch es je nach der einwirkenden Gewalt zu einer partiellen Zerreißung von Gelenkkapsel und Bändern als auch zu einer vollständigen Ruptur einzelner Bänder kommen kann. Würde die Gewalt weiter einwirken, so würde es zu einer inkompletten resp. kompletten Luxation kommen oder die Knochen als Ansatzpunkte der Bänder würden mit abreißen. Man kann deshalb die Distorsionen als Vorstufen einer ev. entstehenden Luxation auffassen.

Von allen Gelenken des Körpers ist nun vermöge seiner anatomischen Verhältnisse als auch wegen seiner Funktion als Träger des Körpers das Fußgelenk am häufigsten der Distorsion ausgesetzt. Außerdem nehmen diese Distorsionen insofern eine besondere Stellung ein, als es oft auffallend lange dauert, bis die Funktion wiederkehrt, ohne daß man einen nachweisbaren Grund dafür finden kann, so daß man oft das Gefühl hat, daß hier besondere Verhältnisse vorliegen müßten. In der vorliegenden Arbeit soll es nun nicht Absicht sein, die gewöhnlichen leichteren Distorsionen zu beschreiben, sondern auf eine Veränderung hinzuweisen, die ich während meiner Volontärarztzeit bei Herrn Geh.-Rat Bardenheuer und jetzigen Assistenzarztzeit bei Herrn Prof. Tilmann an dem reichen Verletzungsmaterial des Bürgerhospitals zu beobachten Gelegenheit hatte. Bei schweren Distorsionen im Fußgelenk kommt es nicht

selten zu einer meßbaren Diastase zwischen Tibia und Fibula. Es sei mir vergönnt, vorher kurz die anatomischen Verhältnisse des Fußgelenkes ein wenig zu beleuchten.

Das Fußgelenk wird gebildet aus den peripheren Gelenkflächen der Tibia und Fibula, der Unterschenkelgabel und der Talusrolle, und gestattet als Scharniergelenk Bewegungen um seine transversale Axe, eine Plantar- und eine Dorsalflexion. Nach den Gebr. Weber soll diese Bewegungsbreite 78 Grad betragen. Der konvexen Gelenkfläche der Trochlea tali entspricht die konkave der Tibia. Bei senkrecht stehendem Fuß steht der laterale Teil der Talusrolle etwas höher als der mediale, dem entspricht die konkave Gelenkfläche der Tibia jedoch nur in ihrem vorderen Teile. Der Malleolus externus reicht weiter hinab als der Mall. internus. Die Knochen werden in ihrer Lage fixiert durch folgende Bänder: Von dem Mall. internus zieht das straffe Ligamentum deltoides herab bis zum Sustentaculum tali vornübergreifend auf die Gelenkkapsel und sich hinziehend bis zum Os naviculare. Vom Malleolus externus entspringen drei getrennte Bänder. Das Lig. calcaneofibulare zieht als rundes Band von der Spitze des Malleol. externus zur Seitenfläche des Calcaneus hinab und inseriert nicht senkrecht unter dem Malleol. externus, sondern etwa $^1/_2$ bis 1 cm nach hinten; es spannt sich somit bei Dorsalflexion stark an, während es bei starker Plantarflexion erschlafft. Das Ligamentum talofibulare anterius zieht als breites Band von der Vorderfläche des Malleolus externus zum Seitenrande des Collum tali, das Ligamentum talofibulare posterius setzt sich am Processus posterior tali an. Letztere beiden Bänder sind größtenteils in die Kapsel eingewebt. Tibia und Fibula werden durch zwei flächenartige Bänder, die Ligamenta tibiofibulare anterius und posterius zusammengehalten. Von mir ausgeführte Leichenpräparate zeigten, daß in Ruhestellung des Fußes das Ligamentum deltoides straff gespannt ist, während die Ligamenta an der Außenseite, wenn nicht gerade absolut schlaff, so doch weniger straff erscheinen. Die Folge hiervon ist eine größere Supinationsfähigkeit des Fußes, wozu noch mehr die lockere Gelenkverbindung im Talocalcaneogelenk der Außenseite, gegenüber der straffen Gelenkverbindung an der Innenseite im Sinustarsi als wichtiger Faktor hinzukommt. Bei herabhängendem, schlaffen Unterschenkel steht der normal gut gebaute Fuß in leichter Supinationsstellung. Die Gelenkkapsel inseriert entsprechend der Knorpelknochengrenze, reicht zwischen Tibia und Fibula noch etwas hinauf und erstreckt sich bis zum Collum tali einen Teil der Knochenfläche in sich einschließend.

Die Distorsionen des Fußgelenkes entstehen zumeist durch indirekte Gewalt und zwar durch Umknicken des Fußes nach innen und nach außen. Nur ein einziges Mal konnten wir die direkte Gewalt als Ursache feststellen. Die experimentellen Versuche verschiedener Autoren, so Dupuytren, Bonnet, Maisonneuve und vor allem Hönigschmied haben gezeigt, daß bei roher Gewalteinwirkung, sei es Abduktion oder Adduktion entweder die Bänder abrissen oder die Knöchel frakturiert wurden. Im Laufe

des letzten Jahres kamen nun im Bürger-Hospitale 11 Fälle von Distorsionen des Fußgelenkes zur Beobachtung, die eine deutliche Diastase zwischen Tibia und Fibula zeigten. Mit Ausnahme eines Falles waren sämtliche durch indirekte Gewalt entstanden und zwar nur durch Umknicken des Fußes nach innen. Es scheint demnach die Distorsion durch Adduktion gegenüber der durch Abduktion des Fußes entstehenden bedeutend zu überwiegen, wenn auch nicht behauptet werden soll, daß letztere nicht vorkommen können. Für dieses auffällige Mißverhältnis glaube ich mit Rücksicht auf die anatomischen Verhältnisse hinreichend Grund zu finden in 2 Momenten:

Das erste Moment liegt in der größeren Supinationsfähigkeit des Fußes. Die Adduktion resp. Supination geht im Calecaneo talo navikular-Gelenk vor sich. Gleitet der Fuß auf einer schiefen Ebene, sei es ein Brett oder Stein, in Supinationsstellung aus, dann wird der Fuß bis zu seiner normalen Supinationsfähigkeit nachgeben, dann aber wird bei noch nicht erschöpfter Gewalt das statische Moment des Fußes verändert. Der Schwerpunkt wird um so mehr nach der Außenseite des Fußes verlegt werden, je stärker der Fuß supiniert ist und die Wirkung der Körperlast auf den supinierten Fuß wird um so größer sein, je mehr der Fuß in seiner Stellung zum Unterschenkel sich einem rechten Winkel nähert. Der Druck wird somit nicht so sehr auf die Knochen als auf die Bänder an der Außenseite des Fußes verlegt werden. Umstehende schematische Zeichnungen mögen das zu erklären versuchen:

a) ein Fuß in senkrechter Stellung, senkrechte Axe und transversale Axe sind auf eine Linie bezeichnet;
b) ein Fuß in Supinationsstellung, die abweichende Axe ist durch eine punktierte Linie bezeichnet;
c) ein Fuß in Pronationsstellung, die abweichende Axe ist ebenfalls durch eine punktierte Linie bezeichnet.

Da infolge der starken Gelenkverbindung zwischen Talus und Calcaneus letztere als ein Hebel wirken, so wird durch den sich anstemmenden Talus der Malleolus externus nach außen gedrängt. Hierdurch können betreffs der zerstörenden Wirkung vier Möglichkeiten statthaben. Entweder zerreißen die Bänder zwischen Tibia und Fibula oder es wird der Malleolus externus durch den Talus direkt frakturiert, wobei die Ligamenta talo fibularia und Tibia fibularia anteriora und posteriora als Hypomochlion dienen, über welches der Malleolus externus abgehebelt wird; oder es können drittens die Bänder des äußeren Knöchels an ihren Insertionsstellen

mit kleinen Knochenstückchen abreißen oder endlich kann der Malleolus externus durch Zug frakturiert werden. Diese Möglichkeiten werden abhängig sein von dem Verhältnis der Stärke der Bänder unter sich und von der Festigkeit der Knochensubstanz des Malleolus externus selbst.

Das zweite Moment liegt in der verminderten Pronationsfähigkeit des Fußes, unterstützt durch das äußerst straffe Ligamentum deltoides und das weite Hinabreichen des Malleolus externus, an den sich bei Pronation der Talus schon früher anstemmt als dies bei Supination am Malleolus internus der Fall ist. Ferner ist als

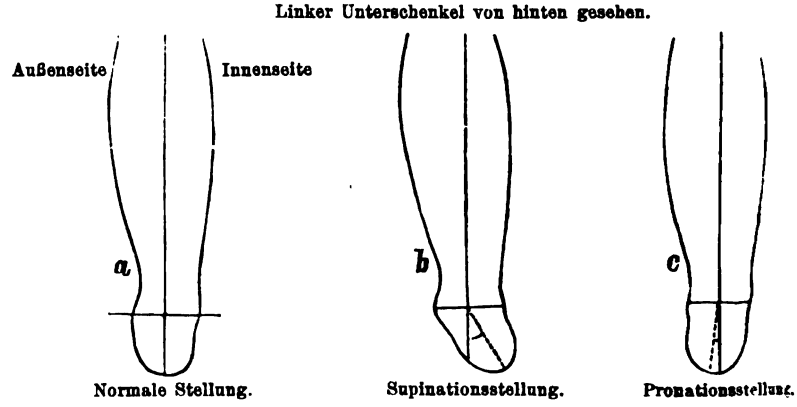

Fig. 1.

Faktor die schon eben erwähnte äußerst straffe Gelenkverbindung zwischen Talus und Calcaneus im Sinus tarsi zu nennen und die Tatsache, daß der Malleol. internus der Tibia selbst angehört und nicht durch eine dehnbare Gelenkverbindung mit ihr verbunden ist, wie dies beim äußeren Knöchel der Fall ist. Diese Verhältnisse nun werden es kaum gestatten, daß der Tarsus aus seiner Stellung unter dem Unterschenkel herauskommt und höchstens erlauben, daß er in einen Winkel zum Unterschenkel tritt, der nur wenige Grade kleiner ist als 2 rechte oder der möglichst weit von einem rechten Winkel entfernt bleibt. Allerdings wird auch hier der Unterstützungspunkt etwas nach der Innenseite des Fußes verlegt und der Druck der Körperlast auf die Bänder an der Innenseite übertragen werden, jedoch nur proportional dem Winkel, der der Fuß mit dem Unterschenkel bildet, und der ist bei Pronation eben nur um wenige Grade kleiner als 2 rechte, wie dies bei senkrecht stehendem Fuße der Fall ist und wo die Gewalt senkrecht

auf die Fußwurzelknochen wirkt. Ich verweise auch hier auf die schematische Zeichnung c.

Alle diese Verhältnisse gelten selbstverständlich nur für den normalen Fuß, während bei einem Pes abductus oder planus auch im Beginn andere mathematische Verhältnisse tätig werden. Auch ist die einwirkende Gewalt bei Distorsionen nur eine beschränkte. Es ist selbstverständlich, daß bei äußerst heftiger Gewalteinwirkung z. B. beim Fall aus größerer Höhe auf beide Füße viel schwerere Verletzungen eintreten werden; es steht da die Leistungsfähigkeit des Knochens oder der Bänder in keinem gleichen Verhältnis mehr zur Gewalteinwirkung. Von oben erwähnten Gesichtspunkten aus ist es erklärlich, daß sämtliche von uns beobachtete Distorsionen mit Diastase durch Umknicken des Fußes nach innen entstanden sind. Auch Wendel, der die traumatischen Luxationen des Fußgelenkes zusammengestellt hat, konnte 19 Pronations- und 35 Supinationsluxationen finden, beinahe eine Überlegenheit von 50 Proz. Nun muß man bedenken, daß beim Zustandekommen einer Luxation viel größere Gewalteinwirkung nötig ist und bei größeren Gewalteinwirkungen weder Knochen noch Bänder stand halten können.

Wenden wir uns nun dem klinischen Bilde der Distorsion zu, so finden wir meistens ein geschwollenes Gelenk infolge des Bluterg usses und schmerzhafte Druckpunkte vornehmlich an der Insertionsstelle der Bänder des Malleolus externus am Tarsus. Bei den mit Diastase verbundenen Distorsionen hatten wir deutlichen Druckschmerz an der Gelenkverbindung zwischen Tibia und Fibula. Der Druckschmerz am Ligamentum tibio fibulare posterius war meistens ein größerer als an der entsprechenden Vorderseite. Bei der Betrachtung des Röntgenogrammes sehen wir von einer Verletzung nichts. Ich füge 2 Bilder bei, Bild 1 stellt das Röntgenogramm eines normalen Fußgelenkes dar, Bild 2 zeigt eine deutliche Diastase zwischen Tibia und Fibula. Wir sehen, daß sich die Fibula um etwa 3—4 mm von der Tibia entfernt hat, zugleich ist der Malleolus internus von dem Talus abgerückt und an der Stelle, wo Sulcus fibulae der Tibia, Talus und Malleolus externus zusammenstoßen, besteht ein deutlicher Spalt. Man gewinnt unwillkürlich den Eindruck von dem Bilde, daß an dieser Stelle zwischen Tibia und Fibula eine Bänderlösung stattgefunden hat. Beim Röntgen eines solchen Falles muß der Fuß rechtwinklig und senkrecht stehen und die Röhre exakt mit Lot senkrecht eingestellt sein. Nur so kann man sicher gehen, keine Täuschungen zu erleben. Röntgnet

man z. B. ein Fußgelenk von vorn nach hinten in Rotationsstellung des Unterschenkels und Fußes nach außen um etwa 35 Grad, so liegt auf dem Röntgenogramm die Fibula der Tibia dicht an, ja wird beinahe vollständig verdeckt, wenn man nicht durch Schatten-

Fig. 2.

differenzen ihre Konturen unterscheiden könnte. Es würde in diesem Falle bei vorhandener Diastase dieselbe kaum zum Vorschein kommen. Umgekehrt verhält es sich bei Innenrotation des Unterschenkels und des Fußes um 35 Grad. Jetzt scheint die Fibula deutlich von der Tibia abgerückt zu sein. In solchen Fällen

soll man stets darauf achten, ob der Malleolus externus der Talusrolle anliegt und sich ein Kontrollbild des gesunden Fußes in derselben Stellung machen lassen. Die Ätiologie dieser event. auftretenden Irrtümer liegt in der verschiedenen Stärke der den Sulcus

Fig. 3.

fibulae bildenden Knochenwülste der Tibia und der Tatsache, daß der Sulcus fibulae mehr im hinteren Teile der Tibia gelegen ist. Bei Außenrotation wird dann der vordere stärkere Tibiawulst auf die Platte kommen, bei Innenrotation der kleine hintere eine Diastase erscheinen lassen. Auch möchte ich davor warnen, bei schwerem Bluterguß, wo die klinische Diagnose, Fraktur oder Distorsion

schwierig ist, die sichere Diagnose auf Distorsion mit Diastase stellen zu wollen, da man oft erst nach resorbiertem Bluterguß eine Fraktur sieht, entweder ein Bruch des Malleolus externus oder einen Abriß des Volkmannschen Dreiecks, wobei Diastasen nichts Seltenes sind, was schon in der Arbeit von Gräßner, Festschrift zur Eröffnung der Akademie für praktische Medizin in Köln 1904 und in der Dissertation von Heinrich Landwehr, Zur Kasuistik der Verrenkungsbrüche im Talocruralgelenk, Köln 1905, hinreichend erwähnt wird.

Jedoch läßt sich auch durch Messung die Diastase diagnostizieren. Ich konnte mich bei meinen Fällen jedesmal von einer deutlichen Verbreiterung der Malleolen überzeugen. Als Meßapparat gebrauche ich die gewöhnliche Schublehre der Schlosser und Schreiner mit der Modifikation, daß ich die beiden Branchen mit 5 cm breiten und 12 cm langen Metallplatten armieren ließ. Der anfänglich gebrauchte Tasterzirkel und die nicht mit Platten armierte Schublehre ergaben zu oft wegen der ungleichen Höhe der Malleolen unsichere Resultate. Die Messung wird folgendermaßen vorgenommen:

Beide Füße werden auf ein etwa $^3/_4$ qm großes wagerecht liegendes Brett in rechtwinkligen und senkrechten Stellung aufgelegt; der Meßapparat wird vom Fußrücken her in Höhe der Knöchel über den Fuß gestellt, sodaß seine Branchen in allen Punkten das Brett berühren und die Schublehre als solche senkrecht zum Unterschenkel steht. Alsdann wird die eine Branche zugedrückt und an der Stange in Millimetern abgelesen. Die Messung muß genau sein, da es sich nur um Millimeter handeln kann. Ich war oft erstaunt, wie genau man die kleinsten Differenzen messen kann. Da nun die Messung auch bei Differenz der Malleolenbreite nichts beweist, da vor allem bei der Arbeiterbevölkerung eine Körperhälfte besonders ausgebildet ist, so habe ich hundert Messungen vorgenommen, um auf Grund derselben Anhaltspunkte gewinnen zu können, wie oft bei gesunden Füßen Differenzen in der Knöchelbreite bestehen. Es wurden hierzu nur Leute verwendet, die absolut intakte untere Extremitäten hatten. Weder ein Ekzem noch sonst früher einmal bestandene Verletzung der Weichteile wurden zugelassen, geschweige denn irgendwelche frühere Knochenverletzungen. Unter den 100 Personen waren 77 männlichen und 23 weiblichen Geschlechts, von den 77 Männern waren 70 Rechtshänder und 7 Linkshänder, 58 Männer waren über 17 Jahre alt, 12 unter 17 Jahren. Ich habe als Grenze das 17. Jahr gewählt.

weil das ungefähr der Zeitpunkt ist, wo die Männer sich einem bestimmten Berufe gewidmet haben, und infolgedessen bestimmte Teile des Körpers besonders ausgebildet sind.

Von den 23 Frauen waren 20 Rechtshänder und 3 Linkshänder. Unter den Rechtshändern befanden sich 2 Kinder von 10 resp. 14 Jahren. Von den Linkshändern war eine über 17 Jahre alt, 2 im Alter von 10 resp. 11 Jahren. Es würde zuviel Raum beanspruchen, wollte ich die ganzen Messungen in Zahlen hier wiedergeben. Ich werde mich hier nur auf das Resümee der Messungen beschränken können. Neben den Knöcheln wurden noch sorgfältig die Wadenumfänge und der Umfang des Oberschenkels gemessen, letzterer 12 resp. 15 cm oberhalb des oberen Randes der Patella. Unterschiede bei Messungen der Muskulatur bis zu $^1/_2$ cm wurden nicht berücksichtigt, da diese im Bereiche der Fehlerquellen liegen.

Den alten Satz, daß das linke Bein das Standbein sei, und infolgedessen dem rechten gegenüber eine Hypertrophie aufweise, habe ich nicht bestätigt gefunden. Ich habe vielmehr konstatieren können, daß vornehmlich das rechte Bein bei Rechtshändern eine deutliche Hypertrophie sowohl der Knochen als der Muskulatur zeigte. Betrachten wir die Zahlenverhältnisse etwas genauer. Von den 70 rechtshändigen Männern war 36mal die Knöchelbreite rechts größer als links, also etwas über 50 Proz. Die Differenz schwankte von 1—$2^1/_2$ mm in der Mehrzahl der Fälle. Durchschnittlich betrug der Unterschied 2 mm, in wenigen Fällen 1—$1^1/_2$ mm und in vier Fällen konnte ich sogar eine Differenz von 4 mm nachweisen. In den letzten Fällen handelte es sich vornehmlich um Leute, die in Ausübung ihres Berufes besonders ihr rechtes Bein gebrauchten, und zwar nicht nur als Standbein, sondern in permanenter Beuge- und Streckstellung mit gespannter Muskulatur. Zwei von den Leuten waren Schlosser, die bei der Arbeit am Schraubstock das rechte Bein in leicht gebeugter Stellung vorsetzten, ein Fall betraf einen Schreiner, der viel an der Hobelbank stand und der 4. Fall war ein Erdarbeiter, der seine Arbeit in der Weise ausübte, daß er beim Schüppen das gebeugte rechte Bein als Unterstützung für den Schüppenstiel benützte. In 25 Fällen war der Abstand rechts so groß als links, also in 35,7 Proz. Es betraf vor allem die Leute, die in ihrem Berufe vornehmlich die oberen Extremitäten gebrauchten. Zu dieser Klasse gehörten vornehmlich die Minderjährigen und Kinder. In 9 Fällen (13 Proz.) war trotz der Rechtshändigkeit der Abstand links größer als rechts. Unter diesen befand sich ein Güterexpedient, der beim Stehen am Pulte vornehmlich sein linkes

Bein als Standbein benutzte, ein Metzger, der links trug, ein Erdarbeiter, der beim Schaufeln das linke Bein vorsetzte und dasselbe als Unterstützung gebrauchte für den Schaufelstiel, wovon eine vorhandene Schwiele deutliches Zeugnis abgab, ein Anstreicher, der links stand, wie er sich ausdrückte, ein Knabe von 10 Jahren und ein Hilfsarbeiter. Bei den Frauen waren die Unterschiede nicht so markant. Von 20 Frauen zeigten 8 eine größere Knöchelbreite rechts als links, also 40 Proz. Jedoch betrug diese Differenz nur 1—1½ mm. In 10 Fällen, (50 Proz.) waren die Maße rechts und links gleich, in 2 Fällen war der Abstand links größer als rechts. Das eine betraf eine Näherin, die mit dem linken Fuß die Maschine trat, das andere war ein Dienstmädchen. Von den 7 linkshändigen Männern war die Malleolenbreite 6mal links größer als rechts. 1 mal war rechts und links gleich. Von den 3 linkshändigen Frauen war 2 mal der Abstand um 1 mm größer als rechts. Entsprechend der Knochenhypertrophie zeigte auch die Muskulatur ein entsprechendes Verhalten, jedoch mit der Merkwürdigkeit, daß dieselbe sich nicht am Unter- und Oberschenkel zugleich, sondern nur am Unter- oder nur am Oberschenkel zeigte. Oft waren die Umfänge der Unterschenkel gleich und die Oberschenkel wiesen eine Differenz von 3 cm auf. Bei den Personen unter 17 Jahren waren auch an der Muskulatur keine bemerkenswerte Unterschiede zu verzeichnen. Bei allen den Personen nun, die eine Differenz in der Malleolenbreite zeigten, war auf der betreffenden Seite mit Ausnahme von 6 Fällen eine deutliche Hypertrophie der Muskulatur nachzuweisen, sei es nun am Unter- oder Oberschenkel. In 11 Fällen bestand neben der Knochenhypertrophie rechts eine Hypertrophie sowohl der Unter- als Oberschenkelmuskulatur von ½—3 cm bei Männern; bei den Frauen war ein solches Ergebnis nicht zu verzeichnen. In 5 Fällen mit größerer Malleolenbreite bestand nur eine Hypertrophie der Unterschenkelmuskulatur, die Umfänge der Oberschenkel waren gleich, in 12 Fällen differierten bei gleichen Unterschenkeln die Oberschenkel um ½—3 cm. Bei den Fällen mit gleicher Knöchelbreite waren die Maße der Muskulatur im großen und ganzen ohne besondere Differenz. Im allgemeinen überwiegt hier die rechte Muskulatur in leichter Weise. In den übrigen Fällen waren keine deutlichen Differenzen nachzuweisen. Ebenso verhielt es sich mit den Linkshändern, wo bei Knochenhypertrophie teilweise die Unterschenkel-, teilweise die Oberschenkelmuskulatur differierte, 1 mal waren Ober- und Unterschenkel gleich. Eine gleichzeitige Hypertrophie des Ober- und Unter-

schenkels war bei Frauen nicht nachzuweisen. In 2 Fällen waren nur die Unterschenkel, in 5 Fällen nur die Oberschenkel hypertrophisch. Bei gleicher Malleolenbreite war 2 mal am Unter- und Oberschenkel eine Hypertrophie gegenüber der anderen Seite nachweisbar. In der größeren Mehrzahl waren die Maße ohne besondere Differenzen. Wenn wir kurz rekapitulieren, so darf man sagen, daß der Knochenhypertrophie auch meistens eine Muskelhypertrophie entspricht, so daß man, wenn die Diagnose zweifelhaft wird, berechtigt ist, aus der ausgeprägten Muskelhypertrophie einen Rückschluß auf die Malleolenbreite zu machen. Diejenigen Ärzte, denen nicht ein Röntgenapparat zur Verfügung steht, hätten dann in den Muskelmaßen ein gutes Erkennungszeichen für die Knochenverhältnisse, was zur Beurteilung von Unfällen oft von großer Wichtigkeit sein kann. Ich komme später darauf noch zurück. Bevor ich nun zur Therapie komme, möchte ich drei typische Krankengeschichten wiedergeben, die so recht zeigen, daß man auch den Distorsionen ein nicht zu geringes Interesse entgegenbringen darf.

H. H. 39 Jahre alt, ist vor 6 Wochen mit dem linken Fuße nach innen umgeknickt. Das Gelenk soll damals geschwollen gewesen sein. Der Arzt verordnete kalte Umschläge. Patient blieb etwa 8 Tage im Bett und begann dann trotz noch bestehender Schmerzhaftigkeit seine Arbeit wieder aufzunehmen. Die Schmerzen nahmen allmählich zu und nach 6 Wochen wurde Patient dem Bürger-Hospitale überwiesen. Das linke Fußgelenk war leicht geschwollen, Auftreten mit dem Fuße ist wegen intensiver Schmerzhaftigkeit unmöglich, es besteht jetzt noch leichter Druckschmerz am Malleolus externus, der ganze Fuß macht den Eindruck eines beginnenden Pes abductus contractus. Die Palpation war negativ. Von einer Callusbildung, die bei einer Fraktur nach 12 Wochen vorhanden sein müßte, war nichts zu fühlen. Es wurden nun die Malleolen gemessen und es stellte sich heraus, daß die Malleolenbreite rechts und links gleich war. Die Muskulatur war am rechten Unterschenkel um 1 cm, am rechten Oberschenkel um $2^1/_2$ cm größer als links. Wir schlossen aus dieser Messung, daß es sich um eine Diastase zwischen Tibia und Fibula handeln müsse, da entsprechend den Muskelmaßen rechts auch die Malleolenbreite rechts größer sein mußte als links. Bei gleicher Malleolenbreite nun mußte links eine pathologische Verbreiterung angenommen werden, was durch das Röntgenbild denn auch bestätigt wurde. Die Diastase betrug 2 mm. Nach Anwendung von heißer Luft mit sofort nachfolgender Massage unter Bettruhe konnte Patent nach 4 Wochen als geheilt entlassen werden.

R. W., Bahnwärter, wurde am 17. XI. 1904 zur Begutachtung dem Bürgerhospitale überwiesen. Am 11. August war er dienstlich über einen neu angelegten Bahnkörper gegangen und hierbei mit dem linken Fuße nach innen umgeknickt. Das Gehen war in den 2 ersten Stunden un-

möglich, jedoch ist Patient dann später allein nach Hause gegangen. Die Gegend des Gelenkes und des Fußrückens soll stark angeschwollen gewesen sein. Nach 14tägiger Bettruhe konnte Patient langsam im Zimmer herumgehen, nach weiteren 14 Tagen kleine Spaziergänge im Freien machen, dann entstand ein plötzlicher Rückfall mit äußerst starken Schmerzen. Eine Ursache dafür weiß Patient nicht anzugeben. Er hat dann die folgenden 6 Wochen teils im Bett, teils außerhalb des Bettes auf einem Stuhle zugebracht. Die Gehfähigkeit machte keine Fortschritte, das Fußgelenk war noch immer leicht geschwollen. Wegen Vermutung von Simulation wurde Patient dann am 17. XI. 1904 dem Bürgerhospitale überwiesen. Status: Geringe Schwellung des Fußgelenkes und des Fußes vornehmlich am Dorsum pedis. Schmerzhaftigkeit besteht auf Druck am Malleolus externus und an der Gelenkverbindung zwischen Tibia und Fibula. Gehen war unmöglich. Von Callusbildung war nichts zu fühlen. Die Maße des Unterschenkels resp. des Oberschenkels waren um 1 bezw. 2 cm größer als links. Da die Knöchelbreite gleich war, schlossen wir aus obigen Maßen auf eine Diastase zwischen Tibia und Fibula, was durch das Röntgenbild bestätigt wurde. Nach 6wöchentlicher Bettruhe unter Heißluftbehandlung und Massage stand Patient versuchsweise auf. Jedoch schwoll der Fuß des Abends noch an und konnte Patient erst nach 11 Wochen als arbeitsfähig entlassen werden.

K. O., 30 Jahre alt, war am 1. IV. 1905 mit dem rechten Fuße nach innen umgeschlagen. Es bestand starke Gelenkschwellung, Druckschmerz am Malleol. externus unterhalb des letzteren am Ansatze des Ligamentum calcaneo fibulare und an der Vorder- und Hinterseite des Gelenkes zwischen Tibia und Fibula. Da am Malleolus externus nichts nachgewiesen werden konnte, was für eine Fraktur sprach, so wurde eine Distorsion mit Diastase vermutet. Bei der Messung der Malleolen stellte sich das überraschende Resultat einer Differenz von 4 mm heraus. Die Maße der Muskulatur des Unter- und Oberschenkels waren 1 resp. 2 cm größer als links, da der Mann außerdem Rechtshänder war, so konnte man nach den erhaltenen Maßen der Muskulatur rechts auf eine größere Knöchelbreite rechnen, die, wie wir oben sahen, normal 2 mm beträgt. Zu diesen 2 mm kam noch die Diastase, so daß jetzt die Knöchelbreite 4 mm größer war als links. Das Röntgenbild bestätigte vollauf unsere Diagnose.

Betreffs der Therapie der Distorsionen gehen die Ansichten der Autoren auseinander. Einige legen das Hauptgewicht auf eine sofortige Bewegung des Gelenkes, unterstützt durch fleißige Massage zur Resorption des Blutergusses. Diese Ansicht wird vor allem vertreten durch Tillmann (Lehrbuch der speziellen Chirurgie. Leipzig 1899); letzterer Autor verwirft Kontentivverbände und Ruhigstellung. Im Gegensatze dazu stehen unter anderem Nasse und Borchardt (Handbuch der praktischen Chirurgie, Berlin), welche der Ansicht sind, den Fuß erst durch Schienen oder Gipsverbände ruhig zu stellen, dann allmählich eine Massage mit aktiven und passiven Bewegungen folgen zu lassen. Sie legen das Haupt-

gewicht darauf, durch Ruhigstellung erst die Bänder exakt heilen zu lassen. In der Mitte dieser Ansichten steht die Bardenheuersche Extensionsbehandlung, welche die Vorteile beider Methoden in sich vereinigt. Wir behandeln die schweren Distorsionen, als wenn es sich um eine Fraktur handele. Im Grunde genommen liegen die Verhältnisse bezüglich der Verletzung und der für das Gelenk gestörten Funktion genau so, wie bei einer Fraktur. Es bleibt sich gleich, ob die Knochen oder die Bänder verletzt sind. Auf jeden Fall ist der Halt des Gelenkes geschwunden und darin liegt die Gefahr des etwa später entstehenden Plattfußes. Der von Hoffa angegebene amerikanische Heftpflasterverband nach Gibney scheint uns nur für die leichteren Fälle geeignet zu sein.

Die Strecke wird nun folgendermaßen angelegt. Ein an beiden Seiten der betreffenden Extremität angelegter 6 cm breiter Zinkoxydheftpflasterstreifen wird unterhalb der Fußsohle mit einer Schnalle versehen, an welcher vermittels eines befestigten Fadens, der am Fußende des Bettes über einen Rollapparat läuft, ein Gewicht von etwa 15 Pfund angreift. Dabei werden beide Knöchel und vordere Tibiakante mit glatt gefalteten Tupfern geschützt. Speziell bei den Distorsionen legen wir stets statt normal eines Knöchelschutzes deren 3 zwischen Knöchel und Strecke, um die klaffende Diastase der Tibia und Fibula zu beheben. Dabei wird der Fuß in leichte Adduktion resp. Supinationsstellung gebracht und zwar dadurch, daß oberhalb der Knöchel ein Querzug mit 3 Pfund versehen fibularwärts über den Bettrand führt und die Strecke nicht in der verlängerten Beinaxe, sondern in der verlängerten Axe des adduzierten Fußes wirkt. Diese Strecke bleibt durchschnittlich 10—12 Tage liegen und beginnen wir vom 6. Tage ab in der Strecke mit vorsichtigen aktiven Bewegungen $^1/_2$ Stunde lang je bei der Morgen- und Nachmittagsvisite. Nach Entfernung der Strecke besteht die Behandlung in aktiven Bewegungen und heißer Luft. Mein verehrter Chef, Herr Prof. Tillmann, legt vor allem Hauptgewicht auf die aktive Hebung des inneren Fußrandes, die schematisch dem Patienten beigebracht, täglich längere Zeit mit den Patienten unter Beisein eines Masseurs geübt wird. Elektrisieren und passive Bewegungen stehen in der Reihe der therapeutischen Mittel erst an zweiter Stelle. Es soll nicht geleugnet werden, daß die oben angegebenen Methoden der anderen Autoren ihr Gutes haben, jedoch hat die Bardenheuersche Methode insofern den Vorzug, als sie das Gute der obigen Methoden in sich vereinigt. Der beständig wirkende seitliche Druck der Strecke ist

gleichbedeutend mit einer beständigen Massage, und wir konnten uns sehr oft überzeugen, wie meistens schon nach 3 Tagen der äußerst starke Bluterguß des Gelenkes resorbirt war. Außer den täglichen, am 6. Tage einsetzenden vorsichtigen Bewegungen während der Visite steht das Bein vollkommen ruhig und wenn wir dann am 6. Tage mit den Bewegungen beginnen, dann beugen wir Gelenkversteifungen vor und wirken diese Bewegungen für die Heilung der Bänder als schwache Reize. Der Kranke bleibt 3 Wochen zu Bett liegen und sind dann die Bänder meistens so fest verheilt, daß ein Aufstehen gefahrlos ist. Gegenüber den Knöchelbrüchen, die durchschnittlich 5 Wochen zu Bett liegen, ist man bei den Distorsionen zeitlich im Vorteil insofern, als das einmal angeheilte Band seine Funktion wieder übernehmen kann, während ein geheilter Knochenbruch wegen des noch zu weichen Callus noch nicht funktionsfähig ist.

Zum Schlusse möchte ich noch auf die Bedeutung für die Unfallheilkunde hinweisen. Wie oben schon erwähnt, wird der Talus durch die Abreißung der Bänder in der Gabel der beiden Knöchel gelockert, er findet dort nicht den erforderlichen Halt, wodurch alle Momente gegeben sind, im Laufe der Zeit einen Plattfuß zu bekommen. Ich erinnere an die Krankengeschichte I, wo Patient mit beginnendem Pes abductus contractus hereinkam, der erst nach 4wöchentlicher intensiver Behandlung zur Heilung kam und an Fall II, der mit äußerst empfindlichen Schmerzen beim Gehen zur Begutachtung dem Bürger-Hospitale überwiesen wurde, bei welchem die Verletzung nicht erkannt war. Ein Verkennen dieser Verhältnisse würde den Patienten als Simulanten hinstellen und die Folgen eines solchen Unfalles nicht genügend erklären können, auch sind bei nicht gehobener Diastase und Anheilen der Bänder in schlechter Stellung des Fußes alle Momente gegeben, ein habituelles Umknicken für die Zukunft zu begünstigen. Das schlechte Resultat dieser beiden Fälle, bei welchen bezüglich der Diastase keine bessere Stellung der Knochen erzielt wurde, da sie zu spät in unsere Behandlung kamen, während wir bei den frischen Fällen, wenn nicht die frühere ideale Stellung, so doch eine bedeutende Besserung erzielten, war einzig und allein nur darauf zurückzuführen, daß die Patienten ihren Fuß zu früh belastet hatten. Ich möchte deshalb nochmals darauf hinweisen, bei den Distorsionen, wo eine Diastase der Unterschenkelknochen vorhanden ist, mindestens 3 Wochen den Fuß unbelastet zu lassen, sei es nun, daß die Behandlung in Streckverbänden oder Kontentivverbänden besteht.

Literaturverzeichnis.

1. Hoffa, Zur Behandlung der Distorsion im Fußgelenk. Münchener med. Wochenschr., Nr. 10, Jahrg. 1896.
2. Mertens, Zeitschr. f. Chirurgie, Bd. 61, 1902.
3. Hints, Archiv f. klin. Chirurgie, Bd. 64.
4. Krapf, Münchener med. Wochenschr., Nr. 11, 1900.
5. Graff, Bruns Beiträge, Bd. 21. Seltene Luxationen in Fuß- und Kniegelenk.
6. Honigschmidt, Deutsche Zeitschr. f. Chirurgie, Bd. 8. Experimente über die Zerreißung der Bänder im Sprunggelenk.
7. Tillmanns, Lehrbuch der speziellen Chirurgie 1899.
8. Nasse u. Borchardt, Handbuch der praktischen Chirurgie 1901.
9. Thiem, Handbuch der Unfallerkrankungen.
10. Hoffa, Lehrbuch der Frakturen und Luxationen.
11. Landois, Lehrbuch der Physiologie des Menschen 1891.
12. Helferich, Atlas der Frakturen und Luxationen 1898.
13. Gegenbauer, Lehrbuch der Anatomie des Menschen 1899.
14. Spalteholz u. His, Atlas der Anatomie des Menschen 1896.
15. Gräßner, Festschrift zur Eröffnung der Akademie für praktische Medizin in Köln, 1904. Aufsatz: Die Behandlung der Knöchelbrüche mit Extensionsverbänden und die damit erzielten Resultate.
16. Landwehr, Dissertation. Köln 1905. Zur Kasuistik der Verrenkungsbrüche im Talocruralgelenk.
17. Bardenheuer, Extensionsbehandlung 1889.
18. Bardenheuer, Technik znr Extensionsbehandlung 1890.

XXVII.

Aus der chirurgischen Abteilung des Krankenhauses Moabit zu Berlin.
(Geh.-Rat Prof. Dr. Sonnenburg.)

Über die extraperitoneale Blasenhernie.

Von

Dr. **R. Lücke.**

Als Blasenhernie bezeichnet man den Austritt eines mehr oder weniger großen Teiles der Blasenwand durch eine Bruchpforte und zwar bezeichnet man sie als intraperitoneale bekanntlich dann, wenn der vom Peritoneum umhüllte Teil der Blase vorfällt, hier ist naturgemäß stets ein vom Peritoneum gebildeter Bruchsack vorhanden, als extraperitoneal bezeichnet man sie, wenn der nicht vom Peritoneum überzogene Teil austritt, es fehlt also der peritoneale Bruchsack, und endlich als paraperitoneal, wenn neben einem gefüllten oder leeren Bruchsack meist medial und unten, nur in 2 Fällen bisher lateral, die Blase zum Vorschein kommt. Wie wichtig die Kenntnis der Blasenhernien ist, geht am besten daraus hervor, daß Sjövall[1]) 1898 bei 152 operierten Fällen von Blasenhernie eine Mortalität von 19,7 Proz. feststellen konnte, die Fälle, welche ohne Läsion der Blase operiert waren, zeigten eine Mortalität von 8,7 Proz., dagegen die Fälle mit Blasenverletzung eine solche von 26,8 Proz.

Die Kasuistik der Blasenhernien hat sich nach den Arbeiten von Aue[2]), Hermes[3]) und Brunner[4]), welche die Zeit bis Ende 1896 umfassen, ganz erheblich vermehrt. Am seltensten sind intraperitoneale Blasenhernien, bisher wurden nur 5 Fälle beobachtet. Bei weitem das größte Kontingent stellt die paraperitoneale Form

1) Sjövall, Om Blasbräcks etc. J. D. Lund 1899.
2) Aue, Deutsche Zeitschrift f. Chir. Bd. 35, S. 351.
3) Hermes, Deutsche Zeitschrift f. Chir. Bd. 45, S. 245.
4) Brunner, Deutsche Zeitschrift f. Chir. Bd. 47, S. 121.

und gerade bei dieser hat man bei kritischer Durchsicht der mitgeteilten Krankenberichte die Überzeugung, daß es sich in einem großen Teile der Fälle um operative, d. h. artefiziell bedingte Blasenhernien handelt, worauf auch Hermes aufmerksam macht, indem nämlich vor dem Abbinden des Bruchsackes dieser stark angezogen wird und bei dem Anziehen durch den Zug am Peritoneum sich ein Teil der Blasenwand im Bruchring einstellt. Im Krankenhause Moabit wird seit der von hier ausgehenden Arbeit von Hermes auf die Beteiligung der Blase bei Hernien stets geachtet und Verf. erinnert sich mehrerer Fälle, bei denen man beim Anziehen des Bruchsackes die Blase zu Gesicht bekam — einmal lag sie sogar schon in der Ligatur — ohne daß deshalb diese Fälle als Blasenhernien geführt worden wären. Von einer Blasenhernie kann man doch nur dann sprechen, wenn ohne Zug am Bruchsack, Fascie oder was sonst vorliegt, der Blasenzipfel in der Bruchpforte liegt. Eine kritische Revision der Casuistik würde die Zahl der Blasenhernien wohl um ein Erhebliches verringern.

Für das Verständnis der Pathogenese und der unkomplizierten klinischen Erscheinungen einer Blasenhernie bilden die extraperitonealen Blasenhernien die wichtigste Gruppe. Dieselben haben bisher auch die meisten Schwierigkeiten in der Diagnose nicht nur vor, sondern auch während der Operation geboten, da der Bruchsack fehlt oder durch Lipomgewebe, Fascie u. a. m. vorgetäuscht wird, während andererseits sehr leicht bei gänzlichem Fehlen einer Sackbildung die Blase für einen Bruchsack gehalten werden kann. Extraperitoneale Blasenhernien sind ziemlich selten. Brunner fand unter 175 Operationen von Blasenhernien 12 Fälle der extraperitonealen Form = 7 Proz.

Im Anschluß an folgenden von mir operierten Fall — die Erlaubnis zur Veröffentlichung danke ich meinem Chef, Herrn Geheimrat Sonnenburg — möchte ich diese Gruppe einer kurzen Besprechung unterziehen.

G. Joseph, Schlosser, 25 Jahre alt, aufgenommen am 24. V. 1905. Als Kind wurde Pat. wegen Drüsenanschwellungen operiert. Vor 2 Jahren Gonorrhoe, angeblich kein Blasenleiden. Nie später Beschwerden beim Urinlassen.

Seit 2 Tagen litt Pat. an Schmerzen in der Magengrube und um den Nabel herum zugleich traten zeitweise zusammenziehende bis in den rechten Oberschenkel ausstrahlende Schmerzen auf, deren Hauptsitz Pat. über der Symphyse lokalisiert. Es bestand leichtes Brennen beim Urinlassen, beim Husten und Pressen war die Leistengegend sehr schmerzhaft, doch bemerkte Pat. hier nichts von einer Anschwellung. Am Tage der Aufnahme

wurden vormittags 10 Uhr die Schmerzen so heftig, daß Pat. sich von der Arbeit nach Hause begeben mußte. Der Arzt diagnostizierte Drüsenanschwellung und verordnete Ruhelage und Umschläge, jedoch blieben diese Maßnahmen ohne Wirkung. Abends $^1/_2$8 Uhr wollte sich der Kranke zu einer Unfallstation begeben, um dort Linderung zu suchen, rutschte beim Treppabsteigen aus und bekam dabei rasende Schmerzen in der rechten Leiste, welche nach der Symphysengegend ausstrahlten, so daß er eine Droschke nehmen mußte. Auf der Unfallstation erhielt er 1 gr Morphium subkutan und wurde wegen Verdachtes auf eine inkarzerierte Hernie ins Krankenhaus Moabit geschickt. Stuhlverhaltung bestand nicht, eine Retention der Blähungen ist dem Pat. nicht aufgefallen, ob er im Laufe des Tages Urin gelassen, kann Pat. mit Sicherheit nicht angeben. Kein Erbrechen.

Status: Kräftig gebauter junger Mann mit gesunden Brustorganen, beim Hereintragen aus dem Krankenwagen liegt er mit angezogenen Beinen zusammengekrümmt auf der Trage, jammert fortwährend über heftige Schmerzen im Unterbauch und rechter Leistengegend, so daß anamnestisch nur ganz summarische Angaben zu erhalten sind. Rechts unterhalb des Poupartschen Bandes besteht eine etwas über wallnußgroße, druckempfindliche, irreponible Hernie, über welcher dumpfer Perkussionsschall besteht. Wahrscheinlichkeitsdiagnose Epiplocele cruralis.

Operation (Dr. Lücke): Wegen der starken Erregtheit des Patienten wird statt der sonst bei Herniotomien üblichen Lumbalanästhesie mit Stovaïn-Adrenalin allgemeine Narkose mit Sauerstoffchloroform eingeleitet. Senkrechter Schnitt von etwa 5 cm Länge über die Geschwulst. Freilegung des Bruchsackes wie üblich. Der Bruchsack ist schon fast ganz isoliert, als der Operateur mit der linken, den Bruchsack haltenden Hand das plötzliche Zurückschlüpfen von Bruchsackinhalt nach oben fühlt, ohne bemerkbares Gurren, doch bleibt noch Bruchsackinhalt zwischen den Fingern. Es wird das Zurückschlüpfen einer Darmschlinge angenommen und der Bruchsack mit senkrechtem Schnitt in der Mittellinie eröffnet. Der Bruchsack ist auffallend dünn und hat die Neigung sich zu zerfasern. In demselben liegt an der Gefäßseite, also der lateralen Hälfte des gespaltenen Bruchsackes anliegend und ihr adhärent ein etwa kleinfingerdickes längliches Gebilde von 3—4 cm Länge. Beim Rollen desselben zwischen den Fingern läßt dasselbe ein Lumen und ziemlich dicke Wandungen erkennen. Außen liegt auf demselben mäßig viel festes Fett in der Art, daß es sich am besten mit einem Epikardialfett vergleichen läßt. Bruchsackflüssigkeit ist kaum nachzuweisen. Das Gebilde wird in seiner adhärenten Partie vom Bruchsack gelöst und da die Natur desselben unklar ist, der enge Bruchring von außen nach innen ca. $1^1/_2$ cm weit gespalten. Man kommt ringsum das fragliche Gebilde herum mit dem Finger in properitoneales Fett, nirgends in die freie Bauchhöhle, der Stiel geht hinter die Symphyse. Ein jetzt in die Blase eingeführter Katheter läßt das fragliche Gebilde als Blase erkennen, es entleeren sich durch den Katheter ca. 100 ccm klaren gelben Urins, die Blasenausstülpung schlüpft jetzt spontan zurück. Divertikelbildung ist nicht nachweisbar. Der Pseudobruchsack, welcher hauptsächlich aus Fascia cribrosa zu bestehen scheint, wird abgebunden, das Lig. Pouparti mit 3 Katgutnähten an der Fascia pectinea fixiert, die Haut mit Draht geschlossen.

Heilungsverlauf glatt und fieberfrei. Urinieren ohne Beschwerden, im Urin keine pathologischen Bestandteile. Nachuntersuchung 14 Tage nach der Operation ergibt keinerlei Störungen, cystoskopische Untersuchung wird vom Pat. abgelehnt.

Es handelt sich also in dem vorliegenden Falle um eine extraperitoneale Blasenhernie im Schenkelring, eine Lokalisation, welche als die seltenere zu bezeichnen ist, denn die meisten extraperitonealen Blasenhernien kommen als inguinale und zwar speziell innere inguinale Brüche zum Vorschein. Brunner konnte bis 1896 nur 3 derartige Fälle registrieren. Als Ursache für die Entstehung einer Blasenhernie sind nun die verschiedensten Momente in Anspruch genommen worden, doch ist anzunehmen, daß die Ätiologie der extraperitonealen Blasenhernie eine andere ist als die der relativ so häufigen paraperitonealen Form. Die paraperitoneale Cystocele ist wohl in der Regel so entstanden zu denken, daß der primär vorhandene Bruchsack durch sein Wachstum allmählich die Blasenwand hinter sich herzieht, bis sich eine Ausstülpung der letzteren an seiner medialen unteren Seite in den Bruchring einstellt. Dieser Mechanismus wird vielleicht in manchen Fällen noch dadurch gefördert werden, daß durch chronische perihernióse Entzündungsvorgänge eine festere Verbindung des properitonealen Fettes mit der Blase einerseits und mit dem Peritoneum andererseits eintritt. Für die erst sekundäre Ausbildung der Blasenausstülpung spricht auch, daß der Bruchsack die kleine Blasenausstülpung in der Regel an Größe bedeutend übertrifft. Diese Erklärung kann natürlich bei extraperitonealen Blasenhernien keine Anwendung finden. Für diese Brüche hat die wohl zuerst von Monod und Delagénière auf die Blasenbrüche angewandte Rosersche Lipomtheorie ihre Berechtigung. Monod und Delagénière stellten sich den Vorgang so vor, daß die Hyperdistension und Insuffizienz der Blase ein stärkeres Anliegen der Blase an der vorderen Bauchwand verursache. An den Stellen geringeren Druckes, also besonders an den Leistengruben, vermehre sich das normale prävesikale Fett in Form eines Lipoms, fixiere die Blase und trete event. durch den Leistenring bezw. Schenkelring aus. Güterbock ist dagegen geneigt, ein Eindringen des Fettes in die Blasenwandung und dadurch bedingte Schwäche und Nachgiebigkeit der letzteren als ätiologisches Moment anzusehen. Wie dem auch sei, Tatsache ist jedenfalls, daß eine deutliche Lipombildung von einer recht großen Anzahl der Beobachter als vorhanden angegeben wird, so daß man nicht umhin kann, in einem Zug des Tumors, vielleicht

in Verbindung mit der Vis a tergo des intraabdominellen Druckes einen wichtigen ätiologischen Faktor für die extraperitoneale Blasenhernie zu sehen, zumal man bei großem Hernienmaterial auch ohne Cystocele Lipome in den Bruchpforten, besonders am Leistenring zu sehen bekommt, welche unter der Diagnose Epiplocele zur Operation kommen. Die Anschauung Nérys, welcher die Cystocele für angeboren hielt, hat keine Bestätigung gefunden und hat auch an und für sich wenig Wahrscheinlichkeit für sich.

Für meinen Fall ist die Lipomtheorie als ätiologischer Faktor nicht heranzuziehen, denn von einer geschwulstähnlichen Wucherung war nichts zu bemerken, dagegen war die ziemlich feste Adhärenz der Blasenausstülpung an der lateralen Wand des aus Fascie bestehenden Pseudobruchsackes auffallend, so daß man an die Residuen einer leichten perivesikalen Entzündung, vielleicht im Anschluß an die frühere Gonorrhoe denken muß, welche die Blase dem Cruralring näherten, bis bei einer heftigen Bewegung ein Teil der Blasenwand durch den Cruralring durchtrat und sich einklemmte. Der Vorgang wäre also ähnlich, wie ihn Hermes für die seltenen Fälle zur Erklärung heranzieht, wo bei paraperitonealen Hernien die Cystocele nicht an der medialen, sondern an der lateralen Seite des Bruchsackes liegt. Jedenfalls fehlt alles, was auf andere Weise die Entstehung der Cystocele in diesem Falle hätte plausibel erklären können, es war auch keine Hyperdistension der Blase bei Striktur oder Prostatahypertrophie vorhanden, wie sie von manchen Autoren als unerläßlich für die Entstehung einer Cystocele angesehen wird.

Aus dem Leistenkanal treten die extraperitonealen Cystocelen meistens oder vielmehr fast immer als innere Hernien aus, was den anatomischen Verhältnissen nach leicht verständlich ist, sie liegen also medial von den epigastrischen Gefäßen. Sehr oft findet man auch bei gleichzeitigem Vorhandensein einer Enterocele, daß die Blasenausstülpung als direkte Leistenhernie austritt, während der Bruchsack der Enterocele als äußerer Leistenbruch zutage tritt, so daß also die epigastrischen Gefäße zwischen beiden liegen. Von einigen Autoren werden letztere Fälle als extraperitoneale Cystocelen geführt (Becker[1]), während man besser nur solche Cystocelen als extraperitoneal bezeichnet, bei welchen eine Peritonealausstülpung überhaupt nicht besteht. Bei gleichzeitigem Vorhandensein einer Cystocele inguin. interna und einer Enterocele

1) Becker, Beiträge zur klin. Chir. Bd. 23, 1899.

inguin. externa kann kein Zweifel darüber obwalten, daß der peritoneale Bruchsaak der Enterocele die Blase nachgezogen hat, also das primäre ist. Durch diese verschiedene Auffassung kommt es, daß z. B. Brunner[1]) 7 Proz., Lotheissen[2]) 69,7 Proz. extraperitonealer Cystocelen herausfindet.

Interessant ist es nun für die ätiologische Erklärung meines Falles, daß mehrere Male nach Radikaloperation einer Leistenhernie ein Recidiv eintrat, welches eine Cystocele darstellte. So sah Monari[3]) in einem solchen Falle eine extraperitoneale Cystocele lateral der epigastrischen Gefäße. Abbindung des Bruchsackes und Narbenstränge bei der Herniotomie fixieren die Blase in der Nähe der Bruchpforte und beim Nachgeben der letzteren tritt die Blasenwand als extraperitoneale Cystocele hervor.

Die Symptomatologie der Blasenhernien ist in der Regel deshalb keine klare, weil es sich meist um paraperitoneale Cystocelen, also um Formen handelt, bei denen die Erscheinungen einer gleichzeitigen Enterocele nicht sicher abgetrennt werden können. Polakyurie, erschwertes oft erst durch Drücken auf den Tumor ermöglichtes Urinlassen, Urinieren in 2 Absätzen wird als charakteristisch angegeben und trifft hauptsächlich bei großen Brüchen, wie wir sie heute seltener sehen, zu. Wichtig ist zeitweise auftretender Harndrang und Schmerz in der Blasengegend. Objektiv kann man diagnostische Anhaltspunkte finden in dem Anschwellen des Bruches bei Anfüllung der Blase mit Borwasser, Verschwinden desselben nach Blasenentleerung sowie in dem Auftreten von Harndrang bei Druck auf den Tumor und schließlich in der cystoskopischen Untersuchung. Festzuhalten ist aber immer, daß eine Blasenhernie keine spezifischen Erscheinungen zu machen braucht, und daß gerade extraperitoneale Cystocelen wahrscheinlich bei ihrer Kleinheit für gewöhnlich keine Erscheinungen von seiten der Blase machen, wenn sie nicht inkarzeriert sind.

Ich komme damit auf einen Punkt, welcher scheinbar noch immer nicht ganz klargestellt ist, nämlich auf die Symptomatologie des inkarzerierten Harnblasenbruches. Brunner[1]) bezweifelt auf Grund der 5 Fälle eingeklemmten Harnblasenbruches unter den von ihm gesammelten Materiale das Vorkommen typischer Blaseninkarzerationssymptome, in keinem Falle hätten solche bestanden, in der Regel seien nur Symptome vorhanden gewesen, welche auf

1) Brunner, l. c.
2) Lotheisen, Beiträge z. klin. Chir. Bd. 20, 1898.
3) Monari, Beiträge z. klin. Chir. Bd. 17, 1896.

eine Darminkarzeration hindeuteten. In manchen Fällen meint Brunner bildeten sich Darminkarzerationserscheinungen bei eingeklemmter paraperitonealer Cystocele langsamer aus, weil die Blase zugleich mit der Enterocele eingeklemmt wie ein Wasserkissen wirke. Lotheissen[1]) schließt sich an und sagt wörtlich „Es kann die Einklemmung eines Blasenbruches allein so gut wie die eines Netzbruches alle charakteristischen Erscheinungen (der Darmeinklemmung) hervorrufen". Auch Becker[2]) äußerte sich ähnlich. Martin[3]) trat auf Grund eines eigenen Falles und einer kritischen Untersuchung der in der Literatur vorhandenen Fälle dieser Ansicht entgegen und betonte, daß Blasensymptome bei inkarzerierten Blasenhernien durchaus nichts seltenes sind und „daß das Vorkommen des ausgesprochenen Bildes der Darminkarzeration bei reinen Blasenhernien zum mindesten sehr zweifelhaft ist". Der Darmeinklemmung ähnliche Symptome kommen bei reiner Blaseninkarzeration vor, jedoch nie der gesamte charakteristische Symptomenkomplex, weshalb sehr häufig die Diagnose auf Lithrésche Hernie oder Epiplocele gestellt wurde. Es besteht Erbrechen, ev. leichte Stuhlverhaltung, leichte Auftreibung des Abdomens, Kolikschmerzen, auf die Bruchgegend lokalisierte Schmerzhaftigkeit Meist war Entleerung von Stuhl und Winden noch vorhanden. Als Blaseneinklemmungssymptome wurden beobachtet, Schmerzanfälle mit gleichzeitiger Urinretention, folgendem Harndrang und Schmerzen beim Urinieren.

Es ist fraglos, daß die Frage der Blaseneinklemmungsymptome nur durch die Beobachtung eingeklemmter extraperitonealer Blasenbrüche entschieden werden kann, denn auch, wenn bei paraperitonealer Cystocele ein leerer Bruchsack neben der Blasenausstülpung bei der Operation gefunden wird, ist es nie sicher, auszuschließen, ob nicht eine Enterocele gleichzeitig eingeklemmt war, welche bei den Operationsmanipulationen zurückging. Es ist Martin durchaus zuzustimmen, wenn er sagt, daß aus einer Zusammenstellung von in der Literatur zerstreuten zum Teil nur lückenhaften Beobachtungen in dieser Frage keine vollgültigen Schlüsse gezogen, sondern nur Vermutungen aufgestellt werden können und wenn er durch weitere exakte Beobachtungen eine Sicherstellung verlangt. Wie wichtig diese Frage praktisch ist, geht am besten daraus hervor, daß nach Martin unter 9 Fällen von reinen inkarzerierten Blasenhernien, von denen allerdings einige nicht ganz sicher erscheinen,

1) Lotheisen, l. c.
2) Becker, l. c.
3) Martin, Deutsche Zeitschrift f. Chir. Bd. 54, 1900, S. 469.

nur einmal an die Möglichkeit einer Blaseninkarzeration gedacht wurde und nur dreimal die Blase einer Verletzung entging. Bei 5 Fällen von Blaseneinklemmung neben einem leeren Bruchsacke wurde ausnahmslos die Blase angeschnitten.

In meinem Falle habe ich sehr sorgfältig während der Operation die anatomischen Verhältnisse untersucht und besonders auf einen eventuell noch nebenherbestehenden kleinen Bruchsack gefahndet. Es handelt sich mit absoluter Sicherheit um eine inkarzerierte extraperitoneale Blasenhernie und zwar um die sehr seltene crurale Form. Dem entsprechen auch die klinischen Erscheinungen, welche für die Symptomatologie einen sehr wertvollen Beitrag liefern.

Von den Einklemmungssymptomen waren vor allem auffallend die außerordentlich heftigen Schmerzen in der Gegend des Bruches nach der Unterbauchregion ausstrahlend. Die Schmerzen waren derart, daß von dem Kranken, trotzdem er erst kurz vor der Einlieferung auf der Unfallstation Morphium subkutan erhalten hatte, nur ganz allgemeine Angaben zu erhalten waren. Die der Einklemmung vorgehenden Symptome, seit 2 Tagen Schmerzen in der Nabelgegend, zeitweise auftretende Schmerzen in der rechten Schenkelbeuge nach dem rechten Oberschenkel und in die Gegend über der Symphyse ausstrahlend, besonders beim Husten und Pressen und vor allen Dingen die Beschwerden beim Urinlassen, wurden vom Kranken erst nach der Operation angegeben. Erbrechen hatte nicht bestanden. Von einer Stuhl- und Flatusverhaltung war nichts bekannt. Wir haben also in vorstehendem die Symptome einer reinen Blaseneinklemmung vor uns, von Darminkarzerationssymptomen, wie Brunner u. a. sie als häufig hinstellen, finden wir keine Spur. Es wäre auch nicht recht verständlich wie sie bei Einklemmung eines Blasenzipfels zustande kommen sollten. Die prämonitorischen Magenschmerzen sind wohl als reflektorische Reizung des Ganglion coeliacum aufzufassen infolge leichter Einklemmung. Es sind dies reflektorische Erscheinungen, wie sie bei Quetschung und Zerrung eines Abdominalorganes auftreten und wie wir sie bei Herniotomien und Intervalloperationen der Appendicitis, die bei uns in letzter Zeit meistens unter Rückenmarksanästhesie mit Stovaïn-Adrenalin ausgeführt werden, sehr häufig beobachten konnten, wenn stärker an dem vorliegenden Darm gezerrt wurde.

Ich glaube, daß mit vorliegender Beobachtung der Beweis geführt ist, daß es typische Symptome einer Blaseneinklemmung gibt, und daß man auf Grund derselben vor der Operation eventuell die Diagnose stellen kann. Voraussetzung ist, daß man eine genaue

Anamnese vor dem Eingriff erheben kann, und daß nicht, wie in meinem Falle das psychische Verhalten des Patienten infolge der heftigen Schmerzen eine genaue Erhebung derselben zur Unmöglichkeit macht.

Das Charakteristische des Symptomenkomplexes sehe ich in diesem Falle in der außerordentlichen Schmerzhaftigkeit des Leidens, ein Symptom übrigens, welches Sjövall überhaupt bei inkarzerierten Hernien mit Beteiligung der Blase als häufig anführt. Ein zweites Charakteristikum liegt in dem Ausstrahlen der Schmerzen in die Gegend über der Symphyse, ein drittes in dem Fehlen typischer Darmeinklemmungssymptome, letzteres möchte ich besonders betonen. Außerdem kommen natürlich noch die vorhergehenden Erscheinungen von seiten der Blase in Betracht. Diese Symptome beziehen sich auf die akut entstandene bezw. eingeklemmte reine Blasenhernie, länger bestehende Fälle bieten in der Regel noch weitere schon oben erwähnte Erscheinungen dar, welche die Diagnose erleichtern.

Fragt man nun, woraus man während der Operation die Diagnose auf Blasenhernie stellt — eine nicht seltene Lage bei der extraperitonealen Hernie —, so wurde ich in meinem Falle auf die richtige Diagnose durch folgende Verhältnisse geleitet. Es lag zuerst auf dem vorliegenden Teil Fett, wie ich schon erwähnte, ähnlich wie epikardiales Fett, kein Lipom, weiter konnte ich durch Gleitenlassen zwischen den Fingern ein Hohlorgan mit ziemlich dicken Wänden feststellen, an der Wurzel desselben kam man, nach Erweiterung des Bruchringes, nirgends in freies Peritoneum, sondern überall in Bindegewebe, hinter dem man die quergespannte Membran der Fascia transversa mit dem Peritoneum fühlte und schließlich ging der Stiel des Tumors in die Gegend hinter die Symphyse. Der Katheter vervollständigte bezw. sicherte sodann die Diagnose. Von anderen Autoren wird noch angegeben, daß man durch vorsichtige Präparation auf die netzförmige Blasenmuskulatur stößt, welche auf die Diagnose Blasenwand hinweist. Wie wichtig es ist, bei unklarem Befunde auf diese Verhältnisse zu achten, geht daraus hervor, daß nach Martin (l. c.) bei 9 inkarzerierten reinen Cystocelen nie ante operat. die Diagnose gestellt wurde, und daß nach Brunner und Hermes (l. c.) von 16 operierten extraperitonealen Hernien 10mal die Blase verletzt wurde, nur 6mal blieb sie verschont. 2 Patienten starben an interkurrenten Erkrankungen.

Wird die Blase bei der Operation nicht verletzt, so ist die Prognose durchaus günstig, während eine Blasenläsion sie bedeutend

verschlechtert. So fand Brunner (l. c.) unter 126 Fällen von Blasenhernien 81 Blasenverletzungen mit 21 Todesfällen. Von diesen 21 Todesfällen konnte man 13 mit Sicherheit direkt auf die Blasenverletzung zurückführen. Bei reinen extraperitonealen Blasenhernien, den Blasenhernien kat' exochen ist im Gegensatze zu den Eingeweidebrüchen mit sekundärer Blasenbeteiligung die Prognose bezüglich der Mortalität dadurch etwas günstiger, daß in der Regel das Peritoneum nicht mit eröffnet wird und es meist nur zu temporärer Fistelbildung kommt.

In folgendem habe ich die Fälle unzweifelhaft sicherer extraperitonealer Cruralblasenhernien, soweit sie mir zugänglich waren, zusammengestellt unter Fortlassung der Fälle, bei denen ungenaue Angaben Zweifel entstehen lassen können. Es geht daraus hervor, daß extraperitoneale Blasenhernien im Cruralringe eine Seltenheit bilden.

Reine extraperitoneale Cruralhernien der Blase.

1. Schoonen (Revue de chirurg. 1893, p. 331), Hermes Fall 23. Ein Arbeiter bekommt nach schwerer Arbeit beim Aufheben seiner Schuhe plötzlich einen heftigen Schmerz in der rechten Leistengegend, nachts tritt Erbrechen ein, am nächsten Tage vergeblicher Taxisversuch in Narkose. Am 2. Tage wird folgender Befund erhoben. Vor dem rechten Schenkelring ein schlaffer, schmerzloser, irreponibler Tumor von Kastaniengröße, es besteht dauerndes Erbrechen, der Leib ist aufgetrieben, kein Stuhlgang, doch gehen Flatus ab. Diagnose Epiplocele crur. Bei der Operation zeigt sich, daß der Bruchsack auf der Vorderseite des Tumors durch die Aponeurosis cruralis gebildet wird. Nach Spaltung des Bruchsackes zeigt sich als Inhalt eine Fettmasse, hinter der man ein blasses, in die Länge gezogenes Gebilde entdeckt, welche einige Tropfen Flüssigkeit zu enthalten scheint. Dieses Gebilde läßt sich weder vorziehen noch reponieren, es besteht keine nachweisbare Einklemmung, wohl aber an der oberen inneren Seite des Schenkelringes eine feste adhärente Partie. Verlängerung des Schnittes nach oben zur event. Herniolaparotomie, jetzt lassen sich die Verwachsungen leicht lösen, der Stiel führt hinter das Os pubis. Die Diagnose Blasenhernie wird durch den eingeführten Katheter gesichert. Reposition nach Abtragung des Fettes, Naht, Heilung.

2. Jaboulay und Villard (Lyon. médical 1895, p. 287), Brunner Fall 29. Eine 30jährige Frau trägt seit 7 Jahren eine rechtsseitige Cruralhernie, die in den letzten 2 Monaten zweimal heftige

bei Ruhe nachlassende Koliken verursacht hatte. In der Schenkelbeuge befand sich eine längliche, mandarinengroße, weiche Geschwulst, aus der man Flüssigkeit durch Druck entfernen konnte. Diagnose leerer cystöser Bruchsack. Lösung des Bruchsackes bei der Operation schwierig, bei der Incision desselben entleert sich Flüssigkeit, der eingeführte Finger dringt in einen Hohlraum. Abbindung und Resektion des Sackes. Zwei Stunden nach der Operation heftiger Harnzwang, der resezierte Sack wird jetzt als Blase erkannt. Die Tenesmen verschwanden nach 2 Tagen. Prima intentio.

3. Zondeck (Deutsche Zeitschrift f. Chir. 1899, Bd. 52, S. 584. Eine 40jährige Frau hatte seit 10 Jahren etwa alle 2—3 Monate Magenkrampf und dabei leichte Schmerzen in der Gegend der Blase, jedoch ohne Störungen in der Harnentleerung. Seit $1\frac{1}{2}$ Jahren Schmerzen in der Leistengegend, seit etwa 1 Jahre wurde ein pflaumengroßer Knoten in der rechten Leistengegend bemerkt. Vor $\frac{1}{2}$ Jahre trat zum ersten Male ein 3 Tage andauernder Schmerzanfall auf, der Knoten schwoll an und Pat. konnte einige Stunden lang keinen Urin entleeren, dann mußte sie sehr häufig Urin lassen. Diese Anfälle wiederholten sich in Intervallen, hauptsächlich nach Anstrengungen. Die Anschwellung nahm allmählich an Größe zu, ein Bruchband hat Pat. nie getragen. Der erhobene Befund zeigt einen gänseeigroßen harten, etwas schmerzhaften Tumor unter dem rechten Lig. Pouparti. Der Tumor ist wenig verschieblich, wölbt sich beim Husten nicht vor und läßt sich mit einem Stiel in die Bauchhöhle verfolgen. Harnlassen 18mal in 24 Stunden unter Schmerzen in der Gegend des Tumors. Injektion von Borsäure in die Blase bewirkt keine stärkere Vorwölbung des Tumors. Die Operation zeigt einen etwa pflaumengroßen, harten, höckrigen Tumor, der mit einem Stiel nach dem normal weiten Schenkelkanal führt. Der Stiel ist am Tumoransatz bleistiftdick, wird nach dem Schenkelkanal zu breiter. Der Tumor wird an der Spitze des Stiels abgetragen, den Stiel erweist der in die Blase eingeführte Katheter als Blase. Die durch die Tumorabtragung stark verdünnte Kuppe der Blasenvorwölbung wird excidiert, dann doppelreihig vernäht. Die Blase wird reponiert, partiell genäht und tamponiert. Verlauf ohne Störungen. Der Tumor erwies sich als Fibrolipom.

4. Mercadé (Gazette des hopitaux 1902, p. 741). 53jährige Frau, welche dreimal geboren hat, im Alter von 30, 33 und 38 Jahren ohne Störungen. Seit der letzten Geburt zeitweise etwas Schmerzen in der rechten Leistengegend ohne Verdauungsbeschwerden, ohne Störungen beim Urinieren, kaum Obstipation. 5 Jahre später wurde

ihr ein Bruchband ohne Erfolg verordnet, eine Anschwellung beobachtete Pat. in dieser Zeit nicht. Vor 18 Monaten sah sich Pat. genötigt, schwerere Arbeiten zu verrichten, seitdem steigerten sich die Beschwerden. Es traten bei besonders schwerer Anstrengung Anfälle heftiger Schmerzen in der rechten Leiste auf mit Erbrechen und starkem Harndrang bei Entleerung weniger Tropfen. Bei diesen etwa 1—2 Tage dauernden Anfällen bemerkte Pat. eine ca. nußgroße Anschwellung in der rechten Leistengegend. Die Diagnose wurde auf rechtsseitige Epiplocele cruralis gestellt und auf Wunsch der Pat. die Operation vorgenommen. Man stieß nach Incision der Haut und des Unterhautfettgewebes im Annulus crur. extern. auf ein kleines Lipom und unter demselben auf einen kleinen etwa birnförmigen Sack, welcher sich leicht isolieren ließ. Es fiel auf, daß das Lig. Gimbernati nur aus einigen fibrösen Strängen bestand. Bei Incision des vermeintlichen Bruchsackes entleerte sich Urin. Die Blase wurde in Etagen genäht, reponiert und die Wunde bis auf ein kleines, nach 48 Stunden entferntes Drainrohr verschlossen. Dauerkatheter für 7 Tage. Heilung der Wunde per secundam int. Die Blasennaht hielt.

5. Eigener Fall.

XXVIII.

Kleinere Mitteilung.

Aus der königl. chirurgischen Universitätsklinik zu Königsberg i. Pr.
(Prof. Dr. Frhr. v. Eiselsberg.)

Ein Fall von subkutaner Mastdarmabreißung durch Überfahren.

Von

Stabsarzt Dr. **Kirstein**,
früher kommandiert zur Klinik.

Sind schon die subkutanen Verletzungen des Darms, ausschließlich des Mastdarms, durch Überfahren, gegenüber solchen durch andere die Bauchwand an mehr oder weniger umschriebener Stelle treffende stumpfe Gewalten, ungemein selten, wie Neumann[1]) statistisch dargetan hat, so darf wohl die alleinige Verletzung des Mastdarms durch Überfahren bei unversehrter Blase und geringfügiger Schädigung des Beckens als eine bisher einzig dastehende, oder doch äußerst seltene Beobachtung bezeichnet werden.

Der 9 Jahre alte Schmiedesohn Walter B. wurde am 1. II. 1899 abends, während er mit anderen Kindern auf der Straße spielte, von einem Rollwagen erfaßt, zur Erde geworfen und überfahren. Er blieb besinnungslos liegen und wurde bald darauf auf ärztliche Anordnung der Klinik zugeführt.

Der kleine, schwächliche, sehr blaß aussehende Knabe war bei vollem Bewußtsein. An Kopf, Brust, Bauch und Gliedmaßen waren keine äußeren Verletzungen wahrnehmbar. In der Gegend der Blase war die Haut bläulich verfärbt und vorgewölbt. Druck auf den rechten vorderen oberen Darmbeinstachel war äußerst schmerzhaft. Die Schoßfuge klaffte 4 cm. Der After und der Mastdarm waren aus ihrer Umgebung völlig getrennt und nach oben zurückgewichen. Der mit dem Katheter in geringer Menge entleerte Urin war frei von Blut.

1) Neumann, Über subkutane Darmrupturen nach Bauchkontusionen. Deutsche Zeitschrift für Chirurgie Bd. 64, S. 158.

Das Perineum war bis zur Blase von Blut unterwühlt. Die Blase selbst, die Harnröhre, das Bauchfell wie auch der Mastdarm in seiner Kontinuität waren unverletzt. Außer der Diastase der Schoßfuge lag noch ein Bruch des rechten absteigenden Schambeinastes vor. Nachdem dieser Befund in Narkose konstatiert worden war, wurde sofort die kreisrunde perianale Wunde durch einen Längsschnitt nach hinten erweitert und das Hämatom über der Schoßfuge auf der Spitze einer durch die erste Wunde eingeführten Kornzange eröffnet. Die Blutung aus der großen Wundhöhle wurde soweit möglich durch Ligaturen, im übrigen durch Jodoformgazetamponade gestillt. Ein Drain sorgte für Abfluß des Sekretes. Der Anus wurde exakt in des Perineum eingenäht, der Beckenring durch Heftpflasterstreifen und Binde fixiert.

Am 2. II. hatte sich der Knabe gut erholt und entleerte spontan klaren Urin. Am 4. II. wurde das Drain entfernt. An diesem Tage erfolgte die erste Stuhlentleerung. Der Wundverlauf blieb dauernd reaktionslos. Das Andrängen des Stuhles wurde zwar gefühlt, der Stuhl selbst aber konnte nicht zurückgehalten werden. 20. III. erste Steh- und Gehversuche mit befriedigendem Erfolge. Am 30. III. — 8 Wochen nach der Verletzung — wurde bemerkt, daß sich durch eine kleine Fistel innerhalb der Narbe über der Schoßfuge beim Pressen einige Tropfen Urin und Gasblasen entleerten.

Seit dem 16. IV. war deutlicher Schluß der Harnfistel eingetreten.

Bei der Entlassung aus der Klinik am 5. V. 1899 bestand über der Schoßfuge noch ein kleiner Granulationspfropf; ober- und unterhalb des Anus je eine kleine granulierende Fläche. Die Mastdarmschleimhaut prolabierte in ganz geringem Grade bei vollkommener Schlußfähigkeit des Sphcinter ani. Der Gang war leicht watschelnd, indem das Becken nach vorn geschoben wurde. Die Schoßfuge klaffte um 2 cm.

Am 20. VII. 1899 wurde der Knabe noch einmal in die Klinik aufgenommen. Die Fistel über der Schoßfuge sonderte reichlicher Eiter ab. Nach Entfernung eines kleinen Knochenstückchens trat Heilung ein, so daß die Entlassung bereits wieder am 1. VIII erfolgen konnte.

Später hat sich der kleine Patient noch wiederholt bei bestem Wohlbefinden in der Klinik vorgestellt. Der Gang wurde vollkommen normal, die Schlußfähigkeit des Afters versagte nur hier und da bei vollkommen flüssiger Beschaffenheit des Stuhles.

Von großem Interesse ist die Erklärung der Art und Weise des Zustandekommens dieser eigenartigen Verletzung des Mastdarms. Die Verletzung bot das Bild dar, als ob der Mastdarm gänzlich mitsamt dem Anus und Sphinkter nach aufwärts aus seiner Umgebung zirkulär herausgerissen worden wäre.

Nach den Angaben der Eltern konnte nur festgestellt werden, daß der Knabe von einem schweren Lastwagen überfahren worden war. Dabei blieb es unaufgeklärt, ob der Wagen in querer Richtung über das ganze Becken oder in der Längs- bezw. Schrägrichtung nur über eine Hälfte des Beckens gegangen war. — Es ist wohl ohne weiteres anzunehmen, daß sich der Wagen in langsamer Fahrt befunden hatte. — Die Spaltung der Schoßfuge machte die letztere Möglichkeit wahrscheinlich. Der Druckschmerz am rechten Darmbeinstachel und der Bruch der rechten absteigenden Schambeinastes deuteten auf die rechte Beckenhälfte hin.

Während bei den Kontusionsverletzungen des Beckens die Ruptur der Harnröhre oder der Harnblase die bei weitem häufigste Komplikation ist, fehlte diese in unserem Falle, wenigstens anfangs, vollständig. Die in geringem Füllungszustande befindliche Blase muß wohl hinter der Schoßfuge genügend geschützt gewesen sein. Die Blutunterwühlung des lockeren, perirektalen Gewebes, die Loslösung des Mastdarmes mitsamt dem Anus kann nicht allein durch direkten Druck des Rades erklärt werden. Es muß dabei noch ein anderer, maßgebender Faktor mitgewirkt haben. Neumann[1]) macht darauf aufmerksam, „daß bei den wenigen in der Literatur beschriebenen Fällen, bei welchen durch Überfahren eine Darmruptur herbeigeführt worden war, eine Zugwirkung das wesentliche gewesen zu sein scheint, und zwar eine Zugwirkung teils in der Längsrichtung des Darmes, teils in der Längsrichtung des Mesenteriums radiär von der Radix desselben zu seinem Ansatze an den entsprechenden Darmabschnitt."

Nur mit Zuhilfenahme dieser Zugwirkung kann die eigenartige Mastdarmablösung in unserem Falle vollkommen erklärt werden. Das Rad des Wagens muß nach Ausweichen der Dünndarmschlingen den unbeweglichen Mastdarm gegen die Wirbelsäule gedrängt und gleichzeitig nach oben und seitlich rechts gezerrt und schließlich aus seiner Umgebung herausgerissen haben. Diese Zugwirkung ist wahrscheinlich noch durch Drehung des Beckens nach rechts um die sagittale Axe begünstigt worden. Durch die Drehung entwindet sich der Körper dem fesselnden Druck. Der Angriffspunkt des Rades muß sich noch unterhalb des unteren Fußpunktes der Flex. sigm. befunden haben. Dabei konnte die Flexur selbst unbeeinflußt von der Gewalteinwirkung bleiben. Das Rad muß also tief in das Becken eingedrungen sein, was bei der Art der vorhandenen Beckenverletzung durchaus möglich erscheint. Nur durch das tiefe Eindringen des Rades in Verbindung mit der Zugwirkung nach oben und seitlich rechts scheint mir die Herausreißung des Mastdarms aus dem Perineum zustande gekommen, das Bauchfell und die Flex. sigm. unverletzt geblieben zu sein.

In Parallele mit unserem Falle ist ein Fall von Abreißung der Harnblase zu stellen, über welchen Braun[1]) am 13. XII. 1899 in dem Altonaer ärztlichen Verein berichtet hat. Ein 11jähriger Knabe war überfahren worden. Die anfänglichen Symptome deuteten eher auf eine subkutane Nierenquetschung hin. Erst später traten sichere Erscheinungen einer Blasenverletzung auf, welche die Freilegung der Blase oberhalb der Schoßfuge erforderten. Dabei zeigte sich, daß die Blase mitsamt der Prostata von der Pars membran. urethrae abgerissen war, während die Schambeine keinen Bruch aufwiesen. Die Verletzung heilte, indem sämtlicher Urin durch ein Drain in der Dammgegend abfloß. Auch in diesem Falle glaube ich, daß das Rad selbst bei unverletztem Becken sehr tief in das Becken eingedrungen sein muß.

Bunge hat bereits auf dem 33. Kongreß der Deutschen Gesellschaft für Chirurgie in seinem Vortrage „Zur Pathogenese subkutaner Darmrupturen" auf den vorstehenden Fall von Mastdarmverletzung kurz hingewiesen.

---

1) l. c.

2) Münchner mediz. Wochenschrift 1900, S. 168.

XXIX.

Besprechungen.

1.

Dr. Eugen Holländer, Die Karikatur und Satire in der Medizin. Verlag von Ferdinand Enke, Stuttgart 1905. hoch 4^0. Kartoniert 24 Mk. eleg. geb. 27 Mk.

Der bekannte Verfasser hat uns hier mit einem weiteren Resultat seiner mediko-historischen Studien beschenkt: Die Karikatur und Satire in der Medizin, ein stattlicher Band von 354 Seiten mit 10 farbigen Tafeln und 223 Abbildungen im Text. Schon das Durchblättern des Werkes macht das größte Vergnügen, und eine Fülle von Humor aus allen Kulturländern und aus verschiedenen Jahrhunderten tritt uns entgegen. Das Inhaltsverzeichnis gibt zunächst die Liste der Abbildungen sowie der benützten Literatur und Quellen. Der Einleitung (S. 1—12) folgt ein größerer Abschnitt „Karikaturen und Satiren mit Bezug auf Medizin" (S. 13—78), namentlich die Karikatur bis zur Reformation, und Satire nebst Karikatur im Reformationszeitalter. Hieran reiht sich der Abschnitt „Karikatur der Pathologie" (S. 79—154), worin die Nase, die Gicht, Infektionskrankheiten (Influenza und Cholera), nervöse Affektionen, dämonische und Geisteskrankheiten usw., Gravidität und Verschiedenes (Läusesucht, Bandwurm asw.) zur Einteilung des reichen Stoffes dienen. In dem Abschnitt „Der Arzt als Mensch und als Stand" (S. 155—201) wird namentlich das Arzthonorar behandelt unter Reproduktion der bekannten Kupferstiche von Goltzius: Der Arzt als Gott, als Engel, als Mensch und als Teufel. Weitere Abschnitte sind: Die praktische Heilkunde im siebzehnten und achtzehnten Jahrhundert" (S. 202—309), worin Geburtszustände, Gynäkologie, Zahnreißer und namentlich der tierische Magnetismus und die Homöopathie, auch Gall und die Phrenologie, schließlich Jenner und die Kuhimpfung vorkommen. Die letzten Abschnitte dieses Buches sind „Die Parasiten der Heilkunde" (S. 310—322); hier findet Dr. Eisenbarth seinen berechtigten Platz. — „Die politisch-medizinische Karikatur und Satire" (S. 323—333) und endlich „Die moderne medizinische Karikatur" (S. 334—354) mit vielen amüsanten Abbildungen aus modernen französischen und namentlich deutschen Witzblättern.

Das Buch ist eine wahre Fundgrube für feinen und derben Humor,

welches Systeme, Zeiten und einzelne Vorkommnisse in so köstlicher Weise heranzieht, daß jeder Arzt seine Freude daran haben wird. Möge es auf manchem ärztlichen Weihnachtstisch seinen Platz finden; der Wunsch, Vergnügen zu bereiten, wird damit sicher erreicht werden. Helferich.

2.

Prof. F. Klausner-München, Über das psychische Verhalten des Arztes und Patienten vor, bei und nach der Operation. Wiesbaden 1905, Verlag von J. F. Bergmann. 33 S. 1 Mk.

In der sich drängenden Arbeit einer Klinik oder eines großen Krankenhauses tritt leicht das Bewußtsein dafür, was auch selbst eine kleine „ungefährliche" Operation, zumal wenn sie in Narkose ausgeführt wird, für den einzelnen Patienten bedeutet, viel zu sehr in den Hintergrund. Die 33 Seiten umfassende Abhandlung ist zunächst den „jungen Kollegen", den Lernenden zugeeignet, damit ihnen diese Lücke vor die Augen gestellt und in der rechten Weise ausgefüllt werde. Es ist ein notwendiges Stück Psychiatrie, welches K. uns bündig und gewiß mit großem Nutzen darstellt, chirurgische Psychiatrie nicht nur für die Lernenden, sondern auch für die, welche in der oben charakterisierten Arbeit solchen Hinweisen verwerten werden. Dr. Sick-Kiel.

3.

Dr. Alphonse Huguier, Ancien interne lauréat des hopitaux de Paris etc.: Traitement des Ankyloses par la résection orthopédique et l'interposition musculaire. Paris 1905, G. Steinheil. 143 S.

H. geht auf die Geschichte der Muskelinterposition zur Beweglicherhaltung resezierter Ankylosen und anderer erkrankter Gelenke ein; führt Verneuil an, der schon 1863 vorschlug zur Sicherung der Esmarchschen Operation, Bildung eines neuen Unterkiefergelenkes durch Osteotomie und Resektion eines Astteils, Weichteile zwischen die Resektionsfläche zu pflanzen, und Ollier, der 1863 das Hereinschlagen eines Periostlappens vorschlug, da die Außenseite der Knochenhaut keine Knochenneubildung erzeuge. Helferich zeigte dann 1894 an einem geheilten Fall von Kieferankylose, daß am besten Muskelteile interponiert werden; 1899 empfahl derselbe die operative Muskelinterposition zur Heilung von Kniegelenkankylosen infolge knöcherner Verwachsung der Patella mit dem Femur. Seither werden Muskelinterpositionen von mehreren Chirurgen an verschiedenen Gelenken mit Erfolg gemacht.

H. berichtet von den Erfahrungen Nélatons und Bergers und bespricht die Überlegenheit der Muskelinterposition über andere Methoden, arbeitet zum Teil theoretisch, mit guten Skizzen, die Interpositionen für die einzelnen Gelenke aus und stellt am Schluß jedes Abschnitts die einschlägigen Krankengeschichten, insgesamt 32 Fälle, meist aus der französischen Literatur zusammen. Dr. Sick, Kiel.

4.

Dr. Tiberius von Györy, Semmelweis' gesammelte Werke. Mit dem Porträt von Semmelweis und einer Abbildung seines Grabmals. Jena, Verlag von Gustav Fischer, 1905. Preis 12 Mk.

Das vorliegende Buch soll nach des Verfassers Wunsche einer Ehrenpflicht genügen, indem die gesammelten Werke von Semmelweis der Nachwelt geboten werden. Mit Unterstützung der ungarischen Akademie der Wissenschaften hat G., Privatdozent an der Universität Budapest, diese Aufgabe durchgeführt. Die spezielle Veranlassung dazu fand der Verfasser nicht allein in dem Umstand, daß die Werke von Semmelweis bisher sehr schwer zugänglich waren, sondern auch deshalb, weil er die später wiederholt aufgetauchten Prioritätsansprüche anderer gegen S. darlegen und auf Grund voller Sachkenntnis zurückweisen wollte. Semmelweis' Abhandlungen sind in ungarischer Sprache verfaßt und werden hier nun in deutscher Übersetzung gebracht mit Ausnahme der Dissertatio inauguralis (Tractatus de vita plantarum), welche lateinisch verfaßt ist.

Für die Chirurgen ist das vorliegende Werk nicht nur von allgemeinem wissenschaftlichen und historischen Interesse, sondern auch speziell deshalb interessant, weil die Entwicklung der Lehre von der Pyämie ohne die Semmelweissche Lehre vom Kindbettfieber nicht wohl denkbar ist.

Helferich.

5.

F. Klaußner, Über Mißbildungen der menschlichen Gliedmaßen. Wiesbaden, Verlag von J. F. Bergmann, 1905. Preis 2 Mk.

Die vorliegende kleine Schrift bildet einen weiteren Betrag zu den Mitteilungen des Verfassers „über Mißbildungen der menschlichen Gliedmaßen" (1900 im gleichen Verlage erschienen). Sie enthält eine Reihe interessanter, durch gute Abbildungen erläuterter Einzelfälle, von welchen es zu bedauern wäre, wenn sie nicht der wissenschaftlichen Verwertung hier erhalten wären. Der Verfasser ist der Meinung, durch die mitgeteilten Befunde sei eine weitere Stütze für die Lehre gewonnen, daß die Mißstaltungen vielfach durch in frühester Entwicklungszeit einwirkende mechanische Momente veranlaßt werden. Helferich.

6.

Dr. Ludwig Löwe, Zur Chirurgie der Nase. Berlin 1905, Verlag v. O. Coblentz, Preis 10 Mk.

Das vorliegende Werk, Text (40 Seiten) und Atlas (11 Tafeln), ist der endonasalen Chirurgie gewidmet. Es ist sozusagen eine Darstelluug der endonasalen Operationen an der Leiche; doch konnten die meisten von ihnen vom Verfasser auch am Lebenden, manche sogar wiederholt erprobt werden. In 8 Paragraphen werden die Vorbereitungen, das Instrumentarium und die Assistenz, die Dekortikation der Gesichtsmaske, die Operationen am Septum, die Ausräumung der Kieferhöhle, die Ausräumung des Siebbein-

labyrinthes, die Ausräumung der Stirnhöhle, die Freilegung der Basi-cranii über dem Riechorgan, die Abklappung des harten Gaumens abgehandelt. Der Verfasser wird sich mit seinem Werke den Dank mancher Chirurgen verdienen, sei es durch direkt brauchbare Methoden, sei es durch Anregung zu eigenen in einem speziellen Fall erforderlichen Eingriffen.

Helferich.

7.

Victor Babes, Beobachtungen über Riesenzellen. Bibliotheca medica, Abteilung C, Heft 20. Stuttgart, Verlag von Erwin Nägele, 1905. Ladenpreis 60 Mk.

Die Abteilung C der Bibliotheca medica umfaßt die Pathologie und pathologische Anatomie, und als 20. Heft dieser von Ponfick herausgegebenen Abteilung zählt die vorliegende Arbeit. Der Verfasser ist als Professor und Direktor des pathologisch-bakteriologischen Instituts der Universität Bukarest, in der deutschen medizinischen Literatur kein Fremder, vielmehr durch viele tüchtige Arbeiten bekannt und geschätzt. Die vorliegende Schrift, auf deren Inhalt genauer einzugehen hier nicht der Ort, ist auch für den Chirurgen von hohem Interesse; handelt es sich doch hinsichtlich der Riesenzellen um Gebilde, welche den wissenschaftlich tätigen Chirurgen in der Lehre von den Fremdkörpern, bei der Tuberkulose und in Geschwülsten längst interessieren. B. behandelt auch die Riesenzelle bei Rotz, bei Lepra, diejenige aus Muskelfasern und Nervengewebe und endlich diejenige epithelialer Natur. In 19 Schlußbemerkungen wird der Inhalt übersichtlich zusammengefaßt. Helferich.

8.

Dr. Th. Walzberg, Die Gallensteinkrankheit und ihre Behandlung. Minden i. W., J. C. C. Bruns Verlag, 1905.

Diese Abhandlung ist eigentlich nicht für Chirurgen, sondern für den praktischen Arzt geschrieben. Sie soll dazu helfen, dem letzteren eine Orientierung über das Wesen der Krankheit und die Aussicht resp. Indikation der Behandlung zu verschaffen. Der als Chirurg auf diesem Gebiet erfolgreich tätige Verfasser hat gewiß recht, wenn er auf diesem Wege indirekt den an Gallenstein leidenden Kranken nützlich zu werden hofft, und mancher andere Chirurg wird sich vielleicht gern der vorliegenden Schrift bedienen, um in seinem Kreise das Gleiche zu erreichen.

Helferich.

9.

Dr. Alban Köhler, Die normale und pathologische Anatomie des Hüftgelenks und Oberschenkels in röntgenographischer Darstellung. — Ergänzungsband 12 der „Fortschritte auf dem Gebiete der Röntgenstrahlen". Hamburg, Lucas Gräfe u. Sillem, 1905.

Wenn der Verfasser sagt, daß seine in 6jähriger röntgenologischer Tätigkeit gewonnenen eigenen Erfahrungen über die radiographische Untersuchung der Hüftgelenksgegend und des Oberschenkels dem vorliegenden Werke zugrunde liegen, so bedeutet das viel mehr als eine oberflächliche Beschäftigung und praktische Anwendung des Röntgenverfahrens in vielen Einzelfällen. Handelt es sich doch bei dem Verständnis der Röntgenphotographie der Hüftgelenksgegend um sehr schwierige Aufgaben, und der Verfasser hat deren Lösung durch zahlreiche anatomische Einzelstudien und eine Unsumme von einfachen und stereoskopischen Aufnahmen in allen möglichen Projektionen in einer Weise bearbeitet, welche auch dem Erfahrenen, dem „Fachradiologen" wertvoll sein wird. Von den eigenen Platten hat Verfasser namentlich diejenigen reproduziert, welche durch eine nachfolgende Autopsie (Operation, Sektion, bakteriologische Untersuchung) kontrolliert werden konnten, und in anderen Fällen Serienaufnahmen gebracht von Fällen, welche verschiedene Stadien der Entwicklung einer Verletzung oder eines Leidens (Anfang, vor und nach der Operation usw.) beobachtet werden konnten. So ist der Inhalt des Buches ein sehr reicher: Nach einer Einleitung wird die Technik der Untersuchung (S. 3—12), dann die normale Anatomie des Pfannenrandes und Femur (S. 12—30) behandelt. Ihm schließt sich als Hauptteil die pathologische Anatomie an (S. 31 bis 111), in welchem allgemeine Entwicklungshemmungen, Rhachitis, Osteomalacie, Atrophie, Syphilis, Tuberkulose, Osteoarthritis, Coxa vara und valga, akute Osteomyelitis, Tumoren, Frakturen, Luxationen und angeborene Hüftverrenkung speziell behandelt werden. Die Abbildungen, normale wie pathologische, sind überaus schön und lehrreich. Wer selbst viel Gelegenheit hat, derartige Fälle zu untersuchen und dem Verständnis näher zu bringen, wird nicht bloß die große Arbeitsleistung des Verfassers, sondern auch den reichen Inhalt und die Schönheit der Abbildungen voll zu schätzen wissen. Das Buch ist für einen tätigen Chirurgen unentbehrlich.

Helferich.

10.

Hoffa und Blencke, Die orthopädische Literatur. Stuttgart, Verlag von Ferd. Enke, 1905, geb. 14 Mk.

Das vorliegende Werk bildet einen stattlichen Band von 446 Seiten und gilt zugleich eich als Anhang zu Hoffas Lehrbuch der orthopädischen Chirurgie. Die Fülle der angeführten Arbeiten und Werke — Referate oder Inhaltsangaben sind natürlich nicht gegeben — ist außerordentlich groß und liefert den Beweis, welch' stattliches, wohlfundiertes Gebäude die orthopädische Chirurgie im weitesten Sinne schon geworden ist. Der Inhalt ist nach klaren Rubriken, z. B. Orthopädische Apparate, Orthopädische Operationen an Weichteilen und an den Knochen, Massage, Angeborene Deformitäten im Allgemeinen usw. geordnet, sodaß jeder wissenschaftlich tätige Chirurg hier ein vortreffliches Hilfsmittel für eigene grundlegende Studien besitzt.

Helferich.

11.

Archiv für physikalische Medizin und medizinische Technik, herausgegeben von Dr. H. Kraft und Dr. Wiesner. I. Band, Heft 1. Verlag von Otto Nemnich in Leipzig, 1905. Abonnementspreis pro Jahr (4 Hefte) 12 Mk.

Ein neues Archiv! Es soll der physikalischen Medizin und medizinischen Technik gewidmet sein und ein Beiblatt enthalten, dessen Titel lautet „Fortschritte und Neuheiten der physikalisch-chemischen und photographischen Industrie in ihrer Anwendung auf das Gesamtgebiet der praktischen Medizin". Die Herausgeber sind Privatdozent Dr. Kraft in Straßburg und der von den Aschaffenburger Röntgenkursen bekannte dortige Arzt Dr. Wiesner. Das vorliegende 1. Heft ist nach Inhalt und Ausstattung zu rühmen. Die Abbildungen nach Röntgenplatten sind tadellos. Von den Originalabhandlungen seien nur wenige wie: Brauner, Zur radiologischen Frühdiagnose des Magencarcinoms, Hildebrand und Het, Röntgenbild der sella turcica bei Basistumor, Lenhartz, Über den Nutzen des Röntgenbildes bei operativer Behandlung des Lungenbrandes u. a. erwähnt. Bei der Vielseitigkeit und Bedeutung einschlägiger technischer Fortschritte ist zu wünschen, daß dem neuen Archiv eine längere Lebensdauer als dem von denselben Herren herausgegebenen „Physikalisch-medizinischen Monatsheften" beschieden sein wird. Von den letzteren ist uns nicht mehr als das im April 1904 erschienene Heft 1 des I. Jahrgangs bekannt geworden. Helferich.

Anzeigen literarischer Neuigkeiten, welche der Redaktion zugeschickt worden sind:

Nordiskt Medicinskt Arkiv Kirurgi 1905, Afd. I, häfd 1.

Ekehorn: Zur Behandlung größerer, schwer heilender Knochenhöhlen in den langen Röhrenknochen.

Berg: Einige Reflexionen über die operative Behandlung des Torticollis spasticus.

Bovin: Zur Kenntnis der Ectopia ovarii inguinalis (2 Tafeln).

Hansson: Ein Fall von Papillom der Gallenblase.

Archives internationales de Chirurgie Vol. II, fasc. 4.

Kallionzis (Athen): Sur le traitement opératoire du cancer de l'utérus.

Metzenbaum (Cleveland): Radium; its value in medicine with reports of cases.

Perez (Rom): Sulle contusioni dell' adome. Contributo sperimentale e considerazioni cliniche.

Revue de Chirurgie No. 10, 11. Oct., Nov. 1905.

Quénu et Duval: Pancréatites et Lithiase biliaire.

Lenormant: Les kystes hydatiques de la paroi abdominale.

Gratschoff: Une nouvelle méthode de cure radicale des hernies inguinales.

Gross et Sencert: Lésions du squelette chez un castrat naturel (avec 6 fig.

Ombrédanne: Le broiement des calculs du cholédoque (Cholédoco-lithotripsie).

Perrone: Appendicite et fièvre typhoïde, appendicite paratyphoïde de Dieulafoy (4 fig.).

Archives provinciales de Chirurgie No. 10, 11. Oct., Nov. 1905.

Delagènière: Un nouveau cas de chirurgie pulmonaire en plèvre saine (Considérations et déductions cliniques).

Bauby: Des effets de la compression des uretéres dans les tumeurs de l'utérus.

Monprofit: Traitement chirurgical des affections bénignes de l'estomac (Revue générale) (8 fig.).

Duret: Amputation ostéo-plastique du pied (Procédé Pasquier-Lefort).

Monprofit: Etude statistique sur 241 gastroentérostomies (7 tableaux).

Monprofit et Royer: Appareil à anesthésie chloroformique (1 fig.).

Legrand et Axisa: Valeur de la leucocytose pour le diagnostic des abscès du foie des pays chauds.

Pauchet et Prieur: Colites chroniques. Indication du traitement chirurgical.

Revue Française de Médecine et de Chirurgie No. 42, 43, 45.

Lemaître: La suture des plaies du coeur.

Simon et Spillmann: Eosinophilie chez l'homme à la suite de splénectomie.

Broca: Kyste dentifère du maxillaire supérieur.

Broca: Traitement de la tuberculose articulaire chez l'enfant.

Perrone: Recherches sur la bactériologie de l'appendicite.

The St. Paul Medical Journal No. 11, Nov. 1905.

Cumston: Certain questions pertaining to the operative Surgery of the lung.

Abbott: The use of instruments of precision in the diagnosis of unilateral disease of the kidney and ureter.

Curran: Shock and its treatment.

Bulletin of the Johns Hopkins Hospital XVII, No. 175, Oct. 1905.

Young: The early diagnosis and radical cure of carcinoma of the prostate.

Hough: A case of unusually large aortic aneurysm.

Surgery, Gynecology and obstetrics. Vol. I, No. 4. Chicago, Oct. 1905.

Cushing: The etablishment of cerebral hernia as a decompressive measure for inaccessible brain tumors; with the description of intermuscular methods of making the bone defect in temporal and occipital regions

Murphy: Fibroma of the gastrohepatic omentum in the lesser peritoneal cavity.

Jepson: Dermoid cysts of intestine and mesentery.

Grulee: Echinococcus-disease of the heart, with a report of a case.

Lower: The diagnosis and treatment of some surgical diseases of the urinary bladder.

American Journal of Surgery No. 3, 4. Oct., Nov. 1905.

Luckett and Horn: Paraffin in surgery.

Bierhoff: The cystoscope and ureter catheter in the diagnosis and prognosis of surgical diseases of the kidney.

Deeks: The present status of the treatment of malignant tumors with especial reference to radiotherapie.

California State Journal of Medecine No. 10, 11. Oct., Nov. 1905.

Rixford: Early operation of gall-stone disease.

Lobingier: Surgical treatment of pancreatic complications in gall-stone disease.

La Clinica chirurgica No. 9. Sett. 1905.

Crosti: Sullo sfiancamento de legamento ileopettineo nell'ernia voluminosa crurale e nelle recidive post-operatorie e sopra un artificio tecnico inteso a prevenirlo.

Salvatore: Contributo alla eziologia ed alla patogenesi dell' appendicite.

Ferrero: Contributo alla cura delle ferite d'arma bianca penetranti nell' addome. Baum-Kiel.

DEC 3- 1906

1 gal
84
~~4H~~
~~602~~

U. HOLZER
BINDER
BOSTON

DEC 8- 1906

1 gal
84
~~602~~

U. HOLZER
BINDER

3 2044 103 049 193